This is a digital copy of a book that was preserved for generations on library shelves before it was carefully scanned by Google as part of a project to make the world's books discoverable online.

It has survived long enough for the copyright to expire and the book to enter the public domain. A public domain book is one that was never subject to copyright or whose legal copyright term has expired. Whether a book is in the public domain may vary country to country. Public domain books are our gateways to the past, representing a wealth of history, culture and knowledge that's often difficult to discover.

Marks, notations and other marginalia present in the original volume will appear in this file - a reminder of this book's long journey from the publisher to a library and finally to you.

Usage guidelines

Google is proud to partner with libraries to digitize public domain materials and make them widely accessible. Public domain books belong to the public and we are merely their custodians. Nevertheless, this work is expensive, so in order to keep providing this resource, we have taken steps to prevent abuse by commercial parties, including placing technical restrictions on automated querying.

We also ask that you:

+ *Make non-commercial use of the files* We designed Google Book Search for use by individuals, and we request that you use these files for personal, non-commercial purposes.

+ *Refrain from automated querying* Do not send automated queries of any sort to Google's system: If you are conducting research on machine translation, optical character recognition or other areas where access to a large amount of text is helpful, please contact us. We encourage the use of public domain materials for these purposes and may be able to help.

+ *Maintain attribution* The Google "watermark" you see on each file is essential for informing people about this project and helping them find additional materials through Google Book Search. Please do not remove it.

+ *Keep it legal* Whatever your use, remember that you are responsible for ensuring that what you are doing is legal. Do not assume that just because we believe a book is in the public domain for users in the United States, that the work is also in the public domain for users in other countries. Whether a book is still in copyright varies from country to country, and we can't offer guidance on whether any specific use of any specific book is allowed. Please do not assume that a book's appearance in Google Book Search means it can be used in any manner anywhere in the world. Copyright infringement liability can be quite severe.

About Google Book Search

Google's mission is to organize the world's information and to make it universally accessible and useful. Google Book Search helps readers discover the world's books while helping authors and publishers reach new audiences. You can search through the full text of this book on the web at `http://books.google.com/`

UC-NRLF
B 3 732 631

UNIVERSITY OF CALIFORNIA
MEDICAL CENTER LIBRARY
SAN FRANCISCO



University of California
LIBRARY
Medical Department
2732

DEUTSCHE ZEITSCHRIFT
FÜR
CHIRURGIE.

HERAUSGEGEBEN

VON

PROF. ALBERT IN WIEN, PROF. BARDENHEUER IN KÖLN, PROF. v. BERGMANN IN BERLIN, PROF. BIER IN GREIFSWALD, PROF. H. BRAUN IN GÖTTINGEN, DR. v. BURCKHARDT IN STUTTGART, PROF. v. COLER IN BERLIN, PROF. v. EISELSBERG IN KÖNIGSBERG, DR. G. FISCHER IN HANNOVER, PROF. GUSSENBAUER IN WIEN, PROF. HEINEKE IN ERLANGEN, PROF. HELFERICH IN KIEL, DR. KAPPELER IN KONSTANZ, PROF. KOCHER IN BERN, PRÓF. KÖNIG IN BERLIN, PROF. KRÖNLEIN IN ZÜRICH, PROF. KÜSTER IN MARBURG, DR. C. LAUENSTEIN IN HAMBURG, PROF. MADELUNG IN STRASSBURG I. E., PROF. RIEDEL IN JENA, PROF. E. ROSE IN BERLIN, PROF. RYDYGIER IN LEMBERG, PROF. SCHEDE IN BONN, PROF. SCHÖNBORN IN WÜRZBURG, PROF. SONNENBURG IN BERLIN, PROF. TRENDELENBURG IN LEIPZIG.

REDIGIRT

VON

PROF. DR. E. ROSE IN BERLIN UND PROF. DR. H. HELFERICH IN KIEL.

Einundfünfzigster Band.

Mit 63 Abbildungen im Text und 6 Tafeln.

LEIPZIG,
VERLAG VON F. C. W. VOGEL.
1899.

Inhalt des einundfünfzigsten Bandes.

Erstes und Zweites (Doppel-) Heft

ausgegeben März 1899.

Seite

I. Herniologische Beobachtungen mit besonderer Berücksichtigung der Radicaloperationen, mitgetheilt aus der Königl. chirurgischen Universitätsklinik des Herrn Prof. v. Eiselsberg. Von Dr. Franz, Oberarzt im Westpreussischen Feldartillerie-Regiment Nr. 16, früher commandirt zur Klinik 1

II. Aus der Königl. chirurgischen Klinik zu Kiel.
Ueber Amputationsstümpfe. Von Dr. Hildebrandt, vormaliger I. Assistenzarzt der Klinik. (Mit 11 Abbildungen) 121

III. Aus der chirurgischen Abtheilung des städtischen Krankenhauses Moabit zu Berlin (Director: Prof. Dr. Sonnenburg).
Ein Beitrag zur Kenntniss des otitischen Hirnabscesses. Von Dr. med. W. Merkens 157

IV. Aus der chirurgischen Universitätsklinik der Königl. Charité zu Berlin (Geheimrath König.)
Zur operativen Behandlung des reponibelen Mastdarmvorfalles. Von Dr. Carl Francke, Assistenten der Klinik 165

V. Aus der Königl. chirurgischen Universitätsklinik zu Königsberg i. Pr. (Prof. Dr. Freiherr v. Eiselsberg).
Retroperitoneale Lymphcyste oder Senkungsabscess? Von Dr. Hans Strehl, Assistenzarzt. (Mit 1 Abbildung im Text und Tafel I) 178

VI. Aus der chirurg. Abtheilung (N. A. Sokoloff) des Alt-Katharinenspitals in Moskau.
Glandula sublingualis und Ranula. Von W. Mintz. (Mit 13 Abbildungen) 185

VII—VIII. Kleinere Mittheilungen.

VII. Aus dem Diakonissenhaus in Frankfurt a. M.
Ein Fall von otitischer Sinusthrombose. Pyämie mit Ausgang in Heilung. Von Dr. Edward v. Meyer (Frankfurt a. M.) . . . 197

VIII. Aus dem Katharinen- und Ludwigsspital (Dr. v Burckhardt) in Stuttgart.
Ueber Muskelangiome und ihre Exstirpation. Von Dr. H. Bayha 200

IX. Besprechung.
La Clinica Chirurgica, Pubblicata col concorso dei Professori di Chirurgia nelle università Italiane (Neuberger) 206
Anzeigen litterarischer Neuigkeiten (Edm. Rose) . . 207

2832

Drittes und Viertes (Doppel-) Heft

ausgegeben April 1899.

Seite

X. Aus der chirurgischen Klinik des 1. Universitätshospitals in Tokio (Prof. Scriba).
Ueber die klinische Diagnose von Endotheliomen und ihre eigenthümliche Metastasenbildung. Von Dr. N. Tanaka, Stabsarzt der kaiserl. japanischen Armee, z. Z. commandirt zur Klinik. (Mit Tafel II. III) 209

XI. Aus der chirurgischen Abtheilung des städtischen Krankenhauses Moabit zu Berlin (Director: Prof. Dr. Sonnenburg).
Bericht über die auf der Abtheilung in den letzten 8 Jahren ausgeführten Urethrotomien. Von Dr. Eugen Israel, Assistenzarzt 239

XII. Zur Verwendung gestielter Hautlappen. Von Dr. med. Julius Miller-Hamburg, früherem Volontärarzte am Seemannskrankenhause. (Mit 2 Abbildungen) 250

XIII. Aus der Göttinger chirurg. Klinik (Geh.-Rath Prof. Dr. H. Braun).
Ueber die bei Tuberculose des Kniegelenkes zu beobachtenden Wachsthumsveränderungen am Femur. Von Dr. Friedrich Pels Leusden, Assistenten der Klinik 257

XIV. Aus der chirurgischen Klinik und dem anatomischen Institut zu Strassburg i. E.
Beiträge zur Entwickelungsgeschichte und Natur der Mundspeicheldrüsengeschwülste. Von Dr. Victor Hinsberg, Assistenten an der chirurgischen Universitätsklinik in Strassburg. (Mit 14 Abbildungen) 281

XV. Aus der Abtheilung des Dr. Georg Fischer im Stadtkrankenhaus Hannover-Linden. Zur Ruptur der Arteria poplitea. Von Dr. W. Meyer, Assistenzarzt in Hannover 356

XVI. Aus der Königlichen chirurgischen Klinik zu Kiel.
Versuche über Cocainisirung des Rückenmarkes. Von Prof. Dr. August Bier 361

XVII. Aus der Königl. chirurgischen Universitätsklinik zu Königsberg i. Pr. (Prof. Freiherr v. Eiselsberg).
Ueber die Eröffnung der Bauchhöhle vom kleinen Becken her. Von Dr. Alfred Stieda, Assistenzarzt der Klinik 370

XVIII. Beitrag zur Aktinomykose des Schädelinneren. Von Dr. F. de Quervain, Chirurg am Spital in Chaux-de-Fonds 380

XIX. Kleinere Mittheilung.
Aus dem Diakonissenhause zu Frankfurt a. M.
Ueber einen geheilten Fall von Lungengangrän auf embolischem Wege entstanden, bei septischem Abort. Pneumotomie. Heilung. Von Dr. Edw. v. Meyer. 391

XX. Besprechungen.
1. Deutsche Chirurgie. Lieferung 28: Prof. Dr. Karl Schuchardt, Die Krankheiten der Knochen und Gelenke (ausschliesslich der Tuberculose). — Lieferung 28a: Prof. Dr. Fedor Krause, Die Tuberculose der Knochen und Gelenke (Helferich) . . 394

Seite

2. Deutsche Chirurgie. Lieferung 40: Prof. Dr. W. Wagner und Dr. P. Stolper, Die Verletzungen der Wirbelsäule und des Rückenmarkes (Helferich) 394
3. Anatomischer Atlas für Studirende und Aerzte, unter Mitwirkung von Prof. Dr. Alois Dalla Rosa, herausgegeben von Carl Toldt. Die Gefässlehre (Helferich) 395
4. Albert und Mosetig-Moorhof. Handbuch der chirurgischen Technik bei Operationen und Verbänden. Vierte völlig umgearbeitete Auflage (Helferich) 395
5. Macewen, Die infectiös-eiterigen Erkrankungen des Gehirnes und Rückenmarkes, Meningitis, Hirnabscess, infectiöse Sinusthrombose. Autorisirte deutsche Ausgabe von Dr. Paul Rudloff (Helferich) 396
6. Lindner und Kuttner, Die Chirurgie des Magens und ihre Indicationen, einschliesslich Diagnostik. 12 Vorlesungen für praktische Aerzte (Helferich) 396
7. Potarka (Bukarest), La chirurgie intramédiastinale postérieure (Dr. Sick) 396
8. Landerer, Die Behandlung der Tuberculose mit Zimmtsäure (Helferich) 397
9. Rinne, Chirurgisch-akiurgische Therapie. Einzelabtheilung aus dem Lehrbuche der allgemeinen Therapie und der therapeutischen Methodik, herausgegeben von Eulenburg und Samuel (Helferich) 397
10. Bum, Handbuch der Massage und Heilgymnastik für praktische Aerzte. 2. Aufl. (Helferich) . . . . . , 398
11. Hoffa, Kinesiotherapie. Einzelabtheilung aus dem Lehrbuche der allgemeinen Therapie und der therapeutischen Methodik, herausgegeben von Eulenburg und Samuel (Helferich) . 398
12. Gocht, Secundärarzt an Hoffa's Klinik, Lehrbuch der Röntgenuntersuchung zum Gebrauche für Mediciner (Helferich) . 398
13. Regnier, La Radiographie et la Radioscopie clinique (Helferich) 398
14. Gross, Rohmer, Vautrin, André (Nancy), Nouveaux éléments de Pathologie chirurgicale générale. Tome II. (Haut, Lymphbahnen, Nerven, Blutgefässe, Muskeln, Knochen und Gelenke.) (Helferich) 399
15. Berger (Paris), Hernies. Extrait du Traité de Chirurgie. Deuxième édition (Helferich) 399

Anzeigen litterarischer Neuigkeiten (Dr. Sick und Edm. Rose) 400

Fünftes und Sechstes (Doppel-) Heft
ausgegeben Mai 1899.

Seite

XXI. Aus der chirurgischen Station des Centraldiakonissenhauses Bethanien in Berlin. Dirigirender Arzt: Geh. Med.-Rath Prof. Dr. Edm. Rose.
Die offene Behandlung der schwieligen Lungenfellentzündung (Pneumothoracoplastice secundaria pleuritidis induratae) und ihre Enderfolge. Von Dr. Richard Simon, Assistenzarzt der chirurgischen Station in Bethanien-Berlin 401

XXII. Aus dem bakteriologischen Institut zu Bern.
Ueber Gewebeläsionen und die durch sie erzeugte Prädisposition für Infectionen. Von Dr. Paul Linser, zur Zeit Volontärarzt an der chirurgischen Klinik zu Tübingen 465

XXIII. Aus der Königlichen chirurgischen Klinik zu München.
Ein Fall von Kieferklemme, bedingt durch interstitielle Myositis des Masseters. Von Dr. Rudolf Seggel, Assistenzarzt am chirurg. Spital links der Isar 485

XXIV. Beitrag zur Casuistik der Erkrankungen der Gelenke bei der Gliomatose des Rückenmarkes (Syringomyelie). Zweite Mittheilung. Von N. A. Sokoloff. (Mit 7 Abbildungen) 506

XXV. Aus der chirurgischen Abtheilung des Herrn N. A. Sokoloff, Alt-Katharinenspital.
Das wahre Adenom des Nabels. Von W. Mintz, Moskau. (Mit 3 Abbildungen) 545

XXVI. Ein Fall von Darmausschaltung. (Demonstration und Vortrag im Verein für wissenschaftliche Heilkunde zu Königsberg.) Von Oberstabsarzt Dr. O. Tubenthal. (Mit 4 Abbildungen) 552

XXVII. Versuche über die Transplantation des Intermediärknorpels wachsender Röhrenknochen. Von Prof. Helferich in Greifswald. (Mit 6 Abbildungen im Text und Tafel IV. V) 564

XXVIII. Zur Reimplantation des resecirten Intermediärknorpels beim Kaninchen. Von Dr. Enderlen. (Mit 2 Abbildungen im Text und Tafel VI) 574

XXIX. Ueber ausgedehnte Blutextravasate am Kopfe, Halse, Nacken und linken Arm, infolge von Compression des Unterleibes. Von Prof. Heinrich Braun in Göttingen 599

XXX. Aus der Chirurg. Klinik Nr. I der Budapester königl. ungarischen Universität. Director Prof. Julius Dollinger.
Die chirurgische Behandlung des Exophthalmus pulsans durch einseitige, resp. doppelseitige Unterbindung der Carotis communis. Von Dr. Karl Bodon, Operateur 605

XXXI. Kleinere Mittheilung.
Aus der chirurgischen Abtheilung des Karl-Olga-Krankenhauses in Stuttgart (Prof. Landerer).
Intussusception von 1,25 m Dickdarm. Operation. Heilung. Von Dr. A. Kerstan. (Nach einem von Prof. Landerer im Stuttgarter Aerztlichen Verein gehaltenen Vortrage) 615

Anzeigen litterarischer Neuigkeiten (Edm. Rose) . . 623

I.

Herniologische Beobachtungen mit besonderer Berücksichtigung der Radicaloperationen,

mitgetheilt aus der Königlich chirurgischen Universitätsklinik des Herrn Professor v. Eiselsberg.

Von

Dr. Franz,

Oberarzt im Westpreussischen Feldartillerie-Regiment Nr. 16, früher commandirt zur Klinik.

Die die Unterleibsbrüche behandelnde Litteratur ist so umfangreich und so erschöpfend, dass eine weitere Vermehrung derselben fast zwecklos erscheinen dürfte, wenn nicht die so häufig ausgeführten Radicaloperationen uns immer neue interessante Aufschlüsse über die verschiedenen Bruchformen und den Inhalt der einzelnen Brüche geben würden. Die Zulässigkeit der Radicaloperationen nicht nur bei irreponiblen, sondern auch bei freien Hernien wird heute wohl allgemein anerkannt, nachdem die früher häufig nach denselben eintretenden Todesfälle dank der modernen Wundbehandlung und der verbesserten operativen Technik vermieden worden sind. Denn während wir bei Tilanus (1879) noch eine Mortalität von 11 Proc. und bei Reverdin (1881) von 10 Proc. finden, so ist dieselbe in den letzten 3—4 Jahren nach den Berichten der verschiedensten Operateure = 0 geworden, und wir haben, wenn sich heutzutage ein solcher postoperativer Unglücksfall ereignet, denselben als eine „chirurgische Entgleisung anzusehen", wie sie nach jeder anderen Operation eben auch eintreten kann. Wenn an der Berechtigung zu dieser Operation ein Zweifel nicht mehr erhoben werden kann, so bleibt immerhin eine andere Frage noch offen, nämlich die nach dem Erfolge dieses Eingriffes. Dass dieser kein absolut sicherer ist, ja dass er häufig ausbleibt, das beweisen schon die mannigfaltigen, verschiedenen Operationsmethoden; die angegeben worden sind. Und auch hierin zeigt sich, dass mit dem Wandel der Technik eine erhebliche Verbesserung der Re-

sultate erzielt worden ist. Denn während noch Graser*) im Jahre 1891 die Recidive bei der hauptsächlich in Betracht kommenden Bruchform, den Leistenbrüchen auf etwa 50 Proc. veranschlagt, wissen die neueren Berichterstatter nur von 10 Proc. — 5 Proc., ja noch weniger zu melden. Dieser Nachweis ist dadurch begründet, dass man sich anfangs die Verhütung des Recidivs leichter dachte, und dass man erst aus den Recidiven neue Gesichtspunkte für den Verschluss der Bruchpforte gewann. Indes darin, wie man einen idealen Verschluss der verschiedenen Bruchpforten erreichen kann, variiren die Ansichten immer noch sehr, ja es scheint fast, als wenn dieses Ziel ein unerreichbares ist. Im Folgenden will ich nun zunächst die Radicaloperationen der verschiedenen Bruchformen, wie sie an der Klinik des Herrn Prof. von Eiselsberg üblich sind, beleuchten, von dem Gesichtspunkt ausgehend, dass erst ganz grosse Zahlen, wie sie sich durch Zusammenstellung der Statistiken verschiedener Kliniken und Krankenhäuser ergeben, im stande sind, zu zeigen, welches für die einzelnen Brüche das Normalverfahren der Radicaloperationen ist; sodann aber wird es meine Aufgabe sein, auch auf die an der Klinik operirten incarcerirten Hernien genauer einzugehen.

A. Leistenbrüche.

Diesen Brüchen fällt natürlich das grösste Contingent der Radicaloperationen zu, nicht nur, weil sie die häufigste Bruchform darstellen, sondern auch, weil sie hauptsächlich beim männlichen Geschlecht vorkommen, das, um seine Arbeit verrichten zu können den Wunsch hat, von dem es daran hindernden Leiden endgültig befreit zu werden. Auf eine historische Uebersicht der Methoden, wie der Chirurg dieses zu erreichen versucht hat, will ich hier nicht näher eingehen, sondern nur darauf aufmerksam machen, dass in letzter Zeit im allgemeinen 2 Gesichtspunkte für dieselben maassgebend gewesen sind: erstens das Bestreben, die Bildung eines Peritonealtrichters zu verhüten, und zweitens das, den Leistenkanal zu verschliessen. Von den einen wird auf den ersten Punkt, von den anderen auf den zweiten ein grösseres Gewicht gelegt, und als Hauptvertreter jener Richtung dürfen wir wohl Kocher, dieser aber Bassini bezeichnen. Alle anderen neueren Operationsverfahren stellen mehr oder weniger nur Modificationen dar. Interessant ist

*) Graser, Die Unterleibsbrüche. Anno 1891. S. 229.

es nun, dass die Bassini'sche Operation sich immer zahlreichere Anhänger erwirbt, weil sich mehr und mehr die Ansicht Bahn bricht, dass das Verhalten des Peritonealstumpfes eine bedeutend geringere Rolle spielt als die Beschaffenheit des Leistenkanales. Diesen durch einen organischen, aus dem Bruchsack gebildeten und der Abdominalöffnung vorgelagerten Pfropf zu verschliessen, strebten Macewen, Barker und noch neuerdings Read[14]*) und Davis[17]) an, indes muss der Befund Bassini's[1]), den er bei einer 95 Tage nach der Operation vorgenommenen Obduction fand, dass nämlich der aus dem Bruchsackhals gebildete Pfropf durch Resorption völlig verschwunden war, diese Versuche als eitel erscheinen lassen. Der Streit ferner, ob durch die hohe Ligatur infolge von Bildung radiärer Falten ein Infundibulum des Peritoneum zu stande käme, wie es Heidenthaler behauptet, oder ob es in der That bei richtiger Ausführung gelingt, dieses zu vermeiden, wie es Kocher und Büngner aus Sectionsbefunden schliessen, scheint mir von nebensächlicher Bedeutung zu sein. Denn gesetzt den Fall, es bestänben anfangs wirklich radiäre Falten, wie es mir sehr wahrscheinlich ist, so werden dieselben vermöge der Verklebungsfähigkeit des Peritoneum sehr bald verschwinden und keine Trichterbildung nach sich ziehen, wenn nur dieser Peritonealstumpf nirgends Gelegenheit hat, in eine Lücke der Bauchwand hineinzuschlüpfen und hier fixirt zu werden. Sieht man doch bei Peritonitiden, z. B. den tuberculösen, bei denen häufig genug das Peritoneum an einer Stelle mit der Hinterseite der vorderen Bauchwand verklebt, und so eine Trichterbildung zustandekommen könnte, nie eine herniöse Ausstülpung eintreten, während wir umgekehrt bei den kleinen Lücken in dem oberen Theil der Linea alba sehr leicht eine epigastrische Hernie sich ausbilden finden. Diese Ansicht ist in letzter Zeit auch von Ludwig[3]) und namentlich von Schnitzler[169]) warm vertreten worden.

Somit würde uns die Bassini'sche Methode in jeder Weise befriedigen können, wie sie es beim Weibe ja auch thatsächlich thut, wenn nicht beim Manne für den Durchtritt des Vas deferens ein Loch gelassen werden müsste. Und schon v. Bergmann hat auf dem XX. Congress für Chirurgie 1891 darauf hingewiesen, dass alle Radicaloperationen diesen Factor nicht werden ausschalten können. Dem Wunsche, dieses Ziel zu erreichen, verdanken viele Vorschläge ihre Entstehung. Bassini verlagert das Vas deferens nach oben

*) Die kleinen Ziffern im Text beziehen sich auf das am Schlusse befindliche Litteraturverzeichniss.

aussen und glaubt damit den physiologischen Typus des Leistenkanales herzustellen, der in schiefer Richtung die Bauchdecken durchsetzt. Bei Anstrengung der Bauchpresse soll nun nach ihm die neugebildete hintere Kanalwand gegen die vordere gedrückt, und so ein Eintritt von Eingeweiden in den Kanal verhindert werden. Dass indess dieser, wenn man so sagen darf, Klappenmechanismus de facto nicht besteht, beweist der Sectionsbefund Escher's[25]) (S. 60) durch welchen constatirt wurde, dass der Samenstrang in ein straffes Narbengewebe eingebettet war, somit ein Kanal überhaupt nicht bestand.

Phelps[72]) giebt in sehr complicirter Weise dem Samenstrang einen spiraligen Verlauf, indem er in verschiedener Höhe der einzelnen Bauchwandschichten Einschnitte macht, durch die er ihn hindurchleitet. Dabei glaube ich, dürfte aber die Befürchtung nahe liegen, dass die um das Vas deferens an den verschiedenen Durchtrittsstellen stattfindende Narbenbildung sehr leicht eine Compression und dann eine Ernährungsstörung nach sich ziehen könne.

Am radicalsten sind diejenigen, welche den Samenstrang und Hoden in die Bauchhöhle zurück verlagern. Dieser Vorschlag ist, meine ich, zuerst von Lauenstein gemacht worden und ist ausser von anderen noch in letzter Zeit wieder von Dasaro Cao[41]) empfohlen, welcher durch ein Experiment bewiesen zu haben glaubt, dass künstlicher Kryptorchismus die Funktion des Hodens nicht beeinträchtige. Dem stehen indes die Ergebnisse von Griffitsch*) gegenüber. Derselbe konnte zwar bei jungen Hunden vor der Geschlechtsreife nur wenig Structurveränderungen nachweisen, dagegen büsste aber der Hoden bei ausgewachsenen Thieren schnell ein Drittel bis die Hälfte seines Volumens ein, und die mikroskopische Untersuchung zeigte jedesmal ein Fehlen der für die Bildung des Spermas wichtigen centralen Zellen in der Auskleidung der Samenkanälchen.

Zum Schlusse möchte ich nur noch die zum Zwecke radicaler Heilung empfohlene Castration berühren, eine verstümmelnde Operation, die absolut unberechtigt ist und wohl von allen verworfen wird, wie das auch aus der Discussion der Chirurgen in der Sitzung der K. K. Gesellschaft der Aerzte in Wien vom 6. Juni 1898, hervorgeht. Selbst ein so häufiges Recidiv, wie es in dem Falle Weinlechner vorgelegen hat, rechtfertigt einen solchen Eingriff nicht. Das, meine

*) Griffitsch, Structural changes in the testicle of the dog, when it is replaced within in the abdominal cavity. Journal of Anatomy. Juny 1892.

ich, ist ein Fall, wo man einen Verschluss der Bruchpforten durch Einpflanzung eines Sehnenstückes des Quadriceps femoris, wie es Poullet[83]) empfohlen hat, oder sogar von Knochen, der entweder nach Girard[133]) von der Tibia oder nach Trendelenburg-Borchardt vom Schambein genommen wird, versuchen kann.

In der Königsberger chirurgischen Klinik ist abgesehen von einem Patienten, bei dem das 3. Kocher'sche Verfahren mit gutem Resultat angewandt wurde, immer nach Bassini operirt worden. Wenn in einzelnen Punkten abgewichen wurde, so hat es sich nur um nebensächliche Aenderungen gehandelt. Diese sollen, indem ich den 4 Operationsmomenten, wie sie Bassini unterschieden hat, folge, bei den einzelnen angegeben werden. Einige Tage vor der Operation wurde die Haut nach Rasirung der Haare durch fortdauernde Umschläge mit 50% Alkohol vorbereitet. Kurz vor dem Eingriff folgte dann eine nochmalige gründliche Desinfection des Operationsgebietes, worauf wegen des ja allgemein bekannten Keimreichthums der Haut gerade der Leistenbeuge ein besonderes Gewicht zu legen ist. Operirt wurde immer in Narkose mit Billroth'scher Mischung (Chloroform 90, Alkohol, Aether, ana 30).

I. Der Hautschnitt wurde in üblicher Weise dem Verlauf des Leistenkanals entsprechend bis zum Beginn des Scrotum geführt.

II. Bezüglich der Durchtrennung der Aponeurose des Obliquus externus können auch wir die Erfahrungen Wölfler's und Slajmer's bestätigen, dass es vortheilhaft ist, den Schnitt nicht parallel dem Leistenkanal, sondern in etwas steilerer, mehr medialer Richtung zu führen. Denn in 2 Fällen, Nr. 78 und 82, zeigte sich Folgendes: Der untere Lappen der Aponeurose war so schmal ausgefallen, und wurde durch die Anlegung der hinteren Leistenkanalswandnähte derartig nach unten und aussen gezogen, dass die spätere Aponeurosennaht sich sehr ungünstig gestaltete, insofern als an einem nur kleinen fascialen Stück 2 Nahtreihen einen starken Zug in verschiedener Richtung ausübten.

Hierbei möchte ich darauf aufmerksam machen, dass sofort nachdem die Aponeurosenlappen von der darunterliegenden Muskelschicht stumpf abgelöst sind und durch scharfe Haken auseinander und in die Höhe gehalten werden, der Bruch immer zwischen dem unteren freien Rand dieser Muskelschicht und dem Lig. Poupartii zu Tage tritt. Er ist von der Musculatur des Obliquus internus und transversus hin und wieder in dem Bruchsackhalstheil bedeckt, nie aber in seiner ganzen Ausdehnung, wie

das Zuckerkandl anzunehmen scheint, da er in seiner Operationslehre die Durchtrennung dieser Muskellagen angiebt, sondern er empfängt eben nur die von jenen ausgehenden Faserbündel, die den Namen Cremaster führen.

Die anatomischen Verhältnisse dieser Gegend sind bei mit Brüchen behafteten Individuen eben verschieden von den normalen. Denn bei letztern sieht man nach Abpräparirung der Aponeurose des Musculus obliquus externus deutlich, wie sich die annähernd horizontal oder leicht schräg nach aussen aufwärts ziehenden Fasern des Musculus obliquus internus am Lig. Poupartii ansetzen. Nur unten lassen sie einen ganz kleinen Spalt für den Durchtritt des Samenstranges, und beim Weibe besteht ein solcher Spalt überhaupt nicht. Ein lateraler freier Rand des Musculus obliquus internus besteht beim normalen Menschen also nicht. Wollte man hier auf den Samenstrang vordringen, so müsste man allerdings den Musculus obliquus internus und transversus durchtrennen. Ist dagegen ein Bruch vorhanden, so werden die ohnehin hier sehr dünnen Muskelfasern durch den sich allmählich vergrössernden Bruchsack aus einander und namentlich nach oben gedrängt.

Erst dadurch wird ein freier Rand des Obliquus internus geschaffen, der natürlich um so länger sein muss, je grösser die Hernie ist. Wir finden ihn aber bei allen, auch nur kleinen Hernien. Zwischen ihm und dem Poupart'schen Bande liegt der Bruchsack, zu dessen Hüllen natürlich auch die aberrirten Cremasterfasern zu rechnen sind, frei zu Tage, und es scheint mir daher eine Durchtrennung der Muskellage der obliquus internus nur dann nöthig zu sein, wenn der Aponeurosenschnitt zu weit medialwärts angelegt wurde.

Die Isolirung des Bruchsackes hat sich auch bei uns am leichtesten gestaltet, wenn sie am Bruchsackhals vorgenommen wurde, worauf wohl alle Beobachter hinweisen. Deshalb wurde sie auch immer von vornherein an dieser Stelle begonnen, abgesehen natürlich von den Fällen, in denen es sich um einen wenig mit seiner Umgebung adhärenten Bruchsack handelte. Jedoch ist sie ohne Frage das schwierigste Moment im ganzen Operationsverfahren, und wir können Bassini[1]) nicht gut beipflichten, wenn er sagt: „Die Isolirung gelingt ohne grosse Schwierigkeiten mit stumpfen Instrumenten." Bei uns wurden daher, indem die Bruchgeschwulst zwischen linkem Zeigefinger und Daumen gehalten wurde, mit der anatomischen Pincette die deckenden Cremasterenbündel aufgefasert und dann scharf

durchtrennt. Die anderen den Bruchsack deckenden Schichten wurden stumpf mit der Pincette abgezogen. Auf diese Weise gelang es immer sehr gut, den Samenstrang von dem Bruchsack zu trennen. Indes muss dabei die grösste Vorsicht walten und darauf insbesondere Rücksicht genommen werden, dass der Verlauf des Samenstranges infolge voraufgegangener Entzündungen der Bruchsackhüllen ein sehr gewundener, ja sogar winkliger sein kann. Dass letztere Möglichkeit nicht genügend beobachtet wurde, führte im Falle 6 der irreponiblen Hernien, der von einem Assistenten operirt wurde, zu einer Durchschneidung des Vas deferens; dasselbe wurde, nachdem der Versuch einer Naht nach dem Vorgang von Poggi misslungen war, ligirt. Eine scharfe Freipräparirung, wie sie von Nicoladoni geübt wird, scheint deswegen nicht geboten, weil sie unserer Ansicht nach zeitraubender und auch blutiger ist. Nicht gerade sympathisch ist das Vorgehen Slajmer's, der den Bruchsack zuerst eröffnet, ihn dann auf dem eingeführten linken Zeigefinger vorzieht und von den Samenstranggebilden frei macht. Denn die frühzeitige Eröffnung und langdauernde Berührung der Innenfläche des Peritoneums mit dem Zeigefinger — wird es sich doch häufig nicht vermeiden lassen, dass auch noch ein Theil des Bruchsackhalses, der mit der Spitze des Zeigefingers in Berührung war, zurückbleibt, ganz abgesehen von der Infectionsmöglichkeit durch den capillären Diffusionsstrom auf der Innenfläche des Peritoneum — trägt nicht dazu bei, die Radicaloperation ungefährlicher zu machen. Ist der Bruchsack so bereits oben isolirt, so wird seine weitere Ausschälung vorgenommen. Und in dieser Hinsicht weichen wir nun von Bassini, der auf seine totale Exstirpation grossen Wert legt, ab. Sie wird in jedem Falle angestrebt; bieten sich jedoch dabei erheblichere Schwierigkeiten, so wird der Bruchsack durchtrennt, und der schwer zu differenzirende periphere Theil zurückgelassen. Wir sahen uns dazu gezwungen in 5 Fällen (Nr. 14, 30, 41, 78 und 81). Darauf, dass diese zurückbleibenden Bruchsacktheile keine Hydrocelenbildung zu veranlassen brauchen, hat schon Haidenthaller hingewiesen, indess trat eine solche geringen Grades bei einem Patienten (Nr. 30) ein, so dass es doch vielleicht zweckmässig sein dürfte, in allen solchen Fällen einen als Drainage wirkenden Jodoformgazestreifen einzulegen.

Der Bruchsack wurde möglichst spät eröffnet, war eine Eröffnung durch Zufall bereits früher geschehen, so wurde die betreffende Stelle mit einer gut schliessenden Pince geschlossen. Die Prüfung und die Versorgung des Inhaltes geschah in der üblichen Weise. Dasselbe war der Fall mit der Torsion und der doppelten Ligatur des Bruch-

sackes. Eine Schädigung desselben in seiner Ernährung durch die Isolirung und nachfolgende starke Drehung, worauf Davis[17]) aufmerksam macht, haben wir nie gefunden. Auch ist es mir nicht gelungen, einen weiteren Beleg für die Anschauung Davis's aus den anderen grösseren Berichten über die Bassini'sche Radicaloperation zu finden.

Davis kommt, von obiger Anschauung ausgehend, zu einem Verfahren, das in Folgendem besteht: Er vermeidet jede Trennung des Bruchsackhalses von seiner Umgebung, legt an demselben eine Matratzennaht an, die er nicht knotet. Das freie Bruchsackende wird mit einem langen Catgutfaden zugenäht, dessen Enden nicht abgeschnitten werden. Darauf folgt, ähnlich wie bei der neuesten Kocher'schen Invaginationsmethode eine Inversion des Bruchsackes. Ueber dem invertirten Bruchsack werden nun sowohl die Matratzennaht als auch die Catgutfadenenden zugeknotet. die ausserdem noch in der benachbarten Musculatur verstochen werden.

Nun ist es aber nicht immer vortheilhaft, eine Drehung des Bruchsackstumpfes vorzunehmen. Darauf, dass dieses bei Brüchen die das Coecum, das Colon oder die Blase enthalten, und ferner überall da, wo der Hals sehr breit ist, nicht möglich ist, hat schon Escher*) aufmerksam gemacht. Auch Kramer macht bei sehr weitem Bruchsackhals principiell die Tabakbeutelnaht. Wir haben sie achtmal gemacht. In den Fällen 41, 44 und 69 handelte es sich ebenfalls um einen sehr weiten Bruchsackhals, während in den Fällen 46, 48, 72 und 12 und 14 der irreponibelen Hernien noch centralwärts so feste Verwachsungen mit dem Vas deferens bestanden, dass eine Drehung nicht gut möglich war.

III. Das dritte Moment, die Bildung der neuen hinteren Leistenkanalswand wurde ebenfalls, wie Bassini es vorschreibt, unten dicht am Schambeine begonnen. Nur ist bei uns von dem Mitfassen des lateralen Rectusrandes meistens Abstand genommen worden, da dadurch in vielen Fällen ohne Frage eine zu grosse Spannung hervorgerufen wird. Um eine Verletzung des Peritoneum zu vermeiden, wurde für gewöhnlich der linke Zeigefinger unter die dicke Muskelplatte während des Durchführens der Nadel gelegt. Die Nadel wurde meistens zweimal ein- und ausgestochen, wie es Nicoladoni empfohlen hat. Beim Durchstechen des Lig. Poupartii wurde sehr genau darauf geachtet, dass die einzelnen Durchstichspunkte in verschiedener Höhe lagen, damit eine Auffaserung des Bandes sicher

*) Siehe S. 4 (S. 61).

vermieden wurde, wie sie sonst zustandekommen würde, wenn sie in gleicher Höhe und nahe dem freien Rande liegen würden. Das Nahtmaterial war Seide mittlerer Stärke. Um nun eine zu grosse Spannung des einzelnen Fadens während des Knüpfens zu vermeiden, wurde folgendermaassen vorgegangen: Zunächst wurden alle Fäden gelegt, und die freien Enden derselben durch einen angelegten Schieber zusammengehalten; sodann wurde entweder der oberste oder unterste, meistens jedoch der letztere, zu knüpfen begonnen. Während der Operateur dieses that, wurde jedesmal der benachbarte Faden von einem Assistenten zum Knoten fertig gekreuzt und gespannt erhalten. Auf diese Weise gelang es leicht, die Spannung zu überwinden, und wir haben uns nie gezwungen gesehen, hierbei auf den chirurgischen Knoten zu verzichten aus Furcht davor, dass der Faden reissen könne, wie das an der Hacker'schen Klinik[3]), üblich ist. Während der Anlegung und des Knüpfens der Nähte wurde der Samenstrang mittels eines stumpfen Hakens nach aussen und oben gehalten. Nur in 3 Fällen, Nr. 36, 39 und 72, sind wir von dieser Vorschrift Bassini's abgewichen, weil in diesen die peritoneale Austrittsstelle des Samenstranges so tief unten und nahe der äusseren Bruchpforte sass, dass wir bei einer Verlagerung nach oben und aussen eine zu starke Zerrung und Knickung des Gebildes hätten befürchten müssen. Dazu kam noch die Ueberlegung, dass ein derartig gespannter Samenstrang infolge seines Zuges nach unten leicht dahin führen könne, die innere Leistenkanalöffnung in dieser Richtung zu erweitern.

IV. Mit fortlaufender oder unterbrochener Seidennaht wurde sodann bis auf eine kleine Durchtrittslücke für den Samenstrang dicht am Schambein die Aponeurose geschlossen. Hierbei wurde streng darauf geachtet, dass wirklich Fascienrand neben Fascienrand zu liegen kam, und dass anderseits nicht zu viel von dem Rand mit der Naht gefasst wurde. Es ereignet sich nämlich hier sehr leicht, dass der Rand sich umkrempelt, ohne dass man es zuerst bemerkt. Kommt nun dieses Stück mit in die Naht hinein, und war letztere vielleicht noch etwas angezogen, so tritt bei dem geringen Gefässreichthum dieses Gewebes sehr leicht eine Nekrose auf. Aus diesem Grunde empfiehlt es sich auch, die Fasciennaht nicht fortlaufend zu machen, weil bei einer solchen Naht mehr Theile der Fascie unter der comprimirenden Einwirkung des Fadens stehen als bei der gewöhnlichen Knopfnaht. Ja Poppert[170]) führt sogar alle tiefen Nahteiterungen auf solche Randnekrosen zu-

rück, und empfiehlt daher, dass man diese Naht nicht festknüpfen soll. Seit er dieses befolgt, hat er keine solche Eiterungen mehr gehabt.

Sodann wurden einige „verlorene Seidennähte" im Unterhautzellgewebe angelegt, wovon eine immer in die Gegend des Anfangs des Scrotums zu liegen kam. Darauf fortlaufende Hautnaht. Nur in 2 Fällen haben wir eine Drainirung mittels eines Jodoformgazestreifens angewandt. In dem Falle 4 fand sich ein ausgedehntes Hämatom um den Bruchsack infolge von Ruptur eines Seitenastes der A. epigastrica inferior — Pat. war am Tage ihrer Aufnahme mit der Leistengegend gegen eine Tischecke gefallen — und in dem Falle 41 handelte es sich um einen sehr fettleibigen Mann, bei dem fast der ganze periphere Bruchsacktheil zurückgelassen werden musste.

Als Verband wurde zuerst bei uns nur ein gewöhnlicher Com-

Freie

Nummer	Name und Alter	Beschaffenheit der Hernie	Bruchband	Beschwerden
1 (cf. 7)	Wilhelm M., 3 Jahre.	Linksseitige Hernie, apfelgross. Bruchpforte für 2 Finger durchgängig	Zeitweise getragen.	Gewöhnliche Bruchbeschwerden.
2	August D., 37 Jahre.	Rechtsseitige Hernie; seit 23 Jahren bestehend, wölbt sich nur bei Hustenstössen vor. Bruchpforte für 1 Finger durchgängig.	Zeitweise getragen, seit 10 Jahren.	Keine Beschwerden.
3	Carl Sr, 19 Jahre.	Rechtsseitige Hernie: vor $^3/_4$ Jahren infolge Hebens schwerer Lasten entstanden. Bruchpforte für 1 Finger durchgängig.	Nicht getragen.	2 Tage vor der Aufnahme Incarceration beim Reiten; Tags darauf Reposition in Narkose.
4	Auguste H., 35 Jahre.	Rechtsseitige Hernie, im Anschluss ans Wochenbett entstanden.	?	Pat. ist am Aufnahmetag gegen eine Tischecke gefallen.
5	Wilhelm N., 24 Jahre.	Rechtsseitige Hernie, vor 4 Monaten infolge Hebens einer schweren Last entstanden. Bruchpforte für den Zeigefinger durchg.	Hat getragen.	Keine Beschwerden

pressionsverband angelegt. Wegen der Unbequemlichkeit für den Patienten und der Gefahr des Schmutzigwerdens beim Uriniren und Defäciren bürgerte sich aber sehr bald folgendes einfachere Verfahren ein: Die Wunde war mit mehreren Lagen von Krüllgaze bedeckt; dieselben wurden durch Heftpflasterstreifen fixirt; sodann bekam Pat. für 4—5 Tage auf die Inguinal- und Scrotalgegend einen flachen, kissenartigen Sandsack von 4—6 Pfund. Die Patienten haben sich an diese Belastung sehr bald gewöhnt, deren Zweck es ist, der secundären Bildung eines Hämatoms vorzubeugen.

In dieser Weise sind an der Königsberger Universitäts- und der Privatklinik des Herrn Professor von Eiselsberg vom Februar 1896 bis Juli 1898 100 Radicaloperationen, 59 rechtsseitige und 41 linksseitige, an 77 Personen gemacht worden. Von diesen waren 59 Männer, 4 Weiber und 14 Kinder, letztere sämmtlich männlichen Geschlechtes.

Inguinalhernien.

Operationstag	Operation und Verlauf	Bemerkungen	Recidiv
9. März 1896.	Typischer Bassini. Rad. op. sine reactione. 3 Stichkanaleiterungen. Entlassen nach 30 Tagen.	Hämatom des Scrotum von Wallnussgrösse. Nach 2 Monaten nur noch haselnussgross.	Kein Recidiv.
13. März 1896.	Typischer Bassini. p. pr. nach 22 Tagen.	—	Kein Recidiv. Pat. will aber Schmerzen haben.
1. April 1896.	Typischer Bassini. Resectio omenti. Sine reactione. Eiterung von 2 Stichkanälen nach 22 Tagen.	Im Bruchsack: dunkelroth verfärbtes, adhärentes Netz.	Kein Recidiv.
1. April 1896.	Typischer Bassini. p. pr. bis auf die von einem Jodoformgazestreifen herrührende Drainöffnung, nach 24 Tagen.	Nach dem Hautschnitt zeigt sich ein Hämatom um den Bruchsack, infolge von Ruptur eines Seitenastes der A. epigastrica inf. Bruchsack selbst leer. Cyste im Lig. rotundum.	Kein Recidiv.
20. April 1896.	Typischer Bassini. Resectio omenti. p. pr. nach 22 Tagen.	Adhärentes Netz im Bruchsack.	Kein Recidiv. 3 Monate nach der Operation auftretende Fadeneiterung.

Nummer	Name und Alter	Beschaffenheit der Hernie	Bruchband	Beschwerden
6	Carl P., 41 Jahre.	Rechtsseitige Hernie, seit 5 oder 6 Jahren bestehend. Bruchpforte für 1 Finger durchgängig.	Zeitweise ein Bruchband getragen.	Keine Beschwerden
7 (cf. 1)	Wilhelm M., 3 Jahre.	Rechtss. H., wallnussgr., seit dem 1. Lebensjahr bestehend. Bruchpforte für 1 Finger durchgängig.	Nicht getragen.	Keine Beschwerden.
8	Wilhelmine T., 35 Jahre.	Rechtss. H., gänseeigr., vor 7 Jahren beim Heben einer schweren Last entstanden. Bruchpforte für den kleinen Finger durchg.	?	Schmerzen nur nach Anstrengungen, seit 14 Tagen sind sie stärker.
9 10	Rudolf M., 52 Jahre.	Doppelseitige Hernie, im October 1870 durch Druck gegen den Sattelknopf entstanden. Rechts: H. interstitialis. Links: gänseeigross.	Bis vor 1 Jahr getragen.	Schmerzen, die in der letzten Zeit stärker geworden sind.
11 12	Abraham Schw., 29 Jahre.	Rechtsseitige taubeneigrosse Hernie, vor ½ Jahr entstanden. Links Vorwölbung.	Nur kurze Zeit getragen.	Bruchbeschwerden.
13 14	Max Schr., 7 Jahre.	Rechts: Hernia interst. Links: wallnussgross. Letztere vor 6 Jahren beim Keuchhusten entstanden; war durch Bruchband bis vor ½ Jahr zurückgehalten.	Links Bruchband getragen.	Keine.
15 16	Ernst H., 2 Jahre.	Rechts: Hernia interstitialis. Links: kleine, seit ½ J. bestehende Hernie.	Kein Bruchband.	—
17	Chonne Gesch., 47 Jahre.	Seit 30 Jahren bestehende doppelseitige Hernie von Hühnereigrösse. Links findet sich oberhalb des Hodens ein pflaumengrosser harter, mit dem Testis nicht zusammenhängender Tumor.	Stets getragen.	Starke Bruchbeschwerden.

Operationstag	Operation und Verlauf	Bemerkungen	Recidiv
25. April 1896.	Typischer Bassini. Resectio omenti. p. pr. in 21 Tagen.	Bruchsackinhalt: Adhärentes Netz. Ausserdem circa wallnussgrosse Hydrocele.	Kein Recidiv.
19. Mai 1896.	Typischer Bassini. p. pr. in 20 Tagen.	—	Kein Recidiv.
5. Juni 1896.	Typischer Bassini. Resectio omenti. p. pr. in 17 Tagen.	Bruchsackinhalt: Adhärentes Netz.	Keine Nachricht.
13. Juni 1896.	Rechts: Typischer Bassini ohne Eröffnung des Bruchsackes. Links: Typischer Bassini. p. pr. in 18 Tagen.	— Links: Bruchsackinhalt. Nicht adhärentes Netz.	Leistenkanal für 2 Finger durchgängig. Kein Recidiv. Pat. will Schmerzen haben.
24. Juni 1896.	Beiderseits typischer Bassini. p. pr. in 20 Tagen.	Beiderseits kein Bruchsack; dagegen tritt aus der Apertura anterior ein Fettträubchen (Lipom?) hervor, dasselbe wird abgetragen.	Antwort unbestimmt gehalten. Später Fadeneiterung nach 2 Monaten.
30. Juni 1896.	Rechts: Bassini ohne Eröffnung des Bruchsackes. Links: Bassini mit Resectio omenti. Der periphere Bruchsacktheil wird darin gelassen. p. pr. in 22 Tagen.	Rechts: kleiner Bruchsack. Links: adhärentes Netz.	Kein Recidiv. 15. December 1896. Im oberen Theil der linken Narbe kleine Fadenabscesse.
10. Juli 1896.	Beiderseits typischer Bassini. Rechts: reactionslos p. pr. Links: geringe Eiterung. Nach 24 Tagen entlassen.	—	Kein Recidiv.
9. Oct. 1896.	Bassini links. Bildung eines sehr starken Hämatoms, etwa von Emueigrösse im Scrotum. p. pr. in 30 Tagen.	Bruchsack leer. Oberhalb des Hodens ein pflaumengrosser, an seiner Oberfläche leicht nekrotischer Tumor, dessen mikroskopische Untersuchung ergiebt, dass er aus Netzgewebe besteht.	Kein Recidiv.

Nummer	Name und Alter	Beschaffenheit der Hernie	Bruchband	Beschwerden
18 19	Gustav D., 2 Jahre.	Doppelseitig angeborene Hernie. Rechts Bruchpforte für die Kuppe des Zeigefingers, links für den Finger durchgängig.	Nicht getragen.	Keine.
20	Wilhem R., 5 Jahre.	Rechtsseitige Hernie. Bruchpforte für 2 Finger durchgängig.	Nicht getragen.	Keine.
21	Bl., 27 Jahre.	Rechtsseitige Hernie, hühnereigross, vor 2 Jahren durch Sprung entstanden.	1 Jahr lang getragen.	Bruchbeschwerden.
22	Johann D., 28 Jahre.	Linksseitige Hernie, vor 1 Monat durch Hufschlag entstanden. Bruchpforte für den Zeigefinger durchgängig.	Nicht getragen.	Beim Arbeiten Schmerzen.
23	Franz B., 26 Jahre.	Linksseitige Hernie, eigross, vor $^1/_2$ Jahr entstanden.	Nicht getragen.	Vor 1 Woche Incarceration. Vor 2 Tagen Taxis in Narkose; danach reponibel.
24	Max. E., 17 Jahre.	Rechtsseitige Hernie, seit 4 Tagen bestehend.	Nicht getragen.	Bei dem ersten Auftreten der Hernie vor 4 Tagen gleich Incarceration, die durch Taxis in Narkose 5 Stunden darauf gehoben wurden; danach keine Beschwerd.
25	Adolf Br., 37 Jahre.	Linksseitige Hernie, halbfaustgross, seit 9 Jahren bestehend, allmählich infolge Tragens schwerer Lasten aufgetreten. Bruchpforte für 2 Finger durchgängig.	Zuerst ein passendes, seit 2 Jahren ein unvollkommenes getragen.	Keine besonderen Beschwerden.
26	Richard M., 19 Jahre.	Rechtsseitige Hernie, vor $^3/_4$ Jahren infolge von Tragen einer Leiter entstanden. Bruchpforte für 2 Finger durchgängig.	Nicht getragen.	Keine.

Operationstag	Operation und Verlauf	Bemerkungen	Recidiv
12. Oct. 1896.	Beiderseits Bassini. Fieber in den ersten Tagen bis 38,5°. Heilung p. pr. in 14 Tagen.	Bruchsack rechts leer; links: eine Dünndarmschlinge.	Kein Recidiv.
5. Nov. 1896.	Bassini. Am Operationstage 39,2°. p. pr. in 19 Tagen. Hämatom etwa taubeneigross.	Bruchsackinhalt: Nicht adhärentes Netz.	Leichte Ventralhernie.
7. Nov. 1896.	Bassini. p. pr. in 23 Tagen.	Bruchsackinhalt: Nicht adhärentes Netz.	Kein Recidiv.
21. Nov. 1896.	Bassini. p. pr. in 17 Tagen.	Bruchsack leer.	Gleich nach seiner Entlassung Schmerzen im linken Bein und Behinderung beim Gehen, infolge dessen Wiederaufnahme am 26. Januar 1897: damals bestand theils Anästhesie, theils herabgesetzte Empfindlichkeit im Gebiet des N. ileoinguinalis und obturatorius. Excision der Narbe. Besserung. Geheilt entlassen am 19. Februar. Später keine Nachricht.
8. Jan. 1897.	Bassini. Resectio omenti. p. pr. in 20 Tagen.	Bruchsackinhalt: Adhärentes Netz.	Kein Recidiv.
23. Jan. 1897.	Typischer Bassini. Am Abend des Operationstages 39,0°. p. pr. in 17 Tagen.	Bruchsack leer.	Keine Antwort.
5. Febr. 1897.	Typischer Bassini. In den ersten 2 Tagen Fieber. Eiterung der Stichkanäle und Abstossung eines kleinen Bindegewebsstückes. p. secundam in 18 Tagen.	Bruchsack leer.	In seiner Heimat an unbekannter Krankheit verstorben.
16. Febr. 1897.	Typischer Bassini. p. pr. in 16 Tagen.	Bruchsackinhalt: Nicht adhärentes Netz.	Keine Antwort.

Nummer	Name und Alter	Beschaffenheit der Hernie	Bruchband	Beschwerden
27	Gustav G., 50 Jahre.	Linksseitige Hernie, kindsfaustgross, vor 4½ Monaten infolge zu starken Hintenüberbiegens entstanden. Gleichzeitig linksseitige Hydrocele funiculi spermatici et testis. Bruchpforte für 2 Finger durchgängig.	Nichts bekannt.	Mässige Beschw den, von denen n nicht feststellen lä ob sie durch den Bru oder die Hydroc bedingt sind.
28–29	Gustav H., 17 Jahre.	Linksseitige Hernie, taubeneigross, seit ½ Jahr bestehend. Rechts fühlt man nur den Anprall der Därme.	Nicht getragen.	Leichte Beschw den, will zum Mili gehen.
30–31	Karl Pr., 10 Jahre.	Rechtsseitige Hernie, angeboren; doppelt hühnereigross. Links fühlt man nur den Anprall der Därme.	Rechts wurde fast ständig ein Bruchband getragen, musste aber wegen Eczems häufig abgelegt werden.	Bruchbeschwerde allgemeiner Natur.
32–33	Daniel S., 41 Jahre.	Rechtsseitige Hernie, taubeneigross, vor 2 Jahren entstanden. Links: zwei faustgross, vor 10 Jahren durch Fall entstanden.	Immer Bruchband getragen.	Allgemeine Bru beschwerden.
34–35	Wolf S., 34 Jahre.	Doppelseitige Hernie. Ueber das Alter derselben und die Beschaffenheit keine genaueren Angaben.	Nichts bekannt.	Nichts bekannt.
36	Friedrich H., 37 Jahre.	Rechtsseitige Hernie, gänseeigross. Bruchpforte für 2 Finger durchgängig.	Getragen.	Keine.
37–38	Hans K., 10 Jahre.	Beiderseitige angeborene Hernie; rechts Leistenhoden. Links: Kryptorchismus.	Nicht getragen.	Hin und wied leichte Schwellung rechten Scrotalhä

Operationstag	Operation und Verlauf	Bemerkungen	Recidiv
1. Febr. 1897.	Typischer Bassini und Radicaloperation der Hydrocele nach Storp. Durch zum Theil sehr hohe Temperaturen (bis 40,4°) gestörter Wundverlauf, bedingt durch ein äusserst starkes Hämatom um die Wunde herum, weniger im Scrotum. p. sec. in 43 Tagen.	Bruchsack leer.	13. April 1897 ist der Bruch wieder herausgetreten. Späte Nahteiterung, die noch bis ins Jahr 1898 angehalten haben soll. Gänzlich arbeitsfähig. Angaben sind vorsichtig aufzunehmen, da Pat. Neurastheniker ist.
März 1897.	Typischer Bassini links, rechts ohne Eröffnung des Peritoneum. Die ersten 2 Tage nach der Operation 38,2°. p. pr. in 12 Tagen.	Links: leerer Bruchsack. Rechts: kein Bruchsack.	Kein Recidiv.
. Mai 1897	Typischer Bassini rechts, links ohne Eröffnung des Peritoneum. p. pr. bis auf zwei kleine Stellen, durch die sich Nähte oder Ligaturfäden abstiessen, in 20 Tagen.	Rechter Bruchsack ist so innig mit dem Vas deferens verwachsen, dass der periphere Theil zurückgelassen wird. Links: kein Bruchsack	Kein Recidiv. Doch hat sich rechts eine geringe Hydrocele gebildet.
. Mai 1897.	Beiderseits typischer Bassini. p. pr. in 21 Tagen.	Bruchsackinhalt: Dünndarmschlingen und nicht adhärentes Netz.	Kein Recidiv. Spätere Fadeneiterungen.
de Mai 897. nicht annt.	Rechts: Heilung p. sec. Links; per prim.	—	Mit sehr starker Entzündung einhergehende tiefe Nahteiterung rechts, die zu mehrfachen Eingriffen sogar in Narkose nöthigt und etwa 6 Monate währt. Trotzdem hier, ebenso wie links, kein Recidiv.
. Juni 1897.	Typischer Bassini. p. pr. in 24 Tagen.	Bruchsack schwer ablösbar. Der Samenstrang tritt verhältnissmässig tief unten aus. Er wird deshalb bis fast nach unten hinter der Nahtreihe gelassen; nur eine Naht kommt hinter ihn zu liegen.	In der 3. Woche mehrere tiefe Nahtabscesse. Kein Recidiv.
Juni 97.	Rechts: Bassini und perineale Fixation des Hodens. Links: Bassini. Leichte Orchitis dextra. p. pr. in 20 Tagen.	Rechts: normaler Hoden und offener Proc. vaginalis. Der Hoden hat ein 5 cm langes, am äussersten Ende befestigtes Gubernaculum Hunteri. Links: kein Hode zu fühlen.	Rechts: kein Recidiv. Der Hode sitzt im Scrotum. Links: kleine Vorwölbung am oberen Ende der Narbe. Ventralhernie.

Nummer	Name und Alter	Beschaffenheit der Hernie	Bruchband	Beschwerden
39	Julius Pr., 41 Jahre.	Linksseitige Hernie, mannsfaustgross, seit 11 Jahren bestehend, infolge Hebens einer schweren Last entstanden. Bruchpforte für 2 Finger durchgängig. Als Kind hatte Pat. auch eine rechtsseitige Hernie, die durch Tragen eines Bruchbandes geheilt ist.	Bruchband rechts mit gutem Erfolg getragen; links erfüllte es später seinen Zweck nicht mehr.	Keine besonderen Beschwerden.
40	Gottfried R., 49 Jahre.	Rechtsseitige Hernie, zweifaustgross, seit 21 Jahren bestehend, complicirt durch eine Hydrocele, die bereits infolge von auswärts ausgeführten Punktionen vereitert, in der Klinik zweimal, am 21. Februar und 6. März incidirt worden war.	Unbekannt.	Sehr starke Beschwerden, die aber wohl hauptsächlich durch Hydrocele bedingt waren.
41	A. Ci., 36 Jahre.	Rechtsseitige Hernie, mannsfaustgross; seit 7 Jahren bestehend.	Zeitweise getragen.	Bruchbeschwerden.
42	Abraham H., 45 Jahre.	Rechtsseitige Hernie, kleinfaustgross; vor 1 Jahr beim Heben einer schweren Last entstanden.	Getragen.	Keine besonderen Beschwerden.
43	Franz D., 21 Jahre.	Linksseitige Hernie, halbfaustgross, seit früher Jugend bestehend.	Getragen.	Dito.
44 45	Ferdinand Gr., 9 Jahre.	Hereditär belastet. Doppelseitige, angeborene Hernie. Rechts von der Grösse einer Kindesfaust.	In letzter Zeit ein Bruchband getragen.	Allgemeine Bruchbeschwerden.
46	Franz M., 26 Jahre.	Rechtsseitige Hernie, faustgross, vor 5 Jahren entstanden im Anschluss an den verspäteten Descensus testiculi.	Bruchband getragen, hält den Bruch seit einem Jahr jedoch nicht mehr zurück.	Bruchbeschwerden.

pera- nstag	Operation und Verlauf	Bemerkungen	Recidiv
. Juni 897.	Bassini. p. sec. in 28 Tagen. Es stossen sich nekrotische Stücke der Fascie ab.	Samenstrang schwer ablösbar; er wird nicht am obersten Punkt der neuen hinteren Leistenkanalswand herausgeleitet, sondern es werden oberhalb desselben 3 Nähte angelegt.	Spätere Nahteiterung. 20. Dec. bis 15. Jan. Wiederaufnahme in die Klinik; mehrere Fisteln werden ausgekratzt. 14. Febr. bis 25. April. Abermaliger Krankenhausaufenthalt. Bei der vorgenommenen Nachoperation werden derbe Schwielenmassen bis auf den Samenstrang entfernt; also ist die ganze vordere Fasciennaht herausgeeitert, trotzdem kein Recidiv.
5. Juni 897.	Bassini. Resectio omenti. p. pr. bis auf 3 Stichkanaleiterungen in 22 Tagen.	Bruchsackinhalt: Adhärentes Netz.	Mitte April 1898 recidivirt. Späte Fadeneiterung.
5. Juni 1897.	Bassini. Resectio omenti. Jodoformgazestreifen. p. pr. bis auf die Drainöffnung in 24 Tagen. Bruchsackhals durch Tabacksbeutelnaht geschlossen.	Bruchsackinhalt. Adhärentes Netz. Der periphere Bruchsacktheil, der sehr innig verwachsen ist, wird zurückgelassen.	Kein Recidiv.
6. Juni 1897.	Bassini. Resectio omenti. p. pr. in 22 Tagen.	Bruchsackinhalt: Adhärentes Netz.	Kein Recidiv.
Octbr. 1897.	Bassini. p. pr. in 16 Tagen.	—	Kein Recidiv. Späte Fadeneiterung.
. Octbr. 1897.	Rechts wird der Bruchsack nicht torquirt, sondern Tabacksbeutelnaht. p. pr. in 25 Tagen. Rechts ein Hämatom im Scrotum.	—	Kein Recidiv.
. Octbr 1897.	Bassini und Perineofixation des Hodens nach Nicoladoni. p. pr. in 24 Tagen. Tabacksbeutelnaht des Bruchsackhalses.	Dünner Bruchsack, dem der Hoden aussen anliegt. Der Bruch ist also nicht angeboren; von dem Bruchsack zieht ein bindegewebiger Strang zu einem zweiten Sack ohne Inhalt, der exstirpirt wird.	Recidiv, Anfang Mai 1898. Der Hoden ist in die Höhe gerückt. Wiederum operirt am 8. Juni 1898. Semicastratio.

Nummer	Name und Alter	Beschaffenheit der Hernie	Bruchband	Beschwerden
47	Walter C., 16 Jahre.	Linksseitige Hernie, vor 8 Wochen bei einem Sprung entstanden.	Getragen.	Bruchbeschwerde
48	Gustav R., 1½ Jahr.	Rechtsseitige Hernie, taubeneigross, gleich nach der Geburt hervorgetreten.	Nicht getragen.	Keine Beschwerde
49 50	August H., 58 Jahre.	Rechts fühlt man nur den Anprall der Därme. Links, faustgross, seit 6 Jahren bestehend.	Beiderseits getragen.	Beschwerden v Seiten des Bruc bandes.
51 52	Anton R., 19 Jahre.	Rechtsseitige Hernie, überfaustgross, vor 4 Jahren entstanden. Links: kleine H., die vor 2 Mon. entstanden ist.	Links wurde ein Bruchband getragen.	Allgemeine Bruch beschwerden.
53 54	Rudolf A., 32 Jahre.	Rechtsseitige Hernie vor 1 Monat, linksseitige vor 1 J. infolge Hebens einer schweren Last entstanden.	Beiderseits getragen.	Allgemeine Bruch beschwerden.
55 56	Gottlieb G., 42 Jahre.	Rechtsseitige Hernie, kindskopfgr., vor 4 J. durch Gegenfallen einer Schiene gegen den Leib entstanden. Linksseitige Hernia interstitialis.	Seit 1 Jahr doppelseitiges Bruchband, das jedoch den Bruch nicht ordentlich zurückhalten kann.	Allgemeine Bruch beschwerden.
57	Max v. Fl., 37 Jahre.	Rechtsseitige Hernie, faustgross, seit 10 Jahren bestehend.	Getragen.	Allgemeine Bruch beschwerden.
58 59	Carl B., 3 Jahre.	Hereditär belastet. Beiderseits Leistenhoden, die sich jedoch in das Scrotum herunterziehen lassen. Bruchpforten für die Kuppe des kleinen Fingers durchgängig. Nabelbruchpforte offen.	Nicht getragen.	Keine.
60	Israel A., 24 Jahre.	Hereditär belastet. Linksseitige Hernie, seit 6 Wochen bestehend.	Getragen.	Gleich beim Austri vor 6 Wochen Irr ponibilität; infol dessen Taxis in Na kose, die gelingt, sei dem keine Beschwer

Operationstag	Operation und Verlauf	Bemerkungen	Recidiv
5. Oct. 1897.	Bassini. p. pr. in 21 Tagen ohne Eröffnung des Peritoneum.	Es existirt kein Bruchsack.	Kein Recidiv.
1. Nov. 1897.	Bassini. Tabacksbeutelnaht des Bruchsackhalses. p. pr. in 20 Tagen.	Bei der Operation zeigt es sich, dass keine angeborene Hernie vorliegt; indes ist der Samenstrang sehr fest verwachsen.	Keine Antwort.
4. Dec. 1897.	Bassini. Rechts p. pr. Links p. pr. bis auf 2 Stichkanaleiterungen in 20 Tagen.	Rechts: kein Inhalt im Bruchsack. Links: starke Verwachsung mit dem Samenstrang.	Kein Recidiv; will jedoch noch viele Schmerzen haben.
15. Dec. 1897.	Bassini. Beiderseits p. pr. in 20 Tagen. Rechts: ein kleines Hämatom.	Links kleiner, leerer Bruchsack.	Kein Recidiv.
17. Dec. 1897.	Bassini. Rechts: Eröffnung d. Peritoneum. p. pr. Links: p. pr. bis auf 2 Stichkanaleiterungen. Jodoformexanthem.	Rechts noch kein Bruchsack.	Kein Recidiv. Beiderseits späte Fadeneiterungen.
13. Jan. 1898.	Bassini. Beiderseits, links ohne Eröffnung des Peritoneum. p. pr. in 21 Tagen	Rechts: dicker, sehr fest verwachsener Bruchsack. Links: fehlt ein Bruchsack.	Kein Recidiv.
13. Jan. 1898.	Bassini. Resectio omenti. p. pr. in 27 Tagen.	Bruchsackinhalt: adhärentes Netz.	Infolge eines Stosses gegen die Operationsnarbe ein kleines Hämatom und in demselben ein kleiner Abscess, der von selbst durchbricht und sich allmählich schliesst, am 27. März. Kein Recidiv.
25. Jan. 1898.	Beiderseits Bassini, links ohne Eröffnung des Peritoneum. Beiderseits Perineofixation des Hodens nach Nicoladoni. p. pr. in 23 Tagen.	Es zeigt sich, dass beiderseits keine angeborene Hernie vorliegt. Rechts: Verwachsungen zwischen Coecum und Proc. vermiformis. Links: kein Bruchsack.	Rechts: späte Fadeneiterung. Kein Recidiv. Jedoch sind die Hoden wieder in die Höhe gerückt und sitzen dicht an den Schambeinästen.
29. Jan. 1898.	Bassini. p. pr. in 19 Tagen.	Angeborene Hernie.	Keine Antwort.

Nummer	Name und Alter	Beschaffenheit der Hernie	Bruchband	Beschwerden
61	Jossel E., 27 Jahre.	Rechtsseitige Hernie, seit 7 Jahren bestehend. Bis zum 12. Jahre beide Hoden im Scrotum, damals soll der rechte an die Apertura anterior emporgerückt sein.	Nur 6 Monate getragen.	Traten nur durch das Tragen des Bruchbandes auf.
62	Adolf F., 40 Jahre.	Rechtsseitige Hernie, wallnussgross, vor 14 Jahren infolge Hebens einer schweren Last entstanden.	Seit 10 Jahren wird ein Bruchband getragen.	Allgemeine Bruchbeschwerden.
63	Richard R., 43 Jahre.	Rechtsseitige Hernie, vor 22 Jahren beim Gewehrreinigen entstanden, bis ans Knie reichend. Die Bruchgeschwulst ist 28 cm lang u 19 cm breit. Bruchpforte für 5 Finger durchgängig.	Die ersten 10 Jahre wurde ein Bruchband getragen.	Sehr starke, durch die Grösse des Bruches bedingte Beschwerden.
64 65	Friedrich D., 43 Jahre.	Rechtsseitige Hernie, hühnereigross, seit 7 Jahren bestehend. Links Bruchanlage.	Getragen.	Allgemeine Bruchbeschwerden.
66	Maria B., 55 Jahre.	Linksseitige Hernie, dreifaustgross, vor 17 Jahren im Anschluss ans Wochenbett entstanden.	Nur vorübergehend getragen.	Vor 7 Jahren Incarceration, die durch Taxis gehoben wurde.
67	Albert L., 2 Jahre.	Rechtsseitige Hernie, hühnereigross, seit den ersten Lebenstagen bestehend.	Nicht getragen.	Keine Beschwerden.
68 69	Carl L., 53 Jahre.	Rechts Bruchanlage, links Hernie, von kindskopfgrösse, vor 7 Jahren entstanden. Bruchpforte für 3 Finger durchgängig.	Seit 3 Jahren wird Bruchband getragen.	Allgemeine Bruchbeschwerden.
70 71	Ludwig Z., 59 Jahre.	Rechtsseitige Hernie, kindskopfgross, seit 25 Jahren bestehend. Bruchpforte für 2 Finger durchgängig. Linksseitige Hernie, wallnussgross, seit kürzerer Zeit bestehend.	Bruchband nicht getragen.	Sehr grosse Beschwerden.

Operationstag	Operation und Verlauf	Bemerkungen	Recidiv
5. Febr. 1898.	Bassini mit Semicastratio. p. pr. in 17 Tagen.	Verkümmerter, kleiner Hoden, der im Bruchsack liegt, also angeborene Hernie.	Kein Recidiv.
4. Febr. 1898.	Bassini. p. pr. bis auf 2 Stichkanaleiterungen. 20 Tage.	Sensibilitätsstörungen zu beiden Seiten der unteren Narbenhälfte(Durchschneidung des N. ileoinguinalis).	Kein Recidiv.
5. Febr. 1898.	Bassini. p. pr. in 21 Tagen. In der dem Operationstage folgenden Nacht hat P. Blutbrechen (3 kleine Speigläser voll), das von selbst sistirt.	Bruchsackinhalt. Grosse Dünndarmschlingenconvolut und Coecum. Mannigfache Verwachsungen.	Kein Recidiv.
7. Febr. 1898.	Bassini, links ohne Eröffnung des Peritoneum. p. pr. in 20 Tagen.	Rechts: kleiner Bruchsack. Links fehlt derselbe.	Kein Recidiv. Fadeneiterung.
19. Febr. 1898.	Bassini. p. pr. bis auf 2 Stichkanaleiterungen in 28 Tagen. Ueber hühnereigrosses Hämatom im linken Labium majus. Thrombose der linken Vena saphena.	Bruchsack mit der Haut sehr verwachsen. Durchschneidung des Lig. rotundum an der Aussenseite des Leistenkanals. Weder Darm-, noch Netzadhäsionen.	Kein Recidiv.
1. März. 1898.	Bassini. p. pr. in 17 Tagen.	Keine angeborene Hernie. Im Bruchsack: Dünndarm und Netz.	Kein Recidiv. Späte Fadeneiterung.
18. März 1898.	Bassini rechts ohne Eröffnung des Peritoneum, links typisch; jedoch wurde zur Torsion des Bruchsackhalses noch die Tabacksbeutelnaht hinzugefügt. p. pr. in 18 Tagen.	Rechts: kein Bruchsack. Links: sehr derber Bruchsack. Inhalt gut reponibel.	Kein Recidiv.
26. März 1898.	Bassini. p. pr. in 18 Tagen.	Im Bruchsack: keine Adhärenz von Darmschlingen oder Netz.	Kein Recidiv.

Nummer	Name und Alter	Beschaffenheit der Hernie	Bruchband	Beschwerden
72	Gottlieb Kl., 33 Jahre.	Rechtsseitige Hernie, hühnereigross, seit 2 Jahren bestehend. Complicirt durch Leistenhoden bei Ectopia vesicae.	Nicht getragen.	Bruchbeschwerden. Hin und wieder Orchitis.
73	Friedrich F., 11 Jahre.	Rechts Bruchanlage. Leistenhoden.	Nicht getragen.	Geringe Beschwerden.
74 cf. Nr. 8 d. irreponibl. Hern.	Ernst T., 19 Jahre.	Rechtsseitige Hernia interstitialis, seit 8 Tagen bestehend.	Nicht getragen.	Keine.
75	Jakob Sch., 37 Jahre.	Linksseitiger Leistenbruch, seit 21 Jahren bestehend. Bruchpforte für 2 Finger durchgängig.	Stets getragen.	Allgemeine Bruchbeschwerden.
76 77	Reinhard Schr. 32 Jahre.	Rechtsseitige Hernie, kindskopfgross, seit 5 Jahren bestehend, linksseitige, hühnereigross, seit 4 Jahren bestehend.	Stets getragen.	Allgemeine Bruchbeschwerden.
78	Heinrich A., 58 Jahre.	Rechtsseitige Hernie kindskopfgross, vor 8 Jahren infolge Hebens einer schweren Last entstanden. Bruchpforte für 4 Finger durchgängig.	?	Sehr grosse Beschwerden.
79 80	Bruno M., 14 Jahre.	Rechtsseitige Hernie, billardkugelgross, seit 3 Monaten bestehend. Links: offener Leistenkanal.	Rechts getragen.	Geringe Beschwerden; aber das Bruchband ist bei seinem Beruf — er ist Seiltänzer — hinderlich.
81	Gustav G., 25 Jahre.	Linksseitige Hernie, am Aufnahmetag zum erstenmal ausgetreten und gleich incarcerirt. Reposition gelingt. 10 Tage darauf Radicaloperation.	Nicht getragen.	Incarcerationserscheinungen. Nach der Reposition keine Erscheinungen.

Operationstag	Operation und Verlauf	Bemerkungen	Recidiv
5. April 1898.	Bassini. Resectio omenti. Der Samenstrang wird nicht verlagert, sondern vorn innen gelassen. Tabacksbeutelnaht des Bruchsackes. p. sec. in 23 Tagen. Orchitis.	Bruchsackinhalt: Adhärentes Netz.	Keine Antwort.
9. April 1898.	Bassini u. Perineofixation des Hodens nach Nicoladoni. p. pr. in 21 Tagen.	Kein Bruchsack.	Kein Recidiv.
4. Mai 1898.	Bassini ohne Eröffnung des Peritoneum. p. pr. in 21 Tagen.	Kein Bruchsack.	Kein Recidiv.
5. Mai 1898.	Bassini und Semicastratio. p. sec. mehrere Stichkanaleiterungen in 19 Tagen.	Bruchsack leer. Periorchitis proliferans sin.	Kein Recidiv.
6. Mai 1898.	Bassini. Links wie der untere Bruchsacktheil über dem Hoden vernäht. p. pr. in 19 Tagen.	Rechts: leerer Bruchsack. Links: oberhalb des Bruchsackhalses ein Appendix epiploicus der Flexur an das parietale Peritoneum angewachsen.	Kein Recidiv.
27. Mai 1898.	Bassini. Resection des Proc. vermiformis. Der fest verwachsene Bruchsack wird nicht exstirpirt. Infolge sehr starker Bronchitis faustgrosses Hämatom, das zum Theil vereitert. Kleine Incision in der Mitte des Schnittes. p. sec. in 21 Tagen.	Bruchsack fest mit dem Proc. vermiformis verwachsen.	Kein Recidiv.
4 Juni 1898.	Bassini. Rechts wird das Innenblatt des Bruchsackes wie testikelwärts abgelöst. Links kleiner Bruchsack. p. pr. in 18 Tagen.	Rechts angeborene Hernie, nach dem Hodensack zu z. Th. obliterirt. Links kleiner Bruchsack.	Kein Recidiv.
7. Juni 1898.	Bassini. Der peripherste Theil des Bruchsackes wird zurückgelassen. Keine Drainage. Hämatom. Dehiscenz der Wundränder auf eine Strecke von 3 cm. p. sec. in 27 Tagen.	Brucksack leer.	Kein Recidiv.

Nummer	Name und Alter	Beschaffenheit der Hernie	Bruchband	Beschwerden
82 83	Jakob C., 44 Jahre.	Doppelseitige Hernie, seit 10 Jahren bestehend.	Seit 7 Jahren wird ein Bruchband getragen.	Mässige Bruchbeschwe den.
85	Eva J., 50 Jahre.	Seit einigen Wochen bestehende rechtsseitige Hernie.	Getragen.	Geringe Beschwerden.
86	Emil W., 37 Jahre.	Seit dem 20. Lebensjahre bestehende infolge Hebens einer schweren Last entstandene rechtsseitige Hernie, hühnereigross. Am 15. Juni ist ausserhalb der Klinik bereits ein erfolgloser Versuch der Radicaloperation gemacht worden.	Getragen.	Bruchbeschwerden.
				Irreponibl
1	August K., 39 Jahre.	Linksseitige Hernie, vor 3 Monaten ohne Veranlassung herausgetreten.	Hat zeitweise ein Bruchband getragen.	Hat schon Schmerze beim Tragen des Bruch bandes gehabt, weil di Hernie gleich nach de Austritt irreponibel war.
2	Ernst C., 47 Jahre.	Rechtsseitige Hernie, vor 8 Jahren beim Turnen entstanden.	Kein Bruchband getragen.	Früher keine Beschwer den. 4 Tage vor der Au nahme ausgetreten un irreponibel.
3	Karl E., 56 Jahre.	Linksseitige Hernie, vor 4 Jahren beim Schieben eines Eisenbahnwaggons entstanden. Vor 2 Monaten ausgetreten und reponirt. Seit 2 Tagen irreponibel.	Getragen.	Schmerzen beim Wiede austritt vor 2 Monaten vor 2 Tagen.

Operationstag	Operation und Verlauf	Bemerkungen	Recidiv
6. Juni 1898.	Bassini, rechts ohne Eröffnung des Peritoneum, links ebenfalls, rechts ein sehr grosses Hämatom, das später vereitert, daher Entfernung aller Nähte am 10. Juni. Links p. pr. in 28 Tagen.	Beiderseits kein Bruchband.	Kein Recidiv.
25. Juni 1898.	Radicaloperation. p. pr. in 19 Tagen.	—	Kein Recidiv.
13. Juli 1898.	Radicaloperation. p. pr. in 17 Tagen.	Bruchsackinhalt. Adhärentes Netz.	Kein Recidiv.
Inguinalhernien.			
14. Febr. 1896.	Bassini. Resectio omenti. p. pr. in 21 Tagen.	Bruchsackinhalt: Adhärentes Netz.	Kein Recidiv.
2. Mai 1896.	Bassini. Resection des Proc. vermiformis. 12. Mai. Entfernung der Nähte. Wunde p. pr. 15. Mai. Temperaturanstieg von 38,6°. 19. Mai. Starke eiterige Resectionfistel durch einen Stichkanal, aus der Tiefe kommend.	Bruchsackinhalt: Schwielig verdicktes Netz. Proc. vermiformis mit dem Bruchsack verwachsen.	Kein Recidiv.
10. Juli 1896.	Fieber in den beiden ersten Tagen. p. pr. in 21 Tagen.	Bruchsackinhalt: Kein Netz, sondern lipomatöses Gewebe, dessen Zusammenhang nicht festzustellen ist (Appendix epiploicus?).	Keine Antwort.

Nummer	Name und Alter	Beschaffenheit der Hernie	Bruchband	Beschwerden
4	Moses J., 43 Jahre.	Rechtsseitige Hernie, seit 6 Jahren bestehend, seit 10 Tagen irreponibel.	Getragen.	Seit 10 Tagen.
5	Emil S., 16 Jahre.	Rechtsseitige Hernie, vor 3 Jahren durch ein Trauma entstanden, seit 5 Mon. irreponibel, gänseeigross.	Nicht getragen.	In den letzten 5 Monaten einmal Erbrechen. Keine Stuhlbeschwerden. Bei schweren Arbeiten starke Schmerzen.
6	Franz S., 42 Jahre.	Linksseitige Hernie, vor 3 Jahren infolge eines Traumas entstanden. Seit 1 Jahr irreponibel, über mannsfaustgross.	Nicht getragen.	Grosse Schmerzen seit der Irreponibilität.
7	B. M., 56 Jahre.	Seit früher Jugend doppelseitige Hernie. Rechts wallnussgross, reponibel, links kleinkindskopfgross, seit 1 Jahr irreponibel.	Rechts wurde ein Bruchband getragen.	Links seit der Irreponibilität grosse Beschwerden.
8 vgl. Nr. 74 der freien Hernien	Ernst T., 18 Jahre.	Angeblich seit d. Geburt bestehende linksseitige Hernie, die dann aber verschwunden war; seit 1½ J. ist sie wieder herausgetreten, hühnereigross, irreponibel.	4 Tage lang getragen.	Beschwerden von Seiten des Bruchbandes.
9	R., 36 Jahre.	Rechtsseitige Hernie, mannsfaustgross, seit 7 Jahren bestehend, nie ganz reponibel.	Getragen.	Zum Theil sehr grosse Beschwerden, durch den Druck des Bruchbandes hervorgerufen.
10	Rudoph B., 56 Jahre.	Rechtsseitige Hernie, über faustgross, seit 10 Jahren bestehend, vor 7 Jahren bereits einmal irreponibel, damals Taxis; seit 3 Tagen wieder irreponibel.	Getragen.	Seit 3 Tagen Unwohlsein, kein Erbrechen, kein Aufhören des Stuhles.
11	Oscar Fr., 35 Jahre.	Rechtsseitige Hernie, gänseeigross, seit 3 Jahren bestehend; seit 1 Jahr irreponibel.	Immer getragen.	Starke Beschwerden, durch den Druck des Bruchbandes verursacht.
12	Friedrich Kl., 28 Jahre.	Rechtsseitige Hernie, faustgross, seit der Jugend bestehend, seit 1 Jahr nicht mehr ganz reponibel. Bruchpforte für 2 Finger durchgängig.	Getragen.	Allgemeine Bruchbeschwerden.

Operationstag	Operation und Verlauf	Bemerkungen	Recidiv
12. Juli 1896.	Resectio omenti. p. pr. in 18 Tagen.	Bruchsackinhalt: Adhärentes Netz.	Kein Recidiv.
2. Nov. 1896.	Bassini. Resect. omenti. Eiterung der Stichkanäle und auch einzelner Fasciennähte. p. sec. in 23 Tagen.	Bruchsackinhalt: Adhärentes Netz. Am Bruchsackhals einschnürende Stelle, die für die Fingerkuppe nicht durchgängig ist.	Kein Recidiv.
? Ende December.	Bassini. Stichkanal- und Fasciennahteiterung. per sec. in 30 Tagen.	Eine etwa 25—30 cm lange Dünndarmschlinge flächenhaft verwachsen. Vas deferens scharf geknickt, daher Durchschneidung. Versuch der Naht misslingt, daher Ligatur desselben.	Kein Recidiv.
14. Jan. 1897.	Bassini links. Resectio omenti. p. pr. in 17 Tagen.	Bruchsackinhalt: Sehr viel entartetes, zum Theil adhärentes Netz und eine Dickdarmschlinge.	Kein Recidiv.
18. Febr. 1897.	Bassini. Sämmtliche Stichkanäle eitern. p. sec. in 16 Tagen.	Bruchsack leer. Im Bruchsackhals zwei ringförmige kallöse Einschnürungen.	Kein Recidiv.
21. Mai 1897.	Bassini. Resect. omenti. 28. Mai. Entfernung der Nähte, Wunde reactionslos. Hämatom. 2. Juni. Tiefe Eiterung. p. sec. in 25 Tagen.	Bruchsackinhalt: Dicker Netzstrang, der etwa um 4 Nähte gedreht ist.	Kein Recidiv. Vielfache späte Fadeneiterung.
25. Juni 1897.	Bassini. Resect. omenti. p. pr. bis auf eine Stichkanaleiterung in 19 Tagen.	Zwei seichte Schnürfurchen am Bruchsackhals wahrnehmbar. Bruchsackinhalt: Stark geröthetes, nicht adhärentes Netz.	Kein Recidiv. Ein Fadenabscess.
17. Juli 1897.	Bassini. Resect. omenti. 26. Juli. Entfernung der Nähte p. pr. 2. Aug. Tiefenfluctuation. Incision. Tiefe Eiterung. p. sec. in 26 Tagen.	Bruchsackinhalt: Adhärentes Netz.	Kein Recidiv.
15. Aug. 1897.	Bassini. Resect. omenti. Tabaksbeutelnaht d. Bruchpforte. p. pr. in 17 Tagen.	Bruchsackinhalt: Adhärentes Netz.	Kein Recidiv.

Nummer	Name und Alter	Beschaffenheit der Hernie	Bruchband	Beschwerden
13	P. M., 29 Jahre	Rechtsseitige Hernie, apfelgross, seit 10 Jahren bestehend, seit wann irreponibel, ist unbekannt.	Immer getragen.	Starke Beschwerden.
14	Heinrich W., 35 Jahre.	Rechtsseitige Hernie, seit 12 Jahren bestehend; seit 3 Wochen irreponibel; fast faustgross.	Getragen.	Allgemeine Bruchbeschwerden.

Das Lebensalter der Patienten schwankte zwischen $1^1/_2$ und 59 Jahren.

Bezüglich der Vornahme der Operation bei kindlichen Individuen haben sich die Anschauungen bedeutend geändert. Nach Czerny und Leisrink sollten Kinder in den ersten Lebensjahren, solange noch die Verunreinigung mit Koth und Urin zu befürchten wäre, verschont bleiben, und auch Haidenthaller[30]) ist nur dann für eine Radicaloperation, wenn die Brüche trotz Tragens von Bruchbändern zunehmen. Indes sind gerade in letzter Zeit so viele günstige Erfahrungen von verschiedener Seite, so von Bossowski[15]), Rarewski[74]), Parker[58]), von Gordon[75]) und von Bittner[23]) berichtet worden, dass irgend welche besonderen Bedenken gegen die Vornahme der Operation nicht mehr vorliegen; ja Bittner ist sogar der Ansicht, dass das Kindesalter das geeignetste für die Radicaloperation ist. Indes plaidiren doch alle dafür, dass man sie nicht vor dem ersten Lebensjahre vornehmen solle. In Uebereinstimmung damit wird sie auch bei uns an der Klinik bei Kindern unter 1 Jahr für gewöhnlich abgelehnt, einmal weil bei so jungen Kindern jeder langdauernde operative Eingriff nicht ohne Gefahr ist, und anderseits weil nachgewiesen ist, das durch das Tragen von Bruchbändern im ersten Lebensjahre ein sehr grosser Procentsatz geheilt wird. Denn Macready[18]) berechnet in der Statistik der National truss society in London, dass bis zum ersten Jahre in 58%, vom ersten

Operationstag	Operation und Verlauf	Bemerkungen	Recidiv
4. Jan. 1898.	Bassini. Resect. omenti. Die Wunde wird nicht vernäht, weil aus der Leistenbeuge geschwollene (infolge von Gonorrhoe) Lymphdrüsen entfernt worden sind. p. sec. in 26 Tagen.	Bruchsackinhalt: Adhärentes Netz.	Kein Recidiv.
5. April 1898.	Bassini. Resect. omenti. Tabaksbeutelnaht. Ueber hühnereigrosses Hämatom des Scrotum, Oedem. per prim. in 17 Tagen.	Bruchsackinhalt: Netzstück ca. 25 cm lang, besteht aus einem oberen, sehr derben Abschnitt von Hühnereigrösse, der von Blutungen durchsetzt ist; mit diesem compacten Theil ist durch einen Hals verbunden der untere fächerförmige Abschnitt, welcher aus ziemlich unverändertem Netz besteht und etwa 15 bis 20 cm lang ist.	Kein Recidiv.

bis 5. Jahre nur in 10% und später fast gar keine Heilung mehr eintritt. Einen schädlichen Einfluss auf den Allgemeinzustand haben wir in unseren 14 Fällen nicht beobachten können, obwohl die Operation allein in 8 Fällen doppelseitig ausgeführt wurde. Allerdings wurden sämmtliche kleine Patienten vorher längere Zeit auf das peinlichste bezüglich des Zustandes ihrer Lungen und ihres Intestinaltractus beobachtet.

Hinsichtlich der oberen Altersgrenze wird man einen bestimmten Zeitpunkt nicht aufstellen können, sondern sich in jedem einzelnen Falle nach dem Gesammtstatus und der socialen Stellung des Patienten richten müssen.

Angeborene Hernien lagen in 11 Fällen vor, und unter diesen war Fall 37 mit Leistenhoden und 38 mit Kryptorchismus combinirt. Die Operation unterschied sich bei den congenitalen Brüchen dadurch, dass der periphere Bruchsacktheil in toto über dem Hoden vernäht wurde. Nur in einem Falle, Nr. 79, wurde nach dem Vorschlag von Lucas Championiere[138]) zuvor das Peritoneum des peripheren Bruchsacktheils stumpf abgelöst — was sehr leicht gelang — und entfernt. Auf diese Weise wird das Zustandekommen einer Hydrocele sicher vermieden.

Im Falle 37, bei dem eine Complication mit Leistenhoden vorhanden war, wurde ebenso wie in vier anderen Fällen (Nr. 46, 58, 59 und 73) die Perineofixation des dislocirten Organs nach Nicola-

doni gemacht. Dieselbe gestaltete sich in allen Fällen sehr einfach, und sie ist daher unserer Ansicht nach immer zu versuchen. Zwar beginnt nach den Untersuchungen Finotti's[84]) die Pubertätsentwickelung im Leistenhoden sehr viel später als bei dem in normaler Lage befindlichen, auch steht die Samenbildung auf einer niedrigeren Stufe still. Da man indes für die Funktionstüchtigkeit des Organs äusserliche Erkennungszeichen nicht hat, so ist die Castration nur da angezeigt, wo eine deutliche Atrophie vorhanden ist. Letzteres lag vor im Falle 61, woher denn im Anschluss an die Radicaloperation gleich die Semicastratio gemacht wurde. Zu demselben Vorgehen sahen wir uns auch gezwungen im Falle 46, bei dem, obwohl der Testikel sehr atrophisch war, dennoch zuerst die Fixation versucht worden war. Indes bat Patient selbst, als er wegen eines Recidivs seiner Leistenhernie zur Klinik kam, um die Wegnahme des Organs, zumal da hier ebenso wie bei 58 und 59 das Resultat der Perineofixation insofern kein ideales war, als der Hoden nicht an Ort und Stelle geblieben, sondern bis zu den horizontalen Schambeinästen wieder hinaufgerückt war. Bei einem 3. Kranken (Nr. 75) musste die Semicastration wegen einer Periorchitis proliferans gemacht worden. Dieselbe documentirte sich in folgendem: Hoden und Nebenhoden waren in dicke Schwielen eingebettet; die Tunica propria war circa 1 cm dick und mit theilweise hämorrhagisch infarcirten Auflagerungen bedeckt.

Ausser den elf angeborenen Hernien waren die anderen 89 später erworben; zum grösseren Theil waren sie allmählich eingetreten, in 22 Fällen aber wurde ein Trauma angegeben.

Ich lenke auf diesen Punkt deswegen die Aufmerksamkeit, weil heutzutage von vielen ein genetischer Zusammenhang zwischen Trauma und Hernie geleugnet wird. Dahin hat sich auch noch kürzlich Lebensohn*) ausgesprochen: „Ein Bruch ist nämlich, wie Kingdon richtig hervorhebt, eine Krankheit und nicht ein Unfall, ein pathologischer Zustand und nicht bloss eine Verletzung.“ Es gilt im allgemeinen das Trauma nur als Gelegenheit, bei welcher in einen bereits präformirten Bruchsack die Eingeweide hineintreten. Dieser Ansicht wird man füglich auch in vielen Fällen beitreten können, namentlich in solchen, wo fortgesetzte Anstrengungen der Bauchpresse in Frage kommen, wie z. B. das Tragen schwerer Säcke bei Lastträgern, die Wehenthätigkeit der Gebärenden und so fort. Wie steht es nun aber mit den

*) Lebensohn, Zur Radicaloperation der Hernie. Deutsche Zeitschrift f. Chirurgie. 1898. 5. u. 6. Heft. S. 541.

Fällen, in welchen nur ein einmaliges Trauma oder eine einmalige sehr starke Anstrengung der Bauchpresse bei gleichzeitiger Anspannung der Bauchmusculatur eingewirkt hat? Und in dieser Hinsicht giebt einem die Angabe Berger's, dem wir wohl die beste Statistik über Brüche verdanken, zu denken, dass nämlich bei Männern nicht weniger als 30,8 % aller Brüche „Gewaltsbrüche" sind, und ferner, dass dieselben meistens bei einer Stellung mit gespreizten Beinen auftreten.

In sieben unserer Fälle wurden auch ganz besondere Momente angegeben, wie z. B. das einmalige Heben einer ganz besonders schweren Last, ein Sprung über den Graben, ein forcirtes Rückwärtsbiegen des Körpers, eine Turnübung u. s. w., in 3 Fällen aber waren es directe Traumen, die die Unterbauchgegend getroffen hatten; ein Hufschlag, das Herauffallen einer Eisenschiene und Druck gegen den Sattelknopf.

Die Angabe, dass sofort ein heftiger Schmerz entstanden wäre, oder dass sie das Gefühl gehabt hätten, als wenn etwas in der Gegend „gerissen wäre", wurde von allen 10 Patienten gemacht. Derartige Behauptungen werden von vielen Chirurgen so ausgelegt, dass das betreffende Schmerzgefühl dadurch hervorgerufen wäre, dass in den bereits bestehenden Bruchsack der Inhalt hineinträte. Indes scheint mir in manchen Fällen eine andere Erklärung einen grösseren Anspruch auf Wahrscheinlichkeit zu haben: Bei sehr vielen körperlichen Anstrengungen befinden sich die Bauchmuskeln in bestimmten Momenten im Zustande der passiven Spannung: sie sind gedehnt. Und diese Dehnung wird sich namentlich an den Insertionen bemerkbar machen, also für den Obliquus externus, internus und transversus, sowie auch für die Fascia transversa an ihrer Anheftung am Lig. Poupartii. In dieser Beziehung verhalten sich aber der Internus und Transversus am ungünstigsten, insofern als sie mit nur schwachen Muskelzügen ansetzen. Die einwirkende Gewalt kann nun entweder von aussen kommen als directes Trauma oder von innen als Bauchpresse. Beide Einwirkungen sind bei einer bestimmten Intensität im stande, ein Einreissen der gedehnten Partien zur Folge zu haben: die schwachen Insertionen des Obliquus internus und transversus lösen sich vom Lig. Poupartii ab, während die Fascia transversa dort einreisst, wo sie schon einen locus minoris resistentiae hat, nämlich an dem Schlitz, durch welchen das Vas deferens hindurchtritt. Dieser Schlitz erweitert sich, und nun wölbt sich infolge der Bauchpresse die Peritonealblase in diese Lücke hinein. Die Hernie wird nur eine interstitialis bleiben, wenn die Aponeurose des

Obliquus externus resistent genug war, um nicht ihrerseits auch an ihrem schwachen Punkt, der äusseren Leistenkanalsöffnung einzureissen. Da indess bei sehr vielen Männern ein weiter, offener Leistenkanal gefunden wird, ohne dass beim Husten in denselben etwas vom Bauchinhalt hineindringt, wie das noch neulich von Wossekenski[166]) festgestellt ist, so wird eine solche traumatische Hernie nicht selten gleich ausserhalb der Apertura externa zum Vorschein kommen könne. Die eben beschriebene Möglichkeit, dass durch Zerreissungen der den Leistenkanal bildenden Musculatur ein Bruch entstehe, wird auch von Thiem*) in seinem ausgezeichneten Handbuch der Unfallerkrankungen zugestanden. Ja er ist sogar der Ansicht, dass auch ohne Zerreissung die Bildung des Bruchsackes und die Entstehung des Bruches zeitlich zusammenfallen kann, vorausgesetzt, dass die örtlichen Verhältnisse durch Fettschwund wie z. B. bei alten Leuten vorbereitet sind.

Ob nun in allen unseren zehn oben angeführten Fällen wirklich das Trauma die Ursache der Hernie gewesen ist, möchte ich dahin gestellt sein lassen, da in dieser Beziehung nur dann ein sicherer Aufschluss zu erzielen ist, wenn man den Patienten unmittelbar nach dem Unfall untersuchen kann. Aber allen derartigen Angaben der Patienten als falschen principiell kein Gehör zu schenken, wie man das nach den oben angeführten Lebensohn'schen Worten zu thun vielleicht versucht sein könnte, davor möchte ich doch entschieden warnen.

Die Grösse der Hernien war eine sehr schwankende. In 12 Fällen bestand entweder überhaupt kein Bruchsack, oder er war so klein, dass er gar nicht eröffnet, sondern nur reponirt wurde, mit Rücksicht darauf, dass seine Reposition den Erfolg der Radicaloperation nicht beeinträchtige, wenn es nur gelänge, eine funktionstüchtige hintere Leistenkanalswand zu bilden. Von grossen Hernien im Sinne Kramer's, d. h. also von Zweimannsfaust- bis Kindskopfgrösse und darüber hinaus wurden 7 Fälle operirt. Die Operation selbst unterschied sich in nichts. Ueber den Verlauf und die Erfolge bei diesen soll weiter unten berichtet werden.

Der Bruchsackinhalt bot in den meisten Fällen nichts Besonderes dar. In einigen wenigen Fällen war der Bruchsack leer, meistens enthielt er Netz-, hin und wieder auch Dünndarmschlingen. Adhärent war das Netz in 19 Fällen; in diesen wurde dann Resec-

*) Thiem, Handbuch der Unfallkrankheiten. S. 708 u. 709.

tion gemacht, und zwar wurde das Netz partienweise abgebunden, peripher von den Ligaturen durchtrennt, und nun letztere noch einmal miteinander geknüpft. 2 Fälle nehmen ein ganz besonderes Interesse in Anspruch. In dem einen (Fall 14 der irreponibelen Hernien) fand sich im Bruchsack ein 25 cm langes Netzstück; dasselbe bestand aus einem sehr derben oberen Abschnitt von Hühnereigrösse, der von Blutungen durchsetzt war; mit diesem compacten Stück war durch eine verjüngte Partie der untere fächerförmige Theil verbunden, welcher aus ziemlich unverändertem Netzgewebe bestand und etwa 15—20 cm lang war. Hier wurde das ganze Netzstück in toto entfernt. Noch interessanter war der Fall 9 der irreponibelen Hernien; in diesem war das fixirte Netz um 4 Rechte gedreht, ein Vorgang, der überhaupt nur möglich ist, wenn das Netz irgendwo am am Bruchsack adhärent ist. Dass es dabei leicht zu Ernährungsstörungen und blutiger Infarcirung des Gewebes kommen kann, darf nicht Wunder nehmen. Ausserdem kann ein derartig durch die Bauchhöhle verlaufender Strang leicht zu Darmknickungen oder Verschlingungen und dadurch zu Ileus führen. Einen Beleg dafür bietet ein später unten aufgeführter Fall von incarcerirter Hernie (siehe Fall 20 der Leistenhernien auf Seite 83).

Wir haben in allen Fällen von Netzresectionen keine bösen Folgen gesehen, und somit ebenso wie Büngner bestätigen können, dass die Angabe Anderegg's, dass die Netzresectionen die Mortalitätsziffer vermehren, heutzutage nicht mehr zu Recht besteht.

Das Coecum mit Proc. vermiformis bildete zweimal (58 und 63) den Inhalt des Bruchsackes. In zwei anderen Fällen wurde der Wurmfortsatz innig mit der Innenfläche des Sackes verwachsen gefunden (Fall 78 und 2 der irreponibelen Hernien), woher er dann in üblicher Weise resecirt wurde.

Auffällige Befunde lagen ferner noch bei 3 Patienten vor. Bei einer Kranken (Nr. 4), welche am Aufnahmetag in die Klinik mit der Leistengegend gegen eine Tischecke gefallen war, fand sich um den Bruchsack herum ein ausgedehntes Hämatom, herrührend von einer Ruptur eines Astes der Arteria epigastrica inferior (s. S. 11).

In einem anderen Falle (Fall 17) fand sich oberhalb des Hodens, mit diesem nicht im Zusammenhange stehend, aber auch ausserhalb des leeren Bruchsackes ein derber, höckriger, über pflaumengrosser Tumor, welcher entfernt wurde und sich mikroskopisch als entartetes Netzgewebe präsentirte. Man wird hierbei mit der Vermuthung nicht Unrecht haben, dass diese Netzmasse früher — der Bruch bestand bereits 30 Jahre — zu dem Bruche, der vielleicht

eine Hernie en bissac war, gehört hat, dass aber dieser Bruchsacktheil mitsammt seinem Inhalt sich abgeschnürt hat, und so der jetzige Zustand erfolgt war.

Gleichsam als Erläuterung dafür, wie eine solche Abschnürung zustandekommt, fanden wir eine wirkliche Zwerchsackform des Bruchsackes bei einem anderen Patienten (Nr. 46). Hier zog von von dem Bruchsack ein bindegewebiger Strang zu einem zweiten inhaltslosen Sack. Der letztere wurde exstirpirt.

Andere bei der Bruchoperation gleichzeitig in Angriff genommene Befunde waren eine Cyste in Lig. rotundum (Fall 4), und 3 Hydrocelen (6, 27 und 40); bei letzteren wurde die Radicaloperation gemacht.

Doppelseitig wurden die Brüche in 23 Fällen operirt, und zwar immer, ausser bei einem Patienten, in einer Sitzung, wozu bei der kurzen Dauer der Operation — die einfache Radicaloperation nahm durchschnittlich nur 20—30 Minuten in Anspruch — keine Bedenken vorliegen. Wie schon oben erwähnt worden ist, haben wir auch bei 8 Kindern, von denen einzelne $1^1/_2$ und 2 Jahre alt waren, die doppelseitige Operation in dieser Weise ohne Schädigung vorgenommen. Dem Standpunkt von Lucas Championnière[138]), welcher beiderseitige Hernien deswegen ungern operirt, weil sie meist „hernies de faiblesse" sind und mit schlechter Musculatur verbunden sind, haben wir uns analog dem sonstigen Verhalten deutscher Chirurgen nicht anschliessen können.

Was nun den weiteren Verlauf und die Behandlung nach der Operation anlangt, so gestalteten sich dieselben folgenderweise. Die ersten 3—4 Tage bekam der Patient nur flüssige Diät, dann wurde allmählich zur gewöhnlichen übergegangen. Opium wurde nicht gereicht. Zeigte sich dagegen etwas Meteorismus bei verhaltenem Stuhlgang, so wurde ein Darmrohr eingelegt und eventuell Ricinusölklysmen gegeben. Am 7.—8. Tage wurden die Nähte entfernt; am 19.—21. Tage verliess der Kranke gewöhnlich das Bett und wurde bald darnach entlassen.

Der Krankenhausaufenthalt der Patienten schwankte im allgemeinen zwischen 12 und 43 Tagen, betrug jedoch in der Regel $3^1/_2$—4 Wochen.

Hierfür den Ausdruck „Heilungsdauer", zu gebrauchen, wie man das in den meisten Statistiken findet, halte ich nicht für sehr zweckmässig. Denn eine per primam heilende Wunde wird meistens innerhalb einer Woche verklebt sein. Und Bassini entlässt seine Operirten ja auch nach 8—10 Tagen durchschnittlich. Ihm ist jedoch, soweit ich das habe fest-

stellen können, in dieser Hinsicht nur Escher[25]) gefolgt. Alle anderen Operateure lassen ihre Patienten in der Regel länger liegen, die meisten etwa 14 Tage bis 3 Wochen, von dem Gesichtspunkte ausgehend, dass der Kranke, wenn er ausserhalb des Bettes sich befindet, seine Bauchmusculatur stärker in Anspruch nimmt, und infolgedessen eher ein Zug an der Narbe stattfinden, und somit eher die Gelegenheit zum Recidiv gegeben werden kann.

Daher ist die „Heilungsdauer", d. h. der Krankenhausaufenthalt bei den verschiedenen Chirurgen verschieden. Denn völlig gesund sind manches Mal auch die das Spital verlassenden Patienten nicht insofern, als sie bei voraufgegangener Eiterung noch mit einer kleinen granulirenden Wunde herausgehen oder aber ein kleines Hämatom haben, das noch nicht vollständig resorbirt ist.

Eine andere und durchaus principiell nicht leicht zu entscheidende Frage ist die: Wann darf man die Operirten wieder ihre volle Arbeitsthätigkeit aufnehmen lassen? Wir haben das im allgemeinen erst nach 2—3 Monaten thun lassen. Sonstige Angaben darüber sind mir nicht aufgestossen, abgesehen davon, dass aus einer Arbeit Chauvel's[13]) hervorgeht, dass die von Delorme operirten 100 Soldaten nach 3 Monaten wieder absolut dienstfähig waren.

Entsprechend der heute wohl allgemeingültigen Annahme, dass der durch ein Bruchband ausgeübte Druck nur dazu dient, eine Atrophie des Narbengewebes zu bewirken, bekam keiner der Patienten bei der Entlassung ein Bruchband. Selbst für ganz kurze Zeit ein Bruchband, auch wenn es leicht federnd ist, tragen zu lassen, wie es z. B. Krause-Altona[16]) thut, halte ich aus dem Grunde nicht für zweckmässig, weil gerade die junge Narbe weit weniger resistent ist.

Die Länge des Krankenhausaufenthaltes sowohl, als auch die Wiederherstellung der vollkommenen Arbeitsfähigkeit hängen natürlich von dem speciellen Heilungsverlauf ab. Wir wissen nun, dass wir im Gegensatz zu den sonstigen reactionslosen per primam Heilungen von Wunden anderer Gegenden gerade bei den Radicaloperationen der Leistenbrüche häufig Störungen im Wundverlauf bekommen, so dass Miculicz sogar diese Operationen „als den Prüfstein für die Verlässlichkeit einer Wundbehandlungsmethode hinstellte." Die Statistik weist deshalb auch sehr hohe Zahlen von postoperativen Eiterungen auf. So haben

Haidenthaller 49,3 Proc. (1890),
Escher 32 Proc. (1892),
Anderegg 26 Proc. (1886),
Leisrink 21,7 Proc. (1883),
Büngner 21,2 Proc. (1894),

Mac Even 17 Proc. (1890),
Nicoladoni 15 Proc. (1893),
Wölffler 14 Proc. (1892),
Slajmer 14 Proc. (1898),
Schnitzler 13 Proc. (1898),
Ludwig 8,9 Proc. (1897),
Kocher 6,8 Proc. (bei seiner III. Methode) (1898),

Eiterungen. Aus dieser Tabelle, die allerdings der Zeitfolge der einzelnen Statistiken nicht genau entspricht, kann man trotzdem entnehmen, dass unter dem Einfluss der verbesserten Wundbehandlungsmethode und der verbessserten Technik gerade der letzten 5—6 Jahre die Heilerfolge erheblich bessere geworden sind.

An unserer Klinik stellten sich bei 100 Fällen 25 mal Wundcomplicationen ein; indes möchte ich gleich hier betonen, dass diese hohe Zahl dadurch bedingt ist, dass jede Stichkanaleiterung, auch selbst dann, wenn nur ein Secrettropfen aus der Stichkanalsöffnung hervortrat, als Wundstörung aufgefasst wurde. Von den 25 Fällen handelte es sich zwölfmal nur um Stichkanaleiterungen, die die per primam Verklebung der Wundränder jedoch in keiner Weise tangirten; und nur in 13 Fällen trat eine wirkliche sanatio per secundam ein, so dass wenn wir nur diese in Betracht ziehen, wie es z. B. Ludwig thut, wir in 13 Proc. Eiterungen haben würden. Bei letzteren handelte es sich in der Mehrzahl um Abstossungen von tiefen Nähten oder von kleinen nekrotischen Fascienstücken, nur viermal mussten wegen eines vereiterten Hämatoms Incisionen gemacht werden. Schwere Complicationen, wie Gangrän des Hodens oder gar eine allgemeine Pyämie und Sepsis haben wir nicht zu verzeichnen. Auch wir haben immer die Empfindung gehabt, dass die Eiterung nur ein präfasciale bleibt, wie Ludwig das angiebt, jedoch konnten wir es nicht in allen Fällen feststellen, da es an unserer Klinik nicht Brauch ist, überall da, wo der Verdacht auf eine Tiefeneiterung ist, die Hautnaht möglichst weit aufzumachen. An der Hacker'schen Klinik geschieht das aus dem Grunde, weil ein präfascial gelegenes Eiterexsudat die ernährenden, zum Testis ziehenden Gefässe comprimiren und eine Gangrän desselben herbeiführen soll. Wir haben nachtheilige Folgen von unserem Vorgehen nicht bemerkt.

Dass bei der Radicaloperation so leicht Hämatome — wir haben im ganzen zehn zu verzeichnen — entstehen, hat seinen einfachen Grund darin: Für gewöhnlich werden nur die stärker spritzenden Gefässe gefasst, während die Blutung aus den kleineren

durch Compression und Torsion gestillt wird. Steigt nun nach Schluss der Operation der infolge der Narkose gesunkene Blutdruck wieder, so werden einige der kleinen, nicht ligirten Gefässe wieder bluten.

Während aber bei anderen Geweben, die straffer sind, der Bluterguss infolge des Widerstandes klein bleibt und kaum zu Tage tritt, kann er sich bei dem überaus lockeren Scrotal-, resp. Labialgewebe ungestört ausdehnen und grössere Dimensionen annehmen. Aus diesem Grunde muss die Blutstillung bei den Radicaloperationen der Leistenhermie ganz besonders exact gemacht werden.

In fünf unserer Fälle waren die Hämatome nur klein, in den fünf anderen dagegen schwankten sie zwischen hühnerei- und emueigrösse. In vier von diesen letzteren wurde an der Wunde ganz besonders viel herummanipulirt; denn in 2 Fällen handelte es sich um die Auslösung des Bruchsackes bei sehr grossen Hernien (66 u. 78), in dem einen (Nr. 17) wurde das bereits oben beschriebene, sehr gefässreiche, völlig vom Bruchsack getrennte Netzstück entfernt und in dem vierten (Nr. 27.) die Radicaloperation einer complicirenden Hydrocele angeschlossen. Die Angabe Ludwigs'[3]), dass ein häufiger Begleiter von Hämatomen ein Oedem des Scrotums wäre, haben auch wir in einigen Fällen, namentlich bei Kindern bestätigen können. Die Behandlung der Hämatome bestand in starker Compression, wodurch wir immer eine, wenn auch langsame, so doch ständige Abnahme der Grösse erzielten. Zu einer Incision haben wir nie eine Veranlassung gesehen.

Dass Hämatome eine grosse Neigung zur Eiterung haben, ist zu bekannt, als das es auffallen könnte, ebenso auch, dass bei dem Keimreichthumgrade der Haut der Leistengegend und der Genitalien häufiger Stichkanaleiterungen vorkommen als anders wo. Besonders hervorgehoben werden muss indessen das eine: dass nämlich häufig nachdem sich bei der Entfernung der Nähte eine absolute sanatio per primam intentionem gezeigt hat, sich später Tiefenfluctuation und Eiterung einstellt, die meistens mit dem Ausstossen eines oder mehrerer Seidenfäden aufhört. Der Zeitpunkt, wann diese Eiterung zu Tage tritt, variirt sehr. Bei dreien unserer Kranken trat sie etwa 3 Tage nach Herausnahme der Nähte ein, bei vielen anderen aber — im ganzen ist uns davon sechzehnmal bei Gelegenheit unserer Nachfragen berichtet worden, — zeigte sie sich erst nach ihrer Entlassung aus der Klinik. Verläuft sie auch für gewöhnlich harmlos, so giebt es doch auch Fälle, und wir haben deren zwei (Nr. 34 und 39), wo dieselbe 6, resp. 10 Monate anhielt, mit einer

starken Entzündung der Umgebung einherging und zu wiederholten operativen Eingriffen selbst in Narkose Anlass gab.

Ueber diese späte Fadeneiterung bei den Radicaloperationen der Leistenbrüche sind auf dem internationalen Kongress zu Moskau im vorigen Jahre von vielen Seiten Mittheilungen gemacht worden, so von Faure, Jonnesco, Villar, Corvill et Vicol.*) Der Grund dafür wird in verschiedenen Dingen gesucht. Von vielen wird die Seide beschuldigt.

Fessler[54]) ist der Ansicht, dass die aseptisch präparirte Seide ungenügend ist, und empfiehlt, dieselbe zunächst ½ Stunde in 2 proc. Sodalösung, darauf ¼ Stunde in 5 proc. Carbolsäurelösung zu kochen und sie in 1 pro mille Sublimatalkohol aufzubewahren, und hat mit so vorbereiteter Seide nie eine Stichkanaleiterung gesehen.

Auch wir empfehlen daher in Uebereinstimmung mit Fessler, die Seide in einer antiseptischen Lösung wie z. B. 3 proc. Carbolsäurelösung zu kochen, damit die Zahl von 13 Proc. Eiterungen verkleinert werde.

Braun[91]) verwirft für die Radicaloperationen die Seide ganz und verwendet nur Silberdraht.

Stinson[92]) dagegen hält auch diesen, ebenso wie Chromsäurekatgut, und Silkworm für ungenügend und hat in 82 Fällen mit Kanguruhsehnen genäht, welche erst nach 2—3 Monaten resorbirt werden; immer erfolgt Primaintentio, und blieben Recidive aus. Um die spätere Ausstossung dieser „Sutures perdus" auszuschalten, würde man ja auf das Katgut zurückgreifen können, wenn sich dieses nicht eben zu schnell resorbiren würde, und dadurch eine Dehiscenz der immerhin doch sehr gespannten Nahtlinie eintreten könnte, wodurch der Zweck der Operation gleich zu Anfang vereitelt würde. Dazu kommt, dass auch dieses selbst, wenn es sehr stark und resistent ist, wie z. B. das Chromsäurekatgut, nach den Berichten Stinson's häufig herauseitert. Alle diese Uebelstände, sowie die von ihnen gemachte Erfahrung, dass auch Känguruhsehnen bereits nach 15 Tagen resorbirt sein können, brachten Duplay und Cazin[167]) auf eine sehr ingeniöse Methode, über deren Endwerth indessen noch genügende Erfahrungen fehlen. Dieselbe besteht darin, dass nachdem die Operation in den ersten 3 Momenten analog dem Bassini'schen Verfahren gemacht ist, die Nähte nun in folgender Weise angelegt werden: Eine mit Silberdraht armirte Nadel wird durch den unteren Hautrand, die Weichtheile, das Lig. Poupartii und das Muskelstück des Obliquus internus und transversus hindurchgestochen, um nach Bildung einer U-förmigen Schleife von etwa 1 cm Länge (nach Art der Fergusson'schen Gaumennähte) den umgekehrten Weg zurückzumachen. Die Silberdrahtenden werden über einem Gazebausch geknüpft. Derartige Nähte werden 3—4 gemacht; dann wird der Samenstrang zurückgelagert und nun die vordere Kanalwand durch gewöhnliche Silberdrahtnähte geschlossen, welche Haut, Unterhautzellgewebe und die Aponeurose des M. obliquus externus fassen. Die oberflächlichen Fäden werden nach 7—8 Tagen entfernt, die tiefen nach 18—20 Tagen.

*) Semaine médicale. 1897. p. 325 u. 387.

Dieses Verfahren erscheint sehr einfach und nachahmenswerth und verdient fraglos den Vorzug vor dem von Gigli und Baroni*), welche Achtertourennähte ähnlich denen zum Verschluss der Bauchdecke und der Gussenbauer'schen Darmnaht anwenden. Denn bei diesen kann durch die oberflächlichen Schlingen sehr leicht eine Compression des Samenstranges hervorgerufen werden.

An unserer Klinik ist immer mit Seide genäht worden. Nach unserer Ansicht nun ist, wie wir oben bereits kurz angedeutet haben, der Grund dafür, dass uns die Seide hier im Stiche lässt, wohl darin zu suchen, dass sie z. T. in ein Gewebe hineingelegt wird, das sehr gefässarm ist. Infolgedessen kann man Poppert[70]) darin nur Recht geben, dass man jedes zu starke Spannen der Nähte aus dem Grunde vermeiden müsse, weil das nur wenig ernährte Gewebe sonst infolge der Compression mortificirt. Dass indess, wie er meint, diese Nekrosen und Eiterungen meistens aseptischer Natur, ja sogar ein Beweis für eine nicht durch Bakterien verursachte Eiterung sein sollen, erscheint mir nicht sehr einleuchtend. Wissen wir doch heutzutage, und zahlreiche derartige Versuche an unserer Klinik haben uns das auch bewiesen, — ja Poppert selbst giebt ja zu, dass eine aseptische Wunde vom bakteriologischen Standpunkt kaum möglich herzustellen ist — dass sehr häufig an einer Ligatur oder einer versenkten Naht Bakterien haften. Wäre da nicht der Gedanke viel wahrscheinlicher, dass infolge der Gefässarmuth das fasciale Gewebe viel weniger als irgend ein anderes im stande ist, mit den eingeführten Bakterien fertig zu werden, und dass sehr wenige Keime hier bereits eine Eiterung hervorrufen, die irgend wo anders eine klinisch wahrnehmbare Reaction nicht bedingen.

Von anderen Complicationen wären noch zu erwähnen 2 Fälle von Orchitis (37 und 72), die jedoch beide nicht der Radicaloperation als solcher in die Schuhe geschoben werden können, weil bei dem einen Patienten eine Perineofixation des Hodens gemacht worden war, und bei dem anderen ein Leistenhoden bei bestehender Ectopia vesicae vorlag, welcher infolge von Traumen schon vorher hin und wieder Entzündungen durchgemacht hatte.

Sehr interessant dagegen ist es, dass als directe Folgen der Operation zweimal nervöse Störungen aufgetreten sind. Bereits Ludwig theilt 3 Beobachtungen mit, in denen über Schmerzen in der Narbe geklagt wurde, und führt diese Beschwerden darauf zurück, dass bei der Operation durchschnittene Nerven in die Narbe einge-

*) Gigli et Baroni, Suture profonde amovibile, cura radicale delle ernie inguinali, metodo Bassini senza fili perdutti. Settimana med. dello sperimentale. 16. October 1897.

bettet wären. Als Beweis dafür dürften nachfolgende beide Patienten angesehen werden: Der eine (Nr. 22) gab an, gleich nach seiner Entlassung Schmerzen im linken Bein und Behinderung beim Gehen gespürt zu haben; er wurde infolge dessen nach 3 Monaten wieder aufgenommen, und nun zeigte sich theils Anästhesie, theils herabgesetzte Sensibilität im Gebiet des N. ileoinguinalis und obturatorius. Die Narbe wurde excidirt, und danach waren sämmtliche Beschwerden gehoben.

Auch bei dem 2. Kranken (Nr. 62) scheint eine Verletzung des Nervus ileoinguinalis vorgelegen zu haben; denn hier bestanden Sensibilitätsstörungen zu beiden Seiten der unteren Narbenhälfte. Indess könnte für diesen Bezirk auch der N. ileohypogastricus in Betracht kommen, da derselbe nach Durchbohrung und Versorgung des Transversus und der Obliqui durch die Aponeurose des Externus hindurchtritt und sich mit dem anderen ebengenannten Nerven in die Versorgung des Hautgebietes um die vordere Leistenkanalsöffnung theilt. Jedoch haben diese Sensibilitätsstörungen nicht besonders genirt und scheinen später auch geschwunden zu sein, da der Patient in seinem uns später eingesandten Bericht nichts mehr davon erwähnte.

Jedenfalls muss man auf drei hier in Betracht kommende Nerven, den Ileohypogastricus, den Ileoinguinalis und den Genito cruralis achten, da die Durchschneidung derselben leicht den Idealerfolg der Operation beeinträchtigen kann. Meistens bekommt man keinen grösseren Nerven zu Gesicht. Nur zweimal erinnere ich mich gesehen zu haben, dass ein derberer Nervenstrang, wahrscheinlich ein Ast des N. ileohypogastricus, dicht neben der Spina ant. aus der Aponeurose herauskommend, und vor derselben dem Verlauf des Leistenkanales entlang ziehend, in die Haut eintrat.

Ganz kurz sei hier auch noch erwähnt, dass nach der Operation einer sehr grossen Hernie (Nr. 63) — der Bruch reichte bis ans Knie, seine grösste Länge betrug 28 cm, seine Breite 19 cm — in der darauf folgenden Nacht eine sehr starke Hämatemesis erfolgte, obwohl Patient früher nie Ulcusbeschwerden gehabt hatte. Ob dies nur ein zufälliges Accidens war oder in genetischem Zusammenhang mit der bei der Operation vorgenommenen sehr ausgedehnten Netzresection stand, soll hier nicht berührt werden, da dieser Fall demnächst in extenso veröffentlicht werden soll.

Zu erwähnen wäre dann noch, dass bei einer mit äusserst starken Varicen behafteten Frau (Nr. 66) eine von der Mitte des Oberschenkels bis zur Mitte der Wade reichende Thrombose der Vena

saphena eintrat, die mit dem Wundverlauf, da derselbe ein reactionsloser war, wohl in keinem Zusammenhang stehen dürfte.

Wir kommen nun zu dem wichtigsten Punkt, nämlich zu der Erörterung der Frage, in wie vielen Fällen der mit der Radicaloperation angestrebte Zweck erfüllt ist. Hierbei zeigen sich zwei Schwierigkeiten: die erste besteht darin, einen sicheren Aufschluss über den Erfolg der Operation zu bekommen, und die zweite betrifft den Uebelstand, dass wir keinen Zeitpunkt kennen, von dem an wir die Heilung als eine dauernde bezeichnen können.

Was nun zunächst die Nachforschung anlangt, so erfolgte dieselbe wie auch bei den meisten anderen, welche vor mir diesbezügliche statistische Angaben gemacht haben, durch Fragebogen, und nur in einigen wenigen Fällen war eine persönliche Nachuntersuchung möglich. Und deswegen ist die von Büngner'sche Statistik wohl die zuverlässigste, weil bei ihr $^2/_3$ der Patienten von Aerzten nachuntersucht worden sind, und nur von $^1/_3$ schriftliche Mittheilungen vorlagen. Denn dass die Kranken sich über ihren Zustand häufig täuschen, liegt auf der Hand. Indess glaube ich, dass die Statistik dadurch eher schlechtere als bessere Resultate aufweist. Denn heutzutage, wo das Unfalls- und Invaliditätswesen eine so grosse Rolle spielt, wird die Mehrzahl der Patienten eher geneigt sein, den Operationserfolg schlechter hinzustellen, als besser. Als Beleg dafür gelten mir 4 Fälle, in denen mir die betreffenden Personen auf meine Anfrage mittheilten, dass sie ein Recidiv hätten, während die nachfolgende persönliche Untersuchung nichts davon entdecken konnte.

Die Entscheidung der Frage, von wann eine Hernie als dauernd geheilt gelten darf, lässt sich eigentlich überhaupt nicht treffen. Denn die Möglichkeit, dass ein Recidiv eintritt, liegt immer vor, so berichtet Corazza[48]) z. B. darüber, dass ein solches nach 6 Jahren erfolgte. Wir können daher nur durch Empirie einen ungefähren Schluss darauf hin machen, bis wann sich gewöhnlich der Enderfolg der Operation entscheidet. Und diesbezüglich ist von Adler festgestellt worden, dass 71,9 Proc. aller Recidive, und von Leuw, dass sogar 90 Proc. bereits im 1. Jahre nach der Operation auftreten. Diese Angaben sind auch von späteren Autoren immer wieder bestätigt worden. Daher halte ich den von Slajmer angegebenen Termin von 6 Monaten für zu kurz, und den von Haidenthaller von 2 Jahren für zu lang und meine, dass ein recidivfreier Zeitraum von 1—$1^1/_2$ Jahren unter der Voraussetzung, dass die Arbeitsbedingungen des Indi-

viduums dieselben bleiben, lang genug ist, um eine günstige Prognose bezüglich des Enderfolges stellen zu können.

Von unseren 100 Patienten haben wir neunmal keine Antwort bekommen, und bei einem Kranken, welcher an einer doppelseitigen Hernie operirt worden war, lautete die Antwort ganz unbestimmt, so dass es sich nicht entscheiden lässt, ob hier wirklich ein Recidiv vorliegt. Recidive waren in 3 Fällen aufgetreten, ferner bestand einmal eine geringe Ventralhernie, einmal war die äussere Bruchpforte für 2 Finger durchgängig, und einmal war Leistenvorwölbung vorhanden.

Fälle mit offener Bruchpforte, ohne dass ein Bruch zum Vorschein kommt, sind von Haidenthaller und anderen zu den Recidiven gerechnet worden, „weil der Bruch jeden Moment vortreten könnte". Dies trifft nun bezüglich des alten Czerny'schen Pfortenverschlusses und auch der Kanalnaht nach Kocher und Küster wohl zu, nicht aber bei der Bassini'schen Radicaloperation. Denn bei dieser liegt das Hauptgewicht auf der hinteren Wand des Leistenkanales. Solange diese intact bleibt, machen Lücken in der vorderen Wand nur wenig oder gar nichts aus. Finden wir doch, wie das auch aus einer neulich erschienenen Arbeit von Wossekenski[166]) hervorgeht, bei sehr vielen Menschen die äussere Leistenöffnung für einen Finger bequem durchgängig, ohne dass bei ihnen je eine Hernie zustandekommt. Dazu kommt, dass ein Auseinanderweichen der Fascie an der äusseren Bruchpforte sehr leicht zustandekommen kann. Denn bekanntlich setzt sich der innere Leistenpfeiler an der Symphyse und der äussere an dem Tuberculum pubicum an. Ist nun der von ihnen begrenzte dreieckige Spalt sehr gross, so wird, da die unteren Ansatzpunkte dieselbe Entfernung voneinander behalten haben, auch die durch Naht vereinigte Aponeurose nach wie vor die Neigung haben, an dieser Stelle auseinander zu weichen. Und deshalb wäre der Vorschlag Kolischer's*), den einen oder auch beide Leistenpfeiler mobil zu machen und vor die Bruchpforte zu schlagen, durchaus zweckentsprechend, wenn die Aponeurose des Obliquus externus wirklich im stande wäre, das Auftreten eines Leistenbruches zu verhindern.

Ebenso wenig ist auch der Fall, indem eine leichte Vorwölbung an dem obersten Punkte der Narbe gefunden wurde, zu den Recidiven zu rechnen.

---

*) Kolischer, Ein Vorschlag zur Radicaloperation der Leistenbrüche Allgemeine Wiener med. Zeitung. 1890.

Demnach kommen als solche nur 4 Fälle in Betracht, was einem Procentsatz von 4,4 entsprechen würde. Da indess bei mehr als der Hälfte der 90 Patienten weniger als 1 Jahr seit der Operation verstrichen ist, so entspricht, wie wir oben gesehen haben, eben genannte Zahl nicht den wahren Verhältnissen. Mindestens $1^1/_2$ Jahre waren nämlich nur bei 22 Kranken verstrichen, und hiervon haben wir 1 Recidiv, mindestens 1 Jahr nur bei 31, und hiervon sind 2 Recidive. Demnach würden wir keinen Erfolg der Radicaloperation in 6,4 Proc. haben. Indess auch diese Zahl kann ein wirklich richtiges Bild deswegen nicht geben, weil der Beobachtungen zu wenige sind. Daher habe ich die Summe der nach Bassini ausgeführten Radicaloperationen und der Recidive von denjenigen Autoren zusammengestellt, welche ebenso wie wir nur die Fälle aufgeführt haben, bei denen mindestens 1 Jahr seit der Operation verstrichen ist: so berichten

af Schultén[164])	über	107	Fälle mit	17 Recidiven,
Bittner[23])	=	29	= =	1 Recidiv,
Coley[56])	=	300	= =	3 Recidiven,
Nicoladoni[2])	=	49	= =	3 = ,
Schnitzler[169])	=	77	= =	2 = ,

dazu kommen aus der Königsberger Klinik

31 Fälle mit 2 Recidiven,

macht in Summa 593 = = 28 = ,

was einem Procentsatz von 4,7 entsprechen würde.

Von grösster Wichtigkeit ist es nun, festzustellen, bei welchen Fällen die Recidive aufgetreten sind. Denn daraus wird man am ehesten ersehen können, welche Fehler der Methode anhaften, und welche dem Operateur zuzuschreiben sind, und drittens, welche Individuen für ein Dauerresultat von vornherein schlechte Aussichten bieten.

Um mit dem letzten Punkt anzufangen, so wird wohl überall betont, dass Menschen mit einer schwachen, nicht mehr leistungsfähigen Musculatur zu einem Recidiv selbstverständlich prädisponirt sind, und dass daher auf einen Erfolg bei alten sowohl als auch schwächlichen Personen nicht mit Sicherheit gerechnet werden kann.

Anderseits aber ist es nur natürlich, dass bei Kindern, bei denen selbst die fascialen Gewebe gefässreicher und aus diesem Grunde zu einer guten Narbenbildung viel geeigneter sind, sehr günstige Resultate erzielt werden, so dass von vielen das Kindesalter als das geeignetste für derartige Operationen hingestellt wird.

Was zweitens die Versehen des Operateurs oder besser gesagt, die während der Operation vorkommenden Verstösse anlangt, so wird jetzt von allen die Infection als ein Hauptfactor für das Zustandekommen des Recidivs beschuldigt, und eine prima intentio als absolute Nothwendigkeit für einen Dauererfolg hingestellt. Und doch liegt die Zeit noch nicht so lange zurück, wo sowohl von Burney als auch von Schede empfohlen war, die ganze Wunde mit Jodoformgaze auszutamponiren und eine möglichst langsame Heilung per secundam zu erstreben, um recht widerstandsfähige, derbe Narben zu bekommen. Dass aber grosse, umfangreiche Narben infolge der allmählich eintretenden Gefässarmuth und Atrophie sehr wenig Festigkeit besitzen, betont Graser in seinem Buche über Unterleibsbrüche als eine principiell festzuhaltende Thatsache.

Nun sind aber, wie wir oben gesehen haben, Infectionen und dadurch bedingte Eiterungen nicht so seltene Begleiterscheinungen bei Leistenbrüchen, und Kocher*) benutzt dieses Moment, um die Sicherheit des Bassini'schen Verfahrens gegenüber seiner eigenen Methode in Frage zu stellen, indem er sagt, dass beim Durchschneiden der Nähte der Aponeurose der Obliquus externus gleichsam ein gewaltig erweiterter, vorderer Leistenring geschaffen wird, demgegenüber die hintere Wand des Leistenkanals einen genügenden Widerstand beim Andrängen der Bauchpresse nicht zu bieten vermag. Indess diese Ansicht dürfte doch nicht zutreffend sein. Denn abgesehen von allen unseren Fällen, in denen sich wiederholt nicht nur Nähte der Fascie, sondern auch nekrotische Stücke derselben abstiessen, und doch kein Recidiv erfolgte, sind 2 Beobachtungen besonders lehrreich. Bei dem 1. Patienten (Nr. 34) stellte sich eine sehr tiefgehende Eiterung mit Ausstossung fast aller Fasciennähte ein; obwohl die Wunde bei der Entlassung gute Granulationen darbot, kam die endgültige Heilung dennoch nicht zustande. Es kam zur Bildung neuer Abscesse und mehrerer grosser Infiltrate, welche verschiedentliche Incisionen und Auskratzungen in Narkose nothwendig machten, so dass erst nach 6 Monaten eine definitive Heilung erzielt war. Und trotz allem ist kein Recidiv eingetreten, obwohl bereits 1 Jahr seit der Operation verflossen ist, und der Patient seiner gewöhnlichen Beschäftigung (P. ist Kaufmann) nachgegangen ist. Völlig analog liegt der Fall 39; nur ist derselbe insofern noch bemerkenswerther, als die Wundheilung bei ihm im ganzen 10 Monate in An-

*) Kocher, cf. 21., S. 175.

spruch nahm, und der Patient in der Zwischenzeit theilweise seinem schweren Beruf — er war Schmied — obgelegen hatte. Auch hier kein Recidiv. Diese beiden Fälle scheinen mir wiederum auf das deutlichste zu beweisen, dass eben nicht die vordere Wand des Leistenkanals, wie Kocher es annimmt, den Hauptwiderstand für das Austreten von Hernien darbietet, sondern die hintere. Und da nun die Eiterungen, wie auch Ludwig hervorhebt, meistens nur präfasciale sind, stellen dieselben das Resultat bei dem Bassini'schen Verfahren nicht weniger in Frage, wie bei jedem anderen. Ja, ich möchte umgekehrt fast glauben, dass die Eiterungen für alle diejenigen Methoden, bei welchen tiefgreifende Nähte ohne Spaltung der Aponeurose den ganzen Leistenkanal zusammenraffen, wie es z. B. bei dem Vorgehen von Küster, Kocher etc. der Fall ist, von einer viel weitgehenderen Bedeutung ist. Denn durch diese Nähte werden Theile der Aponeurose flächenhaft aneinandergelegt, die aus 2 Gründen wenig Neigung haben, an einander zu verkleben. Einmal sind die Flächen, die nebeneinander zu liegen kommen, nicht ordentlich angefrischt. Und zweitens wird selbst, wenn man die Abtrennung des subcutanen Fettgewebes von der Aponeurose als eine Anfrischung auffassen wollte, bei der Gefässarmuth dieses Gewebes die Verklebung meiner Ansicht nach eine so dünne sein, dass, wenn die Nähte infolge von Suppuration wegfallen, selbst ein mässiger Widerstand nicht mehr ausgehalten werden kann. Und dafür, dass diese meine Empfindung auch von anderen getheilt wird, spricht der Umstand, dass Maydl in seinem jüngst erschienenen Buche, die Lehre von den Unterleibsbrüchen, eine neue Methode angiebt, bei der er auf die blutige Anfrischung des Leistenkanals sehr grosses Gewicht legt.

Wir kommen nun zu dem 1. Punkte, der uns Aufschluss geben soll, ob und welche Fehler der Methode anhaften. Bei den Recidiven handelt es sich nach Bassini immer um directe Hernien, weil die vordere Leistenkanalöffnung der schwächste Punkt der Bauchwand ist; auch Escher[25]) berichtet über ein Recidiv in Gestalt einer inneren directen Hernie. Wäre dieses immer der Fall, so wäre das ein Beweis dafür, dass thatsächlich die Neugestaltung des „physiologischen Typus des Leistenkanals", wie sich Bassini ausdrückt, ihren Zweck ideal erfüllte, und dass es nur darauf ankäme, die äussere Bruchpforte zu verstärken.

Von diesem Gesichtspunkte aus haben auch Halsted[131]) und Postempski*) empfohlen, den Samenstrang durch einen Schlitz in der

*) Postempski, Internationaler med. Congress 1890.

Aponeurose des Obliquus externus dicht neben der Spina ant. superior ossei ilei herauszuleiten, so dass er nun davor verläuft, und die Fascie unten wie beim Weibe völlig verschlossen werden kann. Wölffler hatte empfohlen, den Samenstrang zwischen den beiden Recti durchzuleiten; indess kam er selbst sehr bald von dieser Methode ab, weil er einige Male schwere Ernährungsstörungen im zugehörigen Hoden zu beobachten Gelegenheit hatte.

Indess die neue Hernie kann auch an anderer Stelle zum Vorschein kommen, nämlich entsprechend der inneren Leistenöffnung in Form einer Ventralhernie, ohne also in den Leistenkanal herunterzusteigen.

Escher[25]) hatte solche Recidive gesehen und schildert sie folgendermaassen: „Die Recidive sind symmetrisch am inneren Leistenring aufgetreten; daselbst wölbt sich nun eine markstückgrosse, von Haut und Fascie des Obliquus externus bedeckte Stelle flach vor; doch zeigt die beginnende Hernie keine Neigung, in den Leistenkanal einzudringen, sondern eher lateralwärts." Auch Fessler[54]) konnte an dieser Stelle ein Recidiv beobachten und entschloss sich, glaubend, dass der abnorme Weg des Samenstranges dazu beitrage, durch seinen Zug nach abwärts die innere Leistenöffnung zu erweitern, dazu, das Vas deferens nur durch die äussere Leistenöffnung hindurchzuleiten. Denn hier könnte die Lücke nach unten nicht erweitert werden, weil eine knöcherne Begrenzung durch den horizontalen Schambeinast vorliege. Ebenso lässt auch Jonnesco[95]) den Samenstrang retroperitoneal und leitet ihn unten heraus.

Auch Frank[39]) war der Ansicht gewesen, dass neben der äusseren Bruchpforte die innere Leistenöffnung ebenfalls einen schwachen Punkt für die Neubildung einer Hernie darstelle, aber bis zu der Zeit, in der seine Arbeit erschien, war über eine dahingehende Beobachtung noch nicht berichtet worden. Er selbst sah an dieser Stelle „nur diffuse Vorwölbungen, aber keine wirklichen Bruchrecidive". Daher meinte er doch, den Hauptwerth der äusseren Oeffnung beimessen zu müssen, und schaltete dieselbe ganz aus, indem er die vordere Leistenkanalwand vollständig vernähte. Dies erreichte er aber nur dadurch, dass er für den Samenstrang eine Knochenrinne im horizontalen Schambeinast ausmeisselte, deren vordere obere Begrenzung durch darüber genähtes Periost gebildet wurde.

Den Einwand, der gegen dieses Verfahren zu machen wäre, dass sich ein eine Compression verursachender Knochencallus bilden könnte, versucht Frank durch den Hinweis zu entkräften, dass ja eine Narbencompression auch bei dem Bassini'schen Verfahren eintreten kann. Indess scheint es mir denn doch ein Unterschied zu sein, ob eine solche Druckwirkung zustandekommt durch Weichtheilnarben oder durch Knochenneubildung. Denn die Energie der letzteren ist, wie wir von allen Knochenoperationen her wissen, eine sehr grosse, und wir kennen kein Mittel, dieselbe zu beschränken. Anders bei dem Bassini'schen Verfahren: Hier wird das Vas deferens zwischen 2 Schichten gelagert, ähnlich denen, welche es auch normalerweise bedecken, nämlich der vereinigten Muskelschicht und der Aponeurose des Obliquus externus, und, wenn es auch zwischen diesen beiden zu einer Verwachsung kommen

muss, weil die eine von der anderen zwecks Freilegung des Bruchsackes stumpf abgelöst worden ist, so wird die Narbenbildung hier immer nur eine beschränkte bleiben. Obiger Grund hat dann wohl auch verhindert, dass diese ganz ingeniös erdachte Methode sich einen weiteren Anhängerkreis verschafft hat. Ja, selbst Albert, in dessen Klinik diese Methode ersonnen wurde, erwähnt sie in seinem neuesten Lehrbuch mit keinem Wort, sondern empfiehlt als das beste Verfahren das von Bassini ersonnene, wie es „auf seiner Klinik von Rudolf Frank näher entwickelt ist". Worin „diese nähere Entwickelung" des ursprünglichen Verfahrens besteht, ist allerdings nicht recht ersichtlich. Denn die Operationsbeschreibung Albert's stimmt vollkommen mit der Originalabhandlung Bassini's überein.

Was nun unsere Recidive anlangt, so haben wir leider nur eins selbst untersuchen können, und in diesem Falle (Fig. 46) handelte es sich um eine richtige Hernia obliqua. Der erste Bruch war vor 5 Jahren im Anschluss an einen verspäteten unilateralen Descensus testis entstanden und allmählich faustgross geworden. Es wurde beim Patienten an die Radicaloperation die Perineofixation des verkümmerten Hodens angeschlossen. Der Hoden rutschte indess sehr bald in die Höhe, und etwa 7 Monate nach der Operation zeigte sich wiederum eine Hernie. Bei dem nun vorgenommenen 2. Eingriff fand sich ein kleiner, etwa 1 Fingerglied langer Bruchsack. Der typischen Bassinioperation folgte dann gleich die Semicastration. Für das Wiederaustreten des Bruches scheint mir hier die Fixation des Hodens und der dadurch bedingte Zug nach abwärts von Einfluss gewesen zu sein. War doch auch schon beim ersten Male dieser Zug an dem Zustandekommen schuld gewesen. Ob es sich bei den beiden anderen Patienten (27 und 40) wieder um wirkliche Leistenbrüche gehandelt hat, muss dahingestellt bleiben; das 4te Recidiv (20), das von einem Arzt festgestellt worden ist, stellt sich jedenfalls als leichte Ventralhernie dar, ist also analog den beiden Fällen Schnitzler's.*)

Eine starke Eiterung hatte nur in einem Falle vorgelegen, während die anderen drei reactionslos geheilt waren.

Die Angabe Anderegg's, dass sehr alte und voluminöse Brüche leicht recidiviren, fanden wir in dem Falle 40 bestätigt, indem der Patient seine zwei faustgrosse, noch durch eine Hydrocele complicirte Hernie bereits 25 Jahre hatte. Doch will ich meinen, dass weniger das Alter als das Volumen eine grosse Rolle dabei spielt. Denn, wenn der Inhalt eines sehr grossen Bruches in die Bauchhöhle zurückgebracht wird, muss die vordere Bauchwand naturgemäss einen sehr viel stärkeren Druck als vorher aushalten.

*) Schnitzler, Wiener klin. Rundschau. 1898. Nr. 1.

Besonders erwähnen möchte ich noch die eine Beobachtung, die wir ebenso wie Frank machen konnten, dass sich nämlich bei einem Knaben, Nr. 38, in der Gegend des inneren Leistenringes eine diffuse Vorwölbung fand. Von einer Bruchpforte oder einer Verdünnung der Bauchwand war jedoch nicht die Rede. Dieser Fall ist insofern interessant, als hier, falls später — ein Jahr ist nämlich schon verflossen — sich doch noch eine Hernie einstellen sollte, die Vorlagerung des Vas deferens als ätiologisches Moment nicht in Anspruch genommen werden konnte, weil ein Kryptorchismus vorlag.

Würde sich bei diesem Knaben später wirklich eine Ventralhernie herausbilden, so würde dieser Fall zusammen mit dem oben erwähnten Nr. 20 (siehe auch den Fall von Ventralhernie nach Radicaloperation bei einer incarcerirten Hernie auf Seite 79), für die Richtigkeit der von Escher, Fessler und Schnitzler gemachten Beobachtung sprechen, dass die Recidive in vielen Fällen eigentlich keine wirklichen Bruchrecidive sind, sondern dass es sich um Bauchwandhernien handelt, wie sie nach jeder Laparotomie vorkommen können. Würden derartige Erfahrungen auch von anderer Seite bestätigt werden, so muss man Schnitzler vollkommen beipflichten, wenn er sagt: „so paradox es klingen mag, selbst die Recidive nach Bassini'schen Operationen geben Zeugniss dafür, dass diese Operationsmethode eine radicale ist." Denn sachgemäss müssen diese Fälle eigentlich von der Tabelle der Recidive gestrichen werden, und die Resultate der Bassini'schen Operationsmethode, bezüglich der Radicalheilung des Bruches, würden dann wahrscheinlich die besten sein, während es jetzt, wenigstens nach der neuesten Statistik von Lebensohn, welcher auf die Radicaloperationen äusserer Leistenhernien nur 3,6 Proc. Misserfolge — allerdings sind unter den 111 allein 26 Fälle, bei denen nur ein Zeitraum von 6 Monaten bis 1 Jahr verstrichen ist, so dass sich der Procentsatz nach unserer Berechnung, welche solche Fälle ausscheidet, auch höher belaufen dürfte — herausrechnet, den Anschein hat, als wenn das Kocher'sche Verfahren das aussichtsreichste ist. Ferner fällt bei der Durchsicht der Tabellen auf, dass es sich nur um reponibele Hernien gehandelt hat. Und dies ist insofern von grosser Bedeutung, als sich bei solchen Brüchen die Operation sehr viel übersichtlicher und leichter gestaltet, so dass der grosse Vortheil der Spaltung der Aponeurose nicht in die Augen springt. Giebt doch selbst Beresowsky[89]), der für die Kocher'sche Methode sehr eingenommen ist, zu, dass sich dieses Verfahren für alle diejenigen Fälle, in welchen schwierigere Verhältnisse vor-

University of California LIBRARY Medical Department

liegen, wie pathologische Veränderungen des Bruchsackes etc, nicht besonders eignet. Auch sagt Kocher*) selbst, dass sein Verfahren der lateralen Verlagerungsmethode sich für „nicht zu grosse und nicht zu dickwandige Hernien" eignet. Dazu kommt noch ein nicht zu unterschätzendes Moment hinzu: Wie Lebensohn ausdrücklich hervorhebt, sind die Recidive nur in den Fällen aufgetreten, die nicht von Kocher, sondern von Assistenten operirt worden sind, so dass es den Anschein gewinnt, als wenn das Operationsverfahren in der Hand weniger hervorragender Chirurgen, als es Kocher ist, nicht dieselben günstigen Endresultate bieten würde.

Nicht unerwähnt möchte ich lassen, dass wir sowohl von Bassini selbst, der es direct als einen Beweis für die Güte seiner Methode hinstellt, als auch von vielen anderen Chirurgen wissen, dass die betreffenden Operirten sich den schwersten Strapazen als Soldaten, als Gymnastiker etc. haben aussetzen können.

Hinsichtlich der Gefahren unterscheidet sich die Bassini'sche Operation in keiner Weise von den anderen Methoden, ja dieselben sind hier bedeutend geringer anzuschlagen, weil jeder einzige Operationsact auch von dem Auge controlirt werden kann, während das z. B. für die Kocher'sche Methode nicht zutrifft, bei welcher die zur Verengerung des Leistenkanals dienenden Raffungsnähte leicht den nicht sichtbaren Samenstrang verletzen können.

Und sollte dem grossen Vortheil der anatomischen Freilegung des ganzen Bruchsackes und Bruchsackhalses, sowie des Samenstranges durch die Spaltung der Aponeurose des Obliquus externus auch wirklich das gelegentliche Vorkommen von Ventralhernien als Nachtheil gegenüberstehen, so wird eine vermehrte Aufmerksamkeit auf diesen Punkt auch diesen Uebelstand fast ganz beseitigen helfen. Ist er aber in diesem oder jenem Fall eingetreten, so glaube ich in Uebereinstimmung mit Schnitzler dass seine operative Entfernung ein bei weitem einfacherer Eingriff ist als es eine erneute Radicaloperation sein würde.

In neuster Zeit ist von Brenner**) eine bemerkenswerte Abänderung des Bassini'schen Verfahrens angegeben worden. Derselbe bildet die hintere Leistenkanalswand nicht dadurch, dass die Muskel-

*) Kocher, Chirurgische Operationslehre 1897. S. 198.

**) Brenner, Zur Radicaloperation der Leistenhernien. Centralbl. f. Chir. 1898. Nr. 41.

schicht des Obliquus internus und transversus an den hinteren Rand des Lig. Poupartii, sondern an die sorgfältig erhaltenen Cremasterfasern, welche an dem Lig. inseriren, angenäht wird. So einleuchtend und einfach dieser Vorschlag erscheint, so ist es mir doch fraglich, ob eine so gebildete hintere Kanalwand wirklich sehr widerstandsfähig ist. Denn wenn auch gerade bei grösseren Brüchen, wie Brenner hervorhebt, der Cremaster sehr kräftig entwickelt ist, so bleibt meiner Ansicht nach die Insertion desselben am Poupart'schen Bande eine sehr lockere. Gelingt es doch meist spielend, die diesem Muskel angehörigen Fasern stumpf von ihrer Insertionslinie abzulösen. Die Endresultate dieser Methode, deren Verfolgung sich allerdings über einen sehr langen Zeitraum erstreckt, unterscheiden sich nicht wesentlich von denen anderer Methoden. Sie betragen 5,9 Proc. Misserfolge. Herr Professor von Eiselsberg hat seit Monat October mehrfach Gelegenheit gehabt, sich bei Radicaloperationen dem Brenner'schen Vorschlag anzupassen; indessen ist er doch insofern abgewichen, als er die sonst erhaltenen Cremasterfasern, gleichsam als verstärkendes Polster nur in die Naht zwischen der Muskelschicht und dem Lig. Poupartii nahm, wodurch intra operationem eine äusserst widerstandsfähige hintere Leistenkanalswand gebildet schien.

B. Schenkelhernien.

Dass für diese Form der Brüche die Radicaloperation ebenso berechtigt ist wie für die Leistenbrüche, unterliegt keinem Zweifel. Ja sie erscheint hier noch umsomehr angezeigt, als bei ihr eher Incarcerationen auftreten, weil die Bruchpforte eine sehr enge ist. Dazu kommt, dass es sich hierbei gerade sehr häufig um Littré'sche Darmwandhernien handelt, die bezüglich der Einklemmung eine sehr düstere Prognose geben. Ueberhaupt verlaufen alle Einklemmungen an dieser Bruchpforte sehr viel ungünstiger. Wenn nun trotzdem im ganzen genommen Radicaloperationen bei Cruralhernien seltener gemacht werden, so hat das einmal seinen natürlichen Grund darin, dass diese Bruchart an sich seltener ist, sodann aber auch, dass in der Mehrzahl das weibliche Geschlecht damit behaftet ist, und dieses, weil weniger zu schwerer körperlicher Arbeit verurtheilt, sich eher eine Schonung auferlegen kann und daher mit einem gut sitzenden Bruchband auskommt. Dazu kommt ferner, dass viele Patienten von der Existenz ihrer Hernie gar nichts wissen.

Die Radicaloperation selbst bestand lange Zeit nur darin, dass man den Bruch eröffnete, den Inhalt versenkte und den Sack versorgte. Ein Verschluss der Bruchpforte galt für überflüssig. Socin

stellte noch im Jahre 1879 die Ansicht auf, dass der Schenkelbruch allein die Folge eines sich nach aussen drängenden subperitonealen Lipoms sei, und dass die Bruchpforte nach Wegnahme desselben und des Bruchsackes sich von selbst sehr vollständig schliesse, „da in derselben kein weiteres Organ liegt". Es entsprach diese Meinung der damals sehr beliebten Theorie der Entstehung der Brüche infolge von Zug, wie sie von Roser zuerst für die Schenkelbrüche aufgestellt und dann von Linhart verallgemeinert worden war. Dieselbe wurde jedoch von Richter und Wernher energisch bekämpft, und infolgedessen wurde auch der Bruchpforte als solcher wieder mehr Achtung geschenkt. Allein auch noch Haidenthaller (1890) ist der Meinung, dass man bei Cruralhernien mit kleinen Bruchpforten eines Verschlusses nicht bedürfe, da bei solchen Recidive nicht zu befürchten sind. Nach und nach jedoch brach sich auch hier die Ansicht Bahn, dass man ebenso wie bei den Leistenbrüchen den beiden Forderungen, nämlich Versorgung des Peritonealstumpfes und Verschluss der Bruchpforte genügen müsste, um ein sicheres Resultat gewährleisten zu können. Den statistischen Beweis dafür erbrachte Bresset[101]), welcher aus der Litteratur 395 Fälle zusammenstellte: denn von den 232 Radicaloperationen, bei welchen auf einen Verschluss des Schenkelringes verzichtet worden war, recidivirten 28,8 Proc., während unter 163 Fällen mit einem Verschluss nach dieser oder jener Methode nur 8,6 Proc. Recidive zu verzeichnen waren.

Interessant ist es nun, dass uns Salzer[133]) bereits mittheilt, dass Billroth immer mit 3 Seidennähten das mediale Drittel des Poupart'schen Bandes mit der tiefen Adductorenfascie vernähte. Er übte also schon eine Methode, welche dasselbe Princip hatte, wie die meisten anderen späteren Radicaloperationen: nämlich die Lücke, durch welche eine Vorwölbung des Peritoneums stattfinden kann, aus der Welt zu schaffen. Und es erscheint mir von grosser Wichtigkeit, hier zu betonen, worauf ich schon oben bei den Leistenbrüchen hingewiesen habe, dass gerade die Entstehung der Schenkelbrüche ein Beweis dafür ist, dass die peritoneale Ausstülpung erst das secundäre Moment bei der Bruchbildung sein kann. Denn für diese Bruchart kommt eine aus dem Fötalleben stammende Trichterbildung des Peritoneums, wie sie für die Inguinalhernien als Fovea inguinalis media und externa vorliegt, gar nicht in Betracht; sondern das Peritoneum und die Fascia transversa ziehen glatt über den Annulus cruralis hinweg, der nur von dem Septum crurale verschlossen wird. Die Widerstandsfähigkeit desselben ist natürlich

bei den verschiedenen Menschen verschieden gross. Sie ist aber im allgemeinen eine geringere beim weiblichen Geschlecht. Denn einmal ist bei der grösseren Breite des Beckens auch das Lig. Poupartii und das Septum länger als beim Manne, und anderseits sind die Maschen des Septums bei der grösseren Disposition zur Fettbildung mit mehr Fettgewebe ausgefüllt. Rechnet man dazu noch den Umstand, dass die Bauchpresse beim Weibe infolge von Schwangerschaften in ausgiebigem Maasse auf diesen Punkt einwirkt, so ist nach dem rein anatomischen Befund zu erwarten, dass das weibliche Geschlecht zu Cruralhernien eher disponirt als das männliche Geschlecht. Und da das nun auch thatsächlich der Fall ist, so scheint mir, weil das Verhalten des Peritoneums bei beiden Geschlechtern dasselbe ist, das von neuem zu beweisen, dass durchaus nicht immer bei der Entwickelung eines Bruches die Vorwölbung des Peritoneums das Primäre ist.

Da die Distanz zwischen dem Lig. Poupartii und dem horizontalen Schambeinast eine zu grosse ist, so finden wir bei fast allen Methoden den Versuch, das Lig. Poupartii dem Knochen zu nähern. Dies geschieht nun in verschiedener Weise: Ruggi[146]), Parlavecchio[119]), Tuffier[93]) und Kocher nähen das Ligament an die fasciale Bedeckung des horizontalen Schambeinastes. Während das jedoch Kocher von vorn macht, führen die ersten drei es von hinten aus, indem sie von einem dem Lig. Poupartii parallelen Schnitt sich an die Hinterseite des Bandes den Weg bahnen. Ruggi und Tuffier eröffnen dabei auch den Leistenkanal, und zwar sowohl die vordere als auch die hintere Wand, während Parlavecchio das vermeidet, indem er den Hautschnitt $^1/_2$ cm nach aussen von dem unteren, äusseren Faserzug der Apertura ing. externa enden lässt.

Fabricius[102]), der der erste war, der die einzelnen Schenkelbrucharten in 3 Gattungen specificirte*), macht den Ansatztheil des Lig. Poupartii und der Plica falciformis minor am Tuberculum pubicum mobil und näht, nachdem er die grossen Gefässe über die Eminentia ileopectinea nach aussen luxirt hat, die eben gelöste Partie an das Lig. Cooperi und die hier sich anheftende Fascia pectinea.

Für sehr grosse Bruchpforten, bei denen eine Annäherung des

*) 1. Die häufigste Form, wo der Bruchsack unter dem Proc. falciformis minor durch einen schmalen Spalt des oberflächlichen Blattes der Fascia lata hervortritt. 2. Der Bruchsack befindet sich im Gefässtrichter, also unter dem oberflächlichen Blatte der Fascia lata, und ist erst nach Eröffnung der Gefässscheide sichtbar (Cloquet'sche Hernie) und 3. die Bruchpforte nimmt den ganzen Raum von der Vena cruralis angefangen, bis zum Proc. falciformis minor in Anspruch.

Lig. poupartii nicht möglich sein würde, hat Salzer[153]) vorgeschlagen, einen Lappen aus der Fascia pectinea zu schneiden und denselben nach oben umzuklappen und einzunähen. In ähnlicher Weise hat Schwartz[117]) in einem Falle einen sehr guten Erfolg dadurch erzielt, dass er einen 6 cm grossen gestielten Lappen aus dem Musculus adductor medius einpflanzte. Auch Mounsell Moulin*) will in 5 Fällen durch Hereinschlagen eines dreieckigen aus dem Musculus pectineus und Adductor longus gebildeten Stückes sehr gute Erfolge erzielt haben. Einen noch solideren Verschluss versuchten Trendelenburg[136]) und nach ihm und in etwas modificirter Weise Borchard[96]), indem sie einen Periostknochenlappen dem Schambein entnahmen und ihn um seinen Stiel in den Defect hineinklappten.

Von einem ganz anderen Gesichtspunkte gehen Codivilla[112]) und Lotheissen[113]) aus, deren Verfahren erst kürzlich bekannt gegeben worden ist. Sie halten den fibrösen Verschluss für ungenügend und benutzen einen musculösen; diesen gewinnen sie aber nicht wie Schwartz durch einen gestielten Muskellappen aus den Adductoren, sondern indem sie das sich bei der Bassini'schen Radicaloperation der Leistenbrüche so trefflich bewährende Muskelstratum des Obliquus internus und transversus und die Fascia transversa benutzen und mit der ligamentösen Bekleidung des horizontalen Schambeinastes vernähen. Dieses Manöver gestaltet sich, wie Lotheissen selbst zugiebt, ziemlich schwierig, da es ja in einer grossen Tiefe vor sich geht. Und wenn auch Codivilla dadurch die Schwierigkeit geringer gestaltet, dass er durch einen horizontalen Schnitt am Schambeinrande das Lig. Cooperi von dem Ansatz der Fascia pectinea und des Musculus pectineus trennt und nun das erstere mit der Muskelschicht, die letzteren beiden aber mit dem vom Tuberculum pubicum vorher abgelösten Lig. Poupartii vereinigt, so scheint mir doch auch sein Vorgehen nicht eben einfach. Dazu kommt noch, dass bei demselben meiner Ansicht nach die grosse Gefahr vorliegt, dass die Nähte am Lig. Cooperi durchschneiden. Denn diese Bandmasse hat eine viel grössere Spannung auszuhalten als das Lig. Poupartii bei der Leistenbruchradicaloperation, weil eben die Entfernung eine grössere ist; und doch wie vorsichtig muss man sein, um zu vermeiden, dass letzteres, obwohl es bedeutend breiter ist, durch die Nähte aufgefasert wird. Ausserdem haben beide Methoden den Nachtheil gemeinsam, den sie übrigens mit dem Verfahren von Ruggi und Tuffier theilen, dass

*) Mounsell Moulin, Five cases of radical cure of femoral hernia. London hospital. The lancet. Februar 22. 1897.

nämlich der Leistenkanal eröffnet wird, wenn auch zugegeben werden muss, dass eine höhere Abbindung des Bruchsackes dadurch ermöglicht ist.

Auch hier erscheint mir das von Bassini[109]) angegebene Verfahren sehr zweckentsprechend. Von einem dem Arcus cruralis parallelen, über die höchste Kuppe der Bruchgeschwulst laufenden Hautschnitt wird der Bruchsack freigelegt und in üblicher Weise versorgt. Ist das geschehen, so näht er das innere Ende des Arcus cruralis mit 5 Nähten an den aponeurotischen Ueberzug der Crista pectinea und dann die Plica falciformis mit der Fascia lata pectinea zusammen, so dass die Nahtlinie das Aussehen eines schief geneigten C hat.

An unserer Klinik nun wurde die Bassini'sche Methode in etwas modificirter Weise ausgeführt, insofern, als die ersten Nähte nicht das Lig. Poupartii mit dem Lig. Cooperi, sondern mit dem Ansatztheile der Adductoren verbinden; es wurde also mithin das

Hernia

Nr.	Name und Alter	Beschaffenheit der Hernie	Bruchband	Beschwerden
1	Sch., Elvira, 33 Jahre.	Hühnereigrosse, seit 3/4 Jahren bestehende linksseitige Hernie.	Kein Bruchband.	Keine Beschwerden.
2	R., Bertha, 39 Jahre.	Vor 14 Tagen infolge Hebens einer schweren Last entstandener linksseitiger, kleinhühnereigrosser Bruch.	Kein Bruchband.	Keine Beschwerden.
3	C., Friedrich, 53 Jahre.	Seit 15 Jahren bestehende Schwellung der linken Skrotalhälfte; Hydrocele und taubeneigrosse Hernie. Wann letztere aufgetreten ist, lässt sich nicht sagen. Ausserdem doppelseitige Inguinalhernie.	?	Bruchbeschwerden.
4	R., Friedrich, 45 Jahre	Seit 6 Monaten bestehende, infolge Tragens einer schweren Last entstandene rechtsseitige Hernie von Wallnussgrösse.	Kein Bruchband.	Schmerzen bei Bewegungen.

Hernia

1	Sch., Maria, 33 Jahre.	Seit 7 Jahren bestehende, rechtsseitige Hernie von Faustgrösse. Seit 2 Tagen irreponibel.	Kein Bruchband.	Schmerzen. Leichte Uebelkeit.

Billroth'sche Verfahren, das sich eben nur wenig von dem Bassini'schen unterscheidet, angewandt. Der Zweck, den Annulus cruralis zu verengern, wird dadurch in derselben Weise erreicht, und anderseits läuft man bei der dicken Adductorenmusculatur nicht die Gefahr, dass die Nähte durchschneiden. Um den Schenkelkanal soviel wie möglich zu verschliessen, wird die Vene mit dem Zeigefinger der linken Hand vorsichtig etwas nach aussen, doch nicht über die Eminentia ileopectinea hinausgezogen. Dies Manöver dient zugleich zum Schutze gegen die Verletzung des Gefässes.

In dieser Weise wurden bei uns vier freie und vierzehn irreponibele Cruralhernien operirt. Darunter befanden sich elf weibliche und sieben männliche Patienten. Das Alter der Patienten schwankte zwischen dreizehn und 67 Jahren; in 13 Fällen war die Hernie rechtsseitig, in 5 linksseitig. Die Brüche waren, wie das natürlich ist, im allgemeinen klein, nur einmal (Nr. 9 der irreponibelen) entsprach die Grösse 2 Fäusten.

rurales liberae.

Operationstag	Operation und Verlauf	Bemerkungen	Recidiv
7. Juli 1896.	Radicaloperation. p. pr. in 22 Tagen.	—	Kein Recidiv.
9. Oct. 1896.	Radicaloperation. p. pr. in 20 Tagen.	Bruchsack leer.	Kein Recidiv. Mehrfache Fadeneiterungen, 14 Tage nach der Operation.
19. Mai 1897.	Radicaloperation. p. pr. in 16 Tagen. 6 Tage früher wurde die Punktion der Hydrocele gemacht.	—	Bericht vom Arzt: Nach mehreren Monaten ist ein Recidiv eingetreten.
7. März 1898.	Radicaloperation. p. pr. in 19 Tagen.	Bruchsack ligamentös.	Kein Recidiv. Fadeneiterungen.

crurales irreponibiles.

20. Juli 1896.	Herniotomie. Radicaloperation. Nahteiterung. p. sec. in 18 Tagen.	Leerer Bruchsack. Der Bruchsack selbst äusserst verdickt und derb.	Ende November 1896 wieder herausgetreten. Fadeneiterungen.

Nummer	Name und Alter	Beschaffenheit der Hernie	Bruchband	Beschwerden
2	G., Auguste, 42 Jahre.	Seit 2 Jahren bestehende, rechtsseitige Hernie von Kleinhühnereigrösse.	?	Bruchbeschwerden.
3	L., Elisabeth, 13 Jahre.	Seit 5 Jahren bestehende, rechtsseitige, z. Th. irreponibele Hernie von Kleinapfelgrösse.	Kein Bruchband.	Keine Beschwerden.
4	Br., Carl, 41 Jahre.	Linksseitige Hernie vor 2 Jahren angeblich infolge eines Hufschlages entstanden, von Eigrösse immer irreponibel.	?	Bruchbeschwerden.
5	F. von H., 36 Jahre.	Seit 7 Jahren bestehende, linksseitige Hernie. Seit 3 Wochen irreponibel. Gänseeigross.	Vorübergehend Bruchband getragen.	Bruchbeschwerden.
6	Julius K., 57 Jahre. Schleich'sche Infiltrationsanästhesie.	Seit mehreren Jahren bestehende rechtsseitige Hernie v. Hühnereigrösse. Seit 4 Tagen infolge schweren Stuhlganges irreponibel.	Bruchband getragen.	Bruchbeschwerden. Durch die Irreponibilität leichtes Unwohlsein.
7	S. von H., 34 Jahre.	Vor 5 Jahren durch einen Hufschlag acquirirte rechtsseitige Hernie, die seit 2 Jahren irreponibel ist. Nussgross.	?	Bruchbeschwerden.
8	Carl M., 47 Jahre.	Seit 14 Tagen bestehende, im Anschluss an schwere Arbeit entstandene rechtsseitige Hernie. Seit 2 Tagen infolge von grosser körperlicher Anstrengung irreponibel. Taubeneigross.	Kein Bruchband.	Leichte Incarcerationserscheinungen.
9	Henriette J., 48 Jahre.	Seit 4 Jahren bestehende, infolge Hebens einer schweren Last entstandene rechtsseitige Hernie. Bei ihrem Entstehen gleich Incarceration; wurde damals reponirt. Seit der Zeit immer etwas irreponibel. Zweifaustgross.	Bruchband zeitweise nicht getragen, weil sich Geschwüre darunter bildeten.	Bruchbeschwerden.

Operationstag	Operation und Verlauf	Bemerkungen	Recidiv
4. Juli 1896.	Radicaloperation. Resectio omenti. 30. Juli Entfernung der Nähte. p. pr. 5. August. Mässig tiefe Nahteiterung. p. sec. in 19 Tagen.	Bruchsackinhalt. Adhärentes Netz.	Kein Recidiv.
9. Oct. 1896.	Radicaloperation p. pr. in 20 Tagen.	Bruchsackinhalt: Nicht adhärenter Netzpfropf.	Kein Recidiv.
27. Oct. 1896.	Radicaloperation p. pr. in 20 Tagen.	Die Irreponibilität bedingt durch einen sehr derben Bruchsack, in welchem kein Inhalt ist.	Kein Recidiv, doch sollen noch Schmerzen bestehen.
14. Dec. 1896.	Radicaloperation. Resectio omenti p. pr. in 21 Tagen.	Dem Bruchsack peripher aufsitzend eine kleine Cyste. In demselben adhärentes Netz.	Kein Recidiv.
19. Jan. 1897.	Radicaloperation. Resectio omenti p. pr. in 18 Tagen.	Bruchsackinhalt: Adhärentes Netz.	Kein Recidiv.
2. März 1897.	Radicaloperation. Aus einzelnen Stichkanälen quillt etwas Secret. Sonst p. pr. in 16 Tagen.	Bruchsack leer. Starke Lipomatose desselben, wodurch die Irreponibilität bedingt ist.	Vorwölbung im oberen Theile der Narbe — vielleicht Hernia ventralis? — vielleicht auch ein Infiltrat. Ein eigentliches Recidiv besteht nicht.
13. März 1897.	Radicaloperation. Zwei Stichkanaleiterungen, sonst p. pr. in 20 Tagen. Als Patient aufsteht, treten Schmerzen in der rechten Wadenmusculatur und Oedem des Unterschenkels auf. Letzteres besteht in geringem Grade auch bei der Entlassung. Compression der Vena femoralis.	Lipomatose des Bruchsackes. Bruchsack leer.	Kein Recidiv.
5. Mai 1897.	Radicaloperation. Durchtrennung der Adhäsionen. Uebernähung einer Darmstelle, die verlöthet war. p. pr. in 19 Tagen.	Im Bruchsack: Dünndarm, Coecum mit Proc. vermiformis und Anfang des Colon ascendens. Eine Dünndarmschlinge adhärent. Von einer anderen Schlinge zieht eine fadenförmige, lang ausgezogene Adhäs. zur Bruchsackwand.	Kein Recidiv. Eigene Untersuchung.

Nummer	Name und Alter	Beschaffenheit der Hernie	Bruchband	Beschwerden
10	Johanna Sch., 57 Jahre.	Vor 32 Jahren infolge Hebens einer schweren Last entstandener, rechtsseitiger Bruch; links erst seit einigen Jahren. Der rechte Bruch war vor 3/4 Jahren incarcerirt, ging aber durch Taxis zurück. Seit dieser Zeit rechter Bruch; irreponibel. Bei der Aufnahme grosser wurstförmiger Tumor im rechten Hypochondrium und Mesogastrium.	?	Bruchbeschwerde seit einigen Tagen (A stipation, seit 2 Stunden Erbrechen.
11	Caroline E., 67 Jahre. Schleich'sche Infiltrationsanästhesie.	Seit 16 Jahren bestehende, rechtsseitige Cruralhernie, die, als Patientin zwecks Operation eines Pyloruscarcinoms nach der Klinik transportirt wurde, austrat und irreponibel war.	?	Leichte Uebelkeit u. Schmerzen.
12	Wilhelmine Pfar., 46 Jahre.	Seit mehreren Jahren bestehende, rechtsseitige Hernie, seit 3 Tagen irreponibel. Taubeneigross.	?	Erbrechen, während Stuhlgang u. Wind vorhanden sind.
13	M. H., 45 Jahre.	Seit 12 Jahren bestehende rechtsseitige Hernie, die seit 1/4 Jahr irreponibel ist. Kastaniengross.	Bruchband.	Keine Beschwerden.
14	Georg M., 24 Jahre.	Seit 3 Jahren bestehende, wallnussgrosse, rechtsseitige Hernie, immer irreponibel.	Kein Bruchband.	Keine Beschwerden.

Auf ein einmaliges directes Trauma führten 2 Patienten ihr Leiden zurück, nämlich auf einen Hufschlag (Nr. 4 und 7 der irreponibelen). Dass die Möglichkeit einer derartigen Entstehungsursache gerade bei Cruralhernien sehr wahrscheinlich ist, geht aus dem, was ich oben bereits gesagt habe, hervor. In den anderen Fällen konnte zum Theil kein Grund angegeben werden, zum Theil wurden wiederholte schwere körperliche Anstrengungen als Ursachen beschuldigt.

Eine Complication bestand nur in 2 Fällen. Bei Nr. 3 (der freien Hernien) war ausser dem taubeneigrossen linksseitigen Schenkelbruch noch eine gleichseitige Hydrocele und ausserdem ein doppelseitiger Leistenbruch. Bei Nr. 10 fand sich bei der Aufnahme neben der rechtsseitigen irreponibelen Schenkelhernie ein grosser wurstför-

Operationstag	Operation und Verlauf	Bemerkungen	Recidiv
10. Mai 1897.	Laparotomie. Ideale Cholecystotomie. Radicaloperation rechts. Resectio omenti. Starkes Infiltrat mit zum Theil hohen Temperaturen. Starke Eiterung. Ausgiebige Drainage. p. sec. in 26 Tagen.	Hydrops vesicae felleae. Bruchsackinhalt: Adhärentes Netz.	?
2. Juni 1897.	Resectio omenti. Radicaloperation p. pr. in 12 Tagen.	Bruchsackinhalt: Adhärentes Netz.	In der inneren Klinik an einem Empyem gestorben.
5. Juli 1897.	Herniotomie. Entfernung der lipomatösen Bruchsackschichten. Radicaloperation p. pr. in 15 Tagen.	Incarceration des äusserst verdickten, sehr fettreichen Bruchsackes. Der Bruchsack selbst war leer.	Kein Recidiv.
31. Juli 1897.	Radicaloperation p. pr. in 21 Tagen.	Starke Lipomatose des Bruchsackes, der leer ist.	Kein Recidiv.
1. März 1898.	Radicaloperation. Theilweise Nahteiterung. per sec. in 15 Tagen.	Bruchsack sehr fettreich, leer.	Kein Recidiv.

miger Tumor im rechten Hypochondrium und Mesogastrium. Derselbe entpuppte sich bei der vorgenommenen Laparotomie als ein Hydrops der Gallenblase, der dieselbe bis zu Enteneigrösse ausgedehnt hatte und zur Vornahme einer „idealen Cholecystotomie" führte, der sich dann erst die Radicaloperation der Hernie anschloss.

Was nun die Beschaffenheit der Brüche selbst anlangt, so war zunächst auffallend, dass der Bruchsack in 9 Fällen äusserst lipomatös und derb war, und dass dadurch allein in nicht weniger als 7 Fällen eine Irreponibilität vorgetäuscht wurde, da im Bruchsack selbst überhaupt keine, geschweige denn adhärente Darmschlingen gefunden wurden. Ja bei 2 Kranken (Nr. 8 und 12), in denen die Irreponibilität vor 2, resp.

3 Tagen acut aufgetreten war, waren die Erscheinungen denen der Incarceration so ähnlich, dass erst die Operation davon überzeugte, dass eine solche nicht vorlag.

Der Bruchsackinhalt bot keine Absonderheiten: Es handelte sich fünfmal um adhärentes Netz, nur einmal (Nr. 9 der irreponibelen) fand sich neben einer flächenhaft verwachsenen Dünndarmschlinge auch noch der Anfangstheil des Colon ascendens und das Coecum mit Proc. vermiformis.

Diese Adhäsionen zwangen zu Netzresectionen, die in üblicher Weise gemacht wurden, und in dem letzten Falle zu einer theils scharfen, theils stumpfen Ablösung des Darmes, welche zu einer Uebernähung der von Serosa entblössten Partien führte.

Der anfangs sehr voluminöse Compressionsverband wurde auch hier später ebenso wie bei den Leistenbrüchen durch einige mittels Heftpflasterstreifen auf die Wunde fixirte Krüllgazestücke, die dann mit einem schweren Sandsack belastet wurden, ersetzt.

Der Wundverlauf war in 6 Fällen ein gestörter; jedoch handelte es sich viermal nur um geringgradige Stichkanaleiterungen bei sonstiger per primam-Verklebung, und nur in 2 Fällen lag eine wirkliche Heilung per secundam vor. Ferner konnten wir auch hier in 3 Fällen späte Fadeneiterungen beobachten.

Sehr bemerkenswerth ist noch, dass sich bei einem Patienten (Nr. 8 der irreponibelen), als er 14 Tage nach der Operation aufstand, ein Oedem des betreffenden Beines einstellte, welches wohl auf eine Compression der Vena femoralis zurückzuführen ist. Es muss also hier das Ligam. Poupartii durch die der Vene benachbarte Naht so stark nach unten gezogen und dem Schambeinast genähert worden sein, dass ein Druck auf das Gefäss ausgeübt wurde. Wenn nun das bei unserem vorsichtigen Verfahren eintreten konnte, um wie viel eher wird das der Fall sein, wenn man nach dem Vorschlag von Fabricius die Vene während der Nahtanlegung über die Eminentia ileopectinea nach aussen luxirt! Und thatsächlich wird uns von dem Erfinder der Methode sowohl als auch später von Büdinger und Weil über je einen solchen Fall von Oedem im Anschluss an die Operation berichtet. Doch sollen sie alle leicht und ohne Gefahr für den Operirten gewesen sein. Auch unser Patient hat keine dauernde Schädigung davon gehabt. Jedenfalls ist ein solches Vorkommniss ein Beleg dafür, wie strict man sich an die Vorschrift Bassini's halten soll, die letzte Naht etwa 1 cm entfernt von der Vene zu machen.

Was nun die Dauererfolge anlangt, so haben wir ein sicheres (Nr. 1 der irreponibelen) und ein unsicheres Recidiv (Nr. 3 der freien

Hernien) zu verzeichnen. Gesetzt nun den Fall, dass bei dem letzteren Patienten wirklich ein Bruch wieder herausgetreten ist, so ist dieser Umstand deswegen nicht sehr auffallend, weil hier eine entschiedene Bruchdisposition vorlag, insofern als neben dem Schenkelbruch noch eine doppelseitige Leistenhernie bestand. Da nun aber von den 18 Patienten nur 16 Resultate bekannt sind, und ferner von diesen nur elf in Betracht kommen, weil bei den fünf anderen weniger als 1 Jahr verstrichen ist, so würde das Verhältniss 11 : 1 ein sehr hohes sein und sicher der Wahrheit nicht entsprechen. Denn wie auch Maydl in seinem Buch (S. 258): Die Lehre von den Unterleibsbrüchen, betont, ist es eigentlich eine allgemein gültige Ansicht, dass die femoralen Hernien nicht besonders zu Recidiven neigen. Auch hier können nur grosse Zahlen einen richtigen Aufschluss geben:

af Schultén[164])	7 Fälle	0 Recidiv
Weigel[22])	36 =	1 =
Bassini[109])	41 =	0 =
Kocher	11 =	0 =
v. Eiselsberg	11 =	1 =
	106 Fälle	2 Recidive.

Das würde also einer Procentzahl von 1,88 entsprechen. Ein sicherer Aufschluss darüber, welche von den Methoden die besten Resultate giebt, lässt sich aus den oben angeführten Zahlen nicht gewinnen. Indess scheint auch hier das Bassini'sche Verfahren die günstigsten Aussichten zu bieten: Dies im Verein mit seiner Einfachheit macht es besonders empfehlenswerth, und zwar um so mehr, als selbst so complicirte Operationen, wie die Trendelenburg-Borchard'sche, vor Recidiven nicht schützen.

In allerletzter Zeit hat Herr Prof. v. Eiselsberg, nachdem er schon früher einmal in Utrecht diese Methode mit ausgezeichnetem Erfolge angewandt hatte und sich persönlich bei Brenner-Linz wiederum von der Güte des Verfahrens überzeugt hatte, in einigen Fällen die Bruchpforte durch gestielte Fascien-Muskellappen analog dem Vorgang von Salzer und Schwartze gedeckt, was intra operationem einen ausserordentlich festen Verschluss gab.

C. Brüche der vorderen Bauchwand.

I. Epigastrische Hernien.

Derartige Brüche, auf die sich in neuerer Zeit die Aufmerksamkeit der Aerzte in erhöhtem Grade richtet, obwohl dieselben bereits im Jahre 1785 von Richter des Genaueren beschrieben worden sind, sind drei, zwei bei weiblichen und einer bei einem männlichen Individuum operirt worden.

Hernia

Nummer	Name und Alter	Beschaffenheit der Hernie	Bruchband	Beschwerden
1	Wilhelm Dr., 25 Jahre.	Haselnussgrosse Hernie, reponibel, in der Mitte zwischen Nabel und Proc. xiphoideus. Seit ½ J. bestehend.	Kein Bruchband.	Seit ¼ Jahr Druckempfindlichkeit und Schmerzen.
2	Johanna H., 51 Jahre.	Vor 20 Jahren nach der 4. Entbindung entstandene Hernie, dicht oberhalb des Nabels von Wallnussgrösse; dieselbe wuchs langsam bis vor 2 Jahren, dann infolge von Bronchitis schneller. Jetzt kindskopfgross, reponibel. Bruchpforte 5 markstückgross.	Kein Bruchband, jedoch eine Leibbinde.	Keine besondere Beschwerden, abgesehen von Unbequemlichkeit und Gefühl von Schwere.
3	Gottliebe R., 48 Jahre.	Apfelgrosser, sehr druckempfindlicher Tumor in der Mitte zwischen Proc. xiphoideus u. Nabel, der bei Knieellenbogenlage deutlich in einen Schlitz der Fascie tritt. Unterhalb dieses Schlitzes mässige Diastase der Musculi recti.	Kein Bruchband.	Im Verlauf von 1½ Jahren sind viermal Incarcerationen dagewesen, die vom Arzt als Gallensteinkoliken gedeutet worden sind.

Die Beschwerden waren in 2 Fällen sehr heftige, besonders interessant waren sie in dem Falle Nr. 3; denn hier hatten viermal vor der Aufnahme in die Klinik auftretende Incarcerationserscheinungen den Eindruck von Gallensteinkoliken gemacht und waren von dem behandelnden Arzt so gedeutet worden, obwohl natürlich ein Ikterus gefehlt hatte. Jedoch wurde der apfelgrosse, in der Mitte zwischen Proc. xyphoideus und Nabel sitzende, sehr druckempfindliche Tumor für die mit Steinen gefüllte Gallenblase gehalten, weil er infolge von Adhäsionen nach rechts hin von der Mittellinie fixirt war. Erst die Untersuchung in Knieellenbogenlage ergab deutlich, dass er in einem Schlitz der Linea alba befestigt war. In dem ersten Falle war die Hernie nur haselnussgross, während sie in dem zweiten, bereits seit 20 Jahren bestehenden sogar die Grösse eines Kindskopfes erreichte.

Die Operation gestaltete sich bei allen 3 Patienten recht einfach. Durch einen in der Mittellinie geführten Längsschnitt wurde der Bruchsack freizulegen versucht. Jedoch gelang das in dem dritten Falle nicht, weil sich sofort ein derber, lipomatöser Knoten präsen-

epigastricae.

Operationstag	Operation und Verlauf	Bemerkungen	Recidiv
9. März 1896	Längsschnitt in der Linea alba. Ligatur des Bruchsackhalses. Zweietagige Bauchdeckennaht. p. pr. in 18 Tagen.	Kleiner, leerer, sehr fettreicher Bruchsack.	Kein Recidiv.
17. Juni 1897.	Längsschnitt. Differenzirung und dann Eröffnung des Bruchsackes. Resection von Netz. Uebernähung einiger Serosadefecte. Längsnaht des Peritoneum-Jodoformgazedrains. Zapfennaht. p. pr. bis auf die Drainöffnung in 21 T.	Bruchsack: sehr dünn, fest mit den einzelnen Bauchschichten verwachsen. Inhalt: Netz und Dünndarmschlingen. Beide adhärent.	Kein Recidiv. Späte Fadeneiterungen.
5. Januar 1896.	Längsschnitt, Resection des Tumors. Längsnaht des Peritoneums; darüber gewöhnl. zweietagige Bauchdeckennaht. Die Heilg. wird gestört durch eine am 8. T. auftretende Thrombose d. r. Vena saphena magna. Dieselbe geht in 14 Tagen zurück. p. pr. in 23 Tagen.	Lipomatöser, apfelgrosser Knoten, der sowohl mit der 2 markstückgrossen Bruchpforte, als auch dem subcutanen Fettgewebe innig verwachsen ist, so dass eine Differenzirung des Bruchsackes nicht gelingt.	Kein Recidiv. Eine Fadeneiterung.

tirte, der nicht nur mit der Bruchpforte, sondern auch mit dem subcutanen Fettgewebe innig verwachsen war. Ob derselbe ein sehr stark entwickeltes präperitoneales Lipom darstellte oder ein zugleich mit einem oberen Bruchsacktheil abgeschnürtes Netzstück war, liess sich nicht feststellen. In dem einen Fall war der Bruchsack leer, und in dem anderen fanden sich flächenhafte Verwachsungen von Dünndarm, die gelöst werden mussten und einzelne Serosaüber nähungen nothwendig machten. Nur der kleine Brucksack bei Nr. 1 wurde ligirt, während in den beiden anderen Fällen das Peritoneum der Länge nach genäht wurde. Die Musculatur und die Haut wurden in zwei übereinanderliegenden Etagen mit einander vereinigt.

Der Wundverlauf war jedesmal ein glatter per primam intentionem, und doch berichteten uns 2 Patientinnen von späten Fadeneiterungen. Nur einmal stellte sich insofern eine Complication ein, als am 8. Tage nach der Operation bei der mit sehr starken Varicen behafteten Patientin (Nr. 3) eine Thrombose der rechten Vena saphena magna auftrat, deren Erscheinungen jedoch innerhalb von 14 Tagen zurückgingen. Alle 3 Operirte sind recidivfrei geblieben.

Den epigastrischen Hernien schliesst sich hier ein interessanter Fall von Diastase der Musculi recti an. Dieselbe war bei der 24-jährigen Frau Maria R. entstanden infolge zu frühem Aufstehens nach einem Partus im Juni 1897. Sie reichte vom Proc. xyphoideus bis etwa handbreit unter den Nabel, und ihre Breite betrug durchschnittlich 3 Querfinger. Obwohl besondere Beschwerden nicht vorlagen, wünschte die Patientin dennoch ein Operation. Am 30. October 1897 wurde in Narkose mit Billroth'scher Mischung ein Ovalärschnitt von 15 cm Länge mit nachfolgender Excision der betreffenden Hautpartie gemacht. Die seitlichen Rectusränder wurden angefrischt und dann mit 30 Seidenknopfnähten vereinigt. Das Peritoneum zeigte nur einen ganz kleinen Schlitz, der vernäht wurde. Naht der Fascia superficialis und des sehr dürftigen Unterhautzellgewebes. Exacte Hautnaht. Die Heilung erfolgte p. pr. in 7 Tagen. Entlassen wurde die Patientin nach 26 Tagen. Laut Bericht vom 19. November 1898 ist sie bisher recidivfrei, obwohl sie schwere Arbeiten hat verrichten müssen, und zudem seit 7 Monaten schwanger ist.

II. Nabelbrüche.

Die überaus düstere Prognose bei der Incarceration dieser Brüche sowohl als auch der Umstand, dass ein Bruchband in der Nabelgegend für den Träger sehr viel unangenehmer ist, als in der Leistengegend, haben wohl dazu beigetragen, auch hier der Radicaloperation allmählich eine grössere Anerkennung zu verschaffen.

Die Operation selbst bestand bis zum Jahre 1893 in einer Freilegung und Versorgung des Bruchsackes mit nachfolgender Naht der Bruchpforte. Letzterer wurde hie und da nach Bedarf die Anfrischung der Bruchpfortenränder vorausgeschickt. Diesem Verfahren der partiellen Omphalectomie stellte nun Condamin[104]) das der totalen gegenüber. Dieses bestand darin, dass keine Herniotomie gemacht, sondern der Bruch in toto umschnitten wird, so dass alle Bauchwandschichten, auch das Peritoneum in einer gewissen Entfernung von der Bruchpforte durchtrennt werden. Zieht man nun an dem Bruch, so spannen sich die eventuellen Adhäsionen und werden dem Auge und der Hand des Operateurs sehr viel leichter zugänglich als bei dem alten Schnitt, bei dem wegen der sehr häufigen ausgedehnten Verwachsungen mit der Haut eine grosse Vorsicht geboten ist, die natürlich viel Zeitverlust mit sich bringt. Sitzen die Adhäsionen so, dass man sie nicht gut zu Gesicht bekommt, so kann man entweder nach dem Vorschlage von Lauenstein[125]) den Bruchsack umstülpen, oder aber man schneidet ihn

von innen, von der Bruchpforte aus, auf. Neben diesem einen unzweifelhaften Vorzug der geringeren Gefahr rühmt aber Condamin auch noch den darin bestehenden Nutzen, dass die verdünnten, schlecht ernährten Ränder der Bruchpforte wegfallen, und ein widerstandsfähigeres Gewebe an ihre Stelle tritt. Der Verschluss des Substanzverlustes wird durch eine dreietagige Naht erzielt, bei der die unterste Nahtreihe nicht nur das Peritoneum allein vereinigt, sondern auch durch die hintere Rectusscheide hindurchgeführt wird, um bei grosser Spannung ein Durchschneiden zu verhindern.

Bruns[120]), der in Deutschland zuerst dieses Verfahren anwandte und warm empfahl, modificirte dasselbe in der Weise, dass er zunächst auf der linken Seite einen nach dem Nabel zu concaven Schnitt bis durch das Peritoneum hindurchführte, die Adhäsionen löste und erst dann den rechtsseitigen Schnitt anschloss. Auch machte er die Naht anders, indem er zuerst durch die ganze Dicke der Bauchdecken durchstach und ausserdem noch eine gewöhnliche Hautnaht hinzufügte.

Diese Methode der Omphalectomie ist bisher nur wenig geübt worden; denn v. Noorden[63]) konnte nur neun solcher Fälle zusammenstellen. Unter den 7 Umbilicalhernien unserer Klinik ist sie viermal typisch und zweimal atypisch gemacht worden, und zwar wurde in Nr. 1 die Bruchgeschwulst auch in querer Richtung bis auf die Fascia transversa umschnitten, dann aber der Bruchsackhals in gewöhnlicher Weise freigemacht und ligirt, während in Nr. 5 ein rechtsseitiger Längsschnitt bis durch das Peritoneum geführt und von diesem aus die Lösung der Adhäsionen vorgenommen wurde. In letzterem Falle verbot sich eine totale Ausschneidung der ganzen Bruchgeschwulst aus dem Grunde von selbst, weil ein zu grosser, wohl kaum zu deckender Defect entstanden wäre. Nur bei Nr. 4 wurde der gewöhnliche Herniotomieschnitt ausgeführt Die weitere Versorgung der Wunde in den Fällen von Omphalektomie jedoch unterschied sich von dem Condamin-Bruns'schen Vorgehen insofern, als wir uns die Biondi'sche[103]) Methode zu Nutze machten. Dieselbe fusst darauf, dass die Naht so lange einen Locus minoris resistentiae darstellt, als die einzelnen Bauchwandschichten alle in derselben Richtung vernäht werden. Infolgedessen wird das Peritoneum mit sammt der hinteren Rectusscheide transversal, die Recti selbst vertical, die vordere Rectusscheide wiederum transversal und die Haut der Länge nach genäht. Doch sind wir in 3 Fällen (Nr. 2, 3, 5) davon insofern abgewichen, als wir die Haut auch quer vernähten, weil in dieser Richtung eine geringere Spannung

vorlag. Im Falle 7 wurden sogar alle Schichten der Quere nach vernäht. Die Brüche, von denen drei reponibel und vier irreponibel

Hern

Nummer	Name und Alter	Beschaffenheit der Hernie	Bruchband	Beschwerden
1	Friedr. D., 69 Jahre.	Faustgrosse, reponibele Hernie, vor 5 Jahren durch Fall rücklings auf den Boden entstanden. Bruchpforte für 2 Finger durchgängig.	Wurde immer bis auf die letzte Zeit, wo sich hin und wieder Ulcerationen bildeten, getragen.	Mässig starke schwerden, name lich beim Husten.
2	Liebe, Bl., 38 Jahre.	Faustgrosse, irreponibele Hernie, vor 8 Jahren im Anschluss an eine Geburt entstanden Hängebauch.	?	Sehr geringe schwerden.
3	L. A., 47 Jahre.	Nussgrosse, irreponibele Hernie, die bald nach ihrer ersten Geburt vor 27 Jahren entstanden ist. Seit 3/4 Jahren Vergrösserung.	Nicht getragen; dafür aber einen Heftpflasterstreifenverband.	Dreimal leichte carcerationserschei nungen.
4	Ida N., 39 Jahre.	Faustgrosse, nicht ganz reponibele Hernie, vor 5 Jahren infolge einer Geburt entstanden. Bruchpforte: 5 Markstückgross.	Getragen.	Einmal stärker, sonst häufiger leic tere Incarceratio erscheinungen. 1/ vor der Aufnah Entzündg. des Bru sackes.
5	Ida J., 50 Jahre.	Vor 11 Jahren Trauma des Leibes, indem Pat. beim Aufsteigen auf einen Wagen auf einen Gegenstand fiel. Während der nächsten Schwangerschaft, 1/2 Jahr darauf, Hervortreten einer wallnussgrossen Hernie dicht neben dem Nabel. Dieselbe wurde allmählich grösser. Jetzt mannskopfgross, reponibel. Bruchpforte links vom Nabel, faustgross.	Nicht getragen, jedoch eine Leibbinde.	Gefühl von P und Schwere.

waren, betrafen in 6 Fällen weibliche Individuen. Das Alter der Patienten schwankte zwischen 39 und 69 Jahren.

bilicales.

Opera-tionstag	Operation und Verlauf	Bemerkungen	Recidiv
1. Juni 1896.	Quere Umschneidung der Bruchgeschwulst bis auf die Fascia transversa. Resectio omenti. Ligatur des Bruchsackes. Dreifache Etagennaht. p. pr. bis auf einige Stichkanaleiterungen in 19 Tagen.	Mehrkammeriger Bruchsack. Bruchsackinhalt: Adhärentes Netz.	Kein Recidiv. Einige Fadeneiterungen.
16. Juni 1896.	Condamin-Brunssches Verfahren. Besectio omenti. Quernaht des Peritoneums und der Haut. Längsnaht der dazwischenliegenden Schichten. p. pr. in 18 Tagen.	Bruchsackinhalt: Adhärentes Netz.	Recidiv.
11. Mai 1897.	Condamin-Brunssches Verfahren. Quere Naht des Peritoneums u. der Haut; Längsnaht der dazwischenliegenden Schichten. p. pr. in 17 Tagen.	Bruchsackinhalt: Adhärentes Netz.	Kein Recidiv.
1. Juli 1897.	Herniotomie. Uebernähung einzelner bei der Ablösung von Bruchsackwand verletzter Darmwandstellen. Resectio omenti. Quernaht des Peritoneums. Längsnaht der anderen Schichten. p. pr. in 25 Tagen.	Flächenhafte Verwachsung einer Dünndarmschlinge und eines Netzklumpens mit dem Bruchsack.	Bis Ostern 1898 Wohlbefinden. Dann infolge eines Falles Recidiv von Kleinkindskopfgrösse. II. Operation. 21. Mai 1898. Herniotomie. Quernaht des Peritoneums in der sonstigen Bruchpforte. Längsnaht der Haut.
7. Juli 1897.	Längsschnitt rechts vom Nabel bis durch das Peritoneum. Lösen der Adhäsionen. Dann Excision der Bruchpforte. Resectio omenti. Lembert'sche Nähte über die Serosadefecte. Quere Vernähung des Peritoneums und der Haut. Längsnaht der Musculatur. Jodoformgazedrainage. p. pr. bis auf das Drain in 22 Tagen.	Vielfache Adhäsionen von Netz u. Darmschlingen.	Recidiv. Fadeneiterung.

Nummer	Name und Alter	Beschaffenheit der Hernie	Bruchband	Beschwerden
6	Frau F., 40 Jahre.	Wallnussgrosse, nicht reponibele Hernie, seit 3 Jahren bestehend.	Nicht getragen.	Geringe Bruchbeschwerden.
7	Frau R., 39 Jahre.	Kleinfaustgrosse, reponibele Hernie, seit 13 Jahren bestehend, infolge von 6 Geburten schnell grösser geworden.	Nicht getragen, jedoch eine Leibbinde.	Keine Beschwerden

In 5 Fällen handelt es sich um grosse Hernien (faust- bis mannskopfgross), und nur zweimal waren sie kleiner (wallnussgross). Zweimal (Nr. 6 u. 7) fand sich ein mehrkämmeriger Bruchsack, der ein deutliches Bild davon gab, wie leicht es in einer dieser Einzelabtheilungen zu Abknickungen, ja auch zu Einklemmungen des Darmes kommen kann. Nur einmal fand sich kein Bruchsackinhalt, und somit war allein die Irreponibilität durch den allerdings sehr derben und äusserst fettreichen Bruchsack vorgetäuscht. Meist fanden sich immer sehr ausgedehnte, meistens flächenhafte Verwachsungen von Netz- und Dünndarmschlingen.

Die Wunde verklebte in allen Fällen per primam intentionem. Indess war bei Nr. 1 eine geringe Stichkanaleiterung, und bei der 5. und der 7. bestanden kleine Lücken, die von dem drainirenden Jodoformgazestreifen herrührten. Dreimal wurde mir von späteren Fadeneiterungen berichtet. Leider haben wir hier auch einen Todesfall zu verzeichnen, der jedoch der Radicaloperation als solcher nicht in die Schuhe geschoben werden kann: Bei einer sehr corpulenten Patientin nämlich, welche an einem Herzfehler litt, trat, nachdem der Verlauf bis dahin ein guter gewesen, und die Wunde p. pr. geheilt war, am 14. Tage plötzlich eine Lungenembolie ein.

Das Ergebniss der Dauerresultate nun ist kein günstiges. Denn von den sechs in Betracht kommenden Patienten, und bei einer von diesen ist noch nicht einmal 1 Jahr verstrichen, bekamen drei ein Recidiv (Nr. 2, 4 u. 5). Indessen handelt es sich in allen 3 Fällen um grosse Hernien, ja Nr. 5 erreichte sogar die Grösse eines Manns-

Operationstag	Operation und Verlauf	Bemerkungen	Recidiv
4. Juli 1897.	Condamin-Brunssches Verfahren. Resectio omenti. Quere Naht der Bruchpforte. Längsnaht der Haut. p. pr. Exitus letalis am 14. Tag infolge von Lungenembolie.	Lipomatöser, leerer Bruchsack.	—
8. Jan. 1898.	Condamin-Brunssches Verfahren. Resectio omenti. Quere Naht sämmtlicher Schichten unter starker Spannung; daher Zapfennaht u. Jodoformgazedrainage, p. pr. in 27 Tagen bis auf das Drainloch.	Mehrkämmeriger Bruchsack. Vielfache Netzadhäsionen. Adhärenz des Colon transversum u. zweier Dünndarmschlingen.	Kein Recidiv.

kopfes und war so voluminös, dass sie bei aufrechter Stellung auf die Oberschenkel herabreichte. Die Bruchpforte in dem letzten Falle war wohl ursprünglich der Nabel gewesen, hatte sich aber infolge der zunehmenden Ausdehnung — man konnte bei der Operation bequem die Faust hindurchbringen — so verändert, dass sie in der Hauptsache mehr nach links lag. Dazu kommt, dass alle 3 Brüche alte waren: denn sie bestanden fünf, acht und 11 Jahre. Bei Nr. 4 war das Recidiv dadurch zustandegekommen, dass die Patientin rücklings zu Boden gefallen war. Die neue Hernie entwickelte sich sehr rasch und wurde grösser als die alte: denn sie war bei der Aufnahme kleinkindskopfgross. Infolgedessen wurde am 21. Mai 1898 abermals die Radicaloperation vorgenommen; auch hierbei verbot sich das Condamin'sche Verfahren, weil der Defect in der Bauchwand zu gross geworden wäre. Der neue Bruchsack zeigte sich ebenso wie in den beiden oben erwähnten Fällen vielkammerig. In den einzelnen Nischen waren Netz- und Dünndarmschlingen adhärent. Nach Lösung der Verwachsungen wurde dann die Quernaht des Peritoneums und der anderen Schichten, dagegen eine Längsnaht der Haut gemacht. Der Verlauf war kein reactionsloser, sondern es bildete sich ein grosses Hämatom, das dann vereiterte.

Darauf, dass man bei Nabelhernien mit weiten Bruchpforten von der Omphalektomie nicht zu viel erwarten soll, haben bereits Pernice[80]) und Langsdorff[81]) hingewiesen. Und es dürfte die Ueberlegung des letzteren wohl nicht unrichtig sein, wenn er sagt. „Wenn wir die Entstehungsweise der Nabelbrüche bei fetten Leuten ins Auge

fassen, muss es von vornherein klar sein, dass es nur ausserordentlich selten gelingen kann, die Eingeweide mit ihrem Fett, denen vorher der Bauchraum zu klein war, auf einen durch die Wegnahme eines Theiles der Bauchwand noch verengerten Raum zu restringiren." Infolgedessen empfiehlt er nun, von einer Operation abzusehen und die Schwalbe'schen Alkoholinjectionen, welche durch Erzeugung von grossen Infiltraten secundär eine sehr derbe Narbenbildung zustande bringen sollen, zu machen, und will in 4 Fällen ausgezeichnete palliative Erfolge gehabt haben. Indess sind diese günstigen Resultate nach den Erfahrungen Haidenthaller's an Leistenbrüchen nur vorübergehende. Das ist auch sehr natürlich, da, wie oben schon bereits betont worden ist, Narben das am wenigsten widerstandsfähige Gewebe darstellen.

Sehr viel mehr versprechend und nachahmenswerther erscheint mir bei grossen Bruchpforten das Verfahren Gersuny's[118]). Er macht, da der Abstand der Musculi recti vom Nabel in manchen Fällen handbreit ist, und daher eine grosse Spannung besteht, diese Muskeln dadurch verschieblich, dass er nach Eröffnung der vorderen Rectusscheide auch die zunächstliegenden Inscriptiones tendineae abpräparirt, bis sich die medialen Ränder aneinander nähen lassen. Bezüglich der Naht betont er, dass dieselbe auch durch die Inscriptionen hindurchgelegt werden müsse. Im übrigen übt Gersuny die gewöhnliche Herniotomie mit Exstirpation des Bruchsackes; die Peritonealhöhle schliesst er entweder durch transversale oder longitudinale Naht.

Die von Maydl in seinem Lehrbuch angegebene Radicaloperation stimmt im wesentlichen mit der Gersuny'schen überein. Immerhin sind die Resultate der Radicaloperation bei dieser Bruchform noch keine sehr ermunternden, was aber seinen Grund meiner Ansicht nach darin hat, dass dieselbe bisher meistens nur bei grösseren Brüchen ausgeführt ist. Wenn sich aber erst das operative Verfahren der Bandagenbehandlung gegenüber auch bei kleineren Brüchen allgemeine Anerkennung verschafft haben wird, so denke ich, werden die Enderfolge hinter denen bei den Leisten- und Schenkelbrüchen nicht zurückstehen.

III. Ventralhernien.

So sind nach Berger alle diejenigen Brüche zu bezeichnen, welche nach aussen von den Recti liegen. Dieselben sind in den wenigsten Fällen angeboren; meistens traumatischer Natur. Auch

in unseren beiden Fällen lag ein Trauma vor. Wegen des Interesses, das sie darbieten, führe ich die Krankengeschichten hier an.

1. Der bei seiner Aufnahme 37jährige Arbeiter August W. war vor 21 Jahren in der Weise von einem Stier verletzt worden, dass er zunächst mit dem Becken gegen die Wand gepresst und an dieser in die Höhe gehoben, dann, vornüberfallend, vom Stier mit einem Horn aufgefangen und in den Bauch gestossen wurde. Aus der kreuzförmigen Bauchwunde prolabirten die Därme, die vom Arzt zurückgebracht wurden; sodann erfolgte die Naht der Bauchwunde. 6 Wochen später war Patient geheilt. Allmählich jedoch entwickelte sich die Hernie. Da ein Bruchband nicht getragen wurde, so vergrösserte sich dieselbe mehr und mehr, und es traten so grosse Beschwerden auf, dass der Patient zuletzt arbeitsunfähig wurde.

Bei seiner Aufnahme fand sich ein über halbmannskopfgrosser Bruch, der vom Nabel bis 3 Querfinger über die Symphyse reichend, nach rechts bis zur Parasternallinie, nach links bis zur Spina ossis ilei sich erstreckte: Nach Reposition der Därme, die sich deutlich durch die Haut abzeichneten, zeigte sich die Bruchpforte als ein annähernd kreisrunder Defect von etwa Handtellergrösse, der links von der Mittellinie lag.

17. Februar 1897. Operation. Narkose mit Billroth'scher Mischung. Längsschnitt über die Mitte der zuvor reponirten Hernie. Hierbei war eine adhärente Darmschlinge angeschnitten, der Schlitz wird sofort in querer Richtung vernäht. Ausserdem sind aber auch noch andere Darmschlingen und Netz flächenhaft mit der fast papierdünnen Haut verwachsen. Die Lösung dieser Adhäsionen gelingt theils scharf, theils stumpf. Die hierbei an einigen Stellen entstandenen Darmserosadefecte werden durch Lembertnähte geschlossen. Der an der Bruchpforte deutlich zu differenzirende Bruchsack wird exstirpirt, und es erfolgt die gewöhnliche dreietagige Naht der Bauchwunde.

Der Wundverlauf war bis auf eine mässige Eiterung im unteren Wundwinkel ein reactionsloser. Patient wurde nach 39 Tagen geheilt entlassen.

Ob die Operation einen Dauererfolg hatte, lässt sich nicht entscheiden, weil auf die an den Patienten gerichtete Karte keine Antwort erfolgte.

Dass in diesem Falle gleich bei dem durch die Haut geführten Längsschnitte eine Verletzung des Darmes nicht zu vermeiden war, beweist, wie vorsichtig man bei solchen Operationen zu Werke gehen muss. An eine Umschneidung der Bruchgeschwulst und Pforte wie bei der Omphalektomie liess sich hier gar nicht denken, weil sonst der dadurch geschaffene Defect kaum zu decken gewesen wäre.

Einen ähnlichen Fall hat Herr Prof. v. Eiselsberg bereits früher in der Billroth'schen Klinik operirt und ihn in der Wiener klin. Wochenschrift, Jahrgang 1889 Nr. 5, kurz mitgetheilt.

2. Die achtjährige Auguste B. hatte am 28. August 1897 folgenden Unfall erlitten: Sie war von einem mit einem Scheffel Weizen beladenen Wagen überfahren worden und hatte mehrfache Verletzungen an Stirn,

Mund, Nase und in der linken Leistenbeuge erlitten. Unmittelbar nach der Verletzung soll eine mannsfaustgrosse Vorwölbung unter dem linken Rippenbogen aufgetreten sein; in dieser sollen nur von Haut bedeckte Eingeweide gelegen haben. Patientin lag bis zum 21. November 1897 zu Bett; bis dahin waren alle anderen Verletzungen geheilt. Nur die Vorwölbung bestand unverändert fort.

Bei der Aufnahme zeigte sich in der linken Mammillarlinie etwa in der Mitte einer vom Nabel nach der Spina ant. superior ossei ilei gezogenen Geraden ein namentlich beim Uebergang aus der liegenden in die sitzende Stellung deutlich fühlbarer, scharfer Spalt von etwa 3 Querfinger Breite, welcher nicht ganz horizontal, sondern etwas schräg verläuft. Seinem oberen Rand entsprechend, hat man in der Tiefe das Gefühl einer gewissen Resistenz.

29. Juli 1898 Operation. Narkose mit Billroth'scher Mischung. Hautschnitt in der Mittellinie vom Nabel abwärts bis oberhalb der Symphyse. Man findet dem Tastbefunde entsprechend den Schlitz im Peritoneum parietale, durch den hindurch ein Netzstrang an die Bauchwand angewachsen ist. Durchtrennung desselben zwischen 2 Ligaturen. Das Peritoneum ist überall glatt und glänzend. Im Mesenterium von 2 Dünndarmschlingen findet sich je ein etwa haselnussgrosser, gelb durchschimmernder verkäster Knoten. Sonstige tuberculöse Veränderungen in der Bauchhöhle sind nicht zu constatiren.

Heilung per primam. Entlassen am 15. August 1898.

Bezüglich des Dauererfolges kann dieser Fall wegen der Kürze der seit der Operation verstrichenen Zeit natürlich nicht in Betracht kommen.

Hier schliessen sich 2 Fälle von postoperativen Ventralhernien an.

1. Max L., 23 Jahre alt, erkrankte im Juni 1896 mit plötzlichen Schmerzen in der rechten Bauchgegend und musste 4 Tage zu Bett liegen. Darauf fühlte er sich bis zum 15. August wohl. An diesem Tage stellten sich wieder in derselben Gegend heftige Schmerzen ein. Er wurde bis zum 25. August mit Eisblase und flüssiger Diät behandelt. An diesem Tage wurde ihm der Proc. vermiformis resecirt. Die Wunde wurde nicht vernäht und heilte in etwa 10 Wochen ohne Reaction aus. Seit Weihnachten bemerkte der Patient an der Stelle der Narbe eine Vorwölbung, die seit dieser Zeit grösser geworden ist. Seit Februar 1897 trägt er eine Pelotte, durch die die Geschwulst jedoch nur schlecht zurückgehalten wurde.

Status praesens am 29. Mai 1897. Grosser, kräftiger Mann, mit sehr stark entwickeltem Panniculus. Herz und Lunge ohne Besonderheiten. In der rechten unteren Bauchgegend befindet sich eine über zweifaustgrosse Vorwölbung von länglicher Gestalt, über die sich eine Narbe von 2 Querfinger Breite und 16 cm Länge hinzieht, ungefähr parallel dem Lig. Poupartii, nach aussen oben über die Spina ant. superior hinausreichend. Die Geschwulst lässt sich leicht in die Bauchhöhle zurückdrücken, und man findet danach der Narbe entsprechend eine Oeffnung

in der Musculatur. Dieselbe ist oval, gut 3 Querfinger breit. Bei der Reposition ist deutliches Gurren hörbar; unter der dünnen Haut fühlt man in der Mitte einige gegen sie nicht verschiebliche, weiche Gebilde (angewachsene Darmschlingen?).

2. Juni Operation. Narkose mit Billroth'scher Mischung. Umschneidung der Narben in Gestalt einer grossen Spindel. Schichtweises Vorgehen bis auf das Peritoneum am Rande der Bruchöffnung. Eröffnung des Peritoneums. Einige mit seiner Innenfläche verlöthete Dünndarmschlingen werden theils stumpf, theils scharf gelöst. An einer Stelle werden infolge dessen 2 Serosanähte nöthig. Der gegen die Beckenschaufel hin stehen bleibende Streifen Bauchwand ist so breit, dass weit greifende Nähte ohne Schwierigkeit möglich sind. Naht des Peritoneums, nur hier und da wird die Musculatur mit gefasst. Zweischichtige Knopfnaht der Musculatur, Fortlaufende Naht der oberflächlichen Fascie, desgleichen der Haut; jedesmal wird die tiefere Schicht mit gefasst, so dass alle Hohlräume vermieden werden.

Aseptischer Verband. Sculteten'sche Binde. Reactionsloser Verlauf. Heilung der Wunde per prim. Am 23. April entlassen.

Im September 1898 recidivfrei.

Diese nach der Resection des Proc. vermiformis entstandene Ventralhernie ist ein Beleg dafür, welchen Nachtheil es in sich schliesst, nach einer derartigen Operation die Wunde nicht zu vernähen, sondern vollständig auszutamponiren, wie das z. B. von Sonnenburg empfohlen wird. An unserer Klinik wurde daher in solchen Fällen die gewöhnliche dreietagige Bauchdeckennaht gemacht und nur eine kleine Lücke für einen drainirenden Jodoformgazestreifen gelassen.

2. Martha M., 18 Jahre alt, hat bereits einen zweimaligen operativen Eingriff wegen recidivirender Perityphlitis durchgemacht. Derselbe bestand das erste Mal (20. Mai 1896) in einer totalen Ausschaltung des Coecum und Einnähung beider Lumina in die Haut, und das zweite Mal (23. December 1896) in einer Exstirpation der ausgeschalteten Partie, weil der Prolaps der Schleimhaut der eingenähten Darmöffnungen der Patientin häufiger Beschwerden machte.*) Nach der letzten Operation hat sich in der Narbe allmählich eine Vorwölbung gefunden.

Status praesens am 19. October 1897. In der rechten Unterbauchgegend eine etwa 15 cm lange, braune, pigmentirte, schräg von oben aussen nach unten innen hinziehende Narbe. Der untere Theil der Narbe ist fest; die Haut im oberen Drittel ist verdünnt; hier wölbt sich beim Husten und Pressen in etwa wallnussgrosser Ausdehnung Bauchinhalt vor. Der palpirende Finger fühlt die Ränder der Bruchpforte sehr fest. Kein Druckschmerz. Nur in der unteren Umrandung der Bruchpforte fühlt man einen erbsengrossen, sehr druckschmerzhaften Knoten, anscheinend eine Ligatur.

20. October Operation. Narkose mit Billroth'cher Mischung. Um-

*) Siehe auch zur Casuistik der Resectionen und Enteroanastomosen am Magen und Darmkanal von Prof. v. Eiselsberg. Langenbeck's Archiv. LIV. Bd. 3. Heft.

schneidung der Hautnarbe in ganzer Ausdehnung und Excision derselben, Freipräpariren der einzelnen Bauchdeckenschichten. Es finden sich mehrere eingeheilte Seidenligaturen, die theilweise von einem grauen schmierigen Brei (eingedickter Eiter?) umgeben sind. Die Narbe wird auch, soweit sie die tieferen Bauchdeckenschichten betrifft, excidirt; das Peritoneum dabei eröffnet. Die neugeschaffene Bauchwunde wird durch fortlaufende Peritonealnaht, tiefe Fascien- und Muskelnaht, oberflächliche Fasciennaht und Hautnaht (alles fortlaufend mit Seide) auf das Exacteste geschlossen. Die bei der Eröffnung des Bauches zu Gesicht kommenden Därme zeigen feine flächenhafte Verwachsungen untereinander. Die Narbe, die durch axiale Apposition des Ileum und Colon ascendens entstanden ist, ist fest und glatt.

Aseptischer Verband. Sculteten'scher Verband. Reactionsloser Verlauf. Am 6. November Entfernung der Nähte. Heilung per prim. Am 13. November entlassen.

Nummer	Name und Alter	Beschaffenheit der Hernie	Bruchband	Beschwerden
1	Moses, Prs., 45 Jahre.	Siehe S. 102.	Siehe S. 102.	Siehe S. 102.
2	Otto R., 37 Jahre.	Rechtsseitige Hernie, seit 33 Jahren bestehend, die von Zeit zu Zeit herausgetreten ist. Am Aufnahmetag infolge Hebens einer schweren Last incarcerirt.	Stets getragen.	Vor der Incarceration keine Beschwerden.
3	Andreas R., 31 Jahre.	Linksseitige Hernie, congenital. Vor 3 Tagen infolge Hebens einer schweren Last herausgetreten und incarcerirt. Mannsfaustgross.	Bis vor 10 Jahren getragen.	Nach Ablegen des Bruchbandes ist der Bruch niemals herausgetreten und hat auch keine Beschwerden gemacht.
4	Rasche, Sch. 40 Jahre.	Beiderseitige Hernie, vor 1 Jahr durch Heben einer schweren Last entstanden. Am Tage vor der Aufnahme beim Holzhacken Incarceration.	?	Vor der Incarceration keine Beschwerden.
5	Friedrich Kl., 14 Jahre.	Rechtsseitige Hernie, vor ½ Jahr durch Aufheben eines schweren Fasses entstanden. Seit 1 Tag infolge desselben Momentes ausgetreten und incarcerirt.	Nein.	Keine Beschwerden. Nach der ersten Reposition niemals ausgetreten.

Recidivfrei bis October 1898. Im November theilt die Patientin mit, dass sich in der Mitte der Narbe wiederum eine kleine Vorwölbung gefunden hat. Allein es bleibt zweifelhaft, ob thatsächlich ein Bruchrecidiv vorliegt.

Incarcerirte Hernien.

Das Verlassen des alten Débridements und die principielle Durchführung der „offenen Herniotomie" haben die Operation incarcerirter Hernien nicht nur zu einer erheblich weniger gefährlichen, sondern auch zu einer interessanteren gemacht. Erhalten wir doch jetzt über den genauen Sitz der Einklemmung einen sicheren Aufschluss, dem man bei dem alten Verfahren gar nicht bekommen konnte.

Es kommen im ganzen an unserer Klinik vom Februar 1896 bis Juni 1898 zur Operation 20 Inguinal-, 27 Crural- und 1 Nabelhernie.

inguinales incarceratae.

Operationstag	Operation und Verlauf	Bemerkungen	Recidiv
13. April 1898.	†	En bloc Reposition.	—
2. Mai 1898.	Bassini. Resectio omenti. p. pr. in 19 Tagen.	Im Bruchsack schwielig verdicktes Netz und eine Dünndarmschlinge. Einklemmung am inneren Leistenring. Incision desselben.	Keine Nachricht
23. Juni 1898.	Herniotomie. Resectio omenti. Fieber in den ersten 4 Tagen bis 39,5°. Eiterung des Hautschnittes und zum Theil auch der Fasciennähte, die theilweise entfernt werden. Nach 14 Tagen Abscess im Scrotum. Incision p. sec. in 31 Tagen.	Im Bruchsack: Eine Dünndarmschlinge und adhärentes Netz.	Keine Nachricht.
4. Juli 1898.	Herniotomie. Radicaloperation nach voraufgegangener Uebernähung des einen Schnürringes. Präfasciale Eiterung am oberen Wundwinkel. p. sec. in 35 Tagen.	Im Bruchsack: Eine Dünndarmschlinge. Der Schnürring am zuführenden Schenkel suspect.	Kein Recidiv.
1. Oct. 1896.	Herniotomie. Resectio omenti. Radicaloperation. Eiterung sämmtlicher Stichkanäle und einiger Fasciennähte. p. sec. in 30 Tagen.	Im Bruchsack: Stark verfärbte Dünndarmschlinge, die sich jedoch erholt. Adhärentes Netz. Congenitale Hernie.	Nach ½ Jahr soll der Bruch allmählich hervorgetreten sein. An der Narbe eine Vorwölbung. Trägt Bruchband.

Nummer	Name und Alter	Beschaffenheit der Hernie	Bruchband	Beschwerden
6	Friedrich Kr., 16 Jahre.	Rechtsseitige Hernie, vor 2 Tagen infolge Tragens einer schweren Last entstanden und incarcerirt.	Nein.	Incarcerationserscheinungen.
7	Carl G., 48 Jahre.	Rechtsseitige Hernie, vor 2 Jahren infolge Hebens einer schweren Last aufgetreten. Am Tage vor seiner Aufnahme infolge heftigen Pressens beim Stuhlgang Incarceration. Ueber zweimannsfaustgross.	Kein Bruchband.	Die Hernie trat beim Arbeiten immer heraus, konnte aber dann reponirt werden.
8	Ferdinand M., 17 Jahre.	Rechtsseitige Hernie; angeboren. Vor 13 Tagen beim Arbeiten ausgetreten, seit 10 Tagen incarcerirt.	Kein Bruchband.	Beim Arbeiten trat der Bruch aus, konnte aber immer wieder reponirt werden.
9	Luise W., 65 Jahre.	Linksseitige Hernie, vor 24 Jahren infolge einer Entbindung aufgetreten, anfangs reponibel, später nicht mehr ganz. Vor 3 Tagen beim Heben Incarceration. Mannskopfgross.	Eine Zeitlang ist ein Bruchband getragen worden.	Wurden nur durch die Grösse verursacht.
10	Emil N., 26 Jahre.	Siehe S. 99.	Siehe S. 99.	Siehe S. 99.
11	Albert v. d. A., 55 Jahre.	Seit 17 Jahren bestehender, durch starkes Husten herausgetretener linksseitiger, gut reponibeler Bruch; 1 Tag vor der Aufnahme beim Ueberspringen eines Graben incarcerirt: Taxisversuche auch in Narkose vergeblich. Mannsfaustgross.	Nur anfangs ein Bruchband getragen, dann aber abgelegt.	Keine Beschwerden früher. Incarcerationserscheinungen fehlen fast vollständig.

Operationstag	Operation und Verlauf	Bemerkungen	Recidiv
8. Nov. 1896.	Herniotomie. Resectio omenti. Radicaloperation. p. pr. in 21 Tagen.	Im Bruchsack: Dunkelroth verfärbte Dünndarmschlinge, die sich erholt. Adhärentes Netz. Incarceration am äusseren Leistenring.	Kein Recidiv.
5. Nov. 1896.	Herniolaparotomie. Keine Radicaloperation. Exitus am 7. November. Peritonitis purulenta.'	Volvulus des Ileum axiale Ileocolostomie mit Murphyknopf nach vorangegangener Resection von 2½ Metern Ileum. Resection des Proc. vermiformis. Bereits Peritonitis.	—
10. Dec. 1896.	Herniotomie. Resectio omenti. Keilresection vom Darm. Radicaloperation. Jodoformgazedrainage. Stichkanal und Tiefeneiterung. p. sec. in 33 Tagen.	Im Bruchsack: Nekrotisches mit reichlichen Hämatomen versehenes Netz, welches mit dem normalen Darm innig verwachsen ist.	Etwa nach 6 Monaten stellt er sich mit leichter Ventralhernie vor.
19. Febr. 1897.	Herniolaparotomie. Resection des Darmes. Radicaloperation. 2 Jodoformgazedrains. Reactionsloser Verlauf bis zum 8. Tage; dann Erysipel. Exitus 25 Tage post operationem, infolge eines Kothabscesses im Mesenterium und Mesocolon. Erysipelatöse Phlegmona des Unterschenkels. Darmnaht in 1½ cm Umfang aufgegangen.	Der Bruchsack zeigt viele Nischen und Buchten, infolge dessen in ihm 5 incarcerirende Ringe. Darm theilweise mit der Haut flächenhaft verwachsen; daher Resection von 3½ Metern. Darmnaht dicht oberhalb der Ileocöcalklappe.	—
20. Febr. 1897.	Herniolaparotomie. 21. Februar. Peritonitis. Exitus letalis.	En bloc Reposition. Peritonitis.	—
1. Juni 1897.	Netzincarceration. Ein grosses Netzstück, mehrfach adhärente Resection. Bruchsack wird nicht zugedreht, sonst Radicaloperation. p. pr. in 18 Tagen.	—	Kein Recidiv.

Nummer	Name und Alter	Beschaffenheit der Hernie	Bruchband	Beschwerden
12	Hermann L., 28 Jahre.	Rechtsseitige, seit der Jugend bestehende Hernie, die seit 22 Stunden infolge Pressens bei der Körperreinigung, als das Bruchband abgelegt war, incarcerirt ist.	Seit dem 14. Lebensjahre ein Bruchband getragen, mit dem der Kranke gut arbeiten konnte.	Incarcerationserscheinungen.
13	Carl B., 48 Jahre.	Hereditär belastet (denn Vater und Bruder haben Brüche). Seit der Jugend auf der rechten Seite, seit 10 Jahren auf der linken. 1 Tag vor der Aufnahme links Incarceration, vergebliche Taxisversuche.	Doppelseitiges Bruchband.	Sonst keine B schwerden. Incarc rationserscheinungen.
14	Heinrich P., 48 Jahre.	Seit 10 Jahren bestehende, beiderseitige Brüche. 3 Tage vor der Aufnahme Schmerzen in der rechten Leistenbeuge bei einem Ritt; der Bruch war nicht herausgetreten, in der Nacht darauf schon Incarcerationserscheinungen. In der rechten Bruchpforte fühlt man in der Tiefe ein oder mehrere prall gespannte Darmschlingen sich vorwölben. Hernia inguinoproperitonealis.	Immer Bruchband getragen.	Incarcerationserscheinungen.
15	Amalie St., 49 Jahre.	Vor 15 Jahren infolge eines Falles von der Treppe entstandene rechtsseitige Hernie 3 Tage vor der Aufnahme incarcerirt. Bruchgeschwulst von Euteneigrösse.	Bruchband zeitweilig getragen.	Incarcerationserscheinungen.

Operationstag	Operation und Verlauf	Bemerkungen	Recidiv
5. Aug.	Herniotomia. Radicaloperation. Wunde heilte äusserlich p. pr. Jedoch vom 3. Tage an hohe Abendtemperaturen bis 39,5°. 17. Aug. Eröffnung eines grossen bis zu dem Rippenbogen reichenden präperitonealen Abscesses. Die fortlaufende Fasciennaht, sowie grosse nekrotische Fetzen der Fascien stossen sich ab. 23. Aug. Contraincision am untersten Pol des Scrotums. Nach 46 Tagen mit granulierenden Wunden entlassen.	Bruchsackinhalt: braunrothe Dünndarmschlinge, die sich bald erholt.	Kein Recidiv.
5. Septbr.	Herniotomia. Radicaloperation. Samenstrang in der Mitte durchgeleitet. p. sec. in 31 Tagen. Oberflächeneiterung.	Alle Weichtheile stark ödematös. Incarceration im Bruchsack, und zwar am inneren Leistenring. Inhalt: 30 cm collabirte Dünndarmschlingen. Samenstrang unten nicht trennbar.	Kein Recidiv, aber vielleicht beginnende Hernia cruralis?
17. Oct. 1897.	Laparotomie in der Linea alba. Gewöhnlicher dreietagiger Nahtverschluss. Eiterung der Hautnaht. Secundärnaht geheilt in 36 Tagen.	Peritonitis. Colon collabirt, leer, ebenso Dünndärme bis zu der eingeklemmten Partie. In der Gegend der Apertura posterior rechts ein enger, callöser Ring, durch den man in eine über wallnussgrosse Ausstülpung des Peritoneums kommt; dorsal von ihr liegt die zweite gewöhnliche durch den Leistenkanal nach dem Scrotum zu sich erstreckende. 5 cm Dünndarmschlinge waren abgeschnürt.	25. April 1898. Der Bruch ist nach einer Krankheit ausgetreten; Patient trägt daselbst ein Bruchband. 2 Fadeneiterungen. Keine Hernia ventralis.
20. Oct. 1897.	Herniotomie. Radicaloperation p. pr. geheilt in 23 Tagen, complicirt durch einen am 12. Tage einsetzenden hämorrhagischen Lungeninfarkt und exsudative Pleuritis.	Im Bruchsack eine kleine Dünndarmschlinge, deren beide Schnürfurchen sehr ausgeprägt sind. Die eine fühlt sich dünn an und sieht blassgrau aus. Uebernähen derselben. Im Bruchwasser Staphylococcus pyogenes albus.	Kein Recidiv.

Nummer	Name und Alter	Beschaffenheit der Hernie	Bruchband	Beschwerden
16	Bernhard B., 29 Jahre.	Seit dem 14. Lebensjahre bestehende rechtsseitige Hernie. Vor 5 Tagen beim Arbeiten in gebückter Stellung eingeklemmt vor 3 Tagen Versuch der Taxis. Derselbe misslingt. Bruchpforte für 2 Finger durchgängig; beim Pressen wölbt sich eine Darmschlinge vor.	Immer Bruchband getragen.	Incarcerationserscheinungen.
17	Friedrich H., 54 Jahre.	Seit 6 Jahren bestehender, bis zweifaustgrosser Bruch, der immer reponibel war. 28 Stunden vor der Aufnahme ist beim Heben eines 50 Pfund schweren Eisenstückes der Bruch herausgetreten und konnte nur theilweise reponirt werden. In der Gegend des rechten Leistenkanales, in welchen der Finger eingeführt werden kann, eine wurstförmige Vorwölbung.	Kein Bruchband getragen.	Incarcerationserscheinungen
18	Friedrich E., 39 Jahre.	Siehe Seite 101.	Siehe Seite 101.	Siehe Seite 101.
19	Henriette Sr., 51 Jahre.	Seit mehreren Jahren bestehende, seit 6 Tagen incarcerirte Hernie. Abscess des Bruchsackes.	?	Incarcerationserscheinungen.
20	Robert Fl., 42 Jahre.	Seit 5 Jahren rechtsseitige Hernie. 6 Tage vor der Aufnahme Leibschmerzen, 3 Tage später trat der Bruch aus und konnte nicht mehr ganz zurückgebracht werden. Bei der Aufnahme zeigt sich oberhalb des Nabels eine dicke, quergestellte, wurstförmige Resistenz, in der rechten Regio iliaca auch Druckschmerz. Im Leistenkanal ein derber Strang fühlbar.	Bruchband zeitweise getragen.	Seit 6 Tagen hi und wieder Erbrechei und sehr starke Leibschmerzen. Seit dre Tagen kein Stuhl keine Flatus.

Operationstag	Operation und Verlauf	Bemerkungen	Recidiv
5. Oct. 1897.	Herniotomie. Radicaloperation. Tabacksbeutelnaht des Bruchsackes. p. pr. in 21 Tagen.	Peritonitis. Incarceration durch Apertura posterior canalis inguinalis. Inhalt 30 cm lange Dünndarmschlinge. Bruchwasser enthält keine Bakterien.	Attest des Arztes vom Juni 1898. Es besteht keine Hernie, jedoch ist der Leistenkanal für einen Finger durchgängig.
1. Nov. 1897.	Herniolaparotomie. Verlagerung des gangränösen Dickdarmstückes durch untergeschobene Jodoformgaze. 3 Stunden später: Exitus letalis.	Im Leistenkanal sehr langes, entzündetes Netzstück, kein Darmtheil; Peritonitis purulenta. Im Quercolon eine Schnürfurche und eine nekrotische Partie. Im Netz eine Perforation, aus der sich Koth entleert. In der Bauchhöhle ein Stück Mandelkern. Section: Ruptur des sehr langen Quercolons in der Mitte. Entleerung von Darminhalt zwischen die Blätter des Mesenteriums. Perforation der Bursa omentalis ins Peritoneum. Diffuse Peritonitis.	—
15. Nov. 1897.	Herniolaparotomie.	En bloc Reposition.	Kein Recidiv. Fadeneiterungen. E. thut Dienst als Seemann.
17. März 1898.	Zuerst Laparotomie und Enteroanastomose zwischen zu- und abführendem Darmschenkel. Dann Eröffnung des Kothabscesses. Exitus letalis nach 2 Tagen.	Section: Peritonitis purulenta vom Bruchsack aus. Im Bruchsack: Nekrose des Dünndarmes an einem Schnürring in mehr als der Hälfte der Circumferenz. Unterhalb des Schnürringes bohnengrosser Defect.	—
26. April 1898.	Herniolaparotomie. Resectio omenti. Keine Radicaloperation. Jodoformgazedrainage. 27. April mehrmaliges Erbrechen von Blut. 28. April. Exitus letalis. Section: Torsion des Netzzipfels mit hämorrhagischer Infarcirung. Peritonitis. Ulcera des Magens und Duodenums.	Befund bei der Operation: Im Bruchsack ein verfärbter, adhärenter Netzklumpen. Das Netz ist in seiner ganzen Ausdehnung fast bis zur Ansatzstelle an das Colon transversum um seine Axe von links nach rechts gedreht. Peritonitis. Keine Abklemmung des Darmes. Retrograde Incarceration.	—

Hernie

Nummer	Name und Alter	Beschaffenheit der Hernie	Bruchband	Beschwerden
1	August Str., 43 Jahre.	Früher ist ein Bruch nie bemerkt worden. 10 Stunden vor der Aufnahme Incarceration einer rechtsseitigen Hernie beim Aufheben einer Last. Gänseeigross. Taxisversuche vergeblich.	Kein Bruchband.	Incarcerationserschnungen.
2	Barbara Kl., 79 Jahre. Schleich'sche Infiltrationsanästhesie.	Seit 41 Jahren bestehende rechtsseitige Hernie, die gut reponibel war, gänseeigross, seit 24 Stunden infolge Aufhebens einer Last incarcerirt.	Bruchband getragen.	Incarcerationserscheinungen.
3	Marie P., 30 Jahre.	Vor 6 Jahren bei einer Geburt acquirirte, rechtseitige Hernie von Hühnereigrösse. Seit 4 Tagen incarcerirt.	?	Incarcerationserscheinungen.
4	Hermann N., 37 Jahre.	Seit unbestimmt langer Zeit bestehende linksseitige Hernie von Taubeneigrösse, die seit 4 Tagen incarcerirt ist. Erfolglose Taxisversuche.	Kein Bruchband getragen.	Incarcerationserscheinungen.
5	Dorothea R., 53 Jahre.	Vor 10 Jahr. während des Wochenbettes entstandene linksseitige Hernie. Vor 6 Jahren I. Incarceration; Spontanheilung durch eine Kothfistel, die sich aber von selbst in circa 8 Wochen schloss. Danach kam der Bruch häufiger vor, war aber reponibel. Vor 1 Jahr II. Incarceration, wurde aber vom Arzte reponirt. 8 Tage vor der Aufnahme III. Incarceration, ebenfalls vom Arzt reponirt. Trotzdem bleiben die Schmerzen bestehen, und es trat eine Entzündung des Bruchsackes ein mit Bildung von 2 Fisteln.	Bruchband getragen.	Nicht sehr stürmische Incarcerationserscheinungen.

urales incarceratae.

Opera-onstag	Operation und Verlauf	Bemerkungen	Recidiv
. April 1896.	Herniotomie. Uebernähung des einen oberflächlich lädirten Schnürringes mit 3 Serosanähten. Radicaloperation. p. pr. in 20 Tagen.	Bruchsackinhalt: Dünndarmschlinge, die sich erst nach 10 Minuten erholt.	Kein Recidiv.
9. Mai 1896.	Herniotomie. Resectio omenti. Radicaloperation. p. sec. in 26 Tagen.	Bruchsackinhalt: Adhärentes Netz und 4 cm lange Dünndarmschlinge.	Keine Nachricht.
4 Aug. 1896.	Herniotomie. Uebernähung beider Schnürfurchen. Radicaloperation: 20. Aug. Entfernung d. Nähte. p. pr. 21. Aug. Zwei tiefe Nahteiterungen p. sec. in 29 Tagen.	Bruchsackinhalt: Dünndarmschlingen.	Keine Nachricht.
11. Juni 1896.	Herniotomie. Darmresection. Radicaloperation. Nahtabscess. per sec. in 27 Tagen.	Sehr scharfe Incarceration. Etwas über dem Schnürring springt noch eine scharfe Peritonealfalte vor, die vorgezogen und eingeschnitten wird. 18 cm Dünndarm werden resecirt.	Kein Recidiv. Fadeneiterungen.
3. Octbr. 1896.	Herniotomie. Keilförmige Darmwandresection. Radicaloperation. Nahteiterung. per sec. in 46 Tagen.	Die beiden Fisteln haben keinen Zusammenhang mit dem Darm oder dem Bruchsack. Im Brucksacke eine mässig stark incarcerirte Dünndarmschlinge; letztere ist mit der Innenwand des Bruchsackes verwachsen u. ausserdem ziehen 2 federkieldicke Stränge vom Darm zum Mesenterium, durch welche das Darmlumen eingeengt wird.	Kein Recidiv.

Nummer	Name und Alter	Beschaffenheit der Hernie	Bruchband	Beschwerden
6	Elisabeth L., 47 Jahre.	7 Tage vor der Aufnahme entstandene rechtsseitige Hernie; beim Stuhlgang incarcerirt.	Kein Bruchband.	Incarcerationserscheinungen.
7	Henriette, J., 54 J. Anfangs Schleich'sche Infiltrationsanästhesie, dann weil bei Berührung des Peritoneums zu heftige Schmerzen auftreten, Narkose mit Billroth'scher Mischung; jedoch muss auch diese aufgeben werden, weil Pat. viel fäculente Massen erbricht.	Patientin hat zehn schwere Entbindungen durchgemacht. Bei der letzten entstand eine rechtsseitige Hernie, die sich 5 Tage vor der Aufnahme infolge von Husten incarcerirt hat. Entzündung der Bruchgeschwulst.	Kein Bruchband.	Incarcerationserscheinungen.
8	Auguste L., 39 Jahre.	Seit 1 Jahr bestehende, rechtsseitige, irreponibele Hernie, bei d. letzt. Geburt entstanden. Vor 2 Tagen bei einem Stuhlgang Incarceration. Hühnereigross.	Kein Bruchband.	Incarcerationserscheinungen.
9	Bertha L., 66 Jahre Schleich'sche Infiltrationsanästhesie.	Seit circa 20 Jahren bestehende, rechtsseitige Hernie von Apfelgrösse. Vor 3 Tagen Incarceration.	Kein Bruchband.	Incarcerationserscheinungen.
10	Marie C., 54 Jahre.	Seit 12 Jahren bestehender, infolge Hebens einer schweren Last entstandener rechtsseitiger Bruch. Am Abend vor der Aufnahme Incarceration infolge Brechens nach Genuss schlechter Speisen, hühnereigross.	Seit 8 Jahren Bruchband.	Geringe Incarcerationserscheinungen.
11	Auguste Sch., 50 Jahre.	Seit 3/4 Jahren bestehender, beim Laufen entstandener, rechtsseitiger Bruch, der am Tage vor der Aufnahme bei schwerer körperlicher Arbeit incarcerirt ist, hühnereigross.	Kein Bruchband.	Incarcerationserscheinungen.

Operationstag	Operation und Verlauf	Bemerkungen	Recidiv
23. Nov. 1896.	Herniotomie. Darmresection eines 12 cm langen und da der zuführende Schenkel noch verdächtig erscheint, von einem weiteren 4 cm langen Darmstück. Circuläre Darmnaht. Radicaloperation. Exitus letalis nach 2 Tagen. Section ergiebt, dass die Naht gehalten hat, dass aber zu wenig resecirt war, da der eine Schenkel noch gangränös, somit durchlässig für die Darmbakterien war und zur septischen Peritonitis geführt hat.	Bruchsackinhalt: Gangränöse Dünndarmschlingen.	—
12. Dec 1896.	Herniotomie. Resectio omenti. Radicaloperation. Drainage mit Jodoformgazestreifen. p. sec. in 26 Tagen.	Bruchsackinhalt: Adhärentes Netz.	Keine Nachricht.
16. Dec. 1896.	Herniotomie. Resectio omenti. Radicaloperation. p. pr. in 20 Tagen.	Bruchsackinhalt: Adhärentes Netz.	Kein Recidiv.
29. Dec. 1896	Herniotomie. Resectio omenti, quere Naht des Bruchsackes. Tabacksbeutelnaht des Stumpfes des Bruchsackes. Radicaloperation, Jodoformgazedrainage. p. pr. bis auf das Drainloch in 49 Tagen.	Bruchsackinhalt: Adhärentes Netz und Dünndarmschlinge. Die Reposition gelingt zunächst nicht, weil eine ganz oben im Halse von innen oben nach vorn vorspringende Leiste hindernd ist.	Kein Recidiv.
13. Febr. 1897.	Radicaloperation. Resectio omenti. p. pr. in 21 Tagen.	Bruchsackinhalt: Adhärentes Netz- und Dünndarm.	Keine Nachricht.
18. Febr. 1897.	Radicaloperation. Resectio omenti. p. pr. in 28 Tagen.	Bruchsackinhalt: Adhärentes Netz- und Dünndarmschlinge.	Kein Recidiv. Fadeneiterung.

Nummer	Name und Alter	Beschaffenheit der Hernie	Bruchband	Beschwerden
12	Henriette S., 61 Jahre.	Siehe S. 102.	Siehe S. 102.	Siehe S. 102.
13	Julie A., 43 Jahre.	Seit 8 Jahren bestehende, infolge heftigen Brechens entstandene rechtsseitige Hernie, die 6 Stunden vor der Aufnahme incarcerirt ist. Kibitzeigr.	Bruchband getragen.	Incarcerationserscheinungen.
14	Wilhelmine H., 40 Jahre.	Seit 12 Jahren bestehende rechtsseitige Hernie von Wallnussgrösse. 4 Stunden vor der Aufnahme infolge schnellen Gehens eingeklemmt.	?	Incarcerationserscheinungen.
15	Julius Gr., 72 Jahre.	Vor 6 Wochen infolge Hebens einer schweren Last entstandene linksseitige Hernie, die seit 7 Tagen incarcerirt ist. Wallnussgross.	Kein Bruchband.	Fehlen von Stuhlgang und Flatus-Erbrechen nicht aufgetreten.
16	Rudolf Kr., 52 Jahre.	Seit 2 Tagen incarcerirte linksseitige Hernie; wallnussgross. Ueber die Dauer ihres Bestehens nichts bekannt.	?	Incarcerationserscheinungen.
17	Rosa A., 45 Jahre.	Vor 5 Tagen, infolge Hebens einer schweren Last entstandene u. gleich incarcerirte rechtsseitige Hernie. Kleinapfelgross. Taxisversuche vergeblich.	Kein Bruchband.	Leichte Incarcerationserscheinungen.
18	Justine Sch., 53 Jahre.	Seit 13 Jahren bestehende linksseitige Hernie. 1 Tag vor der Aufnahme beim Arbeiten am Webstuhl incarcerirt. Kartoffelgross. Taxisversuche vergeblich.	Immer Bruchband getragen.	Leichte Incarcerationserscheinungen.

Operationstag	Operation und Verlauf	Bemerkungen	Recidiv
—	—	En bloc Reposition.	—
4. Mai 1897.	Herniotomie. Uebernähung der Schnürfurchen. Radicaloperation p. pr. in 13 Tagen.	Bruchsackinhalt: Dünndarmschlinge schwarzblau, die sich aber bis auf die verdünnten Schnürfurchen erholt.	Kein Recidiv.
10. Mai 1897.	Herniotomie. Resectio omenti. Radicaloperation. p. pr. in 23 Tagen.	Bruchsackinhalt: Adhärentes Netz.	Kein Recidiv.
4. Juli 1897.	Herniotomie. Uebernähg. des am zuführenden Schenkel sitzenden Schnürringes. Radicaloperation. Starke Eiterung. Daher völlige Eröffnung der Wunde per secundam nach 27 Tagen.	Bruchsackinhalt: Dünndarmschlinge. Der Schnürring am zuführenden Schenkel auf Nekrose verdächtig.	Kein Recidiv.
22. Aug. 1897. Ohne Narkose wegen Herzklappenfehlers.	Herniotomie. Uebernähg. der einen Schnürfurche. Radicaloperation. Exitus letalis nach 1 Stunde.	Bruchsackinhalt: Dünndarmschlinge. Der eine Schnürring auf Nekrose verdächtig. Section: Hypertrophie und Dilatation des linken Ventrikels. Fettige Muscatnussleber. Keine Peritonitis.	—
2. Nov. 1897.	Herniotomie. Tabacksbeutelnaht des Bruchsackhalses. Radicaloperation. Jodoformgazedrainage. p. pr. in 20 Tagen.	Bruchsackinhalt: Tube und Ovarium.	Kein Recidiv.
9. Nov. 1897.	Herniotomie. Resectio omenti. Tabacksbeutelnaht des Bruchsackes. Radicaloperation. Am 2. Tag Fieber von 39,8°, für welches eine Ursache nicht gefunden werden kann. p. pr. in 7 Tagen; wird wegen einer am 5. Tage entstandenen acuten Psychose der Irrenanstalt überwiesen.	Bruchsackinhalt: Adhärentes Netz und Dünndarmschlinge, von etwa 8 cm, die sich bald erholt.	Kein Recidiv.

Nummer	Name und Alter	Beschaffenheit der Hernie	Bruchband	Beschwerden
19	Resche B., 55 Jahre.	Vor 13 Jahren während der Schwangerschaft entstandene linksseitige Hernie. Vor 8 Tagen beim Stuhlgang incarcerirt. Apfelgross.	Nie Bruchband getragen.	Incarcerationserscheinungen.
20	Holtine Kr., 60 Jahre.	Seit 26 Jahren bestehende linksseitige Hernie, seit 6 Stunden eingeklemmt. Ueber kindskopfgross. Vergebliche Taxisversuche in Narkose.	Immer Bruchband getragen.	Incarcerationserscheinungen.
21	Friedrich W., 63 Jahre.	Seit 5 Monaten infolge Hebens einer schweren Last entstandene rechtsseitige Hernie, die vor 15 Tagen beim Abladen von Kartoffelsäcken incarcerirt ist. Taubeneigross. Taxisversuche.	Kein Bruchband.	Erst die letzte Tage stürmische Incarcerationserscheinungen.
22	Gotthilfe H., 76 Jahre.	Seit 3 Jahren bestehende, rechtsseitige reponibele Hernie. Vor 5 Tagen Incarceration der letzteren. Apfelgross. Hautdecken entzündet, ödematös.	Rechts Bruchband getragen.	Incarcerationserscheinungen.
23	Amalie J., 54 Jahre.	Seit 6 Jahren bestehender, rechtsseitiger Bruch. Vor 3½ Jahren I. Incarceration durch Taxis beseitigt. Vor 4 Jahren II. Incarceration, Bruchgeschwulst handtellergross; die Grösse bedingt durch eine gleichzeitig bestehende Inguinalhernie.	Bruchband nie getragen.	Incarcerationserscheinungen.

)pera-onstag	Operation und Verlauf	Bemerkungen	Recidiv
7. Juli 1897. shleich-e Infil-ations-ästhesie gen Er-rechens faulen-nMassen.	Herniotomie. Resectio omenti. Tabacksbeutelnaht des Bruchsackes. Radicaloperation. Exitus letalis nach 8 Tagen. Sectionsbefund: Nekrotisirende Enteritis. Hochgradige Aortenstenosen. Keine Peritonitis.	Bruchsackinhalt: Adhärentes Netz u. Dünndarmschlinge. Da die Schnürfurchen sich sehr bald erholen, so ist es sehr wahrscheinlich, dass die Incarceration noch nicht 8 Tage bestanden hat.	—
12. Dec. 1897.	Herniotomie. Radicaloperation. p. pr. in 24 Tagen.	Bruchsackinhalt. Ein Convolut von Dünndarmschlingen, die nicht alterirt sind; auch zeigen sich nach Lösung des incarcerirten Ringes keine Schnürfurchen; dagegen zieht man aus der Leibeshöhle eine 1/4 Meter lange, schwarz verfärbte Schlinge hervor, die sich jedoch bald erholt.	Leichtes Recidiv.
15. Febr. 1897.	Herniotomie. Resection einer 15 cm langen Dünndarmschlinge u. von Netz. Radicaloperation. Jodoformgaze. Drainage. per sec. in 26 Tagen.	Bruchsackinhalt: Netz und 5 cm lange Dünndarmschlinge, welche dem Mesenterium gegenüber zwei kleine Perforationen zeigt.	Kein Recidiv.
28. Jan. 1898.	Herniotomie. Resection einer 30 cm langen Dünndarmschlinge. Radicaloperation. Drainage und Jodoformgaze. Nach 2 Tagen Exitus letalis.	Bruchsackinhalt: Nekrotisches Netz u. eine blauschwarz verfärbte Dünndarmschlinge mit einer erbsengrossen Perforation. Sectionsbefund: Die Naht hat gehalten, dagegen 3 cm proximal von derselben eine nekrotische Stelle mit einer für eine Sonde durchgängigen Perforation.	—
28. Febr. 1898.	Herniotomie. Uebernähung beider Schnürringe. Resectio omenti. Radicaloperation. Jodoformgaze. Drainage. Plötzlich am 7. Tage Exitus letalis. Bis dahin völlig reactionsloser Verlauf.	Bruchsackinhalt: Adhärentes Netz. 5 cm lange Dünndarmschlinge, deren beide Schnürfurchen auf Nekrose verdächtig sind. Sectionsprotokoll: Embolie beider Lungenarterien. Kleines Gerinnsel in der rechten Vena hypogastrica u. femoralis.	—

Nummer	Name und Alter	Beschaffenheit der Hernie	Bruchband	Beschwerden
24	Heinrich v. El., 53 Jahre.	Rechtsseitige Hernie, deren Alter unbekannt ist. Seit 4 Tagen incarcerirt. Apfelgross. Vergebliche Taxisversuche.	?	Incarcerationserscheinungen.
25	Katharina K., 50 Jahre.	Seit 20 Jahren bestehende linksseitige Schenkelhernie. Seit 24 Stunden eingeklemmt. Faustgross. Vergebliche Taxisversuche in Narkose.	Immer Bruchband getragen.	Incarcerationserscheinungen.
26	Ernestine T., 56 Jahre.	Seit 26 Stunden bestehende und gleich incarcerirte rechtsseitige Hernie. Hühnereigross. Repositionsversuche in Narkose vergeblich.	Kein Bruchband getragen.	Incarcerationserscheinungen.
27	P. P., 74 Jahre. Schleichsche Infiltrationsanästhesie.	Lange bestehende, rechtsseitige Hernie, die vor 4 Jahren bereits operirt worden ist. Seit 1 Jahr Recidiv. Seit 3 Tagen incarcerirt. Apfelgross. Die Reposition gelingt. 3 Tage darauf tritt der Bruch unter dem Bruchband wieder heraus.	Bruchband getragen.	Incarcerationserscheinungen.
				Hernia
1	Mathilde Schl., 61 Jahre.	Wieviel Kinder unbekannt. Seit 8 Jahren eine reponibele Hernie. Seit 2 Tagen Incarceration. Entzündung der Haut über dem Bruch. Nabel selbst eingezogen, zu beiden Seiten desselben je ein faustgrosser Tumor.	?	4 Wochen vo der Aufnahme lei ht Incarceration, di von selbst gut wurde Bei der Aufnahm starke Incarce ration.

Operationstag	Operation und Verlauf	Bemerkungen	Recidiv
1. März 1898.	Herniotomie. Uebernähung des einen Schnürringes. Jodoformgaze. Drainage. Radicaloperation. Exitus letalis am folgenden Tage.	Bruchsackinhalt: Dünndarmschlingen. Der Schnürring des zuführenden Schenkels auf Nekrose verdächtig. Sectionsbefund: Tod an einer parenchymatösen Blutung ins retroperitoneale Bindegewebe. Eine Ligatur von einem grösseren Gefäss nicht abgegangen. Hämorrhagische Diathese infolge von Leukämie.	—
10. April 1898.	Herniotomie. Uebernähung eines Schnürringes. Radicaloperation nach voraufgegangener Tabacksbeutelnaht. Jodoformgaze. Drainage. p. pr. in 18 Tagen.	Bruchsackinhalt: 15 cm lange Dünndarmschlinge mit stark verdünnten, der Nekrose verdächtigen Schnürringen.	Kein Recidiv.
27. Mai 1898.	Herniotomie. Resection des Darmes. Axiale Vereinigung mittels Murphyknopfes. Radicaloperation. Jodoformgazedrainage. p. pr. in 18 Tagen.	Bruchsackinhalt: Littré'sche Hernie.	Kein Recidiv.
12. Juli 1896.	Herniotomie. Uebernähung der Schnürringe. Radicaloperation. Jodoformgazedrainage. Exitus letalis am 7. Tage an Marasmus.	Bruchsackinhalt: Dünndärme. Schnürringe auf Nekrose verdächtig.	-
umbilicalis incarcerata.			
27. Oct. 1897.	Querschnitt unterhalb der entzündeten Hautpartie. Freilegung des Bruches. Darmresection von 2,25 m Dünndarm. Axiale Apposition mit Murphyknopf. Schluss des Peritoneums. Tamponade der äusseren Wunde, nach Resection der entzündeten Hautpartien. Einige Situationshautnähte. Exitus letalis nach 1 Stunde. Sectionsbefund: Allgemein eitrige Peritonitis, Lungenödem, Lipomatose, Gallenstein.	Befund bei der Operation: Bruchsack am Nabel in 2 Kammern gestellt. Bruchpforte sehr eng. In der rechten Bruchsackhälfte gangränöses Netz und Darm; in der linken gangränöser Darm. Beide Darmschlingen zusammen etwa 50 cm lang zeigen je eine Perforationsöffnung von Erbsengrösse: Neben der rechten Bruchsackhälfte eine etwa hühnereigrosse, mit jauchiger Flüssigkeit erfüllte abgekapselte Höhle. In der Bauchhöhle Darminhalt und einige Mandelkerne. Perforationsperitonitis.	—

Eine Reposition wurde nur in sehr wenigen Fällen versucht; principiell wurde sie überall dort unterlassen, wo bereits draussen Taxisversuche angestellt worden waren, und bei allen kleinen Schenkelbrüchen. Letzteres geschah aus dem Grunde, weil man, worauf Riedel[163]) wiederum aufmerksam gemacht hat, bei diesen immer den Verdacht auf Littré'sche Darmwandhernien haben muss, und bei diesen ja am frühzeitigsten eine Gangrän der Schnürfurchen eintritt.

Der Schnitt wurde für gewöhnlich in der üblichen Weise geführt, nähmlich über die Kuppe der Bruchgeschwulst; dann wurde der Bruchsack freigelegt, eröffnet und sein Inhalt untersucht. Gelang es nicht, den Darm, resp. das Netz zu entwickeln, so wurde die Bruchpforte eingekerbt. Und zwar geschah das bei den Inguinalhernien in der Weise, dass während die Bruchsackcontenta festgehalten wurden, der von Bassini für seine Radicaloperation angegebene Schnitt durch die Aponeurose des M. obliquus externus gemacht wurde. Und man kann Bassini nur beipflichten, wenn er sagt*): Ich fand sogar sehr leicht die Lösung der Einklemmung, sei es, dass diese ihren Sitz an der äusseren oder inneren Mündung, an dem Halse oder dem Körper des Sackes hatte. Später ist dann von Franke[5]) die Uebersichtlichkeit und Leichtigkeit bei diesem Vorgehen noch einmal betont worden. Und ohne Frage können nur auf diese Weise Incarcerationen aus der inneren Leistenöffnung oder solche, die in dem Bruchsack selbst liegen, mit Sicherheit erkannt werden. Indessen erscheint es entschieden unzweckmässig, die einzelnen Tempis genau wie bei der Radicaloperation auszuführen: denn wenn man die Aponeurose unmittelbar nach dem Hautschnitt und vor Eröffnung des Bruchsackes spaltet, so liegt die grosse Gefahr vor, dass bei einer Incarceration am äusseren Bruchring die gangränöse Darmpartie sofort in die Bauchhöhle zurückschlüpft und sich dem Auge des Operateurs entzieht.

Von dem gewöhnlichen Herniotomieschnitt haben wir uns nur in einem Falle veranlasst gesehen, Abstand zu nehmen. In diesem (Nr 19.) lag nähmlich ein Abscess des Bruchsackes vor, infolgedessen wurde zunächst eine gewöhnliche Laparotomie mit Anastomose zwischen dem zu- und abführenden Schenkel gemacht. Erst dann nach richtig ausgeführter dreietagiger Naht der Bauchwunde

*) Langenbeck's Archiv. XL. Bd. S. 472.

wurde der Kothabscess des Bruchsackes eröffnet. Trotzdem war der Erfolg der Operation ein negativer, weil sich bereits bei Eröffnung der Bauchhöhle eine eitrige Peritonitis zeigte. Von Samter[74]) und von Neuber[126]) ist der primären Laparotomie bei allen auf Gangrän verdächtigen Hernien sehr das Wort geredet worden, weil sie von der Ansicht ausgehen, dass die Peritonitis, an der die Operirten zu Grunde gehen, in der Mehrzahl der Fälle eine operative ist, da tagelang Incarcerationen bestehen können, ohne von einer Peritonitis gefolgt zu sein. Auch von Helferich*) ist, allerdings von einem ganz anderen Gesichtspunkte aus eine Enteroanastomose zwischen zu- und abführendem Schenkel des Darmes empfohlen worden, und zwar dann, wenn der Darmtheil, welcher im Bruchsack gelegen hat, der Gangrän verdächtig ist. Indes macht er dies nicht, wie Samter und Neuber und wir es in dem obigen Falle gethan haben, von einem neuen Laparotomieschnitt aus, sondern er zieht den Darm aus der erweiterten Bruchpforte vor und reponirt ihn nach erfolgter Anastomosenbildung wieder in die Bauchhöhle, während die gefährdete Schlinge aussen liegen bleibt. Bogdania[59]), der bezüglich der Peritonitis dieselbe Anschauung vertritt wie die oben genannten beiden Autoren, empfiehlt nun jedoch nicht die Laparotomie, sondern eine möglichst weitgehende Entfernung des Bruchsackes, sowie der gangränösen Darmpartien mit nachfolgender energischer Desinfection der Bruchsackhüllen. Dass indessen die Peritonitis bei den incarcerirten Hernien nicht immer eine operative ist, dagegen sprechen fünf unserer Fälle (7, 10, 14, 16 und 20 der Leistenhernien) bei welchen bereits bei der Operation eine krankhafte Veränderung des Bauchfelles constatirt werden konnte, ohne dass eine Perforation des Darmes vorlag. Auch haben wir eben dasselbe nicht gar so selten in Fällen von inneren Einklemmungen gefunden und constatirt, dass das Bestehen dieser Complication von Seiten des Peritoneums zwar die Prognose verschlechtert, sie aber noch nicht absolut letal macht. So ist auch z. B. in den Fällen Nr. 14 und 16 trotz dieses Befundes eine Heilung zustandegekommen. Ich glaube daher auch nicht, dass man Bennet[130]) Recht geben kann, wenn er die Laparotomie bei eingeklemmten Hernien principiell aus dem Grunde verwirft, weil das Bauchfell mit dem Bruchwasser inficirt werden könne.

Dazu kommt noch, dass die Acten über den Bakteriengehalt des Bruchwassers nicht endgültig geschlossen sind. Denn während

*) Helferich. Ueber die Ausführung der Herniotomie bei der Gangrän verdächtigem Darm. Centralbl. f. Chirurgie. 1890.

Nepven*) und Bönnecken*) immer Bakterien fanden, gelang das Garré*) unter 8 Malen nur einmal, und Rovsing[147]) hatte bei fünf Patienten immer ein negatives Resultat, obwohl in dem einen Falle bereits 72 Stunden seit der Einklemmung verflossen waren, und das Bruchwasser sogar roch. Auch uns ist es in einigen Fällen nicht gelungen, weder auf dem Deckglas, noch beim Ausstrich auf Glycerinagar Bakterien nachzuweisen, und doch lag in den betreffenden Fällen eine klinisch deutlich wahrnehmbare Peritonitis vor. Allein es dürfte sehr wohl möglich sein, dass eben nur der Nachweis der Hernie ein schwieriger ist. Denn Brentano[171]), der wohl die eingehendsten Bruchwasseruntersuchungen angestellt hat, will nachgewiesen haben, dass nicht nur bei vorliegender Gangrän, sondern bei jeder Incarceration, die länger als 36 Stunden währt, Mikroben vorhanden sind, ja dass diese bei enger Einklemmung schon nach 5—8 Stunden auftreten können.

In 7 Fällen (1, 7, 9, 10, 17, 18 und 20) wurde aus der gewöhnlichen Herniotomie eine Herniolaparotomie. Es näherte sich dann das Verfahren dem Vorgehen, wie es Mikulicz[126]) bereits 1892 nicht nur bei den Fällen von manifester Gangrän, sondern auch sobald nur der geringste Verdacht einer solchen, namentlich an den Schnürfurchen vorliegt, empfohlen hat. Dasselbe besteht in Folgendem: „Man verlängert den Schnitt in der Richtung der Bruchpforte nach oben um 3—6 cm und durchtrennt dabei, schichtweise die Bauchwand bis auf das Peritoneum. Man hüte sich dabei, den Bruchring und Bruchsackhals zu verletzen. Wird das Peritoneum von oben bis an den Bruchsackhals gespalten, so liegt der zu- und abführende Darm bloss. Man führt nun vorsichtig mit dem Finger oder einem stumpfen Instrument Jodoformgaze um die genannten Theile herum, so dass die Bruchpforte gegen die Peritonealhöhle gedeckt wird. Nun erst spaltet man mit dem geknöpften Messer, mit der Hohlscheere oder auf der Hohlsonde den Einschnürungsring. Tritt im Moment der Lösung aus einer etwaigen Perforationsöffnung in der Schnürfurche Koth heraus, so wird er durch die Jodoformgaze aufgefangen. Sämmtliche Jodoformgazestreifen bleiben bis zur Vollendung der eigentlichen Darmoperation ruhig liegen."

Diese Methode erscheint unter bestimmten Umständen nicht nur geboten wegen der besseren Vermeidung des Einfliessens von Koth oder Eiter in die Bauchhöhle, sondern auch wegen der grösseren Uebersichtlichkeit. Denn in allen 7 Fällen wurde die Sachlage erst klar durch die Verlängerung des Schnittes nach oben und die Er-

*) Rovsing.[147])

öffnung des Peritoneums. Indes trifft dies in der Hauptsache nur für die Inguinalbrüche zu, bei denen die abdominale Bruchpforte soweit von der äusseren entfernt ist, und demgemäss der Bruchsackhals eine beträchtliche Länge hat. Und bezeichnend dafür ist auch der Umstand, dass unter den 27 incarcerirten Schenkelhernien keinmal eine Veranlassung zur Herniolaparotomie vorlag.

Die Versorgung des Bruchsackinhaltes geschah nun in folgender Weise: Netzadhäsionen wurden zwischen 2 Ligaturen durchschnitten, und das zu versenkende Ende hin und wieder noch übernäht; im ganzen siebenmal bei den Leisten- und zehnmal bei den Schenkelhernien.

Erholten sich die Schnürringe nicht bald, oder aber fühlte sich die Darmwand an diesen Stellen weniger stark an als sonst, so wurde immer eine Uebernähung derselben durch einige Lembert'sche Nähte gemacht. Dieselbe wurde in 11 Fällen ausgeführt (4 und 15 der Inguinal- und 1, 3, 13, 15, 16, 23, 24, 25 und 27 der Cruralhernien). Irgend einen Nachtheil haben wir keinmal beobachten können; insbesondere ist nie eine Darmstenose danach aufgetreten, wie sie König[88]) und Lindner[88]) beobachtet haben, die aus diesem Grunde vor dem Uebernähen der Schnürringe warnen. In allen Fällen dagegen, wo eine Nekrose des Ringes manifest war, oder ihr Beginn sich deutlich kennzeichnete, wurde zur Darmresection geschritten.

Darmresectionen, sei es aus diesem Grunde, oder sei es, weil die abgeklemmte Darmschlinge in toto hochgradige Veränderungen darbot, wurden im ganzen zwölfmal ausgeführt, und zwar handelt es sich in den Fällen 8 (Leistenhernien) und 5 (Cruralhernien) um Wandresectionen, während bei zehn anderen Patienten (19 der Leistenhernien und 4, 6, 12, 21, 22 und 26 der Schenkelbrüche und bei der einen incarcerirten Nabelhernie) totale Resectionen und später Aneinanderfügung gemacht wurden, nur einmal (Nr. 7 der Leistenhernien) wurde eine seitliche Implantation des Dünndarmes in den Dickdarm nach Senn (end toside implantation) gemacht. Die Vereinigung erfolgte nur in 2 Fällen (Nr. 7 und bei der Umbilicalhernie) mit Hülfe des Murphyknopfes, sonst durch die circuläre Naht. Die Längen der resecirten Darmstücke schwanken zwischen 10 und 20 cm, nur bei dem Patienten Nr. 7, bei welchem eigentlich keine Incarceration seiner Hernie vorlag, sondern eine Coincidenz zwischen einem Volvulus des Ileum und einer irreponibelen Hernie bestand, mussten $2^1/_2$ m, und bei der Kranken Nr. 9 sogar $3^1/_2$ m Dünndarm entfernt werden, weil bei dem überaus voluminösen Bruch — derselbe hatte die Grösse eines Manneskopfes — das im Bruchsack befind-

liche Darmconvolut an den verschiedensten Stellen flächenhafte Verwachsungen zeigte.

Interessant ist es, dass sich bei der letzten Patientin, welche erst 25 Tage nach der Operation erlag, Störungen in der Verdauung trotz des so erheblich verkürzten Dünndarmes nicht bemerkbar machten.

Die Darmresection war immer eine primäre.

Ein Anus praeternaturalis wurde nur einmal angelegt (Nr. 19) weil hier bereits ein Kothabscess des Bruchsackes vorlag. Vorher war bereits durch eine Laparotomie eine Enteroanastomose vorausgegangen (siehe Seite 94).

Nur bei einem Patienten (Nr. 17 der Leistenhernien) wurde sowohl von einer Darmresection als auch von der Anlegung eines widernatürlichen Afters abgesehen, und nur das gangränöse Dickdarmstück vorgelagert; weil sich in der Bauchhöhle bereits kothiger Inhalt in grösserer Menge fand, und die Prognose somit eine sicher letale war.

In allen anderen Fällen wurde der genähte Darm versenkt, und sodann die Radicaloperation angeschlossen, resp. die Bauchwunde in der üblichen Weise durch dreietagige Naht geschlossen. Indessen ist bei den incarcerirten Hernien bedeutend häufiger von einem vollständigen Verschluss der Hautwunde abgesehen als bei den gewöhnlichen Radicaloperationen. Die Veranlassung dazu boten in allen Fällen — es waren 6 Leistenhernien (1, 8, 9, 10, 19, 20), 10 Schenkelhernien (7, 9, 17, 21, 22, 23, 24, 25, 26, 27) und die eine Nabelhernie — ungünstige Wundverhältnisse, die infolge von Veränderungen des Bruchsackes bestanden.

Auf die Radicaloperation wurde nur viermal verzichtet. Und zwar handelte es sich in 2 Fällen (7 und 18 der Leistenhernien) um Enbloc-Repositionen, im Falle 7 war gleichzeitig ein Volvulus des Ileum vorhanden gewesen. Bei Nr. 17 (der Leistenhernien) wurde die gangränöse Dickdarmschlinge vorgelagert; auch bei der einzigen Umbilicalhernie, welche operirt worden ist, wurde keine Radicaloperation mehr angeschlossen.

Der Inhalt der Brüche bestand wie gewöhnlich aus Netz und Darm; nur bei einer Patientin (Nr. 17 der Schenkelbrüche) fand sich die Tube und das Ovarium. Eine Littré'sche Hernie lag nur einmal vor (Nr. 26 der Schenkelbrüche); auch hier zeigte sich wieder die grosse Gefährlichkeit dieser Bruchart, da trotz einer nur 26stündigen Incarcerationsdauer bereits eine beginnende Gangrän der Darmschlinge vorlag.

Die Einklemmung fand sich dreimal (Nr. 2, 13 und 16) an der abdominalen Oeffnung des Leistenkanales. Bei drei anderen Patienten (Nr. 18 der Leistenhernien und 4 und 9 der Schenkelhernien) war dieselbe durch eine callös verdickte Stelle im Bruchsack selbst bedingt. Ferner war in einem Falle (Nr. 5 Cruralhernie) die Abklemmung des an der Innenwand des Bruchsackes angewachsenen Darmes dadurch zustandegekommen, dass zwei federkieldicke Stränge vom Darm zum Mesenterium hinüberzogen.

Ein grosses Interesse boten die 4 Fälle dar, in welchen eine Enbloc-Reposition vorlag. Dieselbe war zweimal die Folge von Taxisversuchen, die durch einen Arzt ausgeführt waren (10 und 18 der Leistenhernien), einmal (Nr. 12 Cruralhernie) hatte die Patientin selbst sich den Bruch reponirt, und einmal (Nr. 1 der Leistenhernien) liess sich die Entstehung nicht genau eruiren; doch wird aller Wahrscheinlichkeit nach auch hier eine Selbstreposition vorgelegen haben.

1. E. N., 26 Jahre alt, früher gesund gewesen, hat nie einen äusseren Bruch gehabt, ist aber wegen weit offener Leistenpforte nicht zum Militär genommen worden. Doch hat er bisher von diesem Fehler nie Beschwerden gehabt, hat geturnt u. s. w. Am. 14. Februar des Abends trat ohne besondere Gelegenheitsursache rechts ein Leistenbruch aus und klemmte sich sofort ein. Es traten heftige Schmerzen auf und Erbrechen. Ein Arzt versuchte zunächst vergeblich die Reposition, am 15. Februar früh wurde der Bruch in einem Krankenhause ohne Narkose bei hochgelagertem Becken ohne alle Schwierigkeiten zurückgebracht, es soll dabei gar nicht stark gedrückt worden sein. Von da an hatte Patient starke Schmerzen im Bauch, die wohl nur gelegentlich bei völliger Ruhe für einige Zeit nachliessen. Der Appetit lag ganz darnieder. Patient hat seitdem angeblich fast nichts mehr gegessen. Stuhlgang ist noch vorhanden gewesen. Zuletzt am 17. Februar mittags. An diesem Tage kam Patient abends in die Poliklinik, wesentlich weil ihn die Leibschmerzen quälten und sehr beunruhigten. Damals war das Gesammtaussehen ein durchaus gutes. Die äusseren Bruchpforten waren sämmtlich frei. Der Bauch gar nicht aufgetrieben, spontan angeblich recht schmerzhaft, nicht aber auf Druck, daher weich, leicht eindrückbar. Patient trug ein am 15. Febr. angelegtes, schlecht passendes Bruchband mit sehr starker Feder, unter der Pelotte war die Haut gedrückt und oberflächlich macerirt. Patient wurde angewiesen, sich, sobald die äusseren Verhältnisse es gestatteten, aufnehmen zu lassen. Am 19. Februar nachmittags kommt er in die Klinik mit der Angabe, dass es ihm in den letzten 1½ Tagen wesentlich schlechter gegangen sei. Die Schmerzen wären dauernd und unerträglich gewesen; Stuhlgang sei nicht mehr erfolgt, wohl noch hier und da Abgang von Flatus: Nach jedem Schluck Milch und dergleichen sei Erbrechen aufgetreten, das deutlich kothig gewesen sei. Patient ist seit dem Abend des 17. Februar erheblich verfallen und sieht sehr elend, aschfahl aus.

19. Februar. Status praesens. Grosser, schlank gebauter Mann in mittlerem Ernährungszustand mit verfallenen Zügen und fahler Gesichtsfarbe. Puls 86; etwas weich, regelmässig; Bauch deutlich aufgetrieben und zwar gleichmässig, dabei ziemlich weich. Bauchdecken mässig gespannt, keine Peristaltik sichtbar, kein Gurren. Patient klagt über heftige Schmerzen, namentlich um den Nabel herum und in der linken Unterbauchgegend. Hier mässige, über dem übrigen Abdomen geringe Druckempfindlichkeit. Keine Dämpfung, keine fühlbare Resistenz. Aeussere Bruchpforten frei. Beide Leistenöffnungen gut für 2 Finger durchgängig, beim Husten deutlicher Anschlag; kein localer Schmerz. Per rectum nichts Abnormes.

Zunge belegt, feucht. Kein fäculenter Geruch aus dem Munde. Hier und da Aufstossen. Kein Erbrechen.

Abends: Magenausspülungen. Zunächst entleeren sich ca. 200 ccm nicht fäculenten Inhaltes.

20. Februar. Nachts bei ruhiger Lage mässige Schmerzen. Gegen Morgen reichliches, deutlich fäculentes Erbrechen. Stärkere Schmerzen. Die Auftreibung des Bauches hat deutlich zugenommen. Einlauf ohne Erfolg. Im Laufe des Vormittages zweimalige Magenspülung. Viel fäculenter Inhalt.

Mittags 1 Uhr Operation. Narkose mit Billroth'scher Mischung. Schrägschnitt über dem Poupart'schen Bande bis zur äusseren Leistenöffnung. Aus dem Bauche entleert sich etwas klare, leicht röthliche, geruchlose Flüssigkeit. Die vorliegenden Dünndarmschlingen sind gebläht und recht stark injicirt, aber glänzend, ohne Beschläge. Beim Abziehen des äusseren unteren Wundrandes sieht man den geblähten Darm in einem kleinen Peritonealloche verschwinden. Deutlichstes Bild der Reposition en bloc. Ausser den geblähten Schlingen werden blasse, völlig collabirte vorgezogen, die kaum kleinfingerdick sind. Der eingeklemmte Darm schlüpft auf leichten Zug heraus, es ergiesst sich aus dem Bruchsack eine mässige Menge (ca. 1 Esslöffel) dunkelrothen, geruchlosen Bruchwassers, von dem natürlich ein Theil ins Peritoneum läuft. Die innere Bruchöffnung ist etwa zehnpfennigstückgross. Durch sie gelangt man in einen kleinen Bruchsack, der sich leicht in das Scrotum schieben lässt. Der eingeklemmte Darm ist nur mässig gestaut, von gutem Aussehen, ebenso sind beide Schnürringe unverdächtig. Das eingeklemmte Stück ist nicht ganz hühnereigross gewesen. Der eingeklemmte Darm erholt sich schnell. Die Bruchöffnung wird mit Lembertnähten übernäht.

Auf die Radicaloperation wird zunächst verzichtet. Dreietagige Bauchnaht. Aseptischer Verband. Sculteten'sche Binde. Während der Narkose kein Erbrechen.

Nachmittags und abends starke Schmerzen; kein Erbrechen, etwas Aufstossen. Kein Flatus.

21. Februar. Nachts und besonders gegen Morgen sehr reichliches Erbrechen, dunkelgrün. Magenspülung.

Bruchwasser: Deckglas: sehr wenige Leukocyten (mononukleär), einige. Epithelien. Keine Bakterien.

University of California
LIBRARY
Department

Das Erbrechen wiederholt sich, der Puls wird kleiner; Patient verfällt schnell und stirbt 5½ Uhr nachmittags.

Auszug aus dem Sectionsprotokoll: Abdomen: Die Bauchwand zeigt sich stark aufgetrieben, geröthet. Die Serosa matt spiegelnd, zeigt wenig Beläge. Wenig rothgelbliche, klare Flüssigkeit. Dünndarmschlingen am Proc. xiphoideus geröthet. Unmittelbar hinter der Laparatomiewunde zeigt sich eine durch eine fibrinöse Verklebung an das Colon ascendens mit angeheftete, stark aufgetriebene Dünndarmschlinge. Hinter derselben eine zweite, dunkelschwarze. Das verfärbte Stück ist 6 cm lang. Scharf eingeschnürte Furche. Collabirtes Darmstück. Dieser letztere Theil 1,25 cm lang. Schleimhaut intact; auch an der incarcerirten Stelle. Gewebe blass in der Mucosa, hämorrhagisch infiltrirte Submucosa. Die Abgrenzung ist sowohl nach abwärts wie nach auswärts nicht so scharf zu erkennen.

In den Lungen fanden sich kleine lobuläre Herde.

Anatomische Diagnose: Incarcerirte Inguinalhernie en bloc reponirt. Incision des Bruchsackes. Peritonitis. Lobulärpneumonie.

2. Friedrich E., 39 Jahre alt, will seit seinem 17. Lebensjahr einen rechtsseitigen Leistenbruch haben, welcher beim Tragen eines Getreidesackes austrat. Er trug seit der Zeit dauernd ein Bruchband. Der Bruch trat manchesmal bis über Faustgrösse heraus, soll aber immer spontan wieder zurückgegangen sein. Am 15. November 1897 bekam Patient, als er sich nach dem Mittagessen vor die Thüre seines Hauses setzte, plötzlich starke Schmerzen in der rechten Leistengegend. Einen Grund dafür kann er nicht angeben. Am Vormittage will er sehr schwere Waldarbeit verrichtet haben. Die Schmerzen waren so stark, dass er sich zu Bett legen musste. Der Bruch soll nicht herausgetreten sein, es soll an der Stelle nur ein kleiner Knoten zu fühlen gewesen sein, den Patient jedoch für eine durch das Bruchband bedingte entzündliche Verdickung der Haut gehalten hat. Ein herbeigerufener Arzt führte das Leiden auf einen eingeklemmten Bruch zurück und reponirte den Bruch abends 10 Uhr in Chloroformnarkose. Nach dem Erwachen will der Kranke in seiner Leistengegend nicht mehr so starke Schmerzen gehabt haben, sondern sie sollen jetzt mehr nach oben davon gesessen haben. Der Arzt verordnete Ol. Ricini und Klystire.

Status praesens am 18. November. Grosser, kräftiger Mann in gutem Ernährungszustande. An den Brustorganen etwas Abnormes nicht nachweisbar. Das Abdomen ist aufgetrieben, an den Bauchdecken zeichnen sich die Darmschlingen deutlich durch. Die Gegend des rechten Leistenkanals ist nicht besonders vorgewölbt, jedoch fühlt man, ungefähr der Stelle des inneren Leistenringes entsprechend, einen eigrossen Tumor, der sehr schmerzhaft ist; derselbe wölbt sich jedoch in keiner Weise vor. Der Leistenkanal ist für den Finger bequem durchgängig. Per Rectum fühlt man sich vorwölbende, stark geblähte Darmschlingen. Beim Aushebern des Magens entleert sich exquisit kothiger Inhalt.

Diagnose: Innere Incarceration, wahrscheinlich Reposition en bloc.

Abends 6 Uhr Operation: Nachdem der Magen nochmals gereinigt ist, Narkose mit Billroth'scher Mischung. Schrägschnitt von

15 cm Länge, dem Verlauf des Leistenkanals entsprechend. Nach Eröffnung der Bauchhöhle findet man stark meteoristische Dünndärme, das Colon stark collabirt. In der Gegend des inneren Leistenringes findet sich eine Dünndarmschlinge in einem fibriös verdickten Bauchfellring eingeklemmt. Der Ring wird mit dem Messer eingekerbt und so erweitert, dass sich die ca. 20 cm lange Dünndarmschlinge leicht lösen lässt. Die Schnürfurchen sind nur wenig ausgeprägt, so dass man den Darm ohne Bedenken versenken kann. Der Bauchfellring wird durch eine Tabacksbeutelnaht geschlossen. Naht der Bauchwandungen in 3 Etagen. Aseptischer Verband.

Der Wundverlauf war ein reactionsloser. Am 25. November konnten die Nähte entfernt werden. Heilung per primam intentionem. Patient wurde am 7. December entlassen. Es wölbt sich auch beim Husten aus der Bruchpforte nichts heraus. Späteren Nachrichten zufolge thut Patient als Seemann Dienst, ohne ein Recidiv bekommen zu haben.

Ein sehr grosses Interesse beansprucht der 3. Fall. Es lag hier eine seit 30 Jahren bestehende rechtsseitige Hernie vor, die 3 Tage vor der Aufnahme von der Patientin selbst ohne Schwierigkeit reponirt werden konnte. Die Schenkelpforte war frei; auch liess sich am Abdomen etwas Abnormes nicht wahrnehmen. Indes ergab die Untersuchung per vaginam, dass in der Gegend der rechten Linea innominata vor der Articulatio sacroiliaca ein fast faustgrosser Tumor lag. Derselbe war glatt, prall, elastisch, zum Theil etwas fluktuirend, dabei bis zur Articulatio und bis vor die vordere Bauchwand leicht verschieblich. Die Betastung dieses Tumors war äusserst schmerzhaft. Auf diesen Befund hin war die nach der Anamnese gestellte Diagnose auf eine en bloc reponirte Schenkelhernie zweifelhaft geworden, und die Möglichkeit einer Stieltorsion einer Ovarialcyste wahrscheinlich gemacht. Daher wurde die Laparotomie gemacht, und zwar wurde der Schnitt am Rande des rechten Rectus geführt. Sofort nach Eröffnung der Leibeshöhle zeigte sich nun aber, dass eine sehr stark geblähte und daneben eine äusserst collabirte Dünndarmschlinge aus einem Peritonealloch heraustraten und sich nach Erweiterung des Schlitzes entwickeln liessen, somit die 2. Diagnose also eine falsche gewesen war.

4. Moses Irz., 45 Jahre alt, leidet seit 20 Jahren an einem doppelseitigen Leistenbruch. Er trug stets ein Bruchband und hatte weiter keine Beschwerden. Am 6. April 1896, also 7 Tage vor der Aufnahme in die Klinik trat der linke Bruch infolge eines starken Hustenanfalles, als Patient ohne Bruchband zu Bett lag, hervor und konnte nicht mehr reponirt werden. Seit dem 8. April war kein Stuhl mehr vorhanden, seit dem 10. April war Erbrechen aufgetreten. In den letzten Tagen soll dasselbe kothig gewesen sein.

13. April. Aufnahme in die Klinik.

Status praesens: Grosser, gut gebauter Mann mit verfallenen Gesichtszügen. Herz und Lungen gesund. Puls 86, klein, weich. Häufiges Aufstossen und Erbrechen von kothigen Massen. Der Unterleib ist aufgetrieben, auf Druck wenig schmerzhaft. Kein ausgebildeter Meteorismus.

Bruchpforten beide für den Finger passirbar. Links gelangt der palpirende Finger in der Gegend der Apertura posterior auf einen Tumor von derber Consistenz, der auf Druck ziemlich schmerzhaft ist.

Abends 7 Uhr Operation: Narkose mit Billroth'scher Mischung. Schnitt auf der linken Seite wie bei der Bassini'schen Operation. Nach Durchtrennung der Aponeurose des Obliquus externus gelangt man auf den Samenstrang und den Bruchsack, die von einander gelöst werden. Es wölbt sich jetzt ein ca. hühnereigrosser, blauröthlich verfärbter Tumor vor, der den Bruchsack mit eingeklemmter Darmschlinge darstellt. Da der Bruchsack gangränös ist, wird der Schnitt nach oben erweitert, wobei der abschnürende Ring zu Tage tritt. Es wird constatirt, dass es sich um eine En bloc-Reposition handelt. Der abschnürende Ring wird durchtrennt, dann der Bruchsack eröffnet, wobei sich eine dunkelrothe Flüssigkeit entleert. Die im Bruchsacke befindliche Darmschlinge ist gangränös, bläulich verfärbt. Sie wird so weit vorgezogen, bis gesunder Darm zum Vorschein kommt. Es zeigt sich dabei, dass bereits Peritonitis eingetreten ist; denn es finden sich auf dem Darm zahlreiche, peritonitische Beläge; aus der eröffneten Bauchhöhle sickert eine eitrige, übelriechende Flüssigkeit heraus. Es wird nun die Resection der gangränösen Darmschlinge gemacht. Der nur leicht narkotisirte Patient bekommt während dessen einen Hustenanfall, wobei eine ca. linsengrosse, nekrotische Stelle im sonst gesunden Darm, die vorher schon constatirt war, perforirt. Diese perforirte Stelle wird in den Darm invaginirt, und an dieser Stelle die Serosa vernäht. Jodoformgazetamponade. Radicaloperation.

14. October nachmittags Exitus letalis.

Bei der Section ergab sich diffuse Peritonitis purulenta.

Sämmtliche 4 Fälle bewiesen wiederum, dass Massenreductionen nur unter 2 Umständen vorkommen können. Erstens nämlich muss der Bruchsackhals nicht mit der Umgebung adhärent, sondern locker gegen dieselbe verschieblich sein. Wären nämlich in solchen Fällen Adhäsionen vorhanden, so müsste man doch bei der Operation irgend welche Spuren der Zerreissung derselben, etwa Blutungen oder Gewebsfetzen vorfinden. Das ist aber nie der Fall und konnte auch von uns nicht festgestellt werden. Die Möglichkeit, dass der adhärente Bruchsack mit sammt seinem incarcerirenden Ring losgelöst wird, muss wohl überhaupt von der Hand gewiesen werden. Demnach können also En bloc-Repositionen nur eintreten, wenn der incarcerirende Ring nicht ausserhalb, sondern im Bruchsack selbst sitzt. Dieser Ring muss aber ein sehr enger sein, und das ist die 2. Bedingung für das Zustandekommen. Wäre das nämlich nicht der Fall, dann würden die im Bruchsack liegenden Darmschlingen dem bei der Taxis ausgeübten Fingerdruck nach-

geben und in die Bauchhöhle zurückschlüpfen. Als ein sehr guter Beweis für die Richtigkeit dieser Annahme dürfte uns folgende Beobachtung gelten.

Bei einem Patienten (Nr. 16 der Leistenhernien) war 3 Tage vor seiner Aufnahme in die Klinik ein rechtsseitiger Leistenbruch ausgetreten, der von ihm selbst nach zuerst vergeblichen Versuchen des Arztes zurückgebracht werden konnte. Bei seiner Aufnahme in die Klinik bestand neben den deutlichen allgemeinen Ileuserscheinungen local eine mässige Resistenz in der Ileocöcalgegend. Der rechte Leistenkanal war für den Finger durchgängig, jedoch schlug beim Pressen gegen denselben deutlich eine prall gespannte Blase an. Bei der Operation — kurz vor derselben war durch heftiges Pressen der Bruch in das Scrotum getreten — zeigte sich nun folgendes: Nachdem durch den gewöhnlichen Herniotomieschnitt der Bruchsack freigelegt war, gelang es, denselben in toto ins Abdomen zu reponiren. Dagegen missglückte es, nach Eröffnung des Bruchsackes den Darm zurückzubringen; auch nachdem die äussere Leistenöffnung eingekerbt war, war dies unmöglich. Erst nachdem man eine verengte Stelle im Bruchsackhals dem inneren Leistenring etwa entsprechend durchtrennt hatte, war man im stande, den Darm vorzuziehen und ihn nach der Controle der Schnürfurchen, die etwas Abnormes nicht ergab, zu versenken.

In diesem Falle lag eine ausgesprochene En bloc-Reposition noch nicht vor. Indessen zeigte er den Anfang einer solchen insofern, als der Patient sich den Bruch so weit nach oben hatte zurückschieben können, dass er ausserhalb des Leistenkanales nicht mehr fühlbar gewesen war, obwohl die Incarceration weiter bestehen blieb, und dass dasselbe Manöver auch bei der Operation wiederholt werden konnte, nachdem der Bruch inzwischen durch Pressbewegungen wieder in das Scrotum heruntergetreten war. Auch hier waren weder Blutungen, noch sonstige Anzeichen dafür, dass eine gewaltsame Trennung des Bruchsackhalses aus der Umgebung erfolgt war, nachzuweisen.

War in den eben besprochenen 4 Fällen vom Kranken selbst oder vom Arzt der Bruchsack mit seinem Inhalt in die Bauchhöhle zurückgebracht worden, so hatte sich ein Patient (Nr. 17 der Leistenhernien) nur den Inhalt, und zwar theilweise reponirt. Bei der 28 Stunden nach der Einklemmung ausgeführten Operation zeigte sich im Leistenkanal ein sehr langes, entzündetes Netzstück; dicht neben der Apertura posterior lagen Darmtheile, die eitrig fibrinöse Auflagerungen zeigten. Nach Auspackung der letzteren fand sich im Quercolon eine zwischen 2 Schnürfurchen gelegene nekrotische Partie und im Netz eine Perforation, aus der sich Koth entleerte. In diesem Falle wurde, wie das auch oben bereits erwähnt worden ist, auf jede weitere Maassnahme verzichtet, und nur die gangränöse

Dickdarmpartie auf untergeschobene Jodoformgaze herausgelagert. Die spätere Obduction ergab dann, dass etwa in der Mitte des Quercolons eine Ruptur vorlag, und dass sich der Darminhalt zwischen die Blätter des Mesenteriums und von hier aus durch eine Perforation ins freie Peritoneum ergossen hatte.

Ganz ähnlich lagen die Verhältnisse bei einer Patientin (Nr. 20 der Cruralhernien). Bei dieser fand sich ein grosses Convolut von Dünndarmschlingen im Bruchsack, welche nicht alterirt waren; auch zeigten sich nach der blutigen Erweiterung des incarcerirenden Ringes keine Schnürfurchen; allein man konnte aus der Bauchhöhle eine Dünndarmschlinge herausziehen, von welcher eine etwa 1/4 m lange Partie schwarz verfärbt war und deutlich fäculent roch. In diesem Falle waren mehrfache Taxisversuche in Narkose gemacht und bei einem derselben war aller Wahrscheinlichkeit nach obige Schlinge reponirt worden.

Man würde hierbei vielleicht auch an eine Analogie mit dem von Lauenstein[24]) mitgetheilten Falle haben denken können: Bei demselben fanden sich nämlich im Bruchsack zwei hämorrhagisch infarcirte Dünndarmschlingen und nach dem blutigen Debridement des umschnürenden Ringes eine dritte ebensolche in der Bauchhöhle, welche sich als das Verbindungsstück der ersten beiden documentirte. Allein es zeigten sich bei unserer Patientin an keiner einzigen Darmschlinge im Bruchsack eine Alteration der Wand oder eine Andeutung von Schnürringen.

Der genaueren Mittheilung werth erscheint mir ferner ein Fall von inguinoproperitonealer Hernie, da diese Bruchform doch immerhin noch zu den seltenen gehört:

Es handelte sich um einen 48jährigen Mann (Nr. 14 der Leistenhernien), bei welchem vor 9 Jahren ein Heraustreten eines Bruches auf beiden Seiten bemerkt worden war. Der Patient trug ein doppelseitiges Bruchband und hatte von jenem Leiden keine besonderen Beschwerden. Am 14. October 1897 verspürte er nach einem Ritt sehr starke Schmerzen in der rechten Leistenbeuge, obwohl der Bruch nicht herausgetreten war. Hierzu gesellten sich die Erscheinungen von Uebelkeit und Stuhlverhaltung. Am 15. October trat Kothbrechen auf, und das klinische Bild des Ileus war fertig. Bei der Aufnahme des Kranken am 17. October konnte folgender Status aufgenommen werden:

Starker Meteorismus, dazu in den abhängigen Partien des Leibes bereits Flüssigkeitserguss nachweisbar. Beide Leistenkanäle bequem für den Zeigefinger durchgängig. Rechts fühlt man in der Tiefe deutlich, dass sich eine oder mehrere prall gespannte Darmschlingen vorwölben. Druckschmerz beim Palpiren dieser Stelle besteht nicht. Im Magen finden sich exquisit fäculent riechende Flüssigkeitsmengen.

Operation. Narkose mit Billroth'scher Mischung.

Laparotomie in der Linea alba unterhalb des Nabels. Nach Eröffnung des Peritoneums entleert sich sofort klare, gelbe Flüssigkeit; es drängt sich eine grosse Menge injicirter, geblähter Dünndarmschlingen durch die Bauchwunde hervor. Eingehen mit der Hand, welche das Colon collabirt und leer findet. Beim Versuch, den Darm weiter proximal vom Coecum abzutasten, kommen auf einmal soviele geblähte Darmschlingen aus der Bauchwunde hervor, dass zunächst etwas von dem geblähten Darm ausgepackt werden muss. Dabei gleitet plötzlich als directe Fortsetzung einer stark geblähten Dünndarmschlinge eine ganz collabirte heraus. Die Uebergangsstelle zeigt zwei deutliche, etwa 5 cm von einander entfernte Schnürfurchen. Das dazwischenliegende Darmstück leicht hyperämisch, ohne Verdacht auf Gangrän. Die Schnürfurchen blass, anämisch, erholen sich sehr schnell. Die in die Bauchhöhle eingeführte Hand fühlt an der Gegend des rechten inneren Leistenringes einen engen, festen, callösen Ring; von diesem ausgehend findet sich eine über wallnussgrosse Ausstülpung des Peritoneums, dorsal von dieser gelegen führt eine zweite durch die Apertura posterior des Leistenkanals nach dem Scrotum.

Das ausserordentlich brüchige, theilweise von weissen, spinnenwebenfeinen Auflagerungen bedeckte Mesenterium, das zu einer der am meisten geblähten Schlinge gehört, ist in etwa Fünfmarkstückgrösse eingerissen. Das Loch wird sofort durch fortlaufende Seidennaht geschlossen. Von einem Verschluss der Leistenpforten wird zunächst abgesehen. Dreietagige Bauchnaht. Heilung per secundam int. Patient wurde nach 36 Tagen entlassen.

Rokitansky*) hat bereits erwähnt, dass überzählige Duplicaturen und Bauchfelltaschen in der Unterbauchgegend, und zwar entweder in den Darmbeingruben oder auch in den Leistengegenden zu beiden Seiten des Blasenscheitels vorkommen. Unsere Hernie lag nun auf der rechten Seite in der unmittelaren Umgebung des Coecum, und hier sollen nach Waldeyer*) 4 Bauchfelltaschen vorkommen können. Von diesen kommen für unseren Fall nur zwei in Frage nämlich der Recessus ileocoecalis superior und inferior; indessen ist es schwierig mit Sicherheit festzustellen, in welchen von beiden die Darmschlingen hineingeschlüpft waren, da von dem medianen Laparotomieschnitt eine genaue Uebersicht der Ileocoecalgegend sich nicht ermöglichen liess. Indes dürften 2 Gründe es wahrscheinlich machen, dass wir es mit dem oberen Recessus zu thun gehabt haben. Denn dieser verliert sich nach rechts unten an der Vorderseite des Blinddarmes und ist nach links offen, während der andere nach rechts unten offen ist, und sein blindes Ende nach rechts oben gelegen ist. Infolgedessen wird ein Herausschlüpfen einer eingeklemmten

*) Maydl, Die Lehre von den Unterleibsbrüchen. S. 127.

Darmschlinge aus jenem leichter möglich sein als aus diesem, namentlich wenn das Auspacken des Darmes, wie bei unserem Patienten geschah, dass nämlich die Zugrichtung von der Mittellinie aus erfolgt. Zu diesem ersten Grund kommt nun meiner Ansicht nach der zweite, dass eine Einklemmung in dem unteren Recessus entsprechend der Lage desselben viel eher im stande sein wird, die von Krönlein für eine Properitonealhernie als pathognomisch bezeichnete Vorwölbung über dem Poupart'schen Bande zu veranlassen, und dass diese in unserem Falle nur wenig in die Augen sprang.

Wenn nun demnach die genaue Lage des properitonealen Bruchsackes nicht mit Sicherheit festgestellt werden konnte, so unterlag ein anderes keinem Zweifel: dass nämlich die properitoneale Ausstülpung und der inguinale Bruchsack zwei völlig getrennte Bauchfelltaschen repräsentirten, somit unser Patient also ein Analogon zu den Beobachtungen von Bär und Ostermayer[73]) darstellt, zum Unterschiede von allen den Fällen, in denen beide Blindsäcke eine pathologische Einheit bilden, und nur einer von dem anderen secundär ausgebuchtet ist.

Am interessantesten waren indes zwei weitere Fälle, auf die hier nicht genauer eingegangen werden soll. Denn der eine (Nr. 7 der Leistenhernien) stellte eine Combination einer Axendrehung des Ileum und einer irreponibelen Hernie dar und ist bereits ausführlich von Herrn Professor v. Eiselsberg in Langenbeck's Archiv Band LIV, Seite 41—43 beschrieben worden. In dem zweiten Falle (Nr. 20 der Leistenhernie) lag eine sogenannte retrograde Incarceration vor, d. h. eine Einklemmung, bei welcher der incarcerirte Theil nicht im Bruchsack, sondern in der Bauchhöhle liegt. Der incarcerirte Theil war bei unseren Patienten das Netz, das ausserdem noch um seine Axe mehrfach gedreht war. Da diese Art von Brüchen, auf welche Maydl zuerst aufmerksam gemacht hat, äusserst selten vorkommt, so ist jeder hierhin gehörende Fall von eminentem Interesse. Aus anderen Gründen bleibt die in unserer Klinik gemachte Beobachtung einer späteren besonderen Veröffentlichung vorbehalten.

Bezüglich des Erfolges der Operation bei den incarcerirten Hernien kommen 2 Factoren in Betracht, einmal die Schwere und zweitens die Dauer der Einklemmung. Erstere ist nun nicht nur von der Enge der Bruchpforten, sondern auch dem Füllungszustand der vorgefallenen Darmschlingen abhängig, während letztere die Prognose in jedem Falle ungünstiger macht. Dass indes selbst sehr lang dauernde Incarcerationen nicht unbedingt schlechte Chancen

bieten müssen, beweisen 2 Fälle. Denn bei einem Patienten (Nr. 8 der Leistenhernien) war der Bruch bereits 10 Tage eingeklemmt, und doch war eine Nekrose des Darmes noch nicht eingetreten. Die hier ausgeführte Keilresection aus der Darmwand musste deswegen gemacht werden, weil ein hochgradig veränderter Netzklumpen so innig verwachsen war, dass eine Lösung desselben nicht möglich war. Bei dem anderen Kranken (Nr. 21 der Cruralhernien) handelte es sich sogar um 15 Tage. Der Darm zeigt hier bereits sehr starke Veränderungen, auch fanden sich zwei kleine Perforationen in denselben gegenüber dem Mesenterialansatz, und doch erfolgte nach Resection eines 15 cm langen Stückes hier ebenso wie in dem ersten Falle eine Heilung.

Für gewöhnlich jedoch genügt nach B. Schmidt u. a. eine Incarcerationsdauer von 2—2½ Tagen, um Veränderungen am Darm zu setzen, die sich nicht mehr ausgleichen. Dieses fanden wir bei unseren Fällen, bei welchen Läsionen der Darmwand vorlagen, bei stätigt; denn die Einklemmung hatte 3—15 Tage gedauert mit zwei Ausnahmen, in denen es sich nur um 26, resp. 48 Stunden handelte. Indes wollen diese Ausnahmen nichts besagen, insofern es sich beder einen Patientin (Nr. 26 der Cruralhernien) um eine Littré'sche Hernie handelt, von denen es längst bekannt ist, das sie am frühesten zu Circulationsstörungen in der Darmwand Anlass geben, und der andere Patient (Nr. 28 der Leistenbrüche) eine Selbstreposition seines Bruches ausgeführt und somit aller Wahrscheinlichkeit nach früher eine Perforation veranlasst hatte, als es bei ruhigem Fortbestand der Einklemmung der Fall gewesen wäre.

Die Zeit nun, die seit der Einklemmung verstrichen ist, ist nach vielen Autoren maassgebend für die Wahl des operativen Vorgehens. Während früher fast bei allen Fällen, in denen ein Verdacht auf Gangrän vorlag, der Anus praeternaturalis angelegt wurde, trat dieses Verfahren der primären Darmresection gegenüber in den Hintergrund, seit durch mannigfache statistische Erhebungen die Prognose nach dem letzteren Verfahren eine bessere zu sein schien. So ergiebt die Zusammenstellung von Mikulicz[107]) für den Anus praeternaturalis eine Mortalität von 76,6 Proc., für die primäre Darmresection dagegen nur 47,1 Proc., und Chaput[98]) rechnet sogar für den ersteren 80—90 Proc. zu 30—40 Proc. bei der letzteren aus. Auch Zeidler[111]) kommt auf Grund von Vergleichung von 289 Fällen von Darmresection mit 287 von widernatürlichem After zu dem Ergebniss, dass durch die Wahl des letzteren 17 Proc. Kranker verloren sind, die durch die andere Operation hätten gerettet werden

können. Braun[89]) giebt ebenfalls der Resection den Vorzug. Die Gefahren, die dieselben mit sich bringt, sind einmal die Infection des Peritoneums und anderseits die Gangrän des vernähten Darmes. Erstere, meine ich, ist nicht besonders hoch anzuschlagen, vorausgesetzt, dass das Operationsgebiet in gehöriger Weise durch untergeschobene Tupfer von der Bauchhöhle isolirt wird. Auch in keinem unserer Fälle ist eine solche durch die Operation hervorgerufen. Bei weitem grösser jedoch ist die Gefahr der secundären Gangrän. Denn es giebt leider noch keinen sicheren Maassstab dafür, um intra operationem sagen zu können, in wie weit die Circulationsstörungen der Darmwand irreparabel sind. So sind denn auch von unseren Patienten zwei dadurch zu Grunde gegangen (Nr. 6 und 22 der Cruralhernien), dass obwohl die Resection im gesunden oder besser gesagt der Erholung noch anscheinend fähigen Darm gemacht worden war, dennoch eine Gangrän eingetreten war. Auch dass bei einer Patientin (Nr. 9 der Leistenhernien) die Naht in einer Ausdehnung von etwa 1½ cm aufgegangen war, ist wohl nicht einem Fehler der Nahtanlegung, sondern der Brüchigkeit und schlechten Ernährung des Darmes zuzuschreiben. In dem ersten Falle (Nr. 6) war man zudem besonders vorsichtig gewesen, als nach der Resection eines 12 cm langen Stückes und vollständiger Naht noch weitere 4 cm des zuführenden Schenkels resecirt wurden. Und dennoch zeigte sich bei der Section Gangrän des zuführenden Schenkels.

Diese traurigen Erfahrungen geben mit Recht zu denken Anlass, ob dem Anus praeternaturalis nicht doch häufiger der Vorzug vor der Resection gegeben werden soll. Plaidirt wird für dieses Vorgehen in allen denjenigen Fällen, in denen bereits eine Peritonitis oder ein Collaps besteht. Allein diese Indicationen sind sehr dehnbarer Natur. Denn peritoneale Entzündungserscheinungen, ja sogar Ergüsse kommen sehr häufig vor. Auch brauchen sie, worauf wir oben bereits aufmerksam gemacht haben, den Wundverlauf nicht zu stören; ferner aber dürfte die Entscheidung darüber, ob der Collaps — und collabirt sind solche Patienten sämmtlich — so schwer ist, dass eine Darmresection noch ausgehalten werden wird, meistens recht schwierig sein: Körte[88]) ist infolgedessen auch in den meisten Fällen für den künstlichen After. Genauer präcisirt wird die Indication durch Kusmin[114], der nur dann für denselben ist, wenn die Einklemmung länger als 3 Tage dauert. Und die von ihm aufgestellte Statistik spricht dafür: denn von den Kranken, welche nach 3 Tagen operirt wurden, heilten von denen, bei welchen die primäre Resection gemacht wurde, nur 42 Proc., während von denen mit

Anus praeternaturalis 66 Proc. genasen. Auch von Bramann ist auf dem letzten Chirurgencongress auf Grund seiner an 248 incarcerirten Hernien gemachten Erfahrungen demselben Standpunkt beigetreten. Er bevorzugt diese Operation auch noch aus dem Grunde, weil infolge von langdauernden Incarcerationen nicht nur die Circulation, sondern auch die motorische Funktion des Darmes gestört ist, so dass selbst nach Beseitigung der Einklemmung der angestaute Darminhalt nicht entleert wird, und infolgedessen septische Intoxicationen, die sich namentlich durch das Auftreten von lobulären Pneumonien documentiren, zustandekommen. Jedenfalls tragen diese Mittheilungen dazu bei, der zu einseitigen Anwendung der primären Resection nicht allzuviel Platz zu geben, besonders da die Erfahrungen, hinsichtlich des Schlusses des Anus praeternaturalis, wenn derselbe nur früh geschieht, sehr günstige sind.*)

Die Mortalität ist bei unseren Fällen eine sehr grosse gewesen; denn es starben von 48 Patienten nicht weniger als 16. Das hat zum Theil seinen Grund darin, dass viele Patienten, welche aus Russland stammten, sehr spät in die Klinik eingeliefert wurden. Ferner spielen bei 5 Todesfällen auch noch andere Ursachen als die Incarceration und die Operation mit. Denn bei 2 Patienten (Nr. 16 und 19 der Cruralhernien) fand sich bei der Section ein Herzfehler, ein Patient (Nr. 27 der Cruralhernien) starb am Marasmus. Bei einem Kranken (Nr. 24 der Cruralhernien), der unter den klinischen Anzeichen einer inneren Blutung zu Grunde ging, konnte durch die Obduction festgestellt werden, dass es sich um eine parenchymatöse, nicht arterielle oder venöse Blutung infolge einer durch Leukämie bedingten hämorrhagischen Diathese gehandelt hat.**) Ein Patient ferner (Nr. 23 der Cruralhernien) starb 8 Tage nach der Herniotomie, nachdem der Wundverlauf bis dahin ein völlig reactionsloser gewesen war, plötzlich unter den Erscheinungen einer Lungenembolie. Bei der Obduction zeigte sich in der rechten Vena femoralis, sowie hypogastrica ein Thrombus, von dem die Gerinnsel in beide Lungenarterien fortgerissen worden waren. Ob es sich hier um eine nicht infectiöse Stagnationsthrombose bedingt durch den Druck der Hernie auf die Vene (s. oben Seite 54 Anmerkung 1 und 3) gehandelt hat, oder ob eine Thrombophlebitis in-

*) Prof. v. Eiselsberg, Zur Casuistik der Resectionen und Enteroanastomosen am Magen und Darmkanale. Archiv f. klin. Chirurgie. LIV. Bd. Heft 3. — Ueber die Behandlung von Kothfisteln und Stricturen des Darmkanales mittels totaler Darmausschaltung. Archiv. f. klin. Chir. LVI. Bd. Heft 2.

**) Dieser Fall wird noch später besonders veröffentlicht werden.

folge einer Infection durch Darmbakterien — eine Gangrän der Darmschlinge war noch nicht vorhanden, wohl aber waren die Schnürringe suspect — vorlag, wurde nicht entschieden; doch ist es sehr wahrscheinlich, dass beide Momente mitgewirkt haben.

In den anderen 11 Fällen starben die Kranken an Peritonitis. Siebenmal wurde dieselbe bereits intra operationem gefunden, (1, 7, 10, 17, 20 der Leistenhernien, 22 der Cruralhernien und die Umbilicalhernie. In 4 Fällen trat dieselbe erst nach der Operation auf, und zwar sind drei derselben bereits oben auf Seite 109 besprochen worden; bei ihnen war die Darmresection nicht ausgedehnt genug gemacht. In dem 4., welcher in der Abwesenheit von Herrn Professor von Eiselsberg von einem Assistenten operirt wurde. (Nr. 12 der Cruralhernien) wurde die Peritonitis dadurch veranlasst, dass aus Versehen mit der anatomischen Pincette dicht am Mesentrialansatz ein Loch in die Darmwand gestossen wurde, als das Mesenterium zwecks Durchführung eines Jodoformdochtes zum Abbinden des einen Darmschenkels durchlocht werden sollte. Obwohl das Versehen sehr bald bemerkt worden, und der ausfliessende Darminhalt sorgsamst weggetupft worden war, genügte die ausgetretene Kothmenge doch, um eine septische Peritonitis hervorzurufen.

Rechnen wir die ersten 5 Todesfälle ab, so kommen wir auf ein procentuarisches Verhältniss von 23, was ungefähr der Statistik Henggeler's[10]) entsprach, während nach Marsopust*) nur 19 Proc. und nach Habs**) sogar nur 17 Proc. herauskommen.

Der Wundverlauf nun unterschied sich auch bei den Patienten, welche genasen, wesentlich von dem bei den gewöhnlichen Radicaloperationen durch das häufige Ausbleiben der p. primam Heilung. Bedenkt man jedoch, dass die vorbereitende, durch mehrere Tage fortgesetzte Hautdesinfection bei den incarcerirten Hernien ganz wegfällt, und dass ferner sich die Operation nicht in normalem, sondern entzündlich gereiztem Gewebe abspielt, so darf das nicht Wunder nehmen. So hatten wir unter den nach Abzug der tödtlich verlaufenden Fälle in Betracht kommenden 13 Leistenbrüchen nur 6, und unter 21 Schenkelbrüchen nur 12 p. primam Heilungen.

Von anderen Complicationen wäre nur noch eine am 5. Tage nach der Operation einsetzende Psychose bei einer Patientin (Nr. 18 der Schenkelbrüche) zu erwähnen, welche früher bereits an maniacalischen Zuständen gelitten hatte. Und ferner konnte bei einer anderen Kranken (Nr. 15 der Leistenhernien) ein rechtsseitiger

*) Marsopust, 50 casi d'ernia operati. Triest 1892.

**) Habs, Deutsche Zeitschrift f. Chirurgie. XXXII. Bd.

Lungeninfarkt mit exsudativer Pleuritis beobachtet werden, der mit Berücksichtigung der Pietzrikowski'schen Arbeit[32]), auf embolische Processe zurückgeführt wurde. Auch Bramann[124]) hat sich neuerdings wieder dahin ausgesprochen, dass die im Gefolge von Herniotomien auftretenden Lungenerkrankungen zum grössten Theil durch capilläre Embolien der Chylusgefässe bedingt seien, während Lesshaft[144]) durch Thierversuche bewiesen zu haben glaubt, dass es sich in jedem Falle um Schluckpneumonien handelt.

Wie schon oben erwähnt worden ist, wurde mit Ausnahme von 5 Fällen immer die Radicaloperation angeschlossen, wie das auch von der Mehrzahl der Chirurgen geübt war. Ein zwingender Grund, dieses nicht zu thun, wie das Kiwull[105]) und Zeidler[111]) bei allen Fällen, wo bereits Peritonitis vorliegt, empfehlen, liegt meiner Ansicht nach auch nicht vor. Denn es ist ganz gleichgültig, ob die Bruchpforte exact verschlossen wird oder nicht, wenn nur das betreffende Individuum überhaupt resistent genug ist, die peritoneale Infection zu überwinden. Und ist der Verlauf ein günstiger, so hat der Patient wenigstens in vielen Fällen zugleich den grossen Vortheil, endgültig von seinem Leiden befreit zu sein. Allerdings lässt sich nicht leugnen, das die Aussichten dazu bedeutend weniger günstig sind, als bei den nicht incarcerirten Hernien. Denn der Umstand, dass die Nähte durch entzündetes und aufgelockertes Gewebe gelegt werden müssen, trägt viel dazu bei, das Halten derselben zu gefährden. Und dies ist der Grund, weshab ich es, wenn es sich um die Feststellung der Endresultate von Radicaloperationen handelt, nicht für richtig halte, die bei incarcerirten Hernien ausgeführten mitzurechnen.

Immerhin bleibt es jedoch interessant, zu betrachten, was auch in diesen Fällen erzielt ist.

Von den 11 Leistenhernien nun, in denen die Bassini'sche Operation angeschlossen wurde, bekamen wir von zwei keine Nachricht. Unter den neun anderen, von denen allerdings nur bei sechs mindestens ein Jahr seit der Operation verstrichen ist, findet sich ein Recidiv und eine Ventralhernie. Bei beiden Patienten (Nr. 5 und 8) war der Operation eine sehr starke Eiterung gefolgt, welche zur Ausstossung eines Theiles auch der tieferen Nähte geführt hatte. Ueber die Bedeutung des Auftretens der Ventralhernie ist schon oben bei den Radicaloperationen gesprochen worden. Ferner konnte man in einem Fall (Nr. 16) in den Leistenkanal mit dem Finger eindringen. Indes, wie oben bereits betont worden ist, muss das durchaus noch nicht das Zustandekommen eines neuen Bruches bedingen, weil in dieser Hinsicht nur

die Widerstandsfähigkeit der hinteren Leistenkanalswand maassgebend ist. Bedeutsamer ist dagegen, dass wir bei einem Patienten (Nr. 13), bei welchem ein Recidiv seiner Leistenhernie nicht eingetreten war, nachweisen konnten, dass die Schenkelbruchpforte weiter als normal war, und hier infolgedessen ein deutlicher Anprall der Därme bei Anstrengungen der Bauchpresse wahrzunehmen war. Auf diese eventuelle Folge der Radicaloperation ist bereits von anderer Seite, so auch zuletzt noch wieder in der K. K. Gesellschaft der Aerzte in Wien vom 6. Juni 1898 aufmerksam gemacht worden. Dieselbe ist wohl dadurch bedingt, dass das Muskelstratum des M. obliquus internus, transversus und die Fascia transversa nicht genügend mobil gemacht worden sind und daher nach der Annähung an das Lig. Poupartii dieses Band zu sehr nach oben gespannt wird, so dass die Lücke zwischen demselben und dem horizontalen Schambeinaste vergrössert wird.

Günstiger, bezüglich der Endresultate gestalten sich die Radicaloperationen bei den Cruralhernien. Denn von den sechszehn in Betracht kommenden Fällen (von den ganzen 27 Fällen sind nämlich die acht tödtlich verlaufenden und ausserdem drei abzuziehen, bei welchen keine Nachricht eingetroffen war) ist nur ein sicheres Recidiv — allerdings ist nur bei 6 Patienten die seit der Operation verstrichene Zeit länger als ein Jahr — zu constatiren gewesen. Es handelte sich bei dieser Patientin (Nr. 20) um eine über kindskopfgrosse Hernie, und dass grosse Hernien zum Wiedervortreten eher disponiren, ist oben bereits betontworden. Dazu kommt in diesem Falle noch als begünstigendes Moment, dass die Kranke infolge einer schon seit langer Zeit bestehenden chronischen Bronchitis ihre Bauchpresse sehr oft und stark anstrengen musste. Bei einer anderen Kranken (Nr. 7) muss es dahin gestellt bleiben, ob wirklich ein Recidiv vorliegt, da die Antwort auf den Fragebogen zu unbestimmt gehalten war.

Jedenfalls können die trotz der schlechten Verhältnisse bei incarcerirten Hernien erzielten Endresultate dazu ermuntern, der Herniotomie die Radicaloperation folgen zu lassen, damit solche Patienten sich nicht nochmals eine Operation zu unterziehen oder aber weiter ein Bruchband zu tragen gezwungen sind.

Zum Schlusse sei es mir noch gestattet, auch an dieser Stelle meinem hochverehrten Lehrer, Herrn Professor v. Eiselsberg, den besten Dank für die liebenswürdige Ueberlassung des Materials, so-

wie für die oft gewährte Unterstützung bei dieser Arbeit auszusprechen.

Litteraturverzeichniss.

1) Hundert Radicaloperationen von Leistenhernien, ausgeführt nach dem Verfahren von Bassini, Nicoladoni. Wiener med. Presse. 1893. Nr. 22—26.
2) Zweihundertundsechzig Radicaloperationen nach Bassini, nebst einer eigenen Methode der conservativen Verlagerung des Leistenhodens, von Nicoladoni. Wiener med. Presse. 1895. Nr. 10—17.
3) Zur Radicaloperation der Leistenbrüche nach Bassini von Ludwig: Bruns Beiträge. XIX. Bd.
4) Bassini, Ueber die Behandlung des Leistenbruches. Langenbeck's Arch. XL. Bd. S. 12.
5) Frank, Ueber die Rückwirkung der Radicaloperation von Bassini auf die Herniotomie des eingeklemmten Leistenbruches. Wiener klinische Wochenschrift 1895. Nr. 28 u. 29 u.:
6) Zur Rückwirkung der Radicaloperation von Bassini auf die Herniotomie der eingeklemmten Leistenhernien. Wiener klinische Wochenschrift. Nr. 32. 1895. Dittel.
7) Eckehorn, Tiu operationsmetoderna för inguinalbrace (Hygiea 1895. No. 1. p. 370.). Centralblatt für Chirurgie 1896. S. 1214.
8) Huntington (Sacramento), Die Radicaloperation der Hernien. Occidental med. times 1896. Juni. Centralblatt f. Ch. 1896. S. 1216.
9) Saniter, Beiträge zur klinischen Chirurgie 1896. S. 833. Hernia interna retrovesicalis.
10) Henggeler aus Krönlein's Klinik. Beiträge. XV. Bd. S. 1. Statistische Ergebnisse von 276 incarcerirten Hernien, welche von 1884—1894 in der chirurgischen Klinik zu Zürich behandelt, resp. operirt worden sind.
11) Braun, Chirurgische Beiträge. Festschrift für Benno Schmidt. Referat in Centralblatt für Chirurgie 1896. S. 1216. Ueber die Radicaloperationen der Leisten- und Schenkelbrüche, nebst einem Bericht über die in meiner Privatklinik vorgekommenen Bruchoperationen.
12) Weigel, Festschrift zum goldenen Jubiläum des St. Hedwig-Krankenhauses von Ende 1890 bis Ende 1895 operirten Hernien unter besonderer Berücksichtigung der Radicaloperation der Leisten- und Schenkelhernien. Centralblatt f. Ch. 1896. S. 1230.
13) Chauvel, Rapport au comité technique decanté sur un travail, de M. Delorme intituté: „Remarques sur une quatrième et une cinquième serie decinquante cures radicales de hernies." Archiv de méd. et de pharm. miletaire 1896. No. 6. Centralblatt für Chirurgie 1896. S. 1231.
14) Read, The radicalcure of hernia by the intrapelvic. method. (Med. and. surg. Reporter 1895. No. 15.) Centralblatt f. Chir. 1896. S. 61.
15) Bossowski, Ueber Radicaloperationen der Hernien bei Kindern (Przegla lekarski 1895. No. 34 u. 35. Nichts Besonderes.
16) Möller, Zur Radicaloperation der Unterleibsbrüche aus dem Altonaer Krankenhause. Münchner med. Wochenschrift 1895. Nr. 42.
17) Davis Onthe treatmement of the sac. inoperations for the radicalcure of hernia (Annals of surgery 1896. Januar). Centralblatt für Chirurgie 1896. S. 427.
18) Leuw, Die Radicaloperationen der nicht eingeklemmten Hernien in der Berner Klinik. Arch. für klin. Chirurgie XLVI. Bd. 1893.
19) Büngner, Zur Radicaloperation der Hernien, Zeitschr. für Chir. XXXVIII. Bd. 6. Heft.
20) Evers, 32 Radicaloperationen aus der Erlanger Klinik 1890.
21) Kocher, Ueber die Erfolge der Radicaloperationen freier Hernien mittels der Verlagerungsmethode. Langenbeck's Archiv. I. Bd. 1. Heft.
22) Kramer, Ueber die Resultate und die Ausführung der Radicaloperation besonders grosser Unterleibsbrüche. Langenbeck's Archiv. L. Bd. S. 188.

23) Bittner, Langenbeck's Archiv. XLIX. Bd. S. 803. Zur Radicaloperation der Inguinalhernien im Kindesalter.
24) Lauenstein, Eine seltene Form zur Einklemmung des Dünndarms beim Leistenbruch. Langenbeck's Archiv. XLVIII. Bd. S. 557.
25) Escher, Ueber Bassini's Methode der Radicaloperation des Leistenbrüche Langenbeck's Arch. XLIII. Bd. S. 55.
26) Landerer, Ueber plastische Herniotomie. Langenbeck's Arch. XLII. Bd. S. 879.
27) Schmid, Zur Aufrechterhaltung meiner Erklärung für die Genese der Hernia inguino interstitialtis u. H inquineo properitonealtis.
28) Helferich, Ueber die Ausführung der Herniotomie bei dem Gangrän. verdächtigen Darm. Langenbeck's Arch. XLI. Bd. S. 337.
29) Brieger, Die Hernien des Proc. vermisformis. Lg. XLV. Bd. S. 892.
30) Die Radicaloperationen der Hernien in der Klinik Billroth 1877—1889. Zusammengestellt von Dr. Josef Haidenthaller. Langenbeck. XL. Bd S. 493.
31) Ueber Maceven's Radicaloperationen der Hernien von Dr. Carl Lauenstein. Lgb. XL. Bd. S. 659.
32) Dr. Ed. Pietrzikowsky, Langenbeck. XXXIX. Bd. Ueber die Beziehungen der Lungenentzündung zum eingeklemmten Bruch.
33) Brackel, Kasuistischer Beitrag zur Excision der Bruchpforte bei der Radicaloperation von Nabelbrüchen und Brüchen der Linea alba. Langenbeck. L. Bd.
34) Rosanoff, Leistenbruch des schwangeren Uterus. Langenbeck's Archiv. IL. Bd.
35) Sior, Beitrag zur acuten Darmwandeinklemmung. Langenbeck. XLVIII. Bd.
36) Sachs, Zur Behandlung gangränöser Hernien. Langenbeck. XLVI. Bd.
37) Rindfleisch, Experimentelle Uutersuchungen über die Heilung des Darmes nach Resection bei Anwendung Czerny-Lembert'scher Nähte. Langenbeck. XLVI. Bd.
38) Anderegg, Die Radicaloperationen der Hernien. D. Z. f. Ch. XXIV. Bd. S. 207.
39) Frank, Ueber die Radicaloperation von Leistenhernien. Wiener med. Woch. 1892. Nr. 23.
40) Schede, Ueber den Gebrauch der versenkten Drahtnaht bei Laparotomien und bei Unterleibsbrüchen. 1893.
41) Dasaro Cao, Criptorchidia artificiale e suo importanza. La clinica chirurgia 1896.
42) Montegnaco, Quattrocento cure radicoli dell' ernia inguinale col metodo Bassini. Ass. med. ca lombarda 1895.
43) Wolff, Berliner klin. Wochenschrift 1894. Nr. 9.
44) Roth, Ueber die Hernien der Linea alba. Langenbeck's Archiv. XLII. Bd.
45) Schulz, Hernia retroperitonealis incarcerata. Deutsche Zeitschrift für Chirurgie XLIV. Bd. S. 271.
46) Brentano, Hernia retroperitonealis anterior sin. Centralbl. f. Chir. 1897. S. 821.
47) W. Mc. A. Eccles, On hernia of the vermiform appendix. (St. Bartholom. Hosp. reports 1896. p. 93.) Ref. Centralblatt f. Chir. 1897. S. 1218.
48) L. Corazza, Bericht über chirurgische Thätigkeit vom 1. Juli 1894 bis 31. Dec. 1895 (Rivista Veneta di scienze med. 1896). Centralbl. f. Ch. 1897. S. 549.
49) Simon, Ueber Radicaloperationen bei Inguinal- und Femoralhernien. Beiträge zur klin. Chir. XVII. Bd. 2. Heft.
50) Kocher, Resultate der Hernien-Radicaloperationen. Centralbl. f. Ch. 1897. S. 529.
51) v. Hofmann, Beiträge zur Kenntniss der Hernien des Proc. ocrui formis. D. Z. f. Chir. XLV. Bd. S. 8
52) Ullmann, Ueber Darmblutungen nach Herniotomien. (Wiener klin. Wochenschrift 1897. Nr. 21.) Ref. Centralbl. f. Chir. 1897. S. 831.
53) J. Link, Die im Garnisonspital Nr. 14 zu Lemberg ausgeführten ersten 30 Radicaloperationen freier Hernien nach Bassini. (Wiener med. Wochenschrift 1897. Nr. 6 u. 7.) Ref. Centralbl. f. Ch. 1897. S. 831.

54) Fessler, Studien zur Radicaloperation der Hernien. (Münchener med. Woch. 1897. Nr. 29.)
55) Stinson, Theradical cure of inguinalhernia. (Pacific. med. journal 1897. Januar.) Centralbl. f. Ch. 1897. S. 652.
56) Coley, The radical cure of hernia, with a report of three hundred and sixty cases (Annals of surgery 1897. März). Centralblatt f. Chir. 1897. S. 1142.
57) Pfahl, Die Radicaloperation von Leistenbrüchen nach Bassini im Truppenhospital zu Roveredo. Wiener med. Wochenschrift 1894. Nr. 19—22.
58) Parker. Discussion on the treatment of hernia in children. Ref Centralbl. i. Chir. 1896. Nr. 17.
59) Bogdanik, Ueber die Behandlung gangränöser Hernien. Centr. f. Ch. 1896. S. 785.
60) Guinard, Traitement des hernies gangrénées par l'invagination partielle ou totale de l'intestin. Congrès français de chirurgie 1895. Ref. Centr. f. Ch. 1896. S. 286.
61) Alexandrow, Radicaloperation eines Leistenbruches. Tod an innerer Verblutung. (Jahrbuch f. Kinderheilkunde 1895. S. 23.) Ref C. f. Ch. 1896. S. 41.
62) Delagénière (le Mans), Nouveau procédé de cure radicale de la hernie crurale. (Arch. pror. de chir. LV. Bd. S. 61. C. f. Ch. 1896. S. 749.
63) v. Noorden, Zur Omphalectomie bei eingeklemmtem Bruch. Münchner med. Wochenschrift 1896. Nr. 3.
64) Lucas Championnière, La hernie ombilicale (extrait du journal de méd. et chir. pras. 1891. August). Ref. Centralbl. f. Chir. 1896. S. 603.
65) Chailloux, Etude sur la hernie épigastrique et son traitement. Thèse de Paris.
66) Breiter, Ueber die Hernia inguino u. cruro properitonealis. Beiträge zur kl. Chir. XIII. Bd. 3. Heft.
67) W. Butz, Zur Casuistik interstitialer Hernien. (Botkin's Krankenhauszeitung 1895. Nr. 1.) Ref. C. f. C. 1895. S. 517.
68) Kuskow, Hernia mesogastrica interna. (Botkin's Krankenhauszeitung 1895. Nr. 1.) Ref. C. f. Ch. 1895. S. 615.
69) S, Prior, Hernia ing. incarcer. hos et 7 Uger gamnese Barn. Herniotomi. Helbredcese. (Hospitali Tidende 1894. S. 261.)
70) Müller. Herniotomi ved incarceret Hernie hos et 45 Dage gammelt Barn. (ibid. S. 694) C. f. Ch. 1891. S. 404.
71) Samter, Ueber gangränöse Hernien mit ausgedehnter periherniöser Phlegmone. C. f. Chir. 1895. S. 185.
72) Phelps, A. new operation for hernia. (New-York med. journ. 1894. No. 10. C. f. Ch. 1895.
73) Ostermayer, Herniologische Beiträge. (Wiener med. Wochenschrift 1894. Nr. 26—28.)
74) Karewski, Ueber radicale Bruchoperationen bei Kindern. (Deutsche med. Wochenschrift 1894. Nr. 44.
75) Gordon, Die radicalen Bruchoperationen im Kinderhospitale Trousseau in Paris. (Deutsche med. Wochenschrift 1894. Nr. 42.)
76) Beresowsky, Radicaloperation des Leistenbruches. (Diss. Moskau.) R. C. f. Chir. 1895. S. 1052.
77) Frank, Beitrag zur Frage der Entstehung des äusseren Leistenbruches. Wiener klin. Wochenschr. 1895. Nr. 39 u. 40.
78) Körte, Freie Vereinigung der Chirurgen Berlins 12. Nov. 1894. Centralbl. f. Chir. 1895. S. 25.
79) Cahier, Hernies ombilicales des nouveau — nés et des enfants. (Revue de chir. 1895.) Ref. Centr. f. Chir. 1895. S. 771.
80) Pernice, Ueber die Omphalektomie bei der Radicaloperation von Nabelbrüchen. C. f. Chir. 1895. S. 75.
81) v. Langsdorf, Ueber die Omphalectomie bei der Radicaloperation von Nabelbrüchen. C. f. Chir. 1895. S. 421.
82) Jonnesco, Ein neues Verfahren der Radicalbehandlung der Leistenhernien. Centralbl. f. Chir. 1897. S. 337.
83) Poullet (Lyon), Guérison des hernies inguinales et crurales par l'autoplastie tendineuse. Congres français de chir. 1896. C. f. Chir. 1897. S. 208.

84) Finotti, Zur Pathologie u. Therapie des Leistenhodens nebst einigen Bemerkungen über die grossen Zwischenzellen des Hodens (v. Langenbeck's Archiv LV. Bd. 1. Heft.)

85) Nasse, Ein Fall von incarcerirter Hernia ileo-appendicularis (v. Langenbeck's Archiv. LI. Bd. 4. Heft).

86) Borchardt, Ueber den Verschluss grosser Bruchpforten durch Periost-Knochenlappen mit Krankenvorstellung. Freie Vereinigung der Chirurgen Berlins. 10. Febr. 1896. Cent. f. Ch. 1896. S. 384.

87) Brentano, Die Ergebnisse bakteriologischer Bruchwasseruntersuchungen. (Deutsche Zeitschrift f. Chir. XLIII. Bd. S. 288.) C. f. Chir. 1896. S. 823.

88) Körte, Ueber die Behandlung brandiger Brüche. Sitzung vom 10. Febr. 1896 der freien Vereinigung der Chir. Berlins. C. f. Chir. 1896. S. 383.

89) Borchard, Beitrag zur Casnistik der eingeklemmten Brüche. (Deutsche Zeitschrift f. Chir. XLIII. Bd. S. 219.) Ref. Centr. f. Chir. 1896. S. 828.

90) Kummer, La cure radicale des hernies abdominales. (Revue méd. de la Suisse rom. 1895. No. 9.) Centr. f. Chir. 1896. Nr. 883.

91) Braun, Ueber die Radicaloperation der Leisten- und Schenkelbrüche. Sep. Abdruck aus Chirurgische Beiträge. Festschrift für Benno Schmidt. Centralbl. f. Chir. 1896. S. 529.

92) Stinson. The operative treatment of inguinal hernia with a review of ninety seven cases preferable method of operation. (New-York med. record 1896. März 7.) Centr. f. Chir. 1896. S. 530.

93) Tuffier, Opération de la hernie crurale par voie inguinale. (Revue de chir. 1896. Nr. 3.)

94) A. Schmitt, (Klinik Albert), Ein Beitrag zur Casuistik der incarcerirten Hernien. (Wiener klin. Wochenschr. 1895. Nr. 22.)

95) Fikl (Tyruan), Ein Fall von Darmblutung nach Herniotomie. (Wiener klin. Wochenschrift 1895. Nr. 26.)

96) Degarmo, A report of 35 cases of amputation of omentum in hernia operations. (Annals of surgery 1895. Juni.) Centr. f. Chir. 1895. S. 1193.

97) Moulougnes (d'Amiens), La péritonite dans les hernies. (Archiv. proc. de chir.) T. III. S. 396. Centralbl. f. Ch. 1895. S 306.

98) Chaput, Rapport sur deux observations de hernies gangrénées du Dr. Martinies (Sainte foi la grande.) (Bull. et mein, de la Soc. de chir. de Paris. T. XX. S. 246.) Centr. f. Ch. 1895. S. 677.

99) Poullet-Lyon, Cure radicale des hernies, même chez les vieillards, par méthode à lambean fibro-periostique. (Arch. proc. de chir. Bd. LIII. p. 310). Centrbl. f. Ch. 1895, S. 307.

100) Blaise, Canal inguinal chez l' adulté. — Cure radicale de la hernie inguinale (Procédé de M. P. Berger. Thèse de Paris. Centrbl. f. Ch. 1895, S. 307.

101) Bresset, Des résultats éloignés de la cure radicale de la hernie crurale. Thèse de Paris 1895. Centralbl. f. Ch. 1895, S. 961.

102) Fabricius, Ueber die operative Behandlung von Cruralhernien. (Wiener klin. Wochenschrift 1895, Nr. 31—32).

103) Biondi, Zur Radicalbehandlung der Nabelbrüche. (Aus der chirurgischen Klinik Cagliaris.) (Clinica chirurgica 1895, No. 8.) Ref.-Centralbl. f. Ch. 1895, p. 1144.

104) Condamin, De la cure radicale des hernies ombilicales par l'omphalectomie totale Nonvelles observations. Etude critique de l'omphalectomie partielle et totale. (Archiv proc. de Chir. Bd. LII, p. 325.) Centralbl. f. Chir. 1893, S. 954.

105) Kiwull, Zur Behandlung gangränverdächtiger Hernien. (Petersburger med. Wochenschrift 1892, Nr. 41.) Centralbl. f. Chir. 1893, S. 496.

106) Fevrier, Infantile Eklampsie erzeugt durch Blinddarmleistenbrüche. (Korrespondenzblatt für Schweizer Aerzte 1893, Nr. 9.) Centralbl. f. Chir. 1893, S 874.

107) Schmidt, Beitrag zur Behandlung eingeklemmter, brandiger Darmwandbrüche. Centralbl. f. Chir. 1893, S. 465.

108) Martel-Lyon, Note sur un cas de hernie inguinale étranglée et de hernie propéritonéale avec torsion du mésentère. (Archiv proc. de chir. T. II, p. 47.) Centralbl. f. Chir. 1893, S. 506.
109) Bassini, Neue Operationsmethode zur Radicalbehandlung des Schenkelbruches. Lang. Archiv Bd. XLVII.
110) v. Frey, Zur Radicaloperation der Brüche. (Aus der chirurgischen Universitätsklinik des Prof. Dr. A. Wölfler in Graz.) (Vgl. Abdruck aus den Mittheilungen des Vereines der Aerzte in Steiermark Nr. 4.) Centralbl. f. Chir. 1893, p. 495.
111) Zeidler, Ueber Darmresection bei Gangrän in eingeklemmten Brüchen. Dissertation. Petersburg 1892. Centralbl. f. Chir. 1893, S. 62.
112) Codivilla, Zur Radicaloperation der Schenkelhernie. Centralbl. f. Chir. 1898, S. 749.
113) Lotheissen, Zur Radicaloperation der Schenkelhernien. Centralbl. f. Chir. 1898, p. 749.
114) Kusmin, Eingeklemmte Brüche, die Methodik ihrer Behandlung. (Chirurgische Annalen 1893, Nr. 2.)
115) Henry O'Hara, Radical cure of hernia, a new method. (British. med. journ. 1893, No. 1667.) Centralbl. f. Chir. 1893, S. 609.
116) Thirier, Utilité d' un transplantosseux dans la cure radicale des hernies. (7. französischer Chirurgencongress.) Centralbl. f. Chir. 1893, Nr. 44.
117) Schwartz, Sur un nouveaux procédé de cure radicale des hernies. (7. französischer Chirurgencongress.) Centralbl. f. Chir. 1893, Nr. 44.
118) Gersuny, Eine Methode der Radicaloperation grosser Nabelhernien. Centralbl. f. Chir. 1893, S. 927.
119) Parlavecchio, Operazioni radicali di ernia crurale col. metodo del Ruggi modificato. (Ospedale disanto spirito in Roma.) (Riforma med. 1893, Februar 20 und 21.) Centralbl. f. Chir. 1893, S. 967.
120) Bruns, Die Omphalektomie bei der Radicaloperation der Nabelbrüche. Centralbl. f. Chir. 1894, S. 1.
121) Maass, Ueber die Entstehung von Darmstenose nach Brucheinklemmung. Sitzung der freien Vereinigung der Chirurgen Berlins, 11. Juni 1894. Centralbl. f. Chir. 1894, S. 712.
122) Smirnow, Ein Fall von äusserem eingeklemmten Bruche mit einer inneren Umschnürung der Därme durch das Netz. (Chir. Annalen 1894, S. 603.) Centralbl. f. Chir. 1894, S. 1077.
123) Gussenbauer, Ueber die Aetherisation incarcerirter Hernien nach Finkelstein. (Prager med. Wochenschrift 1893, Nr. 35.)
124) v. Bramann, Ueber primäre und secundäre Darmresection bei gangränösen Hernien. 27. Chirurgencongress. Centralbl. f. Chir. 1898, S. 134.
125) Lauenstein, Ein Vorschlag zur Radicaloperation alter fixirter Nabelbrüche. 27. Chirurgencongress. Centralbl. f. Ch. 1898, S. 133.
126) Neuber, Ein Bruchschnitt von hinten. Centralbl. f. Chir. 1894, S. 649.
127) Michal, Beitrag zur Casuistik der gangränösen Hernien. (Aus der chirurgischen Klinik von Prof. Maydl-Prag.) Wiener med. Wochenschrift 1894, Nr. 11—17, 19, 24-28.
128) Lennhoff, Ueber ein dem Hydatidenschwirren ähnliches Spritzphänomen bei Hernien der Linea alba. (Berlin. klin. Wochenschr. 1894, Nr. 31.)
129) Bohland, Ueber die Hernia epigastrica und ihre Folgezustände. (Berlin. klin. Wochenschrift 1894, Nr. 34.)
130) Bennet, Clinical lectures on abdominal hernia chiefly in relation to treatment including the radicalcure. Centralbl. f. Chir. 1894, S. 224.
131) Halsted-Baltimore, The radical cure of inguinal Hernia in the mal. (John Hopkins hospital bulletin 1893 März.) Centralbl. f. Chir. 1894, S. 234.
132) Villard-Lyon, Sur une variété cure de hernia transparié-topropéritoneale. (Archiv proc. de chir. Bd. II, p. 510.) Centbl. f. Chir. 1894, S. 235.
133) Girard, Ueber Radicaloperation von Inguinalhernien. (Correspondenzblatt für Schweizer Aerzte 1894, Nr. 6.)
134) Massopust-Triest. Zur Kenntniss der Bassini'schen Operation von Leistenhernien und ihrer Resultate. Centralbl. f. Chir. 1894, S. 930.

135) Delorme, Remarques sur une première serie de cinquantes cures radicales de Hernies. (Archiv de méd. et de pharm. militaire 1894, Nr. 6.) Centralbl. f. Chir. 1894, S. 930.
136) Hackenbruch, Osteoplastische Radicaloperation für grosse Schenkelbrüche. (Beiträge zur klin. Chir., Bd. XI.)
137) A. Schmidt, Die radicale Heilung der Unterleibsbrüche nach der Methode des Dr. C. Schwalbe. (Deutsche Zeitschr. f. Chir., Bd. XXXIV, S. 90.)
138) Lucas Championnière, Cure radicale des Hernies avec une étude statistique de 275 operations. Centralbl. f. Chir. 1892, S. 926.
139) Poulsen, Fortsatte Bemerkninger an de gangranöse Hernienbehandlung. (Mededelse fra Prof. Jversens Abdeling of kommunehospitale.) Centralbl. f. Chir. 1892, S. 623.
140) Broca, La cure radicale de la hernie inguinale chez l' enfants. (Gaz. held. de méd. et de chir. 1892, Nr. 13.) Centralbl. f. Chir. 1892, S. 623.
141) Dandolo, La cura operativa antisettica dell ernia inguinale. (Coll. ital. di Letture nella med. VI, 6.) Centralbl. f. Chir. 1892, S. 885.
142) Steffen, Zur Schwalbe'schen Hernienbehandlung in der Billroth'schen Klinik. (Correspondenzblatt der Schweizer Aerzte 1892, Nr. 3.) Centralbl. f. Chir. 1892, S. 886.
143) Garrè, Ueber eine eigenartige Form von narbiger Darmstenose nach Bruch-einklemmung. (Beiträge zur klin. Chir., Bd. IX.)
144) Lesshaft, Ueber die nach Lösung incarcerirter Hernien auftretenden Lungenerscheinungen (Virchow's Arch. Bd. CXXIII.)
145) Postempski, Traitement radical de la hernie inguinale. (Verhandlungen des X. internationalen med Congresses. Bd. III, p. 186.)
146) Ruggi, Metodo operative nuovo per la cura radicale dell' ernia crurale. (Bulletino delle scienze med. di. Bologna. Ser. 7, Vol III.) Centralbl. f. Chir. 1892, S. 624.
147) Rovsing, Zur Frage, ob sich Mikrobien normaliter im Bruchwasser vorfinden. Centralbl. f. Chir. 1892, S. 649.
148) Braun, Massenreduction und Hernia properitonealis. Centralbl. f. Chir. 1892, S. 1.
149) Brenner, Massenreduction und Hernia properitonealis Centralbl. f. Chir. 1892, p. 246.
150) Parona, Della cura radicale dell'ernia inguineale e di un nuovo metodo per ottenerle. (Gaz. med. Lomb. 1891. Dec. 21.) Centralbl. f. Chir. 1892. S. 373.
151) Heidenhain, Ueber Behandlung des Leistenhodens mit einem Bruchbande. (Deutsche med. Wochenschrift 1892, Nr. 14.)
152) Berger, Sur l'opération de la cure radicale des hernies crurales. (Bull. et. mem. de la Soc. de chir. de Paris. T. XVIII, p. 341.
153) Salzer, Ein Vorschlag zur Radicalheilung grosser Cruralhernien. Centralbl. f. Chir. 1892. S. 666.
154) Fischer u. Levy. 2 Fälle von incarcerirter gangränöser Hernie mit complicirender Bronchopneumonie. Bakteriologische Untersuchung. Aus der chirurgischen Klinik der Universität Strassburg. Deutsche Zeitschrift f. Chir., Bd. XXXII, S. 252.
155) Wolff, Beiträge zur Radicaloperation der Leisten- und Schenkelhernien. Brun's Beiträge zur klin. Chirurgie, Bd. VII.
156) Kaufmann, Casuistischer Beitrag zur Genese der Hernia inguino-properitonealis. Centralbl. f. Chir. 1891, S. 769.
157) Ferrari, Cura radicale dell' ernia inguinale. Bergamo 1890. Centralbl. f. Chir. 1891, p. 62.
158) Magnai, Nuovo processo per la cura radicale delle ernie inguinalis (ospedale il raeli feco di Roma.) (Riforma med. 1891 April 22.) Centralbl. f. Chir. 1891, Nr. 32.
159) Rudolph Habs, Bericht über 200 Herniotomien. Aus der chirurgischen Abtheilung des Geh. Sanitäts-Rath Dr. Hagedorn im städtischen Krankenhause zu Magdeburg. Deutsche Zeitschr. f. Chir., Bd. XXXII, S. 323.

160) Schulz, Ueber Darmstenose infolge von Gangrän der Schleimhaut nach Incarceration von Hernien und Heilung derselben durch Enteroanastomose ohne Resection des Darmes. Deutsche Zeitschrift für Chir., Bd. XLVII, S. 561.
161) Bayer, Retrograde Netzincarceration mit Stieltorsion über dem Bruchring. Centralbl. f. Chir. 1898, S. 449.
162) Görtz, Ein interessanter Bruchfall, Monatsschrift für Unfallsheilkunde 1897, Nr. 5.
163) Riedel, Ueber acute Darmwandbrüche nebst Bemerkungen über die Reposition und Operation eingeklemmter Brüche im Allgemeinen. Herniotomia aperta. Klinische Vorträge 147.
164) af Schulten, 268 Radicaloperationen wegen Brüchen, die an der chirurgischen Klinik zu Helsingfors in den Jahren 1891—94 ausgeführt wurden, und deren Resultate.
165) Simon, Ueber Radicaloperationen bei Inguinal- und Femoralhernien. Beiträge zur klin. Chirurgie. Bd. XVII, Heft 2.
166) Woskessenski, Zur Frage der künstlichen Leistenbrüche. Letopis russki chirurgi, Heft 4. Ref. in dem Jahresbericht für Chirurgie 1897 von Hildebrand, S. 757, 761.
167) Duplay et Cazin, Sur un nouveau procédé de cure radicale des hernies inguinales sans fils perdus. La sémaine médicale 1897, p. 453.
168) Habart, Radicaloperationen von Leistenbrüchen bei Soldaten. Protokoll der k. k. Gesellschaft der Aerzte in Wien. Wiener klin. Wochenschrift 1897, Nr. 26.
169) Schnitzler, Zur Radicaloperation der Leistenbrüche. Wiener klin. Rundschau 1898, Nr. 1.
170) Poppert, Deutsche med. Wochenschrift 1897, Nr. 27.
171) Brentano, Die Ergebnisse bakteriologischer Bruchwasseruntersuchungen. Deutsche Zeitschrift f. Chir., Bd. XLIII, Heft 3.

II.

Aus der Königl. chirurgischen Klinik zu Kiel.

Ueber Amputationsstümpfe.

Von

Dr. Hildebrandt,

vormaliger I. Assistenzarzt der Klinik.

(Mit 11 Abbildungen.)

Die Werthschätzung der einzelnen operativen Methoden der Absetzung der Glieder, namentlich der unteren Extremitäten, hat sich im Laufe der Zeiten zu öfteren sehr geändert. Einzelne Operationsmethoden, die zu früheren Zeiten sehr geschätzt waren, wurden späterhin vernachlässigt, ja sogar verdammt, um dann in neuester Zeit wieder zu Ehren zu kommen. Ich erinnere hierbei an die Kniegelenksexarticulation, die schon Hippokrates bekannt war, in der Neuzeit zuerst von Guillemeau empfohlen und dann in der 2. Hälfte des vorigen Jahrhunderts mehrfach ausgeübt wurde. Später fand dieselbe in Velpeau einen begeisterten Anhänger und hatte es seiner Autorität zu danken, dass sie häufiger, namentlich von den hervorragendsten französischen Chirurgen ausgeführt wurde. Velpeau selbst ist dann später auf Grund trüber Erfahrungen, die er bei der Ausführung derselben machte, in das Lager seiner Gegner übergetreten. Sie wurde dann nur noch ganz vereinzelt ausgeführt zu Gunsten anderer Operationsmethoden vernachlässigt, bis man in neuester Zeit wieder auf die Vorzüge aufmerksam wurde, die der Stumpf nach seiner völligen Heilung aufzuweisen hatte, und sie wieder mehr und mehr auszuführen begann. Das Ausschlaggebende für die Werthschätzung einer Methode der Absetzung der Glieder war in der vorantiseptischen Zeit die Frage nach der Sterblichkeit. Man war damals zufrieden, namentlich unter ungünstigeren Verhältnissen, so im Felde, wenn die Operationswunde vernarbt, und überliess die Sorge um das fernere Wohlergehen und Fortkommen des Amputirten meist dem Handwerker, welcher die Prothesen anzufertigen hatte. In der That war zu Zeiten nach Amputationen und Exarticulationen, selbst noch in diesem Jahrhundert (ich erinnere an den Krimkrieg) die Mortalität eine derartige, dass der grösste Muth von seiten des Patienten und des Operateurs dazu gehörte, sich an eine derartige Operation heranzuwagen. Selbst noch im Deutsch-französischen Kriege (1870—1871) erreichte die Sterblichkeit nach der Absetzung der

Glieder eine derartige Höhe, dass Billroth[1]) in seinen Briefen aus den Feldlazarethen als einen der grössten Mängel unserer Kunst und Wissenschaft beklagt, dass wir bei so einfachen Operationen, bei denen kein zum Leben unbedingt nothwendiges Organ verletzt wird, den Ausgang so wenig beherrschen können. Er sprach dann die innere Ueberzeugung und Hoffnung aus, dass wir in dieser Hinsicht noch grosse Fortschritte machen würden. Nun, diese Hoffnung hat sich erfüllt, in unserer Zeit ist es als eine grosse Seltenheit zu erachten, wenn ein primär Amputirter oder Exarticulirter den directen Folgen des Eingriffs erliegt. Die Furcht vor der Eröffnung der Markhöhle bei der Durchsägung des Knochens ist geschwunden, ebenso wie wir alle die Gefahren, wie sie bei der Absetzung der Glieder in den Gelenken infolge der grossen Wunde, der drohenden Sehnenscheiden- und Kapselvereiterung, Knorpelnekrose vorhanden, nunmehr Dank Lister nicht mehr kennen. Während man früher, abgesehen von den partiellen Fussamputationen, bei denen auch damals die Mortalität nur eine verhältnissmässig geringe war, den Bericht über die Operation meist mit der Angabe der Heilung oder des erfolgten Exitus schloss, den Zustand des Stumpfes, seine Form, seine Funktion kaum erwähnte, legt man jetzt mit Recht ein Hauptgewicht, betrachtet als Endzweck die Erreichung eines guten Stumpfes, der die Beschaffung einer billigen, leicht anzufertigenden und in Stand zu haltenden Prothese ermöglicht.

Schon längst war allerdings bekannt, dass einzelne Stümpfe für die Anbringung einer möglichst einfach construirten Stelze oder eines künstlichen Gliedes besser geeignet waren, als andere; es beruht hierauf die Werthschätzung der Amputation des Unterschenkels am Orte der Wahl, die schon früher so weit ging, dass man ihr zu Liebe von dem alten Princip, jeden Zoll des Stumpfes zu erhalten, abging; meist jedoch überwog die Sorge um das Leben des Operirten die Rücksichten auf die spätere Gebrauchsfähigkeit des Stumpfes. Nunmehr ist jedoch die Sorge hierfür, die Sorge für die spätere Funktion wieder in den Vordergrund getreten, namentlich seitdem infolge des Aufblühens der Industrie Zermalmungen einzelner Glieder, die deren Absetzung bedingen, weit häufiger sind, seitdem sich die Fürsorge unserer Gesetzgebung infolge des Zwanges der Entschädigung für verlorene Arbeitsfähigkeit auch auf das fernere Fortkommen der Verstümmelten erstreckt.

Das Einzige, was diesen für den Verlust seines Gliedes einigermassen entschädigen kann, ist die Aussicht auf eine Prothese, die geeignet ist, so weit als irgend möglich, sein fehlendes Glied zu ersetzen. Dies gilt natürlich auch bei dem Verluste einer unteren Extremität. Seit altersher ist man daher bestrebt gewesen, für eine fehlende untere Gliedmaasse oder einen Theil derselben Ersatz zu schaffen, die den Verstümmelten es ermöglicht, sich fortzubewegen, ohne sich der Krücke zu bedienen. Wir sehen daher denn auch schon seit Jahrhunderten einen Apparat in Gebrauch, dessen wir uns

1) Billroth, Chirurgische Berichte aus den Kriegslazarethen zu Weissenburg und Mannheim. 1872.

auch heute bedienen, und der auch noch heute als der billigste und zugleich für die meisten Zwecke brauchbarste Ersatz für die fehlende Extremität sehr geschätzt wird. Es ist das einfache Stelzbein, und da man sich früher der Lebensgefahr wegen nur sehr selten an Oberschenkelamputationen heranwagte, die einfache Kniestelze. Da man wusste, wie geeignet das gebeugte Knie ist, die Körperlast zu tragen, lag es nahe, auch bei Unterschenkelamputationen, nachdem der Fuss verloren, und man sah, dass der Stumpf nicht im stande war, das Gewicht des Körpers zu tragen, auf das Knie zu recurriren, und den Stützpunkt dort zu suchen.[1]) Ein grosser, oft empfundener Uebelstand ist allerdings dabei, dass man die Beweglichkeit im Kniegelenke dabei aufgiebt, der Gang daher etwas unelastisches und hölzernes bekommt. Um diesem Uebelstande abzuhelfen, hat man späterhin für den Stumpf die indirecte Unterstützung verwandt, d. h. man verlegte die Unterstützung nicht auf das gebeugte Knie, oder das Stumpfende, das ja die Belastung nicht aushielt, sondern höher hinauf, an die Condylen der Tibia oder bei langen Stümpfen an die Circumferenz des Unterschenkels, in einzelnen Fällen gar an den Beckenring. Da nun eine indirecte Unterstützung sehr viel Mängel hat, hat man schon seit Jahrhunderten versucht, eine Methode für die Amputation an beliebiger Stelle zu finden, bei welcher man den Amputirten in den Stand setzt, seine Körperlast direct auf das Stumpfende zu stützen. Ich kann die verschiedenen Versuche übergehen, die im Laufe der Zeit gemacht worden sind, dies Problem zu lösen, erst in neuester Zeit gelang es Bier, tragfähige Stümpfe auch im Bereiche der Diaphyse zu bilden.[2])

Um die Vorzüge dieser Methode, die es also ermöglicht, an jeder beliebigen Stelle der unteren Extremität einen direct tragfähigen Stumpf zu erzielen, würdigen zu können, müssen wir im folgenden kurz die Veränderungen schildern, wie sie im Stumpfe nach Absetzung des peripheren Körpertheiles vor sich gehen.

Dabei kann ich wohl die Veränderungen an den Weichtheilen und Knochen übergehen, wie sie als Folge mangelhafter Technik, ungenügender Deckung des Knochenendes durch Weichtheillappen, zurückbleibende Infectionskeime zu betrachten sind[3]); dieselben sind ja heutzutage bei unseren vorgeschrittenen Hülfsmitteln leicht zu beseitigen.

1) Vergl. Schede, Allgemeines über Amputationen, Exarticulationen und künstliche Glieder. In Pitha und Billroth. I. Bd. 2. Abth. S. 326.

2) Bier, Ueber plastische Bildung eines künstlichen Fusses aus der mit ihren Weichtheilen bedeckten Tibia nach tiefen Unterschenkelamputationen in der Deutschen Zeitschrift für Chirurgie. XXXIV. Bd. (Festschrift für Thiersch.)

3) Primäre Conicität nach Schede, a. a. O. S. 262.

Schon seit langem sah man nach der glücklichen Heilung des Amputationsstumpfes an den Weichtheilen und Knochen Veränderungen vor sich gehen, die man schon frühzeitig als atrophische aufzufassen gewohnt war. Man sah, wie das anfänglich wohl durch Weichtheile gedeckte Knochenende bald nur noch von dünner, atrophischer Haut bedeckt wurde, wie die Musculatur anfing zu schwinden, wie der Knochen ebenso zu atrophiren und in einem Theile der Hülle anfing, eine spitze, konische Form[1]) anzunehmen. Zahlreiche Untersuchungen von Amputationsstümpfen, die in Museen und Sammlungen aufbewahrt wurden, zeigten, dass die letzt erwähnte Eigenschaft sich namentlich an Stümpfen, deren Besitzer erst längere Zeit nach der Amputation gestorben, häufiger vorfand. Da, wie erklärlich, diese Veränderung das grösste Interesse der Chirurgen erregte, hat es nicht an Erklärungsversuchen gefehlt, deren grosse Zahl jedoch schon zeigt, wie wenig befriedigend dieselben waren. Ich kann auf die einzelnen Versuche, diese merkwürdige Thatsache zu erklären, nicht eingehen, erwähne nur, dass man meist der Ansicht war, diese Veränderungen am Stumpfende fielen um so geringer aus, je rascher die Heilung vor sich gegangen, um so bedeutender, ja reichlicher und von je längerer Dauer die Eiterung gewesen, die die Genesung verzögerte.[2])

Hirsch[3]) gebührt das Verdienst, zuerst die richtigen Wege für die Erklärung dieser Veränderungen gezeigt zu haben, indem er die Gestalt des Stumpfes aus seiner Funktion, wie sie sich gestaltet nach der Fortnahme des peripheren Gliedabschnittes, abzuleiten lehrte. Er wies mit anderen Worten nach, dass die Gestalt des Amputationsstumpfes nicht eine willkürliche, durch mannigfaltige Zufälligkeiten, wie äussere Reize, Reize durch die Prothese, schlechte Heilung und dergleichen bedingt, sondern eine funktionelle ist. Seiner Ansicht nach „muss ein Amputationsstumpf allemal spitz werden, wenn das Ende des amputirten Gliedes ohne Unterstützung herabhängend getragen wird, ebenso wie in den Fällen, wo das amputirte Glied mit einer Prothese ausgerüstet wird, welche den Stumpf nicht am Ende unterstützt, sondern höher hinauf, wie man sagt, indirect".

Um diese Erklärung auf ihre Richtigkeit hin zu prüfen, müssen wir einmal näher auf die Ursachen der Veränderung der Gestalt der Weichtheile und des Knochens eingehen, wie es Hirsch in seiner Arbeit: „Ueber Amputationsstümpfe im Allgemeinen und eine neue Amputationsmethode im Besonderen", gethan hat.

Als Ursache der Veränderungen an den Weichtheilen und Knochen nach der glücklich vollendeten Heilung des Stumpfes müssen wir mit ihm einzig und allein sicherlich die verminderte Gebrauchsfähigkeit und den dadurch auch bedingten verminderten Gebrauch der amputirten Gliedmaasse ansprechen. Verminderter Gebrauch aber führt zur Atrophie[4]), und zwar zeigt, wie Roux zuerst eingehender begründet und formulirt, die

1) Secundäre Conicität nach Schede, a. a. O. S. 262ff.

2) Schede, a. a. O. S. 263.

3) Hirsch, Ueber Amputationsstümpfe im Allgemeinen und eine neue Amputationsmethode im Besonderen. I.-D. Kiel. 1893.

4) W. Roux, Der Kampf der Theile im Organismus. Leipzig 1880.

verminderte Thätigkeit, welche zur Junktivitätsatrophie führt, Beschränkung ihrer Wirkung auf die Grösse der Funktion vollziehenden Dimensionen".

Auf die Musculatur angewendet, lautet die Schlussfolgerung aus diesen Sätzen nach Hirsch: Beim atrophirenden Muskel verkleinert sich der Querschnitt, denn von diesem ist die Grösse der Funktion abhängig, da er die absolute Kraft des Muskels bekanntlich bestimmt. Nun sehen wir, dass beim Amputationsstumpfe ein grosser Theil des Musculatur vollständig funktionsunfähig wird; es sind dies die Muskeln, welche an dem peripheren fortgenommenen Gliedabschnitt sich ansetzten, ebenso wie diejenigen, deren beide Anheftungspunkte Ursprung und Infection dauernd unbeweglich zu einander gestellt sind, so beim Pirogoff der Theil der Wadenmusculatur, der seinen Ursprung nimmt am Unterschenkel.[1]) Auch die übrige, noch funktionirende Musculatur wird weit weniger gebraucht werden, wie vor der Amputation, auch sie wird aufhören, in derselben Weise zu funktioniren, wie vordem. Infolge der dauernden Unfähigkeit zu funktioniren, muss natürlich eine hochgradige Atrophie der zur völligen Unthätigkeit verurtheilten Musculatur eintreten; geringer wird dieselbe nothwendigerweise bei der noch funktionsfähigen Musculatur sein. Die Folge der Atrophie derselben ist, da sich nur der Querschnitt verkleinert, eine Schrumpfung senkrecht zur Längsaxe des Gliedes.

Für den Knochen gelten natürlich auch dieselben Gesetze von der Wirkung des Gebrauches und Nichtgebrauches. Um zu verstehen, wie bei ihm ein etwaiger Nichtgebrauch die Form beeinflusst, müssen wir im folgenden kurz die Funktion desselben besprechen. Dieselbe besteht, wie bekannt, darin, Druck und Zug auszuhalten. Letztere ist gegeben durch die Wirkung der an ihn sich anheftenden Musculatur jenseits ihrer Anheftungspunkte, ersterer zweifellos, wenigstens bei der unteren Extremität durch die Körperlast. Durch diese beiden Factoren wird die Gestalt des Knochens beeinflusst, nicht nur die äussere, sondern, wie nach der Entdeckung der gesetzmässigen Anordnung der Spongiosa von Meyer[2]) der Mathematiker Culmann zuerst nachgewiesen, auch die innere Structur. Späterhin hat Julius Wolff, der sich grosse Verdienste um die Erforschung der Architectur des Knochens erworben, überzeugend nachgewiesen, dass dies nicht nur von der Gestalt desselben unter normalen Verhältnissen, sondern auch unter pathologischen gilt. Er wies nach, dass, sobald sich aus irgend einem Grunde, so bei schief geheilten Knochenbrüchen, angeborenen und erworbenen Difformitäten die Richtung der Belastung des Knochens ändert, mit Nothwendigkeit sich auch die Structur desselben gemäss der veränderten Verhältnisse gestaltet. Das Gesetz, nach welchem sich unter pathologischen Umständen diese Veränderungen vollziehen, hat er späterhin das Transformationsgesetz des Knochens genannt.[3]) Er definirt dasselbe als dasjenige Gesetz, nach

1) Der am Oberschenkel seinen Ursprung nehmende Theil der Musculatur, dessen Anheftungspunkte beweglich zu einander sind, wird bei der Beugung des Knies mitwirken können, sobald er sich contrahirt.

2) v. Meyer, Die Architectur der Spongiosa. Reichart und Du Bois-Reymond's Archiv 1867.

3) J. Wolff, Das Gesetz der Transformation der Knochen. Berlin 1892.

welchem im Gefolge primärer Abänderungen der Form und Inanspruchnahme, oder auch bloss Inanspruchnahme, bestimmte, nach mathematischen Regeln eintretende Umwandlungen der inneren Architectur und ebenso bestimmte, denselben mathematischen Regeln folgende secundäre Umwandlungen der äusseren Form der betreffenden Knochen sich vollziehen. Ich will hier nicht genauer auf die Einwände eingehen, die gegen die Allgemeingültigkeit des so formulirten Gesetzes gemacht sind, ich will nur erwähnen, dass nicht in allen Fällen sich das innere Structurbild in allen seinen Einzelheiten nach mathematischen Regeln construiren lässt, dass auch nicht die Veränderungen nach so bestimmten Regeln auftreten, dass sie vorher zu bestimmen sind. Ebenso ist keineswegs auch am normalen Knochen die Anordnung feiner Architectur in jedem Falle eine gesetzmässige; es sind vielmehr Bildungen bekannt, die keineswegs als statisch zweckmässige, sondern als ererbte, nicht durch die Funktion hervorgerufene, zu bezeichnen sind. [1])

Nach 2 Richtungen hin kann sich der Einfluss der Funktion auf die Gestalt des Knochens geltend machen, einmal nach der quantitativen Richtung hin: vermehrter Gebrauch bedingt Volumenvergrösserung, verminderter Gebrauch Volumenverringerung, und zweitens nach der qualitativen Seite hin: Aenderung der Richtung der Inanspruchnahme (d. h. des Druckes und Zuges) bedingt Veränderungen seiner Structur, ohne dass sich das Volumen ändert. Um nun verstehen zu können, wie sich die Gestalt des Knochenstumpfes nach der Amputation ändert, müssen wir daher sehen, in wie weit sich seine Funktion verändert. Beim nichttragenden Amputationsstumpfe fällt das Gewicht des Körpers fort, das ihn belastet, ebenso der Zug der Musculatur, die vollständig funktionsunfähig geworden; dafür allerdings erhält nach Hirsch der Knochenstumpf eine andere Funktion, nämlich sein Gewicht und das der umgebenden Weichtheile zu tragen. Das Charakteristische dieser Belastung ist, dass dieselbe distalwärts immer kleiner wird, um am Ende des Stumpfes gleich Null zu werden. Wie leicht einzusehen, muss, falls wirklich die Gestalt des Knochens abhängig ist von seiner Funktion, derselbe gegen Ende zu immer dünner werden, sich sein Querschnitt, denn von diesem hängt seine Stärke ab, gleichmässig gegen Ende zu allmählich verkleinern. Es erklärt sich so in vollkommener Weise die Conicität des Stumpfes. Da nun auch seine Funktion im ganzen verringert, muss er nebenbei nothwendigerweise auch im ganzen atrophiren. Dasselbe ist auch der Fall, wenn derselbe in einer Prothese frei hängt. Ruht der Stumpf dagegen mit seinem Ende voll auf der Prothese, oder ist er noch im stande, einen Theil der Körperlast zu tragen, so wird er gleichmässig atrophiren.

So bedingungslos möchte ich diesen Ausführungen von Hirsch nicht beistimmen. Einmal ist es keineswegs nothwendig, dass ein Stumpf frei herabhängt, damit er konisch wird; so sah ich einen Oberschenkelstumpf bei einem Phthisiker konisch werden, der 7 Monate lang vom

1) Siehe Näheres in der zusammenfassenden Abhandlung von Solger, Der gegenwärtge Stand der Lehre von der Knochen-Architectur in Molechott's Untersuchungen zur Naturlehre. 1. u. 2. Heft. Giessen 1896.

Zeitpunkte der Operation an bis zu seinem Tode nur kurze Zeit das Bett verlassen, diese wenigen Tage im Lehnstuhl sitzend zugebracht hatte. Dann sind es meist, wenn auch nicht immer, die Stümpfe von einknochigen Gliedern, welche diese Neigung zur Conicität zeigen. Um diese Thatsache zu erklären, möchte ich annehmen, dass, nachdem der Knochen seine Funktion nicht mehr erfüllen kann, Stütze der Körperlast zu sein, die Thätigkeit der noch gebrauchsfähigen Musculatur es ist, welche die Gestalt des Knochens beeinflusst. Wie schon erwähnt, bleibt noch eine Menge funktionsfähiger und auch funktionirender Musculatur am Stumpfe zurück, bewegt doch der Amputirte diesen samt der Prothese, falls er im Besitze einer solchen ist, mit den Muskeln, die höher oben entspringen und am Stumpfe sich ansetzen. Naturgemäss erstreckt sich deren Wirkung hauptsächlich auf den proximalen Theil des Stumpfes, dort, wo ihr Ansatz; hier wird sich auch die geringste Atrophie des Knochens, die geringste Verkleinerung seines Querschnittes finden; nach dem Ende des Stumpfes zu wird ihre Wirkung stetig kleiner, um schliesslich aufzuhören. Besonderheiten im Ansatze der Musculatur sind es denn auch, welche erklären, dass beim einknochigen Gliede die Conicität häufiger, als beim zweiknochigen ist. Bei ersterem reicht der Ansatz der Musculatur weit den Stamm hinunter, so erreichen die Adductoren mit ihren Insertionen fast den Condylus internus femoris, der Glutaeus maximus sammt dem Tensor fasciae latae die Mitte des Stammes; auch der Quadricepi femoris wird keineswegs funktionsunfähig, trotzdem sein Ansatz wegfällt, da er theilweise am Becken entspingt, dieser noch zur Beugung des Oberschenkels mit verwendet werden kann. Wir erkennen nun leicht, wie nach einer Amputation desselben die Beanspruchung des Knochens auf Zug von seiten der noch funktionirenden Musculatur am proximalen Ende, dort, wo dieselbe am reichlichsten vorhanden, auch am grössten ist, wie sie allmälich abnimmt, um am Stumpfende dort, wo nur noch wenig funktionstüchtige Muskeln vorhanden, am geringsten zu sein. Hier braucht der Querschnitt am schwächsten zu sein, um nach dem hier allmählich gemäss der Leistung des Knochens hin sich zu vergrössern. Aehnlich liegen die Verhältnisse am Oberarm, auf die ich hiernach erst nicht näher einzugehen brauche.

Betrachten wir von diesem Standpunkte aus die Stümpfe der zweiknochigen Glieder, indem wir ihre Gestalt nach der Amputation von der Anordnung und dem Einflusse der noch funktionirenden Musculatur herleiten! Ich wähle als Paradigma hier den Unterschenkel; der Unterarm zeigt im wesentlichen dieselbe Anordnung der nach der Amputation noch arbeitenden Musculatur. Hier setzt sich der Quadriceps femoris an die Tuberositas tibiae, der Sartorius nicht weit davon ab, von den Beugern der Biceps ans Capitulum fibulae, die beiden anderen nicht gar weit ab vom Kniegelenke. Das Charakteristische ihrer Anordnung besteht darin, dass sie sämmtlich im oberen Theile der Knochen sich ansetzen. Demnach wird hier die geringste Atrophie eintreten, da diese Muskelansätze (abgesehen von der Absetzung des Unterschenkels am Ort der Wahl) wohl kaum jemals fortgenommen; jenseits derselben wird Tibia und Fibula, die von seiten der für den Fuss bestimmten Muskeln nicht mehr auf Zug beansprucht werden, im allgemeinen auch gleichmässig atrophiren. Ich

sage im allgemeinen, denn es ist klar, dass unter Umständen auch am Unterschenkel, wie Hirsch es auseinandersetzte, Conicität eintreten kann.

Ueberhaupt ist keineswegs die Gestalt des Stumpfendes immer eine so regelmässige, dass man sie direct aus ihrer Funktion ableiten kann. Während man in einzelnen Fällen, namentlich am Oberschenkel, sehr schnell eine spitze Atrophie auftreten sah, konnte man in anderen Fällen selbst lange Zeit nach der Absetzung des Gliedes kaum eine Veränderung wahrnehmen; dann sah man wieder scheinbar unter denselben Verhältnissen umfangreiche Neubildungen[1]) fester und spongiöser Knochensubstanz selbst noch nach Jahren persistiren, trotzdem dieselben kaum eine Funktion ausüben konnten. Es scheint daher der Knochen seine ererbte Gestalt und Form in manchen Fällen trotz Ausfalles der Funktion aus unbekannten Gründen noch lange Zeit festhalten zu können, während er in anderen Fällen wieder schon nach kurzer Zeit eine funktionelle Gestalt annimmt. Auf diesen Punkt werde ich später bei der Besprechung der Veränderungen am Knochenstumpf bei veränderter Richtung der Inanspruchnahme zurückkehren.

Im Gegensatz hierzu treten die atrophischen Veränderungen an den Weichtheilen, namentlich den Muskeln, mit grösster Regelmässigkeit auf; wir sehen daher in fast allen Fällen nach Oberschenkelamputationen den ganzen Stumpf eine kegelförmige Gestalt annehmen, hervorgerufen durch die Anordnung der noch funktionirenden Musculatur im wesentlichen, während der Unterschenkelstumpf eine mehr cylindrische Form zeigt, da bei ihm die Knochen gleichmässig umgeben von völlig atrophischer Musculatur sind. Die Haut am Stumpfe wird ebenfalls immer atrophisch und dünn, so dass sie nicht mehr im stande ist, irgend erheblichen Druck ohne Schädigung zu ertragen.

Betrachten wir nun den direct tragfähigen Stumpf, d. h. den Stumpf, der im stande ist, die ganze Körperlast zu tragen; ich setze natürlich voraus, dass der Amputirte auch im Besitze einer zweckmässig konstruirten Prothese ist, die in Wirklichkeit die ganze Last des Körpers auf das Stumpfende fallen lässt. Anderenfalls verhält er sich selbstverständlich nicht verschieden vom nicht tragfähigen Stumpfe. Für die Frage der Gestaltung desselben kommt wiederum zweierlei in Betracht, einmal ändert sich die Inanspruchnahme nach der quantitativen Seite hin, d. h. erfährt diese eine erhebliche Abschwächung, die zur Atrophie führt, denn nur um diese kann es sich handeln, und zweitens ändert sich ihre Richtung und führt diese zu Aenderungen der inneren Structur?

Die erste Frage ist leicht zu beantworten. Wir sehen, dass das Körpergewicht es ist, welches die typische Belastung des Knochengerüstes der unteren Extremitäten darstellt. Da nun auch nach erfolgter Amputation die Knochen des Stumpfes, wenn er trägt, in gleicher Weise, wie vordem belastet worden, wird auch keine wesent-

1) Durch Reiz des Periostes hervorgerufen.

liche Atrophie, keine Aenderung seiner Stärke eintreten. Das ist allerdings sicher, dass wohl kaum jemand an seinen Amputationsstumpf dieselben Anforderungen stellt, wie an das unversehrte Glied, so anhaltend geht, läuft oder springt; da ja gerade maximale Leistungen von grösster Bedeutung für die Stärke des Knochens, kann aus diesem Grunde wohl eine Atrophie eintreten. Ebenso fällt auch noch ein Theil seiner Arbeitsleistung hinweg; er wird nicht mehr vom Zuge der an ihn versetzenden Musculatur, wie schon erwähnt beeinflusst; auch dieserhalb muss er eine Einbusse an Stärke, die sich hauptsächlich an den Ursprungsstellen, in einem Verschwinden und Abrundung von Knochenvorsprüngen geltend macht, erfahren.

In der That ist dies durch mannigfaltige Untersuchungen am Lebenden, sowie an noch dem Tode gewonnenen Stumpfe bewiesen worden; ich habe daher nicht nöthig, auf die Resultate im einzelnen näher einzugehen. Nur über die tragfähigen Amputationsstümpfe des Unterschenkel, welche nach dem Verfahren von Bier gebildet sind, liegen bei der Kürze der Zeit ihrer Anwendung (es sind 6 Jahre seit der ersten Operation verflossen) noch keine Untersuchungen vor. Ich habe deshalb die Stümpfe, die mir zugängig waren, geprüft, ob nicht etwa doch bei ihnen Zeichen einer Atrophie vorhanden, allerdings kann man ja bei der Kürze der Zeit seit der Operation noch keine abschliessenden Urtheile sich bilden. Da wir in der Durchleuchtung mit X-Strahlen ein einfaches Mittel haben, auch am Lebenden Veränderungen der äusseren Form des Knochens bis in die Details zu erkennen, lag es nahe, sich ihrer bei der Untersuchung dieser Verhältnisse zu bedienen. So hat Storp in der Deutschen Zeitschrift für Chirurgie[1]) die Röntgenphotographie eines Bier'schen Stumpfes reproducirt 1½ Jahre nach der Operation, aus welcher hervorgeht, dass der Stumpf noch dieselbe Configuration zeigt, wie bei der Operation, dass seitdem also keine atrophischen Veränderungen vor sich gegangen.

Ich selbst habe mehrere Amputationsstümpfe, die zum Theil noch in der ersten Zeit der Ausführung dieser Methode von Bier selbst operirt worden sind, photographirt, um ein Urtheil darüber zu gewinnen, ob an ihnen Veränderungen vor sich gehen, und welcher Art dieselben sind.

Die ersten Abbildungen, Fig 1 und 2, rühren von einem 45jährigen Manne her, dem am 21. Februar 1893 wegen Frostgrangrün beide Unterschenkel amputirt wurden. Bei der damals vorgenommenen Operation,

1) Deutsche Zeitschrift für Chirurgie 1898.

die im Archiv für klinische Chirurgie Bd. XLVI Heft I, S. 90 geschildert, wurde Tibia und Fibula rechtwinklig umgestellt und dadurch eine Art künstlicher Fuss gebildet. Der Patient erhielt einen steifen Schnürstiefel, wie er ebenda beschrieben, und ist auf der Hinterfläche der Tibia und Fibula, die nicht im stande waren, die Körperlast direct zu tragen, die ganze Zeit nach der Amputation bis jetzt gegangen. Wie ich mich bei

Fig. 1.

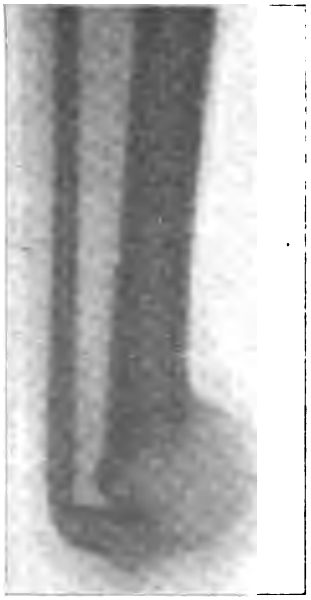

Jess. Osteoplastischer Amputationsstumpf. 6 Jahre post operationem. 21. Febr. 1893 amput. Phot. Oct. 1898. 50 mm Abstand.

Fig. 2.

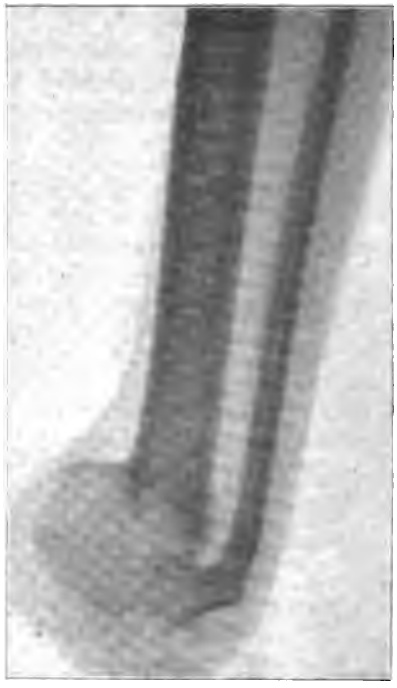

Jess. Osteoplastischer Amputationsstumpf. 6 Jahre post operationem. 21. Febr. 1898 amput. Phot. Oct. 1898. 50 mm Abstand.

der Nachuntersuchung überzeugte, war das Stumpfende auf Schlag und Druck unempfindlich, die Haut mit der Unterstützungsfläche derb und schwielig, an beiden Seiten je ein Hühnerauge. Die Röntgenphotographie zeigt an beiden Stümpfen eine ziemlich bedeutende Spitzfussstellung, die, wie eben erwähnt, jedoch der Gebrauchsfähigkeit keinen Abbruch gethan hat; dann aber geht aus ihr hervor, dass am Stumpfende keinerlei Veränderungen nach der Operation vor sich gegangen. Der künstliche Fuss bestand aus spongiöser Substanz, ist deshalb in der Photographie infolge der grösseren Durchlässigkeit für X-Strahlen undeutlicher gezeichnet.

Figur 3 zeigt den Stumpf eines 52 Jahre alten Arbeiters, der am 27. November 1894 amputirt wurde. Bei der Operation waren aus den

weggefallenen Theilen der Tibia und Fibula je ein Stückchen Corticalis mitsammt seinem die Ränder des Knochenstückes allseitig etwas überragenden Perioste abgesägt und lose transplantirt. Durch Periost-Catgutnähte wurden die losen Knochenstücke, deren Grösse dem Querschnitt der

Fig. 3.

Ralf. Osteoplastischer Amputationsstumpf nach Bier. 4 Jahre post operationem.

Tibia, resp. Fibula genau entsprach, an den Sägeflächen derselben befestigt. Die Anheilung gelang, das Resultat war auch in diesem Falle ein direct tragfähiger Stumpf. Wie die Nachuntersuchung ergiebt, ist das Resultat auch jetzt noch ein ganz ausgezeichnetes; der Patient vermag den ganzen Tag auf seinem Stumpf zu stehen und umherzugehen, hat niemals an der Sohle Ulcerationen gehabt, was um so mehr hervorzuheben, da mehrere Hautnarben in die Unterstützungsfläche fallen. Selbst der stärkste Schlag gegen den Stumpf ist nicht schmerzhaft. Wie die Röntgenphotographie, die bei 30 cm Abstand, der Röhre aufgenommen, zeigt, ist der Knochen entsprechend der Grösse und Gestalt des Untersuchten, ausnehmend stark gebaut, sicherlich nicht atrophisch geworden. Das Stumpfende der Tibia zeigt eine deutliche Abrundung.

Fig. 4, von einem ebenfalls direct tragfähigen Stumpfe herrührend, zeigt einen spitzen, atrophischen Stumpf, würde also scheinbar dem vorhin Gesagten widersprechen. Ich muss zum Verständniss der Stumpfform daher etwas genauer auf die Krankengeschichte eingehen.

Fig. 4.

Hilbert. Osteoplastischer Amputationsstumpf. 5¼ Jahr post operationem. Amputation 25. Mai 1893. Phot. October 1898. 50 mm Abstand.

Der Patient, ein sechzehnjähriger Schneiderlehrling, wurde im Herbst 1892 wegen eines Schrotschusses im linken Unterschenkel an der Grenze des mittleren und oberen Drittels schon ausserhalb der Klinik amputirt. Die Heilung der Operation wurde durch darauffolgendes Erysipel, Phlegmonen und Knochennekrosen sehr verzögert. Da der Kranke nicht wieder auf die Beine kommen konnte, wurde er am 28. März 1893 in die chirurgische Klinik zu Kiel aufgenommen. Dort fand sich eine stark spitzwinklige Contractur des Stumpfes, ein exulcerirtes und mit einem nässenden Ekzeme bedecktes schmerzhaftes Stumpfende; daneben ein hochgradiges Genu valgum. Die Haut der Wade war von breiten Narben durchsetzt. Zuerst wurde nun der Stumpf durch mehrere Nachoperationen geheilt und gestreckt, sowie das Glen valgum grösstentheils corrigirt. Am 25. Mai 1893 wurde die Stumpfplastik in der Weise ausgeführt, dass durch zwei gerade passende Knochenstückchen aus der Corticalis der

Tibia und Fibula, die noch mit dem Periost desselben im natürlichen Zusammenhang standen, die Markhöhlen beider verschlossen wurde. Die Wunde heilte per primam. Der Amputirte bekam einen Stelzfuss, wie ihn Bier in den Verhandlungen der deutschen Gesellschaft für Chirurgie 24. Congress II Seite 42 beschrieben, an dem gleichzeitig noch eine Vorrichtung angebracht wurde, um das noch bestehende Genu valgum zu corrigiren. Bei der Entlassung aus der Klinik war der Patient im stande, sich mit seiner ganzen Körperlast auf dem Stumpfe zu stützen, sowie mit der Prothese, die den Druck auf das Ende desselben fallen liess, umherzugehen. Im Laufe der Zeit wurde der ohnehin schon atrophische Stumpf noch dünner; da die Prothese daher zu weit wurde, hat der Patient sich selbst in wenig zweckmässiger Weise dadurch geholfen, dass er den schmalen Ledergurt, mit dem die Prothese oberhalb des Knies befestigt war, ganz stramm zusammengezogen; die Folge davon war, dass der Quadriceps aufs hochgradigste atrophirte. Verstärkt wurde der Schwund desselben noch dadurch, dass der Amputirte $1^1/_2$ Jahre hindurch mit festgestelltem, also steifem Kniegelenke gegangen war. Er bekam dann, als diese Missstände von Bier bei einer Nachuntersuchung entdeckt wurden, eine passende Prothese, mit der er bisjetzt umhergegangen ist. Die Untersuchung ergiebt nunmehr, dass der Amputirte noch im stande ist, seine Körperlast mit dem Stumpfende zu tragen; dass er auch wirklich darauf gegangen, beweisen die Druckschwielen an der Sohle, die übrigens von mehreren Narben durchkreuzt ist. Eine geringe Druckschwiele befand sich am Köpfchen der Fibula, herrührend vom Drucke der Prothese; ausserdem bestand noch ein ziemlich starkes Genu valgum. Die Röntgenphotographie zeigt nun eine hochgradige Atrophie der Knochen, namentlich der Tibia. Wie ist dieselbe zu erklären? Einmal muss dieselbe schon theilweise an der plastischen Operation bestanden haben, da der Patient vor derselben schon fast 9 Monate hindurch bettlägerig war, dabei weder den Stumpf auf Druck beansprucht hatte, noch wegen der schmerzhaften Entzündungen die geringste Bewegung mit demselben ausgeführt hatte. Wie schnell gerade bei schmerzhaften Entzündungen Atrophie eintritt, ist ja genugsam bekannt. Späterhin ist der Quadriceps femoris fast völlig funktionsunfähig geworden, wie auch die Beuger des Unterschenkels infolge der starken Einschnürung durch den Gurt, ebenso wie die Feststellung des Kniegelenkes $1^1/_2$ Jahre hindurch die Ausübung ihrer Funktion vollständig unmöglich machte. Für die Beurteilung der Gestalt des Knochens kommt ferner in Betracht, dass die Unterstützungsfläche nur zwei kleine Knochenplättchen bildeten; dass daher die seitlich überstehenden Knochenränder nicht belastet würden, daher keine Funktion mehr ausführen konnten. Wenn wir noch hinzunehmen, dass die Fibula[1]), deren Markhöhle gleichfalls durch ein Knochenstück gedeckt wurde, die, wie wir sehen, an ihrem Ende mit der Tibia verwachsen ist, einen Theil der Körperlast, und zwar eine bedeutende (es besteht Genu valgum, die Aussenseite trägt mehr als die Innenseite) getragen hat, so ist die Atrophie trotz der Tragfähigkeit des Stumpfes erst erklärt. Die Conicität erklärt

1) Die Fibula ist sonst wohl kaum dazu bestimmt mitzuhelfen, die Körperlast zu tragen (vergl. Langerhans, Virchow's Archiv. LXI. Bd.

sich ungezwungen dadurch, dass die Theile der Corticalis, welche die Knochenplatten überragten, als statisch überflüssig allmählich beseitigt wurden. Die Unregelmässigkeit der deutlich sichtbaren Epiphysenlinie ist wohl mit einer vorhergegangenen Rachitis in Beziehung zu bringen. Auch am Oberschenkel sind, wie die Photographie zeigt, atrophische Veränderungen vor sich gegangen.

Fig. 5.

Knaak. Osteoplastischer Amputationsstumpf l. 20 Monate post operationem.

Fig. 5 und 6 zeigen die Photographien von den beiden Unterschenkelstümpfen eines am 19. Februar 1897 osteoplastisch von Bier wegen Erfrierungsgangrän beider Füsse Amputirten. Die Operation wurde in der Weise vorgenommen, dass aus der Corticalis der Tibia eine dünne Knochenplatte ausgesägt wurde, die mit ihrem Periost noch mit dem des Stumpfes zusammenhing und gerade auf die Sägefläche beider Knochen passte. Dieselbe wurde darüber geschlagen und mit Periost-Catgutnähten in dieser Lage befestigt. Rechts trat Heilung per primam ein, links wurde dieselbe durch eine in mässigen Grenzen sich bewegende Eiterung verzögert. 3 Monate nach der Operation wurde der Patient mit einer Prothese entlassen, welche die Körperlast auf das Stumpfende sich stützen liess. Beide Stümpfe waren auf den stärksten Druck und Schlag unempfindlich. $1^1/_4$ Jahr nach der Entlassung wurde der Amputirte wieder aufgenommen, da ihm seine Prothese zu weit geworden war, er daher sich häufig, namentlich an den scharfen Kanten der Tibia wund scheuerte. Nachdem die wundgelaufenen Stellen geheilt waren, vermochte er ohne jede Prothese, den Stumpf, dessen Ende derb und schwielig, nur mit einer dünnen

Wattelage bedeckt, den ganzen Tag umherzugehen, ohne auch nur die geringsten Schmerzen zu spüren oder zu ermüden. Er wurde dann mit einer passenden Prothese, sowie zwei Pirogoffstiefeln, dessen eine Sohle erhöht wurde, um die Verkürzung gegenüber der anderen Seite auszugleichen, entlassen.

Fig. 6.

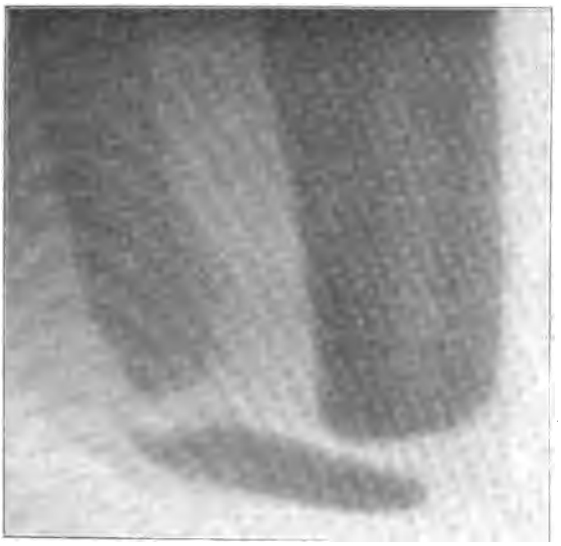

Knaak. Osteoplastischer Amputationsstumpf r. 20 Monate post operationem.

Die Photographie des linken Stumpfes (Fig. 5) zeigt, dass die Knochenplatte gut abgerundet, der mediale Theil der Tibia, soweit das Ende desselben die Platte überragt, ebenfalls abgerundet, an der lateralen Seite des Schien- sowie des Wadenbeines etwas vermehrte Knochenumbildung, einen an Stumpfenden, wie bekannt, nicht seltenen Befund. Wesentliche atrophische Veränderungen sind an ihm nicht vor sich gegangen. Die Photographie des rechten Stumpfes (Fig. 6) zeigt den interessanten Befund, dass die Knochenplatte nicht knöchern angeheilt ist; trotzdem ist, wie erwähnt, ein vorzüglich direct tragfähiger Stumpf in diesem Falle vorhanden. Auf die Bedeutung dieser Thatsache für die Beantwortung der Frage nach dem Grunde der Tragfähigkeit des Stumpfes muss ich nachher noch näher eingehen. Die Tibia zeigt an dem Theile, der die Knochenplatte überragt, also wenigstens am Ende für die Funktion wenig in Betracht kommt, Abrundung, an der äusseren Seite etwas Knochenumbildung; während die Fibula, die etwas kürzer abgesägt war, also wohl kaum als Stütze für das Körpergewicht mit dienen konnte, am Ende wie angenagt erscheint.

Fig. 7 zeigt den Stumpf eines osteoplastisch nach Bier amputirten jungen Mannes 7 Monate nach der Operation. Die Operation wurde in derselben Weise wie bei den vorher beschriebenen Fällen ausgeführt. Dass das Stumpfende nicht atrophirt ist, sieht man deutlich; es ist allerdings noch nicht lange Zeit seit der Amputation verstrichen, so dass man kein abschliessendes Urtheil über diesen Fall haben konnte.

Fig. 7.

Zik. Osteoplastischer Amputationsstumpf. 7 Monate post operationem.

Es geht also, um noch einmal die Resultate dieser Untersuchungen zusammenzufassen, aus der Betrachtung dieser Stümpfe die Richtigkeit des vorhin Gesagten hervor, dass dort, wo keine Abschwächung der Funktion, auch keine Atrophie vorhanden.

Wir kommen nun zu der Beantwortung der vorhin zu zweit gegestellten Frage, nämlich auf den Einfluss der veränderten Richtung der Inanspruchnahme auf die Structur des Knochens. Zweifellos müssen bei ihm, falls wirklich eine Aenderung der Richtung der Belastung und des Zuges auch eine Aenderung seiner Structur zur Folge hat, infolge des Wegfalles der Funktion eines grossen Theiles der Musculatur und der Aenderung der statischen Inanspruchnahme, wie sie bei manchen osteoplastischen Amputationsmethoden, so beim Pirogoff, Sabanageff, Bier eintritt, Aenderungen in seiner Architectur eintreten. Darüber können natürlich Jahre vergehen.

Ob nun in jedem Falle, nach mathematischen Regeln, d. h. dass jede überflüssige Knochenbälkchen verschwindet und einem besser construirten Platz macht, wie Wolff annimmt, ist nach den bisherigen Erfahrungen, die allerdings noch sehr gering sind, mindestens sehr zweifelhaft. So beschreibt Solger[1]) 2 Pirogoffstümpfe, welche 6, resp. 11 Jahre nach der Operation gewonnen sind, welche den typischen Charakter der mit einander verwachsenen Spongiosagebiete der Tibia und des Calcaneus so gut behalten haben, als seien die beiden Skelettstücke erst eben abgesägt worden. Und doch hatten beide ihren Trägern lange Jahre als Stütze gedehnt. Ausser Solger hat Kern[2]) aus der Freiberger Klinik Pirogoffstümpfe beschrieben, von denen zwei typische Transformationen im Sinne des Wolff'schen Gesetzes zeigen. Dabei ist der frühere Besitzer des einen, der nach einem Jahre im Oberschenkel amputirt wurde, nur 1—2 Monate darauf gegangen. Der zweite war ca. 3 Jahre auf dem Stumpfe gegangen; bei diesem waren die Aenderungen im Sinne des Transformationsgesetzes am meisten vorgeschritten, ja fast vollendet. Am 3. Stumpfe, welcher noch nicht knöchern verheilt war, von dem jede näheren Angaben fehlen, waren noch keine Aenderungen in der Structur aufgetreten. In der Kieler chirurgischen Klinik befindet sich ebenfalls ein Pirogoffstumpf, der 11 Monate nach der Operation gewonnen wurde und den grössten Theil dieser Zeit seiner Trägerin, die dann an Lungentuberculose starb, als Stütze gedient hat. Derselbe ist völlig knöchern verheilt, doch ist diese Verbindung keine sehr feste; er zeigt ebenfalls noch keine Umbildungen, die man auf eine veränderte Substanz zurückführen könnte. Es erscheint auf Sagittalschnitten, die ich untersucht habe, ebenfalls die Architectur der beiden Spongiosagebiete des Calcaneus und der Tibia so erhalten, als wenn die Operation eben vollzogen. Leider ist das Präparat nicht gut erhalten (es stammt von 1861) wegen der langen Dauer der Aufbewahrung, namentlich ist Corticalis verschiedentlich beschädigt; die Structur im Inneren ist jedoch deutlich zu erkennen. Einen 2. Pirogoffstumpf verdanke ich der Güte von Herrn Prof. Petersen zu Kiel, für den ich an dieser Stelle meinen besten Dank ausspreche. Er wurde von ihm zufällig im Operationskurse gewonnen; näheren Daten über ihn fehlen leider. Doch ging aus dem Zustande der Weichtheile (es waren dicke, derbe Schwielen auf der Sohle vorhanden) mit Sicherheit, wie mir

1) Archiv für Entwickelungsmechanik I.

2) Anatomische Untersuchungen Pirogoff'scher Amputationsstümpfe. Beiträge zur klinischen Chirurgie. 1898. XXI. Bd. 1. Heft.

Herr Prof. Petersen angab, hervor, dass er Jahre hindurch als Stütze benutzt sein musste. Damit stimmt auch das Aussehen des macerirten Stumpfes, an dem die Vereinigungsstelle der Tibia und des Calcuneus als solche kaum noch zu erkennen, gut überein. Jedenfalls ist der Amputirte, was sicherlich für die Ausbildung einer Aenderung der Structur das Wichtigste ist, sehr viel umhergegangen. Auch an Sagittalschnitten durch diesen Stumpf (Figur 8) konnte ich ausser einer Verdickung der Corticalis der Tibia an der Hinterseite, der stärkst belasteten, sowie einer daselbst verhandenen dichteren Anordnung der Spongiosabälkchen keine Aenderung in der Structur wahrnehmen. Man sieht an ihm nirgendswo ein directes Ineinanderübergehen von Spongiosazügen der Tibia und des Calcaneus; dieselben stossen vielmehr unter einem stumpfen Winkel zusammen.

Fig. 8.

Ihre Anordnung ist die bekannte, schon von Meyer, Falck, J. Wolff und anderen beschriebene.

An einem Chopartstumpfe konnte ebenfalls Solger[1]) keine Veränderungen seiner Structur, die man etwa auf eine veränderte Belastung zurückführen könnte, nachweisen.

An anderen tragfähigen Stümpfen sind meines Wissens bislang keine derartigen Untersuchungen gemacht worden.

In der Sammlung der Kieler chirurgischen Klinik befinden sich zwei osteoplastische Bier'sche Stümpfe, die 7 Monate, resp. 5 Jahre nach der Operation gewonnen wurden, von denen der erstere von einem 19jährigen Mädchen herrührte, welches nur einige Monate darauf gegangen, der zweite von einem bei seinem Tode 49 Jahre

1) Solger in Molechott's Untersuchungen 1896.

alten Arbeiter, der die ganze Zeit damit vorzüglich gegangen war. Bei letzterem (Fig. 9) musste, wenn überhaupt, die Knochenumbildung am deutlichsten ausgesprochen sein. Um die Form des Knochenstumpfes zu verstehen, muss ich kurz die Technik der Operation schildern. Es wurde dieselbe so ausgeführt, dass zuerst in gewöhnlicher Weise amputirt wurde, dann aus dem verheilten Amputationsstumpf ein Keil excidirt, der demnach Tibia und Fibula enthielt. Das lose Stück wurde umgeklappt und die Hautränder vernäht. (Siehe die 2 Abbildungen, die der Veröffentlichung des Verfahrens in den Verhandlungen der Deutschen Gesellschaft für Chirurgie 1895

Fig. 11a.

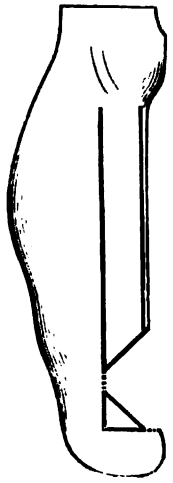

Fig. 11b.

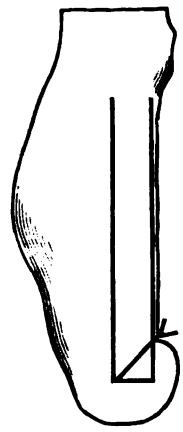

entnommen.) Ueber 5 Jahre ist, wie erwähnt, der Amputirte, ein Bummler, darauf herumgegangen mit einer Prothese, die zu Zeiten keineswegs auch nur mässigen Anforderungen entsprach, die Haut der Unterstützungsfläche war schwielig und dick geworden, so dass dieselbe trotz der nicht unbeträchtlichen Schrumpfung durch den Spiritus, in dem das Präparat 1 Jahr lang lag, noch jetzt einen Centimeter beträgt. Tibia und Fibula waren durch eine ca. 3 mm dicke Knochenspange an ihrer Hinterseite ca. 2 mm oberhalb des Stumpfendes knöchern mit einander verbunden. Wie man aus der Röntgenaufnahme (Fig. 9), die von einer ca. 6 mm dicken Scheibe, welche durch die Mitte beider Knochen schräg von hinten aussen nach vorn innen gesägt, gemacht ist, ersieht, ist die Fibula etwas tiefer abgesägt, dieselbe musste daher einen Theil der Körperlast mit tragen. Dass dieselbe es wirklich gethan, sehen wir an den Veränderungen,

die sich an ihr vollzogen. So sehen wir im Köpfchen deutlich Faserzüge spongiöser Substanz leicht gebogen verlaufen, welche die directe Fortsetzung von zahlreichen Knochenbälkchen im äusseren Condylus der Tibia darstellen. Wie ich mich durch Controlpräparate überzeugte, kommen in ihnen diese Züge nicht vor, ebenso geht aus den Beschreibungen von Wolff und Langerhans, sowie ihren Abbildungen hervor, dass dieselben sonst nicht existiren. Man geht wohl nicht mit der Annahme fehl, dass dieselben bestimmt sind, die

Fig. 9 u. 10.

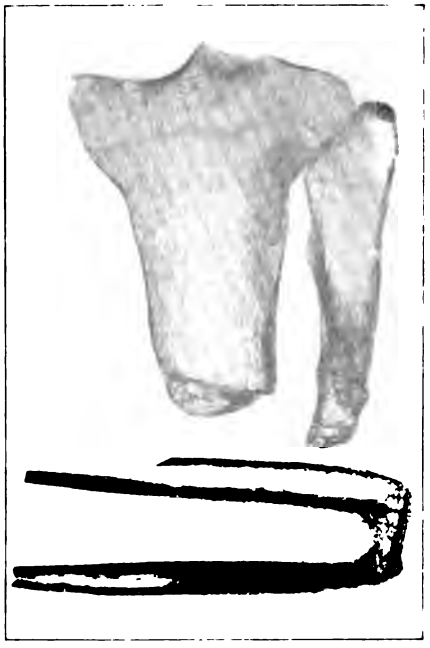

Belastung vom äusseren Condylus der Tibia auf die tragende Fibula zu übertragen. Weiter sehen wir eine mächtige Entwickelung von Faserzügen im unteren Teile des Fibulastumpfes, vorwiegend in der Längsrichtung, der Richtung der stärksten Belastung, an einer Stelle, wo sonst Spongiosa fehlt. Dass im Köpfchen die Spongiosazüge weit dünner, rührt daher, dass das Capitulum weit dicker, wie der Schaft. Wir sehen ferner, dass der früher compacte Theil des Knochenkeiles, der ursprünglich zur Deckung der Sägefläche verwendet, spongiös geworden, und können noch deutlich als etwas dichteren Streifen die Verbindungslinie des Keiles (Callus) erkennen. In der Mitte desselben erkennen wir eine Stelle, wo jegliche Knochen-

substanz fehlt, eine Markhöhle. An der Tibia erkennen wir deutlich die Vereinigungsstelle des Knochenkeiles mit dem Stumpfe, erkennen ebenfalls, wie die dicke, compacte Substanz des früheren Knochenkeiles spongiös geworden, dass in ihr die Bälkchen schräg gemäss der durch das höhere Absägen veränderten Druckrichtung verlaufen (am Original deutlicher zu sehen), während früher die Lamellen parallel der Oberfläche (hier also quer) zogen. Die übrigen Systeme von Knochenzügen sind die bekannten, schon von Meyer beschriebenen, ausser den erwähnten Zügen im lateralen Condylus. Das Stumpfende ist gut abgeschliffen und abgerundet. Auch in der Tibia ist eine Markhöhle. Wir sehen also eine vollständig gesetzmässige Construction, die den veränderten statischen Verhältnissen entspricht, deren Zweckmässigkeit im ganzen und grossen sich nicht bestreiten lässt. In der Mitte die Markhöhle, an beiden Enden spongiöse Substanz, zur Epiphyse distalwärts, wenn man will, umgebildet, bei der Kürze des Stumpfes keine ausgebildete Compacta. Dass nicht jedes statisch überflüssige Knochenbälkchen verschwunden, erkennt man aus dem aus ziemlich dicker Compacta bestehenden kleinen Knochenvorsprung, der sich, statisch völlig nutzlos, über der Spitze des Keiles an der lateralen Seite der Tibia befindet.

Der 2. Stumpf (Figur 10) wurde gebildet durch Bedeckung der durchgesägten Tibia- und Fibulafläche durch eine aus dem weggefallenen Stücke der Tibia abgesägte Knochenplatte, deren Periost noch in Verbindung stand mit dem Perioste des Stumpfes. Die Aufnahme rührt von einem Schnitte her, der mitten durch die Markhöhle der Tibia geht, von der Fibula die Corticalis mitgetroffen hat. Die Knochen sind dünn und zart, nicht ganz dem Alter der Patientin entsprechend; es rührt dies wohl her von der langen Inactivität, theils schon von der Stumpfbildung, theils nach dem Auftreten des Weichtheilrecidivs. Da der Stumpf nur wenige Monate der Trägerin zur Stütze gedient hat, können wir Umbildungen auch nur in beschränktem Maasse erwarten. Wir sehen nun auch hier, dass die Knochenplatte anfängt, einen spongiösen Charakter anzunehmen, dass in der knöchernen Verbindung derselben mit der Tibia und der zwischen beiden Knochen gelagerten Callusmasse die stärksten Knochensäulen in der Längsrichtung, der Richtung der stärksten Belastung verlaufen. Ferner lässt die scheinbar ungeregelte Knochensubstanz zwischen Tibia und Fibula oberhalb der Platte leicht bogenförmige Züge erkennen, die bestimmt zu sein scheinen, den Druck, welcher auf die Mitte der Knochenplatte fällt, auf die Corticalis der Tibia und Fibula zu verlegen.

Es ist weiteren Untersuchungen vorbehalten, nachzuweisen, wie weit derartige Umbildungen gehen können, wie lange Zeit damit hingeht, was für Verhältnisse dafür maassgebend sind[1]). So viel scheint allerdings aus den spärlichen, bisher bei Stümpfen nach dieser Richtung hin vorliegenden Beobachtungen hervorzugehen, dass der Knochen die Tendenz hat, die überkommene Form und Structur längere Zeit festzuhalten, jedenfalls erscheint es nicht so ohne weiteres angebracht, aus der Richtung der Bälkchen auf die statischen Verhältnisse einen Schluss zu ziehen.

Wir sahen demnach, dass die nicht tragfähigen Stümpfe mannigfachen Veränderungen ausgesetzt sind, die in einem Schwunde der Weichtheile und des Knochens bestehen, welchen die tragfähigen Stümpfe, wenigstens des letzteren nicht unterworfen sind. So interessant und wichtig diese Thatsache auch ist, so ist es doch dieser Umstand keineswegs allein, der den Hauptvortheil des tragfähigen Stumpfes für die praktische Verwendbarkeit darstellt. Sein Vorzug besteht vielmehr darin, dass er gestattet, den Druck auf das Stumpfende zu verlegen und somit die feste, sichere Anlegung einer verhältnissmässig einfach construirten Prothese ermöglicht. Es ist leicht einzusehen, dass dieselbe an einer querverlaufenden Stützfläche einen ganz anderen Halt findet, als wenn sie sich an einer schräg geneigten Fläche, etwa den Condylen der Tibia oder den Weichtheilen, die bei jedem Schnitte zusammengepresst werden, stützt. Das künstliche Glied hat dann beim Erheben stets die Neigung, herabzusinken und sich vom Körper zu entfernen, um alsbald, so bald es aufgesetzt wird, sich wieder nach oben zu schieben. Selbst die best gearbeitete Prothese kann diesen Uebelstand nicht vermeiden, der einmal auf jeden Fall einen hinkenden Gang zur Folge hat, dann aber auch kaum eine Reibung an den prominirenden Stellen, die zu Druckgeschwüren führen kann, vermeiden lässt. Bei der Verwendung der Circumferenz des Stumpfes als Stützpunkt, kommt noch als grosser Uebelstand dazu, dass eine enge Umschliessung der Weichtheile, die ja unausbleiblich ist, die Hautperspiration, namentlich im Sommer, fast völlig verhindert. Die Haut wird macerirt, das Leder der Hülse wird infolge der Durchtränkung mit Flüssigkeit hart, reibt, wie schon erwähnt, bei jedem Schritt und Tritt; die Folge werden Druckgeschwüre sein, die erst durch Abnahme der Prothese zu heilen sind. Sucht man schliesslich am Becken einen Stützpunkt, so verzichtet man, abgesehen, dass auch hier die erwähnten Nachtheile nicht völlig

1) Abnorme Weichheit, Osteoporose könnte die Transformation begünstigen, grosse Festigkeit des Knochengewebes dieselben hintanhalten oder verzögern.

ausgeschlossen, schliesslich auf alle Vorteile eines langen Stumpfes und benutzt denselben nur zur Fortbewegung der Prothese; es wird dann die unausbleibliche Folge ein hässlicher und unschöner Gang sein[1]).

Es hat demnach, wie erwähnt, nicht an Versuchen gefehlt, tragfähige Stümpfe an jeder beliebigen Stelle des Gliedes, auch in der Diaphyse, zu bilden; diese Versuche reichen weit zurück. Dass Exarticulationsstümpfe, sowie die Stümpfe in der Epiphyse tragfähig waren, wusste man schon längst, den Grund dafür kannte man jedoch nicht. Es misslangen dann auch alle Versuche, dieses Problem zu lösen. Da man der Ansicht war, der durchsägte Knochen schnitte mit seinen scharfen Rändern in die Weichtheile hinein und sei deshalb nicht tragfähig, hat man versucht, durch eine reichliche Bedeckung desselben mit Hautmuskellappen einen direct tragfähigen Stumpf zu erzielen; der Versuch misslang jedoch. Dass eine spitze Beschaffenheit des Knochenendes die Tragfähigkeit nicht hindert, erhellt auch aus der Thatsache, dass der Syme'sche Exarticulationsstumpf im Fussgelenk, auch wenn man die Maleolen nicht mit entfernt, sehr geeignet ist, das Körpergewicht zu tragen, ebenso wie der Exarticulationsstumpf sub talo, den man ebenfalls seiner höckerigen, unebenen Beschaffenheit wegen kaum dafür geeignet halten musste. Labori[2]) und Marcellin Duval[3]) haben bei tiefen Unterschenkelamputationen durch zwei einander sehr ähnliche Verfahren die Achillessehne zur Deckung des Knochenstumpfes mit verwendet, aber eben so wenig einen tragfähigen Stumpf erzielt. Auch die Versuche, durch Bildung einer Periostmanschette, die man im natürlichen Zusammenhange mit den Weichtheilen liess und zur Stumpfbedeckung verwandte, eine directe Tragfähigkeit zu erzielen, misslangen. Ich kann wohl die übrigen Versuche, dies Ziel zu erreichen, übergehen und mich zu dem Verfahren von Bier wenden. Demselben ist es auf verschiedene Weise gelungen, tragfähige Amputationsstumpfe zu der Diaphyse zu schaffen; das Princip seines Verfahrens besteht darin, dass er den Stumpf durch eine Knochenplatte schliesst. Gelingt die Anheilung dieser Platte, knöchern oder fibrös, mag sie nun im Zusammenhange mit sämmtlichen Weichtheilen oder nur mit dem Periosteo gelassen sein, selbst lose transplantirt, so ist der daraus resultirende Stumpf ein tragfähiger.

Den Grund für die Tragfähigkeit desselben suchte Bier[4]) darin,

1) Näheres bei Schede, a. a. O. S. 359 ff.

2) Laborie, Amputations sous-malléolaires. Ref. V. Hirsch. 1885.

3) Caradec, V. Hirsch. 1877.

4) Verhandlungen der Deutschen Gesellschaft für Chirurgie. 1895. II. Bd. S. 38 ff.

dass er keine Knochennarbe in die Unterstützungsfläche legt, sondern seitlich daran. Hirsch[1]) machte dann darauf aufmerksam, dass Amputationsstümpfe, bei denen die Knochennarbe, der Callus direct nach unten fällt und daher die Unterstützungsfläche bildet, die Stümpfe in der Epiphyse, so der Carden-Beckmann'sche, Syme'sche mit Absägung der Malleolen, wohl tragfähig seien. Er erklärte nun die Tragfähigkeit der Stümpfe in rein mechanischer Weise, indem er sagt, der Stumpf müsste die Eigenschaften einer Epiphyse haben, er müsste gleich ihr im stande sein, Kräften zu widerstehen, die in verschiedener Richtung geneigt zur Längsaxe des Gliedes einwirken. Bier trat zuerst dieser Ansicht bei, kam aber nach mannigfachen Erwägungen, wie er schreibt, wieder zu seiner alten Ansicht zurück. Er sagt Folgendes: Die nicht tragfähigen Diaphysenstümpfe sind meist schon gegen einfachen Fingerdruck gegen den Amputationscallus empfindlich, die tragfähigen Diaphysen- und Epiphysenstümpfe vertragen die stärksten Schläge ohne Schmerzen. Er glaubt demnach, dass die Epiphyse nicht eine derartig empfindliche Narbe producirt, wie die Diaphyse und deshalb zum Tragen des Körpergewichtes befähigt ist. Da die Epiphyse sich vor allem dadurch von der Diaphyse unterscheidet, dass diese eine grosse, offene Markhöhle besitzt, jene dagegen nicht, liegt es nach ihm nahe anzunehmen, dass es vielleicht die Markhöhle ist, welche den empfindlichen Callus erzeugt.

Um den Grund der Tragfähigkeit zu finden, müssen wir zuerst uns vergegenwärtigen, welche Stümpfe eigentlich tragfähig sind: Unter allen Umständen sind tragfähig sämmtliche Exarticulationsstümpfe der unteren Extremitäten, ebenso wie der Pirogoff-, Sabanejeff-, Bier'sche Stumpf. Ich setze hierbei voraus, dass nicht grosse Hautnarben in die Unterstützungsfläche fallen, kleinere hindern die Tragfähigkeit des Stumpfes erfahrungsgemäss nicht. Weiter gelang es Kummer[2]) und Ollier[3]) den an und für sich nicht tragfähigen Amputationsstumpf im untersten Theile der Diaphyse des Unterschenkels durch Bedeckung der derben, druckgewohnten Sohlenhaut tragfähig zu machen. Es sind also die Exarticulationsstümpfe unter allen Umständen (falls nicht Narben, Nervengeschwülste oder dergl. hindernd im Wege stehen) tragfähig, während die Epi-

1) Hirsch, a. a. O. S. 37.

2) Kummer, Ueber die Bildung eines Fersenlappens zur Erzielung eines direct aufstützbaren Stumpfes bei supramalleolärer Amputation des Unterschenkels. Correspondenzblatt für Schweizer Aerzte. XXIV. Bd. 1894.

3) Des amputations du pied à lambeau talonnier doublé' du périoste calcanéen. Rev. de chir. 1891. V. Hirsch. 1891.

physenstümpfe doch keineswegs immer diese Eigenschaft besitzen. So sind von vier nach Syme in der Kieler chirurgischen Klinik Amputierten, bei welchen die Malleolen abgesägt wurden, welche es Lengermann [1]) noch gelang ausfindig zu machen, nur drei im stande, sich direct auf ihren Stumpf zu stützen; nur einer hat ein günstiges Resultat zu verzeichnen. Aehnlich sind die Erfolge anderer Autoren; dieselben haben zum Theil so verschiedene Resultate zu verzeichnen gehabt, dass Schede [2]) glaubte die Zuverlässigkeit ihrer Berichte in Zweifel zu ziehen oder wenigstens ihre Angaben nur mit grosser Vorsicht aufnehmen zu müssen. Aehnlich steht es mit der Carden'schen Amputatio femoris supracondylica. Von 45 in der Dissertation von Kramps [3]) als geheilt aufgeführten Patienten konnten nur 15 auf dem Stumpfe direct gehen; es hatten demnach nur 33⅓ Proc. tragfähige Stümpfe erhalten.

Mir scheint die erwähnte Thatsache, dass keineswegs die Epiphysenstümpfe immer tragfähig sind, Grund genug zu geben, nicht der Hirsch'schen Theorie zuzustimmen, da ich nicht einsehe, weshalb unter gleichen Umständen das eine Mal der Epiphysenstumpf tragfähig sein soll, das andere Mal jedoch die Epiphyse ihre Eigenschaften verloren haben sollte, Kräften zu widerstehen, welche in verschiedener Richtung geneigt zur Längsaxe des Gliedes einwirken. Es lassen sich jedoch noch eine Anzahl anderer Thatsachen aufführen, die gegen diesen Versuch, die Ursachen der Tragfähigkeit des Stumpfes in einer besonders zweckmässigen Construction desselben zu suchen, sprechen. So ist der Exarticulationsstumpf im Tibia-Torsalgelenke, bei dem sich der Amputirte direct auf die Spitzen der Malleolen stützt, ein hervorragend tragfähiger Stumpf, so dass er mit Rücksicht hierauf dem Pirogoff von Marks [4]) einem bekannten New-Yorker Fabrikanten künstlicher Glieder gleichgestellt wird. Derselbe verwirft übrigens auch, vielleicht mit Recht, das Absägen der Malleolen, sowie er die Abschneidung der Condylen des Femur bei der Carden'schen Amputation für unzweckmässig hält, da seiner Erfahrung nach, die sich auf Hunderte von Stümpfen beläuft, die Tragfähigkeit derselben dadurch vermindert würde. Vergegenwärtigen

1) Lengermann, Ueber die Erfolge der Syme'schen Operation. I.-D. Kiel. 1898.

2) Schede, Ueber partielle Fussamputationen in Sammlung klinischer Vorträge. 72—73. S. 545.

3) Kramps, Ueber die Amputation des Oberschenkels nach Carden. I.-D. Kiel. 1898.

4) G. Marks, Amputations prothetically considered. New York Medical Journal January 27th 1894.

wir uns nun die Structur der Malleolen, auf denen der Amputirte geht, so müssen wir uns zweifellos gestehen, dass dieselbe, wenigstens nach der Hirsch'schen Theorie, so ungeeignet wie möglich, dafür ist. Die Structur der Malleolen[1]) ist so eingerichtet, dass sie vorzüglich geeignet erscheinen, einem von innen nach aussen einwirkenden Drucke zu widerstehen, keineswegs aber einem von unten nach oben gerichteten, wie dies der Belastung durch das Körpergewicht entspricht. Weiter ist der Kummer'sche und Ollier'sche Stumpf geeignet, dass Unrichtige dieser Theorie zu beweisen, da bei ihm die Amputation durch den Schaft des Knochens geht und doch Tragfähigkeit erzielt wird. Ebenso spricht gegen diese Ansicht die Erfahrung, die wir bei der Ausführung der Bier'schen osteoplastischen Unterschenkelamputation machten, dass nämlich die fehlende knöcherne Vereinigung mit den durchsägten Enden der Tibia und Fibula keineswegs die Tragfähigkeit herabsetzt. Es ist leicht einzusehen, dass dann gerade eine sehr ungleichmässige Belastung der Corticalis eintritt; mag nun der Druck in senkrechter Richtung oder geneigter zur Platte einwirken, stets werden die seitlichen Theile der Corticalis der beiden Knochen des Schaftes stärker belastet werden, als die inneren. Nehmen wir noch dazu, dass die Knochenlamellen in der untergelegten Platte quer zur gewöhnlichen Druckrichtung verlaufen, so müssen wir zweifellos gestehen, dass die Construction des Stumpfes kaum zweckmässig erscheint, dem Drucke der Körperlast zu widerstehen, sicherlich nicht mehr geeignet, als der gewöhnliche Stumpf, der durch die Diaphyse geht. Uebrigens liegen die Verhältnisse beim Amputationsstumpfe wohl kaum derartig, dass diese eine Eigenschaft erfordern, Kräften widerstehen zu können, welche in verschiedener Richtung geneigt zur Längsaxe des Gliedes einwirken, auf die Corticalis zu verlegen, da die Belastung durch das Körpergewicht beim Tragen einer zweckmässig construirten Prothese hauptsächlich in der Längsrichtung wirkt.

Es bleibt uns demnach nur noch die Bier'sche Ansicht zu berücksichtigen übrig, dass nämlich die Knochennarbe der Grund für die Tragfähigkeit des Amputationsstumpfes oder das Fehlen dieser Eigenschaft sei. Bier ist der Ansicht, dass die Markhöhle beim gewöhnlichen Diaphysenstumpfe einen Callus producirt, der nicht im stande ist, seiner Schmerzhaftigkeit wegen die Körperlast zu tragen. Er weist darauf hin, dass die tragfähigen Amputationsstümpfe auf Druck schmerzlos sind, während die nicht tragfähigen zum Theil sogar recht empfindlich sind. Wie wir uns leicht durch Versuche an

1) Vergl. Langerhans, P. Virchow's Archiv. LXI. Bd. S. 236.

geeigneten Objecten überzeugen können, ist das zweifellos richtig. Wir sehen aber auch ferner, dass beim Bier'schen Stumpfe der mit einer Knochenplatte bedeckte, d. h. narbenfreie Knochen vollständig auf Druck schmerzlos ist, während der Theil, von dem die Knochenplatte gewichen, wie es sehr häufig nach der Ausführung der Operation trotz Naht zu geschehen pflegt, wieder schmerzhaft ist. An und für sich müsste ja jeder Querschnitt einer Extremität wohl im stande sein, die Körperlast zu tragen, wenigstens, wenn man den Grund hierfür in rein mechanischen Verhältnissen sieht, da ja auf jedem Querschnitte schon vor der Operation die Last der darüber liegenden Körperhälfte ruhte. Dass der Knochen im Gegentheil weit mehr leisten kann, dass er für maximale Leistungen eingerichtet ist, lehren u. a. die Untersuchungen Rauber's und Messerer's, ebenso wie wir aus den Ausfahrungen nach Amputationen wissen, dass die Malleolen, selbst ein Metatarsalknochen wohl im stande ist, für sich allein die Körperlast zu tragen. Wenn wir nun sehen, wie ein Amputirter, der einen nichttragfähigen Stumpf hat, beim Versuche, sich darauf zu stützen, sofort heftige Schmerzen empfindet, so ist es wohl kaum zu kühn, den Schluss, daraus zu ziehen, dass in der Schmerzhaftigkeit der Grund für die Nichttragfähigkeit liegt. Sehen wir nun ferner, dass diese Schmerzhaftigkeit, wie schon erwähnt, sich nur auf die Narbe beschränkt, dass der normale Knochen nicht schmerzhaft ist, erscheint wohl der Schluss gerechtfertigt, dass die Narbe das Maassgebende für die Tragfähigkeit ist. Wie erklärt sich aber, dass die Epiphyseustümpfe, die doch gleichfalls eine Narbe nach unten, d. h. als Unterstützungsfläche tragen, trotzdem tragfähig sein können. Bier erklärt diese Thatsache dadurch, dass er annimmt, die Callus, welchen die Markhöhle lieferte, sei der empfindliche, der die Tragfähigkeit verhindern. Abgesehen nun davon, dass ein grosser Theil der Epiphysenstümpfe keineswegs tragfähig ist, sind es der Zellen der Markhöhle, welche den sogenannten inneren Callus produciren; dieselben befinden sich gerade so zwischen den Knochenbälkchen der Epiphyse, wie in der Markhöhle und müssten demnach auch in der Epiphyse einen schmerzhaften Callus bilden. Ausserdem kann man sich leicht davon überzeugen, dass nicht nur der die Markhöhle verschliessende Callus schmerzhaft ist, sondern der Callus überhaupt, ebenso wie in den schon erwähnten Fällen nur der von der Knochenplatte verschlossene Theil des Knochens nicht druckempfindlich war. Der Grund dafür, dass man man einen tragfähigen Stumpf erhält, wenn man die Markhöhle verschliesst, liegt meines Erachtens darin, dass eben nur die Knochenplatte, d. h. normaler Knochen, dem Drucke

ausgesetzt wird, während die Narbe vor Druck geschützt wird, da sie nicht in die Unterstützungsfläche fällt. Es verspürte denn auch ein Amputirter, dem nur die Markhöhle verschlossen, Schmerz bei Druck auf die Corticalis, während Schmerz bei Druck auf die Platte nicht vorhanden war. Ich bin daher auch der Ansicht, dass man einen tragfähigen Stumpf dann auch erhielt, wenn man die Corticalis nur mit einer Platte bedeckt, die Markhöhle dagegen frei lässt. Falls dann nicht etwa der von der Markhöhle gebildete Callus durch das Loch in der die Corticalis deckende Platte hindurchwuchert, müsste ja normaler Knochen die Unterstützungsfläche bilden.

Aus den vorhin erwähnten Thatsachen scheint mir also hervorzugehen, dass sich, wenigstens in Bezug auf die Schmerzhaftigkeit der von der Markhöhle, wie an dem Perioste und der Corticalis gebildeten Callus sich gleich verhält, d. h. beide sind schmerzhaft. Wie ich mich ferner überzeugen konnte, gehört jedoch ein bestimmter Druck dazu, Schmerzhaftigkeit zu erzeugen, der bei einzelnen Menschen verschieden ist. So genügte bei einem sehr heruntergekommenen Oberschenkelamputirten ein auf eine kleine Stelle localisirter geringer Fingerdruck schon, einen starken Schmerz hervorzurufen; sobald ich jedoch den ganzen Stumpf mit der vollen Hand gleichmässig drückte, empfand derselbe nur geringe Schmerzen. Bei einem am Orte der Wahl Amputirten war erst sehr starker Fingerdruck schmerzhaft; derselbe vermochte auch auf einer weichen Unterlage, ohne Schmerzen zu empfinden, sich mit einem Theile seiner Körperlast zu stützen, sobald er jedoch sein volles Gewicht darauf legte, traten heftige Schmerzen auf, so dass er den Versuch aufgeben musste. Ich komme daher zu dem Schlusse, dass die Knochennarbe wohl im stande ist, einen gewissen Druck auszuhalten, dass dies Vermögen jedoch im Vergleich zum normalen Knochen nur gering ist. Vertheilt sich ein gleicher Druck auf eine grosse Fläche, so wird er natürlich weit leichter ertragen, als wenn er auf eine kleine Fläche einwirkt. Der normale Knochen ist für maximale Leistungen eingerichtet, hier kann eine kleine Fläche einen grossen Druck ohne Schaden aushalten. Die Epiphysen haben nun das Gemeinsame, dass hier eine grosse Unterstützungsfläche geboten wird; derselbe Druck, der bei Amputationen durch den Schaft auf eine kleine Fläche Knochennarbe fällt, vertheilt sich bei der Epiphyse auf eine grössere Fläche, die nunmehr im stande ist, denselben auszuhalten. Dass auch ein Diaphysenstumpf unter Umständen, dann nämlich, wenn unter ihm ein natürliches, dickes Polster mit druckgewohnter Haut liegt, tragfähig sein kann, lehrt der Ollier'sche und Kummer'sche Stumpf. Dass

die Bedeckung des Stumpfes mit einem dicken Muskellappen keine Tragfähigkeit zur Folge hatte, rührt meines Erachtens daher, dass es keineswegs die Funktion des Muskels ist, Druck auszuhalten, er daher bald der Atrophie bei anhaltendem Drucke verfällt. Das Unterhautzellgewebe dagegen, welches schon an und für sich (infolge Vererbung) an allen den Stellen, an denen es anhaltend Druck auszuhalten hat, ganz besonders dick ist, wird im Gegentheil in diesem Falle derber und fester.

Wir müssen nun noch kurz auf die Frage eingehen, weshalb Epiphysenstümpfe in dem einen Falle tragfähig sind, in dem anderen nicht. Wie wir aus den Berichten und statistischen Mittheilungen, die darüber vorliegen, ersehen, ist zumeist, nicht immer, in den Fällen längerer Heilungsdauer, bei denen die Wiederherstellung durch oft langwierige Eiterungen verzögert wurde, eine mangelhafte Gebrauchsfähigkeit des Stumpfes eingetreten, ohne dass der Grund dafür in einer schlechten Beschaffenheit der zur Deckung verwandten Haut (Narbenbildung u. dergl.) zu suchen wäre. Nun wissen wir, dass durch den Reiz der Eiterung ein übermässiger, unregelmässiger Callus producirt wird, der wegen seiner Unregelmässigkeit — es fallen nur kleine Theile der Narbe in die Unterstützungsfläche — keineswegs geeignet erscheint, eine Stütze für die Körperlast zu gewähren. Ausserdem erscheint es wichtig, die Knochennarbe bald auf Druck zu beanspruchen, um eine Festigung durch die Funktion herbeizuführen, der anderenfalls dieselbe bald der Atrophie anheimfallen und nicht mehr im stande sein wird, den Körper zu tragen. Wissen wir doch gerade von Epiphysenstümpfen, dass dieselben, obgleich anfänglich direct tragfähig, infolge Nichtbenutzung einer Prothese schon nach Monaten ihre Fähigkeit, als Stütze für die Körperlast zu dienen, verloren haben. Dass bei der Festigkeit des Knochencallus ausserdem individuelle Verhältnisse, die sich keineswegs immer übersehen lassen, eine wichtige Rolle spielen, ersehen wir aus den Erfahrungen, die wir bei der Behandlung der Fracturen machen. Wie oft tritt hier nicht, ohne einen ersichtlichen Grund, eine mangelnde Festigkeit des Callus auf, die das Glied unter Umständen für immer unbrauchbar macht oder wenigstens seine Gebrauchsfähigkeit für lange Zeit hindert. Auch in den, wie es die Regel ist, günstig verlaufenden Fällen ist keineswegs die Callusbildung, seine Festigkeit eine gleiche, wie man wohl weiss. Beim Gritti, der auch nur in einem Theile der Fälle ein günstiges Resultat giebt, liegt der Grund für ein etwaiges Misslingen wohl in der Beschaffenheit der Haut vor der Patella, deren Reizung zu Ent-

zündungen wegen den in ihr liegenden Schleimbeutel ja bekannt ist. Ausserdem ist hier sehr vorsichtige Uebung im Anfange am Platze, da die Patella keineswegs zur Ertragung starken Druckes bestimmt ist.

Wir müssen hier noch näher auf die Beantwortnng der Frage eingehen, weshalb denn der Knochen überhaupt im stande ist, an Stellen, die vor der Operation keinen Druck auszuhalten gewohnt sind, nach Ausführung einer der vorhin genannten osteoplastischen Amputationsmethoden ohne Schaden selbst andauernden Druck, wie er ihm beim Stehen und Gehen ausgesetzt ist, bald zu ertragen lernt, während er durch den Druck von Aneurysmen, wahren Geschwülsten zerstört wird. Wir müssen also erklären, weshalb Druck das eine Mal dem Knochen nichts schadet, das andere Mal denselben vernichtet.

Wolff, dem dieser Einwand nach Aufstellung seines Transformationsgesetzes, indem er die Volkmann'sche Drucktheorie widerlegte und gleichzeitig nachwies, dass vermehrter Druck Neubildung von druckfesten Knochen zur Folge hatte, oft gemacht würde, hilft sich, indem er neuerdings[1]) folgendes sagt: „Die Drucktheorie hat es nur mit Knochen zu thun, welche trotz pathologisch veränderter Inanspruchnahme weiter funktioniren, speciell weiter als Stützorgane des Bewegungsapparates dienen. Bei solchen Knochen geschehen Umbildung und Schwund im Dienste der Funktion nach mathematischen Gesetzen. Bei Aneurysmen und Neoplasmen handelt es sich um einfach mechanisch bewirkten Schwund ohne gleichzeitige modellirende, funktionelle Umbildung, also lediglich um Zerstörung des Knochengewebes in toto und um die partielle oder totale Vernichtung seiner Funktion, keineswegs aber um den Fortbestand der Funktion des gedrückten Knochens."

Es scheint mir demnach Wolff der Ansicht zu sein, das Aneurysma, resp. die Geschwülste, zerstöre den Knochen mechanisch, indem sie ihn allmählich gleichsam zertrümmern. Wie wir wissen, üben jedoch diese Gebilde keineswegs einen derartigen Druck aus, der im stande wäre, den Knochen in rein mechanischer Weise zu zerstören. Wie Hirsch[2]) meiner Ansicht nach sehr richtig bemerkt, können dieselben deshalb keinen so starken Druck ausüben, weil sie selbst viel eher dadurch zerquetscht werden.

Roux[3]) ist der Ansicht, „dass der Knochen bloss an den mit

1) J. Wolff, Die Lehre von der funktionellen Pathogenese der Deformitäten. Langenbeck's Archiv. LIII. Bd. S. 854.

2) Hirsch, Die mechanische Bedeutung der Schienbeinform. Berlin 1895.

3) W. Roux, Berliner klin. Wochenschrift 1893. S. 510.

Knorpel bedeckten Stellen starken Druck dauernd aufzunehmen vermag; während an Stellen, wo viel schwächerer Druck auf mit Periost oder Endost bekleidete Flächen stattfindet, Schwund des Knochens an dieser Druckaufnahmefläche die Folge ist.

Nun, nach den erwähnten osteoplastischen Amputationsmethoden hält der Knochen auch an Stellen, die nur mit gewöhnlichem Periost bekleidet sind, starken Druck ohne Schaden aus; ebenso wie Hirsch erwähnt, am Fersenhöcker und Sitzbeinknorren, die allerdings mit derberem Periost bekleidet sind.

Zschokke[1]) erklärt diese Thatsache folgendermaassen: „Die Sache wird sofort klar, wenn man bedenkt, dass anhaltender Druck und intermittirender eben sehr verschieden wirken. Der erstere wird die Circulation hemmen, der letzte fördern.“ Dann ist er der Ansicht, dass der normale Belastungsdruck die Circulation im Knochen nicht beeinträchtigen kann, da die Gefässe desselben vorwiegend longitudinal, in der Richtung des physiologischen Druckes verlaufen. Der rechtwinkelig zur Längsaxe einwirkende Druck wird die Gefässe im Knochen comprimiren, der denselben diagonal entgegenlaufende ihr Lumen eher erweitern, als verringern. Sobald der Druck seitlich auf den Knochen einwirke, würde der Blutzufluss beeinträchtigt, namentlich, wenn der Druck permanent wirke“.

Mit Recht macht Hirsch[2]) darauf aufmerksam, „dass die Knochenwandung zusammenpressen derart, dass durch Compression der Gefässkanäle im Knochen der Säftestrom beeinträchtigt würde, den Knochen zertrümmern hiesse.“ Zugleich weist er darauf hin, dass bei der Bier'schen osteoplastischen Unterschenkelamputation, bei der eine der Innenwand der Tibia entnommene Knochenplatte die Sägefläche derselben bedeckt, in dieser Platte die Gefässe senkrecht zur Belastung verlaufen; trotzdem vermag das umgestellte Knochenstückchen bald die stärksten Druckwirkungen auszuhalten.

Hirsch[3]) selbst kommt nun auf Grund der Annahme, die er für erwiesen hält, dass stets ein schwacher Druck es ist, welcher den Knochen zerstört, während starker Druck, wie er beim Gehen und Stehen, Laufen und Springen den Knochen beansprucht, seine Druckfestigkeit fördert, zur Ansicht, dass die Schwäche des Druckes die Hauptbedingung für die schädigende Wirkung sein müsse. In zweiter Linie kommt nach ihm dann die anatomische Beschaffenheit

1) Zschokke, Untersuchungen über das Verhaltniss der Knochenbildung zur Statik und Mechanik des Vertebratenskeletts. Zürich 1892.

2) Hirsch, a. a. O. S. 16.

3) Hirsch, a. a. O. S. 17 ff.

der Druckaufnahmefläche, in dritter Linie die Dauer der Druckwirkung in Betracht. Nach ihm „erhält die schwache Druckwirkung also erst dann ihren pathologischen Charakter, wenn sie auf einer Stelle erfolgt, an welcher die Knochenoberfläche zur Druckaufnahme nicht eingerichtet ist, und wenn sie ferner hinreichend lange Zeit hindurch statthat". Dass schwacher Druck den Knochen schädigt, während starker das Gegentheil bewirkt, führt ihn zu der Annahme, „der Knochen würde funktionell beansprucht nur durch starke Druckwirkungen, nicht dagegen durch schwache". Als Beweis für diesen Satz führt Hirsch die Thatsache an, dass die Druckfestigkeit des Knochens eine sehr grosse sei, „dies weise gewiss darauf hin, dass die Funktion des Knochens es sei, starke Druckwirkungen auszuhalten". Der starke Druck ruft nach ihm im Knochen starke Druckspannungen hervor, d. h. er bedingt eine funktionelle Beanspruchung desselben.

„Der trophische Reiz der Funktion veranlasst nun die tiefer im Knochengewebe selbst liegenden Zellen, die Ernährung der peripheren Knochenbezirke, mit welchen diese ja durch zahlreiche Fortsätze in Verbindung stehen, mit zu übernehmen. So bleibt trotz der Beeinflussung der zugehörigen Zellen das periphere Knochenmaterial erhalten." Der schwache Druck dagegen reicht nach Hirsch nicht aus, im Knochengewebe einen funktionellen Reiz zu erregen, dagegen ist derselbe wohl im stande, das Periost zu schädigen, namentlich die innere Schicht desselben, welche aus Knochenzellen besteht. „Die Zerstörung derselben bedeutet zugleich eine Zerstörung des anliegenden Knochenmaterials, da der trophische Reiz fehlt, welcher die tiefer liegenden Zellen veranlasst, die Ernährung des peripheren Materials mit zu übernehmen. Dann wirkt der schädliche Druck auf die zarten Zellfortsätze in den eröffneten Knochenröhren. Er zerstört diese Zellfortsätze und damit die umgebenden Knochentheilchen. So erreicht die Geschwulst die folgende Zellenschicht. Jetzt wird diese geschädigt und mit ihr der zugehörige Bezirk von Knochensubstanz. Auf diese Weise bewirkt der schwache Druck die fortschreitende Usurirung des Knochens." Die hier entwickelte Ansicht Hirsch's basirt, wie er selbst sagt, auf 3 Hauptpunkten, von denen er den ersten für den wichtigsten hält. Der Druck muss ein schwacher sein, denn starker Druck beansprucht den Knochen funktionell. Dieser Satz kann meines Erachtens nicht richtig sein; wenn der Druck überhaupt den Knochen funktionell beansprucht, muss nothwendigerweise ein schwacher, falls er nicht unter ein gewisses Minimum überhaupt heruntergeht, unmerklich wird, in gleicher Weise

ihn beanspruchen, wie der starke; der Unterschied ist nur graduell. Hirsch schliesst diesen Satz aus der bekannten und erwiesenen Thatsache, dass die Druckfestigkeit des Knochens sehr gross ist, daher sei es wohl die Funktion des Knochens, starke Druckwirkungen auszuhalten. Nun, ich schliesse daraus nur, dass der Knochen auch starke Druckwirkungen auszuhalten vermag. Dann ist die Thatsache keineswegs richtig, dass es immer schwacher Druck ist, der den Knochen schädigt; der Druck eines Aneurysmas ist doch im Vergleich zu den sonstigen Leistungen des Knochens keineswegs gering anzuschlagen. Versuchen wir einmal ein Aneurysma, welches eine Rippe zum Schwunde gebracht, zu comprimiren; man kann noch so stark pressen, der Finger wird doch noch etwas emporgehoben. Man muss nur einmal ein grösseres Gefäss längere Zeit comprimirt haben, so sieht man ein, dass doch ein gewaltiger Druck in demselben waltet. In zweiter Hinsicht kommt es nach Hirsch, worauf Roux, wie oben erwähnt, zuerst aufmerksam gemacht, auf die anatomische Beschaffenheit der Druckaufnahmefläche an. Wie mir wenigstens scheint, ist dies genugsam widerlegt durch die von Hirsch selbst angeführte Thatsache, dass bei der Bier'schen osteoplastischen Unterschenkelamputation mit Periost von gewöhnlicher Beschaffenheit bekleideter Knochen Druck auszuhalten vermag. Hirsch glaubt zwar, dass dies Periost eine derbere Beschaffenheit annehmen müsste; es wäre dies dann die Wirkung des Druckes, nicht die Ursache dafür, dass Druck ausgehalten werden kann. Ausserdem ist das keineswegs bewiesen; in den beiden Fällen, die ich zu untersuchen Gelegenheit hatte, war das Periost über der Unterstützungsfläche nicht verschieden von dem nicht belasteten. Dass nur ein andauernder Druck die Ursache einer Zerstörung des Knochens (es sei denn, dass er so stark ist, dass derselbe zermalmt wird) sein kann, darin muss ich Hirsch zustimmen. Im übrigen muss ich diese Theorie verwerfen.

Andauernder Druck wird die Circulation hemmen, intermittirender fördern, sagt Zschokke. Darin muss ich ihm zustimmen, allerdings nicht seinen weiteren Schlussfolgerungen, wie vorhin erwähnt. Der Druck, welcher beim Gehen, Stehen, Laufen, Springen auf den Knochen lastet, ist stets ein intermittirender; die Stelle, die zu einer bestimmten Zeit auf Druck beansprucht wird, ist nach einem gewissen, meist nicht sehr langen Zeitraum wieder druckfrei. Wird das Periost vom Drucke beansprucht, so werden seine Zellen die Druckspannungen auf die Zellen im Knochen und diesen selbst übertragen. Natürlich muss vom Perioste, seinen Zellen, denn nur

diese, nicht das Bindegewebe kommen für die Funktion in Betracht, soll es lebend und leistungsfähig bleiben, das genügende Nährmaterial im Blute übertragen werde. Wir wissen nun durch die Untersuchungen Bier's[1]), dass sich der Blutgehalt der Organe unabhängig vom Centralnervensysteme allein durch das Bedürfniss regelt. Es wird daher die Folge der Druckbeanspruchung gesteigerter Blutzufluss, gesteigerte Ernährung der Zellen eintreten; dieser führt beim lebenden Knochen zur Stärkung desselben. Ganz anders ist es natürlich, wenn der Druck stets und ständig auf den Knochen, sein Periost lastet. Hierbei ist es natürlich noch von Wichtigkeit, ob ein dickes Weichtheilpolster zwischen der drückenden Kraft und dem Knochen liegt. Die Weichtheile werden zusammengepresst und sind bestrebt, nach allen Seiten hin auszuweichen; es wird daher das Periost vor schädigendem Drucke zuerst noch bewahrt werden. Beim drückenden Aneurysma, bei der Geschwulst liegen nun die Verhältnisse derart, dass einmal der Druck direct, unvermittelt auf das Periost übertragen wird, ohne dass eine Pause eintritt, indess ein erneuter, stärkerer Blutzufluss neues Nährmaterial herbeischaffen kann. Die unausbleibliche Folge wird Schwund zuerst der Zellen, später auch des anspruchsloseren Bindegewebes sein. Infolge der mangelnden Blutzufuhr muss mit Sicherheit ein Schwund des vom Perioste aus erwähnten Knochens eintreten. Ist die erste Knochenschicht so zerstört, kann sich der Druck seitens der Geschwulst auf die tieferen Gefässverbindungen ausdehnen, so folgt eine zweite Schicht, bis auch der letzte Knochenrest verschwunden. Ich komme daher zu dem Schlusse: Der physiologische Druck, bei dem zugleich für genügende Ernährung des Knochens gesorgt ist, bei dem der Blutzufluss mit der steigenden Beanspruchung sich erhöht, wird die Um-, resp. Neubildung des lebenden Knochens befördern, der pathologische direct wirkende Druck, d. h. er wird erst pathologisch durch diese seine Eigenschaften, bei dem die Herbeischaffung genügenden Nährmaterials durch das Blut behindert ist, zerstört den Knochen. Es verhält sich so der Knochen analog wie die Haut; auch hier führt der intermittirende Druck oder derjenige Druck, welcher nicht dauernd einen Stillstand der Circulation in ihr hervorbringt, Hypertrophie hierbei, während der andauernde, bei dem die Circulation still liegt, völlige Zerstörung bewirkt.

Aus diesen meinen Auseinandersetzungen scheint, um noch einmal auf den Ausgangspunkt dieser Erörterungen zurückzukehren,

1) Bier, Die Entstehung des Collateralkreislaufes. Virchow's Archiv. CXLVII. Bd.

das eine mit Sicherheit hervorzugehen, dass wir bei der Absetzung von Theilen der unteren Extremitäten stets darnach trachten sollen, einen direct tragfähigen Stumpf zu erzielen, der nicht als blosses Anhängsel nur dazu dient, die Prothese fortzutragen, sondern ein funktionsfähiges, lebenskräftiges Gebilde darstellt. In zweiter Linie erst kommt dann die kürzere oder längere Heilungsdauer, eventuell geringere Schwierigkeiten, die eine etwa wenig complicirtere Operationsmethode böte, in Betracht. Da wir nun in der Bier'schen osteoplastischen Operationsmethode ein Mittel besitzen, auch den Diaphysenstumpf, den naturgemäss am häufigsten in Betracht kommenden Stumpf unter allen Umständen tragfähig zu gestalten, wird man, wenigstens wenn man das Hauptgewicht auf die Funktion, auf die Schaffung möglichst günstiger Verhältnisse für den Amputirten legt, kaum mehr genöthigt sein, wie früher, Theile des Stumpfes nutzlos zu opfern, man wird an jeder Stelle unter günstigen Verhältnissen operiren können. Selbst die Indication zur sonst mit Recht sehr geschätzten Amputation am Orte der Wahl wird dadurch sehr eingeschränkt werden müssen, da wir bei ihr auf ein natürliches Kniegelenk verzichten. Bier selbst glaubt sich an der Ausführung seiner Methode am Oberschenkel nicht viel Vortheil versprechen zu können; es scheint mir jedoch auch hier für die Anbringung des Stützpunktes der Prothese am Stumpfende in dieser Operation ein grosser Vortheil zu liegen, eventuell könnte die Combination des Stützpunktes am Stumpfende, sowie am Becken von einigem Vortheil sein. Der Vorwurf, welchen man der Bier'schen Methode macht, sie sei technisch zu schwierig auszuführen, ist hinfällig: ich weiss aus eigener Erfahrung, dass die Ausführung derselben dem Anfänger keineswegs die Schwierigkeiten bietet, wie z. B. die heutzutage meist angewandte Modification des Pirogoff nach Günther. Und doch fällt es keinem ein, diese Methode etwa zu Gunsten der einfachen Amputation verwerfen zu wollen; sie wird angewendet, trotzdem die technisch viel einfachere ursprüngliche Methode nach Pirogoff auch gute Resultate giebt, nur um eine ganz geringe Verlängerung zu erzielen. Ein geringer Nachtheil, welcher der Bier'schen Methode noch anhaftet, dass nämlich unter Umständen leichter eine Gangrän des langen seitlichen Lappen eintritt, als es geschehen würde beim Cirkelschnitt oder der Bildung von zwei seitlichen Lappen, wobei die Haut nicht so gefährdet erscheint, lässt sich leicht vermeiden, wenn man in zweifelhaften Fällen die Haut ruhig zur Deckung des Stumpfes hernimmt, wo man sie herbekommt. Unseren Erfahrungen nach hindern selbst grössere Narben, vorausgesetzt,

dass dieselben nicht allzubreit und knollig sind, die Tragfähigkeit des Stumpfes nicht. Fürchtet man die Amputationen wegen Eiterung, dass die Knochenplatte, die zur Deckung der Sägeflächen verwandt wird, nekrotisch werden kann, so lässt sich diese Gefahr vielleicht vermeiden, wenn man die Platte mit ihrem Periost in Verbindung mit den übrigen Weichtheilen lässt. Wenn Hahn[1]) die Resultate der Bruns'schen subperiostalen Amputationsmethode mit den Resultaten der Bier'schen Methode vergleicht, und ersterer wegen ihrer leichteren Ausführbarkeit den Vorzug zuzuerkennen glaubt, trotzdem unter 81 Fällen nur ein (!) tragfähiger Stumpf erzielt wurde, indem er die gute, abgerundete Form des Stumpfes rühmt, so muss ich dem entgegenhalten, dass die durch eine reichliche Bedeckung des Stumpfendes hervorgerufene gute Form desselben infolge der Atrophie schon mit den Jahren schwinden wird, dass die Form doch noch etwas Verschiedenes von der Funktion ist. Sollte wirklich einmal bei der Bier'schen osteoplastischen Amputationsmethode infolge Eiterung die Knochenplatte nekrotisch abgestossen werden, so ist es leicht, nach Heilung der Wunde durch Bildung eines Müller-König'schen Lappens eine Bedeckung des Stumpfendes herbeizuführen, um nachträglich noch einen brauchbaren, d. i. tragfähigen Stumpf zu erzielen. Anderenfalls wäre das Resultat auch nicht schlechter wie bei den anderen Operationsmethoden, auch der subperiostalen, wenn auch bei dieser der Stumpf die ersten Jahre hindurch scheinbar ein besseres Aussehen hätte.

1) Ueber die Resultate der nach dem Bruns'schen subperiostalen Verfahren ausgeführten Unterschenkelamputationen. Beiträge zur klinischen Chirurgie 1898. XXII. Bd. 2. Heft.

III.

Aus der chirurgischen Abtheilung des städtischen Krankenhauses Moabit zu Berlin (Director: Prof. Dr. Sonnenburg).

Ein Beitrag zur Kenntniss des otitischen Hirnabscesses.

Von

Dr. med. W. Merkens.

Otitische Hirnabscesse sind in den letzten Jahren immer mehr Gegenstand operativer Eingriffe geworden. Körner zählt in der 2. Auflage seines bekannten Buches 92 operirte Fälle auf, von welchen 41 tödtlich verliefen. Die immerhin noch hohe Mortalität ist zum grossen Theil bedingt durch die Schwierigkeit der Diagnose, die öfters erst dann, wenn die Zeit für eine Operation bereits verstrichen ist, in manchen Fällen überhaupt nicht mit Sicherheit gestellt werden kann. Denn es genügt ja nicht, zu wissen, dass überhaupt ein Abscess vorhanden ist; man muss vielmehr auch über seine Localisation hinreichend orientirt sein, um mit Erfolg operiren zu können. Es ist daher zu empfehlen, sich diejenigen Fälle vor Augen zu halten, die so ausgesprochene Symptome machten, dass eine prompte Diagnose möglich war. Einen solchen Fall, der aber auch noch in anderer Hinsicht, besonders in bakteriologischer, weiteres Interesse verdient, hatten wir kürzlich in unserem Krankenhause zu beobachten Gelegenheit.

Es handelte sich um einen 32jährigen Droschkenkutscher, der am 12. März 1898 abends, tief comatös in unser Krankenhaus eingeliefert wurde. Die von den Angehörigen erhobene Anamnese ergab:

Seit frühester Jugend aus unbekannter Entstehungsursache linksseitiges Ohrlaufen. Sonst war der Patient bisher stets gesund. Vor reichlich 3 Monaten wurden wegen Ohrschmerzen Polypen aus dem linken Ohre entfernt. Das Ohrlaufen bestand weiter; doch hat der Patient nie über Kopfschmerzen geklagt, und konnte er seinem Berufe als Kutscher vollkommen nachgehen. Lediglich wegen des lästigen Ohrlaufens liess er sich vor 5 Wochen von einem hiesigen Specialisten operiren. Er lag

14 Tage in der Klinik des betreffenden Collegen und wurde dann, trotzdem er seit der Operation über linksseitige Kopfschmerzen geklagt haben soll, nach Hause entlassen. Die Kopfschmerzen nahmen nach der Entlassung stetig zu, ohne immer von derselben Intensität zu sein, so dass er zeitweise noch draussen herum gehen konnte. Vor 5 Tagen nun wurden die Schmerzen so stark, dass er laut aufschrie. Zugleich wurde er unruhig und zeitweise besinnungslos. Seit 3 Tagen ist er schläfrig. Während er anfangs noch ab und zu erwachte, schläft er seit 2 Tagen ununterbrochen und antwortet er nicht mehr auf Fragen. Aus der Klinik des betreffenden Specialisten wurde uns brieflich noch mitgetheilt, dass an dem Patienten wegen chronischer Mittelohreiterung die Radicaloperation vorgenommen worden und der Wundverlauf ein regelmässiger gewesen sei. Erbrechen und Schwindelerscheinungen seien nicht beobachtet worden.

Status: Hinter dem linken Ohre befindet sich eine etwa 3 cm lange Narbe. Der Patient, tief comatös, antwortet nicht auf Fragen. Er liegt meist auf der linken Seite. Ab und zu wirft er sich im Bett hin und her und fasst er mit der linken Hand nach der Stirn. Die Hautfarbe ist blass, die Gesichtszüge eingefallen. Die Athmung ist bei wenig geöffnetem Munde etwas schnarchend, regelmässig, nicht wesentlich verlangsamt. Puls 56, regelmässig, auffallend hart. Temperatur 36,7°. Beiderseits prompte Cornealreflexe. Eine Lähmung der Augenmuskeln ist nicht zu constatiren. Die linke Pupille ist reichlich erbsengross und weiter als die rechte. Beide reagiren sehr träge auf Lichteinfall. Die Umrisse der Papille sind beiderseits etwas verschwommen; doch besteht keine ausgesprochene Stauungspapille. Die Venen des Augenhintergrundes sind nicht wesentlich erweitert. Keine Nackensteifigkeit. Die Patellarreflexe sind beiderseits gleich, von normaler Stärke. Kein Fussklonus. Der Patient setzt den passiven Bewegungen des rechten Armes keinen Widerstand entgegen und lässt ihn schlaff auf die Unterlage zurückfallen. Dagegen spannt etwas bei passiver Bewegung des linken Armes. Derselbe Unterschied lässt sich, wenn auch nicht ganz so deutlich, an den Beinen constatiren. Auf Berührung mit einer Nadelspitze reagirt der Patient mit den linken Extremitäten prompter als mit den rechten.

Es wäre gewiss wünschenswerth gewesen, einen genaueren Status aufzunehmen; doch muss ich bemerken, dass bei dem Zustand des Patienten die Untersuchung auf grosse Schwierigkeiten stiess. Immerhin aber genügten die gefundenen Symptome zur Stellung einer bestimmten Diagnose.

Wenn auch ein Gehirntumor ähnliche Symptome machen konnte, so musste doch diese Diagnose von vornherein verlassen werden, weil die Anamnese direct zu der Annahme einer vom linken Mittelohr ausgegangenen eitrigen Gehirnaffection drängte. Man musste denken an Meningitis oder Abscess. Gewiss kann eine eitrige Meningitis unter den verschiedenartigsten Symptomen verlaufen; doch ist im allgemeinen daran festzuhalten, dass eine Meningitis ohne Temperatursteigerung, Nackensteifigkeit und Zuckungen resp. Convul-

sionen zu den grössten Seltenheiten gehört, während das Fehlen dieser Symptome bei einem Gehirnabscess absolut nicht auffällig ist[1]). Gehirnabscesse verlaufen sehr oft, fast in der Mehrzahl der Fälle, unter normaler oder subnormaler Temperatur. Nackensteifigkeit kommt zwar bei uncomplicirten Kleinhirnabscessen nicht so selten vor, ist aber bei otitischen Grosshirnabscessen nur in Ausnahmefällen beobachtet worden. Ebenso sind Zuckungen und Convulsionen beim otitischen Gehirnabscess Erwachsener eine ziemlich seltene Erscheinung, sie treten meistens nur im Endstadium auf. Wenn also das Fehlen dieser Symptome das Bestehen einer Meningitis sehr unwahrscheinlich machte, so wurde die Diagnose eines Abscesses noch gestützt durch Symptome, die auf den Lieblingssitz der otitischen Gehirnabscesse, nämlich auf den Lobus temporalis[2]), hindeuteten. Dieselben bestanden in der Ungleichheit der Pupillen und der gekreuzten Parese der Extremitäten. Oculomotoriuslähmung der kranken Seite ist bei uncomplicirten Schläfenlappenabscessen recht häufig gefunden worden. Nach den in der Litteratur beschriebenen Fällen beschränkt sich diese Lähmung meist auf die Pupillenfasern und die Heber des oberen Lides. Auch gleichseitige Pupillenerweiterung ohne Ptosis wurde beobachtet.[3]) So könnte man daran denken, auch in unserem Falle die Ungleichheit der Pupillen durch partielle Oculomotoriuslähmung zu erklären. Im übrigen habe ich diesem Symptome nur einen geringen Werth beigelegt. Von ungleich höherer Bedeutung, ja ausschlaggebend für die Diagnose, war die gekreuzte Parese. Wenn es auch denkbar ist, dass ein Kleinhirnabscess durch Affection der Pyramidenbahn vor der Kreuzung gelegentlich eine Extremitätenlähmung der anderen Seite bewirken kann — in der That wird ein solcher Fall von Baginsky und Gluck erwähnt —, so beweist doch dieses Symptom im allgemeinen, wenn überhaupt ein uncomplicirter otitischer Hirnabscess vorhandenen ist, seinen Sitz im Temporallappen. Ein absolut sicherer Beweis für die Richtigkeit einer Diagnose lässt sich bei Krankheiten des Gehirns, wie die zahlreichen Fehldiagnosen beweisen, nur allzu selten erbringen. So konnte es sich in unserem Falle auch noch um einen auf den Temporallappen drückenden extraduralen Abscess handeln. Auch dieser kann sich, wie es bei Erwachsenen allerdings sehr selten, bei Kindern häufiger

1) Vergl. Koch, Der otitische Kleinhirnabscess. S. 26, 30, 43. Vergl. Körner, Die otitischen Erkrankungen des Hirns u. s. w. S. 110, 114, 121. — Vergl. v. Bergmann, Die chirurg. Behandlung der Hirnkrankheiten. III. Aufl. S. 501.

2) Nach Körner sind otitische Schläfenlappenabscesse fast doppelt so häufig als Kleinhirnabscesse.

3) Vergl. Körner S. 121: Fälle von Poulson, Sheild und Ball.

vorkommt, in ähnlicher Weise bemerkbar machen. Wenn wir aber die Anamnese und die geschilderten Symptome zusammenfassend überblickten, so schien uns ein Temporallappenabscess am besten das Krankheitsbild zu erklären. Es bleibt ja immerhin einem Operateur anheim gestellt, den Werth der einzelnen Symptome abzuschätzen. Wir unsererseits waren von der Richtigkeit unserer Diagnose überzeugt, und die Operation, die ich jetzt kurz schildern will, zeigte, dass wir recht hatten.

Operation (Oberarzt Dr. Hermes) 9½ Uhr abends. Chloroformnarkose. Gründliche Desinfection. Ueber dem Ansatz des linken Ohres wird ein etwa 6 cm langer, bis auf die Knochen reichender, horizontaler Schnittt geführt. Einige Aeste der Temporalis werden gefasst. Mit einem Elevatorium wird nach oben und unten das Periost znrückgeschoben, so dass nach unten hin die Wurzel des Processus zygomaticus und die Linea temporalis sichtbar werden. Hinter dem Porus acust. externus sieht man, die Linea temporalis ein wenig übersteigend, den oberen rundlichen Rand eines flachen Knochendefectes, der augenscheinlich von der früheren Operation herrührt. Nunmehr wird der Knochen durch stumpfe Haken überall breit freigelegt und ein abgerundet viereckiges Stück von der Grösse eines Thalers eben oberhalb des Porus acust. ext. aus der Schuppe des Schläfenbeins herausgemeisselt. Während der Aufmeisselung verschlechtert sich die Athmung. Flache Athemzüge wechseln mit spärlichen tiefen ab. Schliesslich stockt die Athmung fast vollständig, nur ab und zu erfolgt eine tiefe schnarchende Inspiration. Der Puls ist etwas frequenter geworden als zu Beginn der Operation, aber regelmässig und kräftig. Es stellt sich Cyanose ein. Die Pupillen sind mittelweit und reactionslos, die rechte etwas enger als die linke. Wegnahme des Chloroforms, Vorziehen der Zunge und des Kiefers schaffen keine Besserung. Die Operation wird unterbrochen zwecks künstlicher Athembewegungen. Die Luft streicht unter schnarchendem Geräusche durch den Larynx. Ab und zu ein spontaner Athemzug. Dre Cyanose nimmt zu, der Puls wird schlechter. Während der künstlichen Athembewegungen wird rasch die Tracheotomia inferior gemacht und eine dicke Canüle eingeführt. Fast momentan bessert sich Puls und Farbe. Letztere wird beim Aussetzen der künstlichen Athembewegungen sofort wieder cyanotischer. Während nun 2 Diener die künstlichen Athembewegungen fortsetzen, wird das Operationsfeld nochmals desinficirt und die Operation weiter geführt. Nach Heraushebung der thalergrossen Knochenscheibe liegt die normal aussehende Dura frei zu Tage. Dieselbe zeigt eine äusserst schwache, kaum sichtbare Pulsation. Punktion mit einer Pravazschen Spritze ergiebt ziemlich dicken Eiter. Nach Spaltung der Dura und der Hirnrinde quillt stinkender Eiter in starkem Strahle hervor. Mit dem Finger kommt man in eine gänseeigrosse Abscesshöhle und kann man die obere Fläche der Pyramide abtasten. Tamponade mit Jodoformgaze. Einige vorher gefasste Gefässe wurden unterbunden. Auf die Dura wird ein grosser Gazebausch gelegt, welche durch eine über ihn wegziehende Naht angedrückt wird. Watte. Verband.

Chloroform wurde seit der Unterbrechung der Operation nicht mehr gegeben. Im ganzen wurden 10 ccm verbraucht. Die Athmung hat sich nicht geändert. Pupillen mittelweit, reactionslos. Puls etwas beschleunigt, aber regelmässig und recht kräftig. Der Patient wird warm gelagert, die künstlichen Atembewegungen werden fortgesetzt.

Die Unterbrechung der Operation dauerte ungefähr $^3/_4$ Stunde. Die Operation war 11 $^1/_4$ Uhr beendet.

12 $^1/_2$ Uhr: Puls ist kleiner und frequenter geworden. Fortsetzung der künstlichen Atembewegungen.

2 Uhr: Puls viel kräftiger, 64. Rechts deutlicher Cornealreflex. Bei Aussetzung der künstlichen Athembewegungen deutlich Cheyne-Stokes'-scher Athemtypus.

4 Uhr: Puls gut. Patient athmet spontan und gleichmässig, so dass die künstlichen Athembewegungen nicht mehr nöthig sind. Cornealreflex rechts deutlich vorhanden, links aufgehoben. Pupillen reagiren nicht auf Lichteinfall.

8 Uhr: Temperatur 38,6°. Puls 100. Keine Pupillenreaction.

9$^3/_4$ Uhr: Exitus.

Auszug aus dem Sectionsprotokoll (Dr. Graupner): Dura beiderseits prall gespannt, Gefässe von mittlerer Füllung. Gyri beiderseits abgeplattet. Arachnoidea zart, durchscheinend, Gefässe ziemlich stark gefüllt. Bei der Herausnahme des linken Schläfenlappens sieht man den ins Gehirn eindringenden Tampon. Im Sinus wenig flüssiges Blut, nirgends Thrombose. Die Dura ist über dem linken Felsenbein braunroth verfärbt und mit dunkelbraunrothen hämorrhagischen Massen bedeckt. Entsprechend dem vorderen Rande der Felsenbeinpyramide ist in der Dura ein kleiner Defect mit ausgezackten Rändern. Die Dura lässt sich vom Felsenbein leicht ablösen und ist an der Unterfläche mit braunrothen Gerinnseln bedeckt. Darunter sieht man an dem vorderen Theile des Felsenbeins einen 17 mm langen und 3 mm breiten Knochendefect, der genau der oberen knöchernen Gehörgangswand entspricht. Im mittleren Abschnitt dieses Defectes gelangt man mit einer Sonde in den darunter liegenden äusseren Gehörgang. Im übrigen ist der Defect durch bindegewebige Massen geschlossen. Direct hinter dem äusseren Gehörgang befindet sich im Processus mastoideus, die Linea temporalis nach oben um ein weniges überschreitend, eine etwa zehnpfennigstückgrosse, muldenförmige Grube, in welcher die Kuppe eines Daumens gerade Platz findet. Die hintere knöcherne Gehörgangswand fehlt hier zum Theil. Die Grube setzt sich fort über den äusseren Gehörgang, und man gelangt mit einer Sonde einerseits auf die oben erwähnten bindegewebigen Massen, andrerseits durch die erwähnte Oeffnung in die Schädelhöhle. Im linken Schläfenbein befindet sich eine kleinfaustgrosse Höhle. Die Ränder sind zerfetzt, theils missfarben gelblichgrau, theils dunkelschwarzroth, im Grunde sieht man das Ependym des Unterhorns des Seitenventrikels durchschimmern. Im Seitenventrikel ist beiderseits ein Theelöffel wässeriger Flüssigkeit. Das Ependym ist glatt. Im linken Unterhorn sind im Ependym kleine punktförmige Blutungen. Dritter und und vierter Ventrikel ohne Veränderung. Die noch vorhandene Marksubstanz des linken Schläfenlappens, die äussere Kapsel, ein grosser Theil

des Linsenkernes sind wässerig infiltrirt, erweicht und haben einen gelblichen Farbenton. Die Infiltration scheint auch auf die innere Kapsel überzugehen.[1]) Eine festere Abgrenzung des Hirndefectes gegen seine Umgebung ist nirgends wahrnehmbar.

Im allgemeinen ist es bei otitischen Hirnabscessen, namentlich dann, wenn die Diagnose zweifelhaft bleibt, gewiss zu empfehlen, zuerst den Ort der primären Eiterung aufzusuchen, um von dort aus, geleitet von etwa vorhandenen Fisteln oder cariösen Processen, zu dem intracraniellen Eiterherd vorzudringen.[2]) Hätten wir in unserem Falle den Processus mastoideus und seine Umgebung einer näheren Inspection unterzogen, so wäre uns der Knochendefect der oberen knöchernen Gehörgangswand sicher nicht entgangen und hätten wir hier einen bequemen Zugang zu dem Abscess gefunden. Wir würden auch in dieser Weise vorgegangen sein, wenn wir geahnt hätten, dass bei der früheren Operation die Dura freigelegt wurde. Diese Mittheilung erhielten wir auf unsere Anfrage leider erst später. Wir sahen uns vielmehr nach dem Befunde am Kranken, trotzdem in dem obenerwähnten Briefe von „Radicaloperation" die Rede war, zu der Annahme genöthigt, dass es sich um eine ganz oberflächliche Aufmeisselung des Processus mastoideus gehandelt habe.[3]) Da wir nun unserer Diagnose sicher zu sein glaubten und bei dem Zustand des Patienten die Dauer der Operation möglichst abkürzen wollten, so wurde der directe Weg zur Freilegung des Abscesses gewählt. Der Abscess wurde ja auch sofort gefunden und entleert. Ob die bei der Operation aufgetretene Athmungsstörung auf die Narkose oder die Meisselschläge zurückzuführen ist, lasse ich dahingestellt. Jedenfalls wurde sie gehoben, und hatten wir die Freude, den Kranken einige Stunden nach der Operation wieder spontan und regelmässig athmen zu sehen. Doch war das Leben nicht mehr zu erhalten. Der plötzlich unter Anstieg von Puls und Temperatur erfolgte Tod liess die Vermuthung eines Durchbruches in den Seitenventrikel aufkommen. Da ein solcher nicht vorhanden war, auch keine Meningitis gefunden wurde, so muss wohl das Hirnödem und die allgemeine Drucksteigerung als die unmittelbare Todesursache angesehen werden.

Zum Schluss bringe ich den bakteriologischen Befund des bei der Operation gewonnenen Eiters. Im frischen Präparat fand man neben den Eiterkörperchen zahlreiche kleine, plumpe, an den Enden

1) Hieraus dürfte sich die gekreuzte Parese der Extremitäten erklären.

2) Vergl. v. Bergmann, Die chir. Behandlung von Hirnkrankheiten. S. 539 u. ff.

3) Thatsächlich war nicht einmal das Antrum mastoideum eröffnet worden, wie man an dem durchsägten Präparat sehen kann.

abgerundete Stäbchen, die stellenweise zu längeren Scheinfäden an einander gegliedert waren. Ausser diesen Stäbchen wurden keine Bakterien gesehen. Die Verimpfung des Eiters auf künstliche Nährböden ergab Reincultur dieser Stäbchen. Sie bildeten auf Agar einen feuchten Belag, der im durchfallenden Lichte leicht bläulich erschien. Bouillon, mit diesen Stäbchen beschickt, trübte sich bei Brüttemperatur innerhalb 24 Stunden. Man musste nach der Grösse und Gestalt der Bacillen, sowie nach ihrem Wachsthum auf künstlichen Nährböden und dem Aussehen der Colonien an Bacterium coli commune oder Typhusbacillen denken. Es wurden nun verschiedene Proben gemacht, die ich hier kurz andeuten will.

x = fragliche Bacillen.

I. Gährungsprobe mit Traubenzuckerbouillon:
   1. x: keine Gasbildung,
   2. Bacill. typh.: Keine Gasbildung,
   3. Bact. coli commune: Gasbildung.

II. Kartoffelkultur:
   1. x: makroskopisch unsichtbares Wachsthum. Doch bewiesen Ausstrichpräparate und Verimpfungen, dass die ganze Kartoffeloberfläche von den Bacillen überwuchert war.
   2. Bact. coli commune: grauer, schmieriger Belag.

III. Milchprobe:
   1. x: Keine Gerinnung,
   2. Bact. coli commune: Gerinnung.

IV. Zusatz von Kaliumnitrit und Schwefelsäure zu einer Bouilloncultur von x bewirkte keine Rothfärbung.

V. Im hängenden Tropfen zeigten die fraglichen Stäbchen lebhafte Eigenbewegung. Nach dem Zusatz einer minimalen Menge Typhusblutserum wurde die Bewegung sofort langsamer, um im Verlaufe von 7 Minuten ganz aufzuhören. Zugleich hatten sich die Bacillen zu Klümpchen zusammengeballt.

Zum Beweise, dass es sich in unserem Falle um echte Typhusbacillen gehandelt habe, hätten noch genauere und feinere Untersuchungen angestellt werden können, Untersuchungen, wie sie aber nur in besteingerichteten bakteriologischen Instituten ausführbar sind. Aber selbst wenn alle Zeichen für Typhusbacillen sprächen, könnten immer noch Zweifler kommen. Denn der absolut sichere Nachweis der Typhusbacillen ist ohne das klinische Bild einwandsfrei noch nicht gelungen. Die üblichen Proben aber, die zur Erkennung des Typhusbacillus, speciell zur Differentialdiagnose gegenüber dem Bacterium coli commune empfohlen werden, sind von mir ausgeführt worden und fielen sämmtlich in eclatanter Weise zu gunsten des Typhusbacillus aus. Wir glaubten daher zu der Annahme berech-

tigt zu sein, dass die von uns gefundenen Bacillen zum mindesten den Typhusbacillen sehr nahe verwandt sind. Diesen Befund halte ich um so mehr der Mittheilung werth, als es mir nicht gelungen ist, in der Litteratur einen ähnlichen Fall aufzufinden. Als Erreger von Hirnabscessen[1]) werden genannt: Staphylococcus pyogenes, Streptococcus pyogenes, Bacillus pyogenes foetidus, Diplococcus pneumoniae und öfters nicht näher bezeichnete Stäbchen. Die Angaben über Bakterienbefunde bei Hirnabscessen sind überhaupt spärlich. Meist hat man sich mit der Beschreibung des Eiters begnügt.

Es ist gewiss nicht erlaubt, aus einem einzelnen Falle weitgehende Schlüsse zu ziehen. Dennoch muss man bedenken, dass jeder Fall von Hirnabscess seine Eigenthümlichkeiten hat, und dass man die Gesammtheit der publicirten Fälle nöthig hat, um sich ein einigermaassen scharf begrenztes Krankheitsbild zu construiren. Wie demnach jeder Fall als Theil des Ganzen seine Bedeutung hat, so glaube ich auch durch meine Beobachtung und Mittheilung ein Scherflein zur Kenntniss der otitischen Hirnabscesse beigetragen zu haben.

Den Herren Prof. Dr. Sonnenburg und Oberarzt Dr. Hermes, die so gütig waren, mir den Fall zur Publication zu überlassen, sage ich meinen innigsten Dank.

1) Cf. Körner, S. 19.

IV.

Aus der chirurgischen Universitätsklinik der Königl. Charité zu Berlin (Geheimrath König).

Zur operativen Behandlung des reponibelen Mastdarmvorfalles.

Von

Dr. Carl Francke,

Assistenten der Klinik.

Wenn wir aus der spärlichen Litteratur des letzten Jahrzehntes über die operative Behandlung des Mastdarmvorfalles einen Schluss ziehen dürfen, so scheinen die Resection und die Thiersch'sche Methode in Deutschland fast ausschliesslich in Anwendung zu kommen. Wir sehen dabei von der Kautherisation und Aetzung, der Ligatur und Excision von analen Schleimhautfalten ab, Operationsmethoden, die zum Theil veraltet oder für den Prolapsus ani indicirt sind, deren Unzulänglichkeit aber für die schwereren Fälle von Rectumprolaps allgemein zugegeben wird.

Was die Technik der Resection betrifft, so dürfte wohl das von Mikulicz[1]) angegebene Verfahren die weiteste Verbreitung gefunden haben. Bekanntlich wird dabei das äussere Darmrohr 1—2 cm vor der Analfalte an seinem vorderen Umfange schichtweise in querer Richtung durchtrennt und nach Eröffnung der Peritonealtasche — eventuell nach Reposition vorgefallener Darmschlingen — die Serosa des inneren und äusseren Darmrohres durch Knopfnähte vereinigt. Dicht vor der Nahtlinie wird jetzt das innere Darmrohr in seiner vorderen Hälfte durchschnitten und beide Darmtheile (äusseres und inneres) durch eine Reihe tiefgreifender, alle Schichten fassender Seidenknopfnähte vereinigt. In derselben Weise wird an der hinteren Hälfte verfahren, worauf die Reposition des Stumpfes erfolgt.

1) Mikulicz, Zur operativen Behandlung des Prolapsus recti et coli invaginali. Archiv f. klin. Chirurgie. XXXVIII. Bd. S. 74.

Die Resultate sind nach den veröffentlichten Mittheilungen recht gut. Nicoladoni[1] (1 Fall), Billroth[2] (1 Fall), Mikulicz (l. c.) (7 Fälle), Krönlein[3] (2 Fälle) Hoffa[4] (1 Fall), Helferich[5] (4 Fälle, davon drei nach etwas modificirter Methode operirt) erzielten bei ihren Patienten, die sich im verschiedenen Lebensalter befanden, vollen Erfolg ohne Recidiv und ohne Todesfall. Boiffin[6] dagegen musste in einem Falle zu einer anderen Operationsmethode übergehen, da die Resection bald von einem Recidiv gefolgt war. Bogdanik, welcher 4 Fälle in Langenbeck's Archiv Bd. XLVIII S. 847 publicirt, verlor einen Patienten nach 8 Tagen an Variola vera. Bei einem anderen hatte sich nach einem Jahre an der Resectionsstelle eine impermeale Strictur gebildet, deren Behandlung mehrere Operationen nöthig machte und schliesslich den Tod des Patienten zur Folge hatte.

Ein Fall, welcher am 15. Dec. 1898 in der chirurgischen Universitäts-Klinik der Königl. Charité zur Operation kam, nahm gleichfalls einen unglücklichen Ausgang:

Achtmonatliches Mädchen, aufgenommen den 4. November 1898. Seit 5 Monaten soll der Mastdarm nach aussen getreten sein. Stuhl ist angeblich immer normal gewesen.

Befund: Zurückgebliebenes, sehr schwächliches Kind von elendem Ernährungszustande. Brustorgane gesund. Aus dem After ist das Rectum in einer Länge von 11 cm wurstförmig vorgefallen und geht in der Peripherie des Anus ohne Taschenbildung in die äussere Haut über. Die Schleimhaut ist stark geröthet und gelockert und an mehreren Stellen mit oberflächlichen Erosionen besetzt. Stuhl ist dünn, nicht diarrhoisch. Repositionen des Prolapses ohne Narkose unmöglich, auch in Narkose sehr schwer. Der Vorfall tritt sehr bald wieder heraus.

Nachdem sich das Kind etwas erholt hat, wird am 15. December 1898 die Resection nach Mikulicz gemacht, wobei aus der eröffneten Bauchhöhle mehrere vorgefallene Darmschlingen zurückgeschoben werden müssen. Operation verläuft ohne Zwischenfall. Am anderen Tage Exitus an allgemeiner Schwäche.

Section ergiebt nichts Wesentliches.

---

1) Nicoladoni, Prolapsus recti. Wiener med. Presse. 1885. Nr. 26.

2) Billroth, In der Mikulicz'schen Arbeit berichtet.

3) Zehnder, Ein Beitrag zur Darmresection bei Prolapsus recti et Prolapsus coli invaginati. Inaug.-Dissert. Zürich 1892.

4) Glaser, Der Mastdarmvorfall und seine Behandlung. Inaug.-Dissertation. Würzburg 1893.

5) Gläntzer, Zur operativen Behandlung des Mastdarmvorfalles. Inaug.-Dissert. Greifswald 1890.

6) Boiffin (Nantes), Archiv. prov. de chirurg. T. II. p. 702.

Die Methode, welche Prof. Thiersch 1891 auf der Naturforscherversammlung zu Halle a. S. angegeben hat, besteht bekanntlich in der subcutanen Durchführung eines Silberdrahtes ringsum die Afteröffnung, Zuschnürung desselben, bis der After in der gewünschten Weise verengt ist, und Versenkung des Drahtes. Die Wirkung soll „einmal rein mechanisch sein, indem die durch Lockerung der Schleimhaut oder durch Dehnung des periproctalen Bindegewebes zum Prolaps disponirten Mastdarmhäute am Vorfall gehindert werden, und zweitens soll der Reiz, den der im Gewebe liegende Drahtring auf die Nachbarschaft ausübt, eine Proliferation des periproctalen Bindegewebes hervorrufen, das durch Schrumpfung schliesslich eine feste Verbindung zwischen Mastdarm und Nachbarschaft herstellt."

Aus der Strassburger Klinik[1]) wurden 6 Fälle veröffentlicht, die nach diesem Verfahren operirt waren (eine alte Frau und fünf Kinder). Kein Todesfall. Ein Recidiv nach 3/4 Jahren, das nach Einlegen eines 2. Ringes verschwand. Ein gänzlicher Misserfolg, indem wiederholt Erscheinungen von Kothstauung auftraten, und der Ring entfernt werden musste, worauf der Prolaps wieder vorfiel.

Von 6 Fällen, die Hohlfeld[2]) aus der Hallenser Klinik mittheilt, trat bei einem nach 2 Monaten ein Recidiv auf, das nach Einführen eines 2. Ringes in Heilung überging. Es handelte sich um 2 Erwachsene und 4 Kinder. Bei der Kürze der angegebenen Beobachtungszeit in beiden Arbeiten lässt sich über die Dauer der Resultate nichts Bestimmtes sagen.

Eine wesentlich andere Methode wurde im Jahre 1889 von Verneuil[3]) unter dem Namen „Rectopexie", resp. Recto-coccypexie angegeben und ausser anderen von Gérard-Marchant modificirt und ausgeübt. Sie erstrebt ausser einer Verengerung der Sphinkterenpartie eine Fixation des Rectums an die hintere Beckenwand. Das Verfahren hat anscheinend in Deutschland keinen Eingang gefunden, erschien aber von vornherein für reponibele Prolapse durchaus zweckentsprechend. Nachdem diese Meinung durch die Erfahrung an 6 Fällen, welche in der Zeit von November 1896 bis December 1898 in der chirurgischen Universitäts-Klinik der Königl. Charité von Herrn Geheimrath König operirt wurden, bestärkt ist, ver-

1) Goldmann, Ueber Mastdarmvorfall mit besonderer Berücksichtigung der Thiersch'schen Operation. Inaug.-Dissert. Strassburg 1892.

2) Hohlfeld, Die Behandlung des Prolapsus recti. Inaug.-Dissert. Halle a. d. S. 1896.

3) Verneuil, Bull. et mémor. de la société de chirurg. de Paris. T. XV. p. 754.

folgen diese Zeilen den Zweck, die Herren Collegen auf das erwähnte Verfahren aufmerksam zu machen und eventuell zu weiteren Versuchen zu veranlassen.

Verneuil umschnitt bei dem in Steissrückenlage befindlichen Patienten einen dreieckigen Lappen, dessen Spitze am Steissbein liegt, und dessen Basis über den hinteren Analrand hinwegzieht, und welcher Haut, Unterhautzellgewebe und den im Bereich der Basis gelegenen Theil des Sphinkter ani umfasste. Nach Zurückschlagen des Lappens vom Steissbein nach dem After zu und Freilegung des Rectum werden durch die Hinterwand desselben querverlaufende Nähte in gleicher Distanz voneinander gelegt, ohne die Schleimhaut zu durchbohren. Die freien Enden werden beiderseits nach oben und aussen durch die Haut gestochen. Dann wird auf jeder Seite Faden 1 mit 2 und 3 mit 4 über Gazerollen geknüpft. Durch starkes Anziehen wird der Darm gehoben und gleichzeitig verengt. Zuletzt wird der dreieckige Weichtheillappen abgetragen und der Defect in der Längsrichtung vernäht, wobei ein Theil des Sphinkter mit fortfällt.

Gérar-Marchant[1]) entfernt nur noch bei sehr schlaffen Weichtheilen ein ovales oder rautenförmiges Stück Haut, bei straffen führt er einen linearen Schnitt vom After zum Steissbein und hängt dann den quergefalteten Mastdarm durch 2—3 Seitenschlingen an der Vorderwand des Kreuzbeines resp. Steissbeines auf und fixirt ihn dort, während er eine Verengerung des unteren Mastdarmabschnittes gleichzeitig durch eine Art Tabaksbeutelnaht erzielt. Das Verfahren, welches Geheimrath König in Anlehnung an die eben beschriebenen Methoden bei seinen 6 Fällen in der Hauptsache übereinstimmend einschlug, war folgendes:

Als Vorbereitungscur dient ein mehrtägiges, gründliches Abführen durch Ricinus bei flüssiger Diät, nach der Operation wird für mehrere Tage Opium und wieder flüssige Diät verabreicht. Der Patient befindet sich in Steissrückenlage. Nach gründlicher Desinfection des Operationsfeldes mit Bürste und Seife, Aether, Alkohol und Sublimat wird in der Mittellinie ein Längsschnitt ausgeführt, der etwa 1½ cm von der Afteröffnung beginnt und dicht oberhalb der Steiss-Kreuzbein-Verbindungen endigt. Ablösung der Haut und Weichtheile mittels Messer und Elevatorium nach den Seiten über den Rand des Kreuz- und Steissbeines hinaus. Freilegung der hinteren Rectalwand theils stumpf, theils mit Instrument, Reposition des

1) Gérard-Marchant, Prolapsus total du rectum traité et Guéri par le procédé de Verneuil modifié. Bull. et mémor. de la société de chirurgie de Paris. T. XVI. p. 828 u. T. XVIII. p. 153.

Prolapses durch den in den Anus geführten Finger des Assistenten. Nun Anlegung von Nähten, welche den Mastdarm gegen die hintere Beckenwand fixiren und zugleich nach oben ziehen sollen. Zu dem Zwecke wird jederseits 1 Naht durch die hintere Rectalwand von unten nach oben und etwas schräg nach der Medianlinie zu geführt. Die Naht beginnt im unteren Wundwinkel nicht weit von der Analöffnung, fasst dann in möglichst grosser Ausdehnung (2—5 cm) die Serosa und Muscularis, ohne die Schleimhaut zu durchbohren, und geht im oberen Wundwinkel so hoch wie möglich durch den Knochen selbst. Ein Durchstechen in das Darmlumen kann leicht durch die Controle des in den Darm eingeführten Fingers vermieden werden. Bei Kindern lässt sich das zum grossen Theil noch knorpelige Kreuzbein ohne Schwierigkeit mit der Nadel durchstechen. Bei Erwachsenen wird mittels des Drillbohrers, welcher in der König'schen Klinik durch einen Electromotor getrieben wird, sehr schnell ein Loch vorgebohrt. Etwas medianwärts von der 1. Naht und parallel zu ihr wird jederseits eine zweite und eventuell nach Bedarf eine dritte gelegt, die entweder auch durch den Knochen gehen oder nur das dem Knochen anliegende straffe Gewebe fassen. Als Nahtmaterial dient Seide und Catgut oder Känguruhsehne. Durch festes Zuschnüren der Nähte wird die Darmwand gerafft und nach oben gegen den Knochen gezogen und dort fixirt. Darauf vollständige, sehr exacte Hautnaht mit Versenkung der Tiefennähte. Nach der Operation fühlt man deutlich, wie die hintere Rectalwand unter Bildung leichter Querwülste fixirt ist und sich nicht mit dem Finger hinunterschieben lässt.

Bei erheblicher Ausdehnung des Afters lässt Herr Geheimrath König als zweiten selbständigen Act die Excision eines keilförmigen Stückes aus der seitlichen Umrandung zur Verengerung des Anus folgen, in Anlehnung an die Dieffenbach'sche Operation. Der Schnitt ist elliptisch. Die eine Spitze der Ellipse liegt im Mastdarm, die andere in der äusseren Haut, während die breite Mitte direct auf die Analöffnung zu liegen kommt. Das Messer entfernt ausser Haut und Schleimhaut penetrirend die Gesammtmusculatur. Der so entstehende Weichtheilkeil wird zunächst an seinem äusseren Ende noch nicht völlig ausgeschnitten. Er dient als bequeme Handhabe, um die Wunde gleichmässig nach unten zu ziehen. So kommt der Schleimhauttheil der Ellipse zum Vorschein und wird zuerst durch tiefgreifende, die ganze Wundfläche umfassende Catgutnähte in querer Richtung geschlossen. Dasselbe geschieht mit dem Analtheil, wobei besonders auf knappen Schluss der Musculatur

Gewicht gelegt wird. Nun folgt völlige Excision des Keiles und Naht der Hautwunde durch tiefgehende Seidenfäden. Dann Jodoformeinreibung, Ueberstreichen der Nahtlinien mit dicker Salbenschicht und T-Verband.

Ich gestatte mir, die Krankengeschichten der oben erwähnten 6 Fälle im Auszuge mitzutheilen.

Fall I. Einjähriges Mädchen, aufgenommen den 14. November 1895. Patientin soll viel an Durchfällen gelitten haben. Der Darm trete seit 1/2 Jahr heraus. Eine Pelotte sei 2 Monate hindurch ohne Erfolg getragen.

Befund: Schwächliches Kind mit gesunden inneren Organen. Aus dem After ragt ein 7 cm langer Rectumprolaps hervor, der sich leicht reponiren lässt, aber eben so schnell wieder vorfällt. Die Schleimhaut ist geröthet, aber nicht schwerer erkrankt. Der After ist schlaff und für 3 Finger durchgängig.

Operation am 16. November. Rectopexie mit zwei derben Catgutnähten und 1 Seidennaht. Wunde völlig vernäht, der Seidenfaden zum oberen Wundende herausgeleitet. Dann Keilexcision aus dem Anus in typischer Weise. Nach Beendigung der Operation bleibt der Prolaps vollkommen reponirt, der After ist zur normalen Weite verengert.

Dauernde Bauchlage. Täglich 1 Tropfen Opiumtinktur. Verlauf ohne jede ernstere Störung bei normaler Temperatur und sehr geringem, festem Stuhl.

26. November. Heilung per primam. Nähte bis auf die obere, das Rectum fixirende Seidennaht herausgenommen.

3. December. Letzte Naht entfernt. Wunde fest verheilt. Resultat sehr gut, nur beim Schreien und Pressen wölbt sich die Analschleimhaut in einem Drittel der Peripherie etwas hervor. Patientin geheilt entlassen.

Fall II. 63jähriger Arbeiter, aufgenommen den 28. November 1897. Patient leidet angeblich seit 5 Jahren an Mastdarmvorfall, ohne dass er einen Grund dafür angeben könnte. Der Prolaps soll bei Erkältungen hervortreten und von selbst zurückgehen.

Befund: Mässig kräftiger, magerer Mann mit gesunden inneren Organen. Aus dem Anus hängt bei der Aufnahme ein Rectumprolaps in der Grösse einer Faust hervor, der am anderen Tage spontan zurücktritt.

Operation am 1. December 1897. Rectopexie mit 2 Catgut- und und 3 Seidennähten, von denen eine durch die Haut gezogen wird. Vollständige Naht ohne Drainage.

Seitenlage empfohlen.

Verordnung: Flüssige Nahrung, dreimal täglich Pulver von 0,03 Opium purum. Heilung per primam. Prolaps völlig verschwunden. Patient ohne Klagen am 14. Januar 1898 entlassen.

Fall III. 57jähriger Arbeiter, aufgenommen den 10. August 1896. Patient leidet, angeblich seit 4 Jahren, an Beschwerden durch Hämorrhoiden, die vor 2 und vor 1 Jahre abgebrannt wurden. Seit ebensolanger Zeit besteht ein schmerzhafter Mastdarmkatarrh mit Abgang von

Schleim und eitrigen Schleimfetzen, der mit Eingiessungen und Bädern behandelt wurde. Patient klagt über hartnäckige Stuhlverstopfung.

Befund: Mittelkräftiger Mann von schlechtem Ernährungszustande und schlaffer Musculatur. Brustorgane normal. Beim Pressen und beim Stuhlgang stülpt sich der Darm in Form eines rothen Kranzes $1^1/_2$ cm aus dem sehr weiten Anus hervor, tritt aber beim Nachlass der Bauchpresse spontan zurück.

Operation: Nach der üblichen Vorbereitung Verengerung des Afters durch Keilexcision und darauffolgender Naht in querer Richtung, so dass der Anus nur für 1 Finger gut durchgängig ist.

Glatter Verlauf. Entfernung der Nähte am 9. Tage. Stuhlgang am 10. Tage nach einer Eingiessung.

17. September 1896. Dickdarmcatarrh noch nicht gänzlich verschwunden, doch hat sich die Schleimsecretion bedeutend verringert und das subjective Befinden gehoben. Patient gebessert entlassen.

2. Aufnahme am 2. November 1897. Patient kommt mit den alten Beschwerden zurück. Die Schleimhaut des Mastdarmes soll seit einiger Zeit wieder hervortreten.

Befund. Der Anus ist weit, der Sphinkter kräftig, die Ampulle sehr geräumig. Beim Pressen tritt ein etwa daumenbreiter, von entzündlich gereizter Schleimhaut überzogener Wulst heraus und geht spontan zurück. Stuhlgang nur auf Abführmittel unter erheblichen Beschwerden.

Operation am 12. November 1897: Rectopexie mit 4 Seiden- und 4 Catgutnähten. Hautwunde völlig geschlossen.

Wundverlauf aseptisch. Den 11. December 1897 Stuhlgang ohne Beschwerden nud ohne Hervortreten der Schleimhaut. Patient geheilt entlassen.

3. Aufnahme am 10. October 1898. Seit 2 Monaten leidet Patient wieder an einem Recidiv mit den alten Beschwerden.

Befund. Beim Stuhlgang und starkem, anhaltenden Pressen tritt wieder ein fingerbreiter Saum der Schleimhaut aus dem für 3 Finger bequem durchgängigen Anus hervor, um spontan zurückzugehen. Die Schleimhaut ist stark gewulstet, entzündlich gereizt und verdickt und mit zähem, festen Schleim bedeckt.

Auf ihrer Vorderseite befinden sich einige Epithelinseln.

Bei digitaler Untersuchung fühlt man an der Hinterseite einen querverlaufenden, leichterhabenen Wulst. Das Rectum erscheint hier weniger mobil.

Operation am 27. October 1898: Typische Keilexcision. Nach derselben ist der After knapp für 1 Finger durchgängig.

26. November. Auch beim Stuhlgang kein Schleimhautprolaps. Beschwerden verschwunden. Patient geheilt entlassen.

Fall IV. $2^1/_2$ jähriger Knabe aufgenommen den 9. Januar 1898. Das Kind soll an Verstopfung leiden. Der Stuhl erscheint angeblich meist nur nach Verabreichung von Medicamenten. Der Vorfall bestehe seit ungefähr 6 Monaten.

Befund: Blasses, gut genährtes Kind mit gesunden inneren Organen. Aus dem After hängt ein kegelförmiger Mastdarmvorfall reichlich 10 cm weit hervor. Die Schleimhaut ist mässig catarrhalisch mit zahlreichen

dunkelrothen, knopfförmigen, schräg- und quergestellten Geschwülstchen besetzt. Der Prolaps ist leicht zu reponiren, fällt aber sofort wieder hervor. Stuhlgang zur Zeit normal.

12. Januar. Excision von einigen der Geschwülstchen, die sich mikroskopisch nur als Schleimhauthypertrophien erweisen.

Operation am 18. Januar: Rectopexie mit 2 Seiden- und 2 Catgutnähten. Keilexcision aus der seitlichen Afterumrandung. Vollständige Naht der Operationswunden ohne Drainage.

In den nächsten 3 Tagen leichte Temperatursteigerung in folge Stichkanaleiterung. Entfernung einer Naht, Einschieben eines Drainrohres in die hintere Wunde. Trotz täglicher Verabreichung von 3 Tropfen Opiumtinktur täglich normaler Stuhl.

Weiterer Verlauf glatt. Temperatur normal. Auch beim Schreien und Pressen tritt kein Prolaps auf. Anus von natürlicher Weite, Sphinkter kräftig. 28. Februar 1898 Patient geheilt entlassen.

Das Resultat ist bis jetzt ein vorzügliches geblieben.

Fall V. 60jährige Arbeiterwittwe, aufgenommen den 3. October 1898. Patientin leidet angeblich seit 24 Jahren an Diarrhöen, die mit Verstopfung abwechseln. In letzter Zeit bestand chronische Obstipation, so dass sie nur nach Abführmitteln und starkem Pressen Stuhl hatte. Seit 2 Jahren, im Anschluss an Influenza, soll der Mastdarm oft weit vorgefallen sein, auch bei geringen Anstrengungen (Gehen, Heben, Harn- und Stuhlentleerungen). Seit 1 Jahr bemerkt Patientin Abgang von Blut und Eiter aus dem After und klagt über Schmerzen im Magen und Unterleib. Zugleich ist ihr eine starke Abmagerung aufgefallen.

Befund: Kachektische, sehr stark abgemagerte Person. Innere Organe ohne Besonderheiten. Analöffnung für 4 Finger durchgängig. Rectum sehr mobil. Beim Pressen tritt aus dem Anus eine faustgrosse Geschwulst hervor, die von stark gerötheter, mit erweiterten Venen durchzogener Schleimhaut überkleidet ist. Dieselbe lässt sich leicht reponiren.

11. October Operation. Nach der üblichen Vorbereitung Rectopexie mit zwei starken Catgutnähten, die durch das Kreuzbein gehen, und mehreren Seiden- und Catgutnähten, die nur das dem Knochen aufliegende Gewebe fassen. Dann Keilexcision aus der seitlichen Afterumrandung. Beide Wunden völlig vernäht.

23. October. Wundverlauf aseptisch. 1. Stuhl ohne Schmerzen und ohne Heraustreten von Darm.

28. November. Allgemeinzustand der Patientin bedeutend gebessert. Beim Stuhlgang wölbt sich noch ein kleiner Schleimhautsaum aus dem Anus hervor, der aber nach Aufhören der Bauchpresse sofort zurücktritt. Patientin geheilt entlassen. Den letzten Nachrichten zufolge klagt Patientin wieder über Verschlechterung ihres Zustandes, Diarrhöen und zunehmende Schwäche. Der Darm trete beim Stuhl und Wasserlassen einen halben Finger lang hervor. Es besteht Verdacht auf maligne Darmerkrankung.

Fall VI. Dreijähriges Mädchen, aufgenommen d. 5. Nov. 1898. Ueber die Vorgeschichte ist nichts zu erfahren.

Befund: Kräftiges, gesundes Kind. Vor dem After hängt ein 3 cm langer Rectumprolaps, dessen Schleimhaut lebhaft geröthet, aber nicht arrodirt ist. Anus ist bequem für 2 Finger durchgängig.

8. November Operation: Nach der gewöhnlichen Vorbereitung Rectopexie mit 3 Känguruhsehnennähten, die durch das Kreuz- und Steissbein gelegt werden. Die Hautwunde wird völlig geschlossen, aber aus dem oberen Wundwinkel ein Drainrohr herausgeleitet. Darauf Keilresection aus der seitlichen Afterumrandung.

13. November. Nähte vereitert. Nach Entfernung derselben klaffen beide Wunden auseinander.

24. December. Wunden per granulationem geheilt. After für 1 Finger durchgängig. Sphinkter gut schliessend, Prolaps gänzlich verschwunden.

Das subjective Befinden der Kranken nach der Operation war zufriedenstellend. Wir hörten keine Klagen über besondere Unbequemlichkeiten, auch nicht bei dem ersten Stuhl.

Der Verlauf post operationem war in 5 Fällen ein tadelloser: Heilung per primam. Nur in einem Falle vereiterte die Wunde, und zwar in dem einzigen, wo Drainage angewandt wurde. Wir neigen uns deshalb der Meinung zu, dass durch das Drainrohr, besonders bei den stets unsauberen Kindern leicht Infectionsträger in die Wundhöhle gerathen können und verwerfen in diesem Falle die Drainage. Aseptisches Operiren und peinlichst exacte Hautnaht garantiren für den Erfolg. Was die Resultate der von uns geübten Operationsmethode in den aufgezählten 6 Fällen betrifft, so waren dieselben bei der Entlassung aus dem Krankenhaus durchweg gut. Der Mastdarmvorfall war verschwunden, die Beschwerden waren gehoben und die Patienten sehr zufrieden. In 2 Fällen zeigte sich beim Pressen eine unbedeutende Schleimhautversion, die spontan beim Nachlass des Druckes zurücktrat und keine Unbequemlichkeit machte.

Ueber die Dauerresultate können wir noch kein definitives Urtheil abgeben, zumal in mehreren Fällen der seit der Operation verflossene Zeitraum noch zu kurz ist, und einige Patienten nicht mehr auffindbar waren.

Jedenfalls erfuhren wir von einem Patienten (Fall IV), dass der volle Erfolg Bestand gehalten hat. Zwei andere Patienten (Fall III und V) bekamen nach 9, resp. 3 Monaten ein Recidiv.

Unter der beträchtlichen Zahl der von französischen Chirurgen beobachteten Fälle finden wir 2 Recidive erwähnt. Einer der von Misserfolg begleiteten Fälle war nach der ursprünglichen Methode von Verneuil operirt und ist vielleicht auf Rechnung der unvollendeten Technik zu setzen. Dagegen wurde in etwa der Hälfte der

Fälle ein leichter Grad von Prolaps der Analschleimhaut beim Stuhlgang constatirt, der aber so unbedeutend war, dass er keine Beschwerden machte oder auch nach Kautherisation verschwand. Das Zustandekommen desselben scheint uns nicht schwer erklärbar zu sein. Bei jedem Mastdarmvorfall ist der Zusammenhang der Mucosa mit den submucösen Schichten gelockert. Während nun die Serosa und Muscularis durch die Rectopexie fest gegen den Knochen fixirt werden, wird der Schleimhaut immer noch ein gewisser Grad von Verschieblichkeit gelassen, der ihr Vorquellen mit dem austretenden Stuhl verständlich macht. Meistens dürfte wohl namentlich bei Kindern dieser geringe Grad von Prolapsus ani mit dem Aufhören des catarrhalischen Zustandes von selbst verschwinden oder einfachen Eingriffen (Kautherisation, Aetzung u. s. w.) weichen. Vielleicht erklärt sich auch auf diese Weise der Misserfolg in Fall III., indem der nur daumenbreite Prolaps wohl zum grösstentheil durch einen Schleimhautvorfall bedingt war und mithin der Rectopexie keinen sehr günstigen Angriffspunkt gab.

Kann die Rectopexie mit der Resection und dem Thiersch'schen Verfahren in der Behandlung der reponibelen Mastdarmvorfälle concurriren?

Ohne uns auf die pathologisch-anatomischen Veränderungen, welche einem habituellen Rectumprolaps zu Grunde liegen, genauer einlassen zu wollen, so dürfen wir wohl so viel als feststehend annehmen, dass es sich dabei einmal um eine Lockerung, abnorme Schlaffheit und Auszerrung des periproctalen Bindegewebes, welches das Rectum gegen das Kreuz- und Steissbein fixirt, und des Mesorectums handelt. Zweitens kommt dann eine Erschlaffung und Dehnung der Beckenbodenmusculatur und des Sphinkteren hinzu. Das Rectum selbst ist weit, schlaff und in die Länge gezogen.

Die Resection verzichtet von vornherein darauf, normale oder annähernd normale Verhältnisse herzustellen. Sie opfert einfach Theile, die an sich nicht krank, nur dislocirt sind. Das Verfahren ist trotz moderner Technik und Antiseptik durchaus nicht ungefährlich. Die oftmals nöthige Eröffnung der Peritonealhöhle auf einem unmöglich zu sterilisirenden Operationsgebiete hat immer seine Bedenken. Der Eingriff ist ziemlich gross und zeitraubend und wird stets eine gewisse Mortalitätsziffer aufweisen. Bisweilen kann sich nachträglich an der Resectionsstelle eine stricturirende Narbe bilden (cf. den oben erwähnten Fall Bogdanik's), und schliesslich schützt auch diese Methode nicht vor Recidiven. Wenigstens berichten französische Autoren (Boiffin, Segond) davon. Selbstverständlich

werden die irreponibelen, verwachsenen und incarcerirten Vorfälle stets die unbestrittene Domaine der Resection bleiben.

Das Thiersch'sche Verfahren hat den Vorzug der Einfachheit und Ungefährlichkeit. Uns stehen keine persönlichen Erfahrungen darüber zu Gebote, aber jedenfalls berücksichtigt es nur ein einzelnes und dazu unwesentliches, ursächliches Moment, die Erschlaffung und Erweiterung des Sphinkter. Wir können uns denken, dass allenfalls bei Kindern der Thiersch'sche Ring den beabsichtigten Zweck erreicht. In der Zeit, wo derselbe im Gewebe liegend rein mechanisch durch Zuschnüren des Anus den Vorfall zurückhält, können wichtige Ursachen wie Darmcatarrhe, Hindernisse der Urinentleerung beseitigt werden. Der allgemeine, bis dahin elende Kräftezustand kann sich heben und damit die vorübergehende Neigung zum Vorfall verschwinden, so dass dauernde Heilung eintritt. Bei alten Leuten, bei denen infolge seniler Involution der Tonus und die Elasticität der Gewebe sich vermindert hat und sich auch nicht wieder herstellt, sind dagegen Dauerresultate (unserer Meinung nach) nach Entfernung des Ringes wohl kaum zu erwarten. Es klingt theoretisch recht schön, dass der im Gewebe liegende Ring durch entzündliche Reizung eine Proliferation des periproctalen Bindegewebes hervorrufen soll, das durch Schrumpfung schliesslich eine feste Verbindung zwischen Mastdarm und Nachbarschaft herstellen könne. Aber der praktische Nachweis mangelt. Das hier erstrebte Ziel kann wohl nur durch die Rectopexie erreicht werden. Dass übrigens der Kranke nach der Operation doch einer sorgfältigen Controle bedarf, wird durch einen der oben erwähnten Strassburger Fälle bestätigt, wo sich das weite, mobile Rectum in Falten vor die verengte Analöffnung legte und im Verein mit angesammelten Kothmassen die Passage versperrte.

Die Rectopexie nach Verneuil, dessen Methode oben kurz beschrieben ist, hat vor allem den Nachtheil, dass den Aufhängefäden des Rectums kein fester Rückhalt geboten wird, da sie ja nur in den nachgiebigen und oft abnorm schlaffen Weichtheilen befestigt sind. Das Operationsfeld ist ferner durch die Kleinheit des Schnittes, der an der Steissbeinspitze sein Ende findet, ziemlich beschränkt. Die Fixation des Mastdarmes bis zu dieser Höhe genügt nur für kleine Prolapse. Auch bietet die Communication der Wunde mit der Afteröffnung selbst viel eher die Gefahr der Infection.

So ist denn das Verfahren von Gérard-Marchant, welches mit geringer Modification in den aufgezählten 6 Fällen angewendet wurde, eine Verbesserung von Verneuil's Methode und ein be-

achtenswerther Fortschritt in der operativen Behandlung der reponibelen Rectumprolapse überhaupt.

Es genügt relativ am besten der Forderung, ursprüngliche Verhältnisse wiederherzustellen, indem es den nach unten dislocirten Mastdarm in seine normale Stellung zurückbringt und demselben durch Annähung an die hintere Beckenwand sicher fixirt.

Zugleich beseitigt es durch die beim Zuschnüren der Fäden entstehende Querfaltenbildung eine abnorme Verlängerung des Darmes. Die unabhängig von der Rectopexie auszuführende Keilexcision aus der seitlichen Afterumwandung ist nicht in allen Fällen nöthig. Ihre Ausdehnung ist nach der Weite des Afters, die zuweilen grosse Dimensionen annimmt, zu bemessen. Beide Eingriffe sind technisch nicht schwierig, ungefährlich und wenig zeitraubend, ein Umstand, der mit Rücksicht auf das Hauptcontingent der Patienten — elende kleine Kinder und bejahrte Personen — nicht zu unterschätzen ist. Ueber die Resultate haben wir uns im vorhergehenden ausgelassen. Wir erlauben uns nicht, besonders über die Dauerresultate ein abschliessendes Urtheil abzugeben. Jedenfalls sind sie nicht schlechter als bei den anderen Methoden und ermuthigen zu weiteren Versuchen. Wir müssen eben leider zugestehen, dass keines der bisher geübten Verfahren mit absoluter Sicherheit gegen Rückfälle schützt.

Die Indication zur Rectopexie findet in der Grösse des Prolapses eine gewisse Grenze. Der Vorfall darf bei Kindern eine Länge von 8—10 cm, bei Erwachsenen von 10—12 cm nicht überschreiten, da die anatomischen Verhältnisse eine höher hinauf reichende Befestigung nicht zulassen. Für alle irreponibelen oder schwer erkrankten Vorfälle kommt, wie schon erwähnt, nur die Resection — am besten nach Mikulicz — in Betracht.

Zum Schluss unserer Arbeit müssen wir noch ein Verfahren erwähnen, welches den Grundgedanken der Aufhängung des heruntergefallenen Rectums in anderer Weise zu verwirklichen sucht. 1889 machte Jeannel bei einem Falle von hochgradigem Mastdarmprolaps, der mit schwerem Catarrh complicirt war, die Colotomie, um den hochgezogenen Darm in der Bauchwand zu fixiren und durch die Ableitung des Kothes den Rectalcatarrh zu beseitigen. Boiffin (l. c.), Verneuil, Caddy[1]), Bogdanik[2]) und Sonnenburg[3]) haben

1) Caddy, Annals of surgery. 1895. Febr. Centralbl. 1895. S. 1063.

2) Bogdanik, Wiener med. Presse. 1895. Nr. 12.

3) Sarfert, Die Colofixation bei Mastdarmprolaps. Wiener med. Blätter. 1895. 5. Sept.

etwas später in einzelnen Fällen das Verfahren der Annähung des hochgezogenen Darmes in der Bauchwunde nur ohne Eröffnung des Colons zwar nicht mit absolut sicherem [1]), aber doch gutem Erfolge ausgeführt. Einige der Chirurgen sind sogar so weit gegangen, diese „Colopexia anterior oder abdominalis" als das beste Verfahren gegen reponibele Rectumprolapse zu empfehlen.

Wir stehen dem mit grosser Reserve gegenüber. Die Schwere des Eingriffes, die sich anschliessende, längere Fesselung an's Bett, die Möglichkeit einer Bauchhernie, die Gefahr der Incarceration durch die entstehenden peritonealen Adhäsionen bestimmen uns zu der Ansicht, dass dies Verfahren nur bei reponibelen Prolapsen von besonders grosser Länge (über 10—12 cm) oder bei hartnäckigen, bisher ohne Erfolg operirten Fällen erlaubt sei. Ob man dann nicht aber doch die Resection vorziehen solle, lassen wir dahin gestellt.

Nachtrag.

Nach Schluss der Arbeit hat sich noch der 63jährige Arbeiter (Fall II) vorgestellt, an dem am 1. December 1897 die Rectopexie ausgeführt wurde. Auch bei ihm ist das Operationsresultat jetzt nach $1^1/_4$ Jahr ein vorzügliches geblieben.

1) Gauthier, Indications opératoires et traitement des prolapsus du rectum. Gazette des hôpitaux. 1891. Nr. 52.

V.

Aus der Königl. chirurgischen Universitätsklinik zu Königsberg i. Pr.
(Prof. Dr. Freiherr v. Eiselsberg).

Retroperitoneale Lymphcyste oder Senkungsabscess?

Von
Dr. Hans Strehl,
Assistenzarzt.

(Mit 1 Abbildung im Text und Tafel I.)

Im Juni 1897 wurde in der Königl. chirurgischen Universitätsklinik zu Königsberg ein interessanter Fall beobachtet, dessen auffallende Uebereinstimmung mit der von Narath[1]) operirten und beschriebenen retroperitonealen Lymphcyste uns bewog, dieselbe Diagnose zu stellen.

Der Narath'sche Fall war kurz folgender:

Bei einem 22jährigen Mädchen hatte sich allmählich innerhalb zweier Jahre eine ständig wachsende weiche Geschwulst ohne bekannte Ursache an der Vorderfläche des rechten Oberschenkels entwickelt. Die Geschwulst machte der Patientin trotz der bedeutenden Grösse (über mannsfaustgross zwischen Adductoren und Extensoren gelegen) gar keine Beschwerden. Hereditäre Belastung sollte nicht vorgelegen haben. Ausser angeborenen Anomalien an den Knie- und Ellbogengelenken (wie sie auch der Vater und ein Bruder haben sollen) zeigte Patientin keinerlei Deformitäten des Skelettes, speciell die Wirbelsäule war in allen Theilen normal. An den Lungen war keine Affection nachweisbar, das Abdomen zeigte auch keine abweichenden Erscheinungen. — Die übermannsfaustgrosse völlig schmerzlose Geschwulst am rechten Oberschenkel fluctuirte deutlich, liess sich durch Druck verkleinern und füllte sich wieder beim Husten. Der Percusionsschall war leer, die Haut über der Geschwulst leicht verschieblich, die Geschwulst selbst, mit der Unterlage fest verwachsen, verjüngte sich nach oben hin und schein einen strangartigen Fortsatz durch den Schenkelkanal hindurchzusenden.

Die Diagnose konnte von Narath nicht genau gestellt werden; einen Senkungsabscess glaubte er ausschliessen zu müssen wegen fehlender anderer tuberculöser Erscheinungen; eine Schenkelhernie besonderer Art

1) Narath, Ueber retroperitoneale Lymphcysten. Langenbeck's Archiv. L. Bd.

schien ihm am wahrscheinlichsten. Er entschloss sich, da Patientin nicht länger warten wollte und dringend eine Operation wünschte, schon am 2. Tage nach der Aufnahme zu einem Eingriff, gefasst auf etwaige Ueberraschungen, obwohl „längere Beobachtung und öftere Untersuchung des Tumors wohl sehr am Platze“ gewesen wäre. — Die Operation war ein sehr grosser und schwieriger Eingriff. Die zwischen Extensoren und Adductoren des Oberschenkels gelegene, mit den Muskelfascien untrennbar verwachsene cystische Geschwulst erstreckte sich mit einem schmalen Stiele, aussen von der Arteria femoralis durch die Lacuna musculorum in die Bauchhöhle, wo sie als zweifingerdicker Sack zwischen den Muskelbäuchen des Ileopsoas hinter dem Peritoneum parietale bis an die Querfortsätze der Lendenwirbel reichte. Es waren zur Freilegung drei ausgiebige Hautschnitte nothwendig, von grösseren Gefässen musste die Arteria und Vena femoralis profunda, sowie die Circumflexa ilei ligirt werden. Patientin überstand den gewaltigen Eingriff glücklich und konnte fünf Wochen p. oper. mit zwei engen, nicht tiefen, wenig Secret liefernden Fisteln entlassen werden.

Die äusserlich rauh und fetzige Cyste erwies sich als einkämmerig mit mehrfachen Ausstülpungen. Die Wanddicke schwankte zwischen $^1/_2$—$2^1/_2$ mm. Die Innenfläche war nur an wenigen Stellen vollständig glatt, an anderen rauh, sammtartig oder leicht höckerig und zeigte eine Menge Fortsätze, Vorsprünge und Verdickungen. Es waren Stränge von einer Wand zur anderen ausgespannt, ferner andere Stränge nur mit einem Ende der Wand aufsitzend, mit dem anderen frei flottirend. — Die mikroskopische Untersuchung ergab, dass die Cystenwand aus Granulationsgewebe bestand, dazu nach innen hin an Zellreichthum zunahm. Die innerste, dicht gedrängt stehende Zellschicht trug endothelialen Charakter, ohne sich jedoch durchweg als eigene Schicht zu documentiren. Die Fortsätze bestanden aus nekrotischem, mit Kernfärbemitteln sich nicht tingirenden Zellen, zwischen denen sich eine Unzahl Lücken befand. Die necrotischen Fortsätze grenzten sich im Niveau der Cysteninnenfläche scharf ab durch eine Reihe von Riesenzellen. Die Riesenzellen waren Fremdkörperriesenzellen; als Fremdkörper wurden Cholesterinkrystalle aufgefasst, da sich zwischen den Riesenzellen Lücken befanden, deren Gestalt bisweilen der Krystallform entsprach. — Der über ein Liter betragende lichtgelbe Cysteninhalt war leicht getrübt und durchsetzt von Cholesterinkrystallen, es war sehr stark eiweisshaltig; mikroskopisch wurde darin nachgewiesen Cholesterin, Fetttröpfchen, körniger Detritus, Lymphzellen, von Fetttröpfchen durchsetzt, mit einem oder mehreren Kernen; ferner einige endotheloide Zellen mit grossem Kern.

Die Krankengeschichte unseres Falles war folgende:

Der Knecht G., 20 Jahre alt, stammte aus gesunder Familie und wollte bis auf sein damaliges Leiden niemals krank gewesen sein.

Im Februar 1896 zog sich Patient durch Fall auf das rechte Knie eine Kniegelenksentzündung zu, derenwegen er 5 Monate lang in einem Kreislazareth mit Extension, dann Fixationsverbänden und zuletzt mit Massage behandelt wurde. Jedoch war bei der Entlassung das Knie noch beinahe rechtwinklig flectirt und konnte nicht weiter gestreckt werden.

Während des Krankenlagers im Lazareth soll sich ohne jede dem Patienten bekannte Ursache eine kleine Geschwulst dicht unterhalb der linken Leistenbeuge gebildet haben, die langsam, aber andauernd grösser geworden sein soll. Die Geschwulst soll ihm absolut keine Beschwerden gemacht haben, und Patient kam nach der Klinik zunächst nur um Behandlung seines Knieleidens.

Der Befund war folgender:

Mittelgrosser Patient mit starkem Knochenbau und gut entwickelter Musculatur. Der Thorax ist symmetrisch gebaut, die Wirbelsäule zeigt keine Deformitäten und ist nirgends druckempfindlich. Lungengrenzen, sowie Lungenschall und Athemgeräusche normal, Herzdämpfung nicht vergrössert, Herztöne rein. Das Abdomen mässig vorgewölbt, Leber und Milz nicht palpabel, percutorisch keine Vergrösserung nachweisbar. Im übrigen bot das Abdomen keine Besonderheiten. Das rechte Bein wurde im Kniegelenk beinahe rechtwinklig gebeugt halten. Jeder Versuch einer weiteren Streckung war höchst schmerzhaft, dagegen erfolgte weitere Beugung activ und passiv ohne Beschwerden. Das rechte Knie selbst war verdickt durch einen Erguss im Gelenk, zeigte jedoch keine Erscheinungen einer acuten Entzündung. Im oberen Theil des linken Oberschenkels befand sich vorn eine über faustgrosse Geschwulst, die der Gegend zwischen Extensoren und Adductoren entsprach. Die Haut darüber war nicht entzündet, leicht verschieblich. Die Geschwulst zeigte deutliche Fluctuation, der Percussionsschall war gedämpft, Druckschmerz bestand nicht. Die Geschwulst reichte hinab bis zur oberen Grenze des unteren Drittels des Oberschenkel und liess sich nach obenhin bis unter das Ligament. Poupartii verfolgen, unter dem sie sich flachenhalsartig verjüngend nach der Bauchhöhle hineinzuerstrecken schien. Beim Husten, Pressen oder Aufrichten aus liegender Stellung schwoll der Tumor deutlich an. Umgekehrt liess er sich durch directen Druck langsam fast vollständig zum Verschwinden bringen, bei Druck auf die linke Unterbauchgegend kam er dann wieder zum Vorschein. Der Umfang des linken Oberschenkels liess sich so durch Druck von 57 cm auf 54 cm verringern. Erkrankungen des Beckens oder der Wirbelsäule erschienen anatomisch sowie nach genauer Untersuchung ausgeschlossen, ebenso eine Erkrankung des Urogenitalaparates. Der Rectalbefund war negativ.

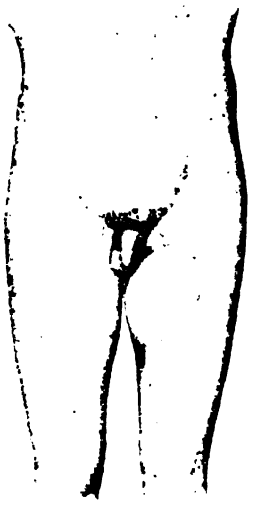

Der Patient war zur Behandlung seines Knieleidens hergekommen, und ich will gleich im voraus bemerken, dass die Streckung des rechten Beines durch Gersuny'sche Streckverbände gelungen ist.

Unsere Diagnose der Geschwulst am linken Oberschenkel lautete unter dem Eindruck der Narath'schen Arbeit „retroperitoneale Lymphcyste". Differentialdiagnostisch kam nur in Betracht ein

Senkungsabscess, den wir aber auch ausschliessen zu können glaubten, da kein Anhaltspunkt für eine tuberculöse Erkrankung der Hüfte, des Beckens oder der Wirbelsäule gefunden werden konnte, obgleich das Knieleiden als auf tuberculöser Basis beruhend angesehen werden musste.

Professor v. Eiselsberg konnte sich zu einer Radicaloperation des Tumors absolut nicht entschliessen, umsoweniger als er hier, gleichwie bei der Lectüre des Narath'schen Falles, keine genügende Indication für einen derartigen furchtbaren Eingriff finden konnte. Es wurde daher nur die Probeexcision vorgenommen.

In Narkose mit Bromäthyl wurde durch einen ca 5 cm langen Schnitt die Haut und das subcutane Zellgewebe auf der Höhe der Geschwulst längs gespalten. Man gelangte dann sofort auf die Geschwulst. Nach Eröffnung der nur 1—2 mm dicken Wandung entleerte sich im Strahl eine hellgelbliche, seröse Flüssigkeit, die durch Blutbeimengung aus dem Schnitt etwas sanguinolent verfärbt war. Die Menge der Flüssigkeit betrug über 1 Liter. In der sonst klaren Flüssigkeit schwammen sehr zahlreiche Cholesterinkrystalle und einige weisse Flocken. Die Innenwand der Cyste zeigte eine unebene, ziemlich glatte Fläche, an der sich mehrfache polypöse Excrescenzen befanden. Mitten hindurch zog quer von rechts nach links ein weisser fester Strang von etwa Bleistiftdicke, der beiderseits mit der Cystenwand verwachsen war und ihr breit aufsass. Ein Stück dieses Stranges wurde excidirt. Mit dem Finger gelangte man nach oben unter dem Poupart'schen Bande hindurch in das Becken. Die grossen Gefässe fühlte man deutlich medial vom Finger pulsiren. Mittels einen langen Sonde konnte man die Cyste noch weit hinauf verfolgen, bis etwa in die Höhe der Niere. Die Cyste wurde mit Jodoformglycerin angefüllt und dicht vernäht. Hautnaht. Compressionsverband.

Der Inhalt der Cyste erwies sich als eine schwach alkalische, stark eiweisshaltige Flüssigkeit, die beim Kochen in toto gerann. Das Sediment derselben enthielt viel Cholesterin, Lymphzellen, Fettkügelchen, Detritus, wenig rothe Blutkörperchen (Beimengung aus der Wunde).

Vergleichen wir nun unseren Fall mit dem von Narath beschriebenen, so finden wir bisher in fast allem eine genaue Uebereinstimmung. Die Aetiologie war bei beiden Fällen unbekannt, allmählich im Laufe eines oder zweier Jahre hatten sich die Cysten ohne bekannte Ursachen gebildet. Bei beiden Patienten waren keine Anhaltspunkte dafür, dass es sich um einen tuberculösen Senkungs-

abscess handeln konnte. Allerdings bestand bei unserem Kranken eine tuberculöse Kniegelenksaffection auf traumatischer Basis, während bei dem Mädchen von Narath „keinerlei tuberculöse Erkrankungen" bestanden. Das Mädchen muss jedoch als hereditär belastet betrachtet werden, denn ein Bruder war an einem Lungenleiden gestorben. — Die Lage und der äussere Befund der Geschwulst war bei beiden Patienten auffallend ähnlich, bei beiden machte der Tumor gar keine Beschwerden. Die Narath'sche Cyste war, was innere makroskopische Beschaffenheit, sowie den Inhalt anbetrifft, der unseren so sehr gleich, dass die Narath'sche Beschreibung fast ebenso gut für unseren Fall gelten könnte. Dieselben Stränge zum Theil beiderseits der Cystenwand aufsitzend, zum Theil mit einem Ende frei flottirend, derselbe klare seröse Inhalt mit viel Cholesterin und wenigen weissen Flocken.

Wir waren also nach alledem berechtigt, an unserer Diagnose „retroperitoneale Lymphcyste" festzuhalten. Doch die mikroskopische Untersuchung der excidirten Cystenwand und des Stranges zwangen uns, unseren Fall anders zu deuten, obwohl auch der mikroskopische Befund vieler Schnitte vollständig mit dem Narath'schen übereinstimmte.

Mikroskopischer Befund[1]): Die Cystenwand zeigt im histologischen Bilde nicht überall den gleichen Bau, und nur an einzelnen Stellen finden sich charakteristische Bilder, die uns über die Natur des Krankheitsprocesses Aufschluss geben. Zwei dieser Bilder sollen beschrieben werden, von denen das eine kein sicheres Kennzeichen für Tuberculose bietet, während das andere unzweideutig tuberculöse Veränderungen aufweist. — Die äusseren Theile der Wandung werden von einem zell- und gefässreichen Bindegewebe gebildet, das hier und da Hämosiderineinlagerungen als Residuen alter Blutungen enthält. An einzelnen Stellen finden sich auch in dieser Schicht Riesenzellen vom Typus der Langhans'schen mit peripherliegenden Kernen. Weiter central wird das Gewebe zellreicher, und überall findet man kleinzellige Rundzellanhäufungen; die Gewebszellen zeigen die mannigfachen Bilder der Zellen des Granulationsgewebes. Auch hier zeigen sich Riesenzellen der geschilderten Art. Als innerste Lage der Wand grenzt sich scharf eine Schicht jungen sulzigen Granulationsgewebes ab, in dem die Gefässe senkrecht zur Oberfläche angeordnet sind. Nach dem Lumen zu liegt eine oft unterbrochene, endothelartig angeordnete Zelllage. Nirgends

1) Die mikroskopische Beschreibung verdanke ich Herrn Dr. O. Ehrhardt, Volontair unserer Klinik.

finden sich demnach an diesen Stellen Tuberkel, nirgends Verkäsung, nur die Riesenzellen mit ihrem typischen Bau können den Verdacht der Tuberculose erwecken. Sie liegen häufig von dem umgebenden Gewebe durch die bekannten Spaltbildungen getrennt, die von den Autoren als Lymphspalten oder als Folgen der Fixirung gedeutet werden.

An den Präparaten der 2. Art fällt die innerste Granulationsschicht weg, an ihrer Stelle liegt ein Käsebrei, auf den dann typisch tuberculöses Granulationsgewebe folgt. Reichlich liegen darin miliare Tuberkel, die aus Rund- und epitheloiden Zellen sich zusammensetzen und oft Riesenzellen enthalten. Hier und da ist das Centrum dieser Tuberkel verkäst oder auch fibrös ausgeheilt. — Die Trabekel bestehen zum Theil aus Fibrin, in das an ihrer Basis Bindegewebe in beginnender Organisation hineinspriesst, zum Theil aus einem gefässreichen Bindegewebe mit miliaren Tuberkeln.

Also auch die mikroskopischen Bilder unserer Cyste sind denen der Narath'schen Cyste zum Theil sehr ähnlich: bei beiden besteht die Wand aus Granulationsgewebe, deren innerste Zellschicht stellenweise endothelartig angeordnet ist, im ganzen jedoch den Eindruck gewöhnlichen zellreichen Granulationsgewebes macht, mit senkrecht zur Oberfläche verlaufenden Capillaren, mit nach aussen allmählich abnehmendem Zellreichthum. Jedoch finden wir Riesenzellen darin, die wir als tuberculös ansprechen müssen, zumal wir an anderen Stellen unzweideutige Tuberkel in grosser Mengen finden.

Unser Fall war also sicher ein tuberculöser Senkungsabscess mit serösem Inhalt, trotzdem wir keinen Knochenherd dafür nachweisen konnten. Wir müssen König[1]) vollständig beipflichten, wenn er bei der Besprechung derartiger in der Litteratur berichteten retroperitonealen Lymphcysten fragt, ob es sich dabei nicht zuweilen um alte Congestionsabscesse mit serösem Inhalt gehandelt habe.

Die von Narath erwähnten, seiner Cyste ähnelnden Fälle waren ihm ebenso wie uns im Original nicht zugänglich. Die meisten sind jedoch nur sehr ungenau beobachtet und beschrieben worden, so dass es uns wahrscheinlich ist, dass es sich bei allen diesen Fällen um tuberculöse Senkungsabscesse gehandelt hat.

Narath hat jedoch seinen Fall sehr genau untersucht, treffliche Abbildung unterstützen seine geistreiche Hypothese über die etwaige Entstehungsmöglichkeit einer derartigen aus dem Abdomen hervor-

1) König, Lehrbuch der speciellen Chirurgie. III. Bd. S. 374.

wachsenden Lymphcyste. Trotzdem können wir einen Zweifel nicht unterdrücken, dass auch sein Fall ein tuberculöser Senkungsabscess gewesen ist. Direct gegen eine Cyste spricht wohl die innige Verwachsung mit der Umgebung, „die Muskelfascien und intermusculären Ligamente hafteten der Geschwulstwand fest an und liessen sich von ihr eigentlich nicht trennen." Jedenfalls wäre es interessant, etwas über den weiteren Verlauf seines Falles zu hören, eine gänzliche Ausheilung würde eher für Narath's Auffassung sprechen. Von unserem Patienten müssen wir leider, wie zu erwarten war, berichten, dass die nach der Jodoformglycerininjection fast gänzlich verschwundene Geschwulst wieder aufgebrochen ist, und längere Zeit eine Fistel bestanden hat, die jetzt Neigung zeigen soll, sich zu schliessen.

Meinem hochverehrten Lehrer und Chef, Herrn Prof. Dr. Freiherr v. Eiselsberg, sage ich meinen verbindlichsten Dank für die Anregung und gütige Unterstützung bei dieser Arbeit.

Erklärung der Abbildungen auf Tafel I.

Fig. 1. (Zeiss, Obj. III. Ocul. AA.)
Schnitt durch die Cystenwand.
a Cysteninhalt.
b Sulziges Granulationsgewebe mit senkrecht von innen aufsteigenden Gefässen.
c Granulationsgewebe mit Langhaus'schen Riesenzellen.

Fig. 2. (Zeiss, Obj. II. Ocul. BB.)
Epitheloidtuberkel mit einer Riesenzelle aus der Cystenwand.

he Zeitschrift f. Chirurgie Bd. LI.

Fig. 1.

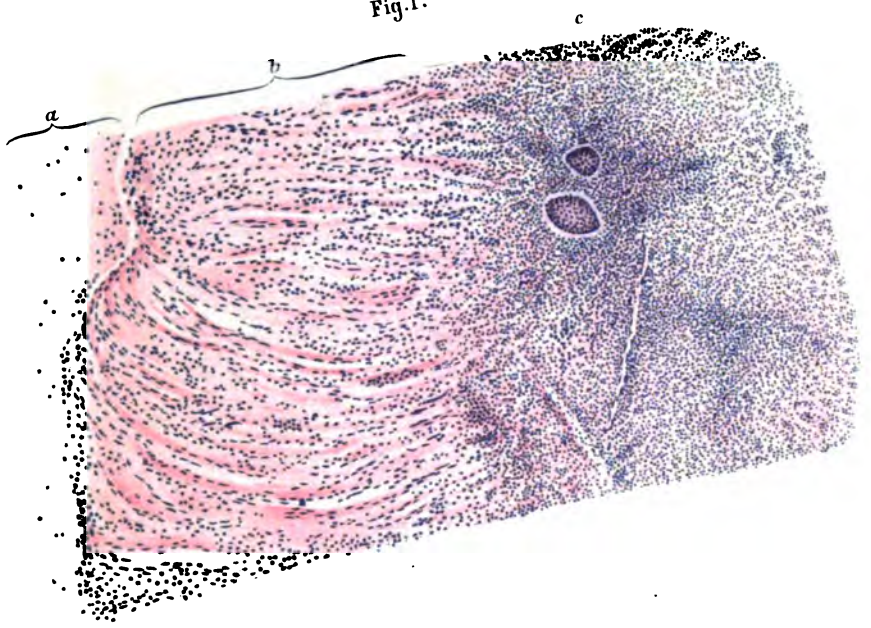

Fig. 2.

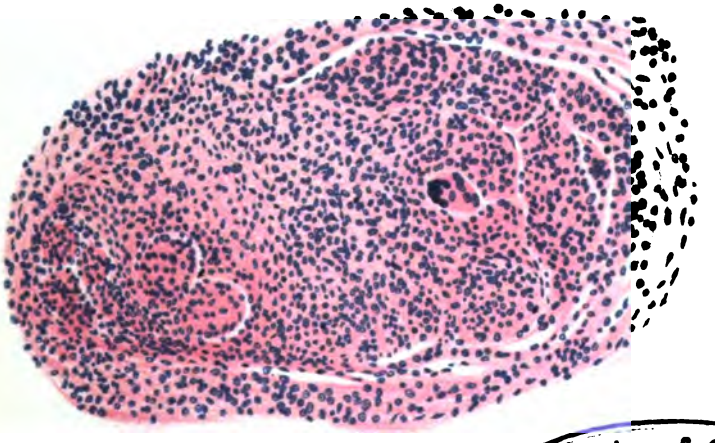

Strehl.

F.C.W. Vogel

University of California
LIBRARY

VI.

Aus der chirurg. Abtheilung (N. A. Sokoloff) des Alt-Katharinen-spitals in Moskau.

Glandula sublingualis und Ranula.

Von

W. Mintz.

(Mit 13 Abbildungen.)

In Bd. LV, 5 des Langenbeck'schen Arch. giebt v. Hippel das Resumé seiner an 10 Ranulabälgen ausgeführten mikroskopischen Untersuchungen, in welchem er die von Suzanne inaugurirte[1]) Lehre von dem ätiologischen Zusammenhange zwischen klassischer Ranula und der specifisch erkrankten hinzugehörigen Sublingualdrüse im wesentlichen anerkennt, bezüglich der Entwickelungsdetails der Cyste hingegen einer anderen Anschauung Ausdruck verleiht.

Nach Swzanne gehen in Aschluss an interstitielle cirrhotische Processe die einzelnen Drüsenacini degenerativ zu Grunde. Die so gebildeten mit dem Degenerationsprodukte gefüllten Höhleneinheiten confluiren unter Schwinden der sie trennenden Bindegewebssepten und liefern schliesslich, unter Miteinbeziehung der Ausführungsgänge, als Endprodukt die Ranulacyste.

Dieser Anschauung gegenüber sieht v. Hippel als Ort der primären Entstehung der Ranulacyste die kleinen Ausführungsgänge der Sublingualdrüse an und illustrirt dieses an den mikroskopischen Bildern, welche die Ausführungsgänge der in der Cystenwand vorhandenen Acinusreste darbieten. Indem nämlich durch den interstitiellen Wucherungsprocess eine stellenweise bis zum Verschluss führende Compression der Ausführungsgänge stattfindet, dilatiren sich die mehr nach den Drüsenacinus hin gelegenen Partien derselben

1) Suzanne (Arch. de phys. norm. et path. T. X. 1887) untersuchte 4 Ranulabälge. Neuerdings führt Sultan (Deutsche Zeitschr. f. Chir. XLVIII. Bd. 2. Heft „Zur Kenntniss der Halscysten und -fisteln) 7 Fälle zu Gunsten dieser Lehre an. Von diesen ist, den kurzen Angaben über den mikroskopischen Befund nach zu urtheilen, in nur 4 Fällen die Cystenwand untersucht worden.

nach dem Schema der Retentionscyste. Einen Epithelbelag der Cyste im Sinne von Suzanne hat v. Hippel nicht nachweisen können.

Dieser noch relativ neuen Ansicht eine weitere Stütze zu verleihen, ist der Zweck meiner weiteren Ausführungen, insofern als dieselben die Hippel'schen Angaben bestätigen. Namentlich aber ergab die Untersuchung der mitextirpirten Glandula sublingualis einige genauere Details für die Entwickelungsgeschichte der Ranulacyste.

Das Präparat entstammt einer 26 jährigen Gravida E. S. und wurde auf dem neuerdings von Hippel (Langenb. Arch. Bd. LV, S. 893) vorgeschlagenen submentalen Wege entfernt (N. A. Sokoloff). Mit dem mentalwärts gerichteten Pol des etwa hühnereigrossen Sackes war die rechtsseitige Glandula sublingualis innig verwachsen, so dass sie derselben als ca. 2 cm langer Rest aufsitzend allmählich sich verflachend in die Substanz der Cystenwand überging. Diese zeigte dementsprechend eine verschiedene Dicke derart, dass ihre mehr mundwärts gelegene Partie zusehends dünner wurde.



Glandula sublingualis.

Die mikroskopische Untersuchung der Cystenwand ergab ein durchweg bindegewebiges Gefüge (Fig. 1). Eine Epithelbekleidung der Innenfläche war nicht vorhanden. Die von Hippel angeführte „charakteristische Innenschicht" von zu Klumpen angeordneten Zellen — Ueberresten des zu Grunde gegangenen Epithels der Ausführungsgänge — liess sich nur spärlich hie und da nachweisen in Gestalt von Zellhaufen, die der Innenwand aufsitzend tinktoriell den Anblick degenerirender Zellleiber darboten. Die Cystenwand als solche repräsentirt mehr nach der Innenwand zu eine jüngere Bindegewebsschicht, deren zahlreiche zumeist spindelförmige Zellen parallel der Innenwand angeordnet sind. Nach der Aussenwand hin wird das

Bindegewebe zellarmer und geht allmählich in den durch die Exstirpation aufgefranzten äusseren Ueberzug der Cyste über. Die fibrilläre Zeichnung des Bindegewebes ist nicht überall gleich deutlich ausgesprochen, sondern macht stellenweise einer glasig homogenen Consistenz Platz. Die Cystenwand ist ferner überreich an strotzend gefüllten Capillargefässen; dieselben zeigen in ihrer Umgebung ausgedehnte Hämorrhagien, sowie kleinzellige Infiltration, welch' letztere

Fig. 1.

Fig. 2.

auch sonst ab und zu in concentrischer Schichtung der Cystenwand eingelagert erscheint. Neben diesen Eigenthümlichkeiten weisen die dickeren Wandpartieen Reste von Speicheldrüsensubstanz auf (Figg. 3, 4, 5); aber auch die dünnsten Partien lassen hie und da, wenn auch nur einzelne integrirende Bestandteile der Drüse, z. B. einen Ausführungsgang erblicken (Fig. 2). Die in der Wand eingesprengten Acini gehen augenscheinlich dem Untergange entgegen. Das sie umgebende Bindegewebe wächst den Ausführungsgängen entlang in sie hinein, um welche es circulär angeordnet und kleinzellig infiltrirt erscheint (Fig. 5 *d*). Das Parenchym wird gleichsam erdrückt, und die Zeichnung desselben verschwindet unter einer kleinzelligen Infiltration ohne tinktoriell nachweisbare Degeneration (Figg. 3, 4). Stellenweise ist der Schwund des Acinus bis auf die offenbar resistenteren erweiterten Ausführungsgänge gediehen (Fig. 5 *c*), welche neben unverhältnissmässiger Dilatation ein gewuchertes Epithel zeigen. An

Serienschnitten konnte ich wie v. Hippel noch innerhalb des Acinus das Zusammenfliessen mehrerer Lumina zu einer grösseren Höhle verificiren.

Fig. 3.

Es handelt sich also um Drüsenreste, welche durch die Entwickelung und das Herauswachsen der Cyste aus der Substanz der Sublingualdrüse heraus den Zusammenhang mit dieser verloren haben, und einerseits dem hydraulischen Druck des Cysteninhaltes, intercurrenten Entzündungsprocessen, anderseits dem vom Mutterboden hinübergenommenen cirrhotischen Erkrankungsprocesse erliegen.

Weit interessanter als in der Cystenwand, die ja nur das fait accompli darstellt, gestalten sich die Vorgänge in der Drüse selber, welche die Cyste geliefert hat. Hier lassen sich chronologisch alle Studien der Erkrankung in ihrem entwickelungsgeschichtlichen Gange nachweisen.

Fig. 4.

Fig. 5.

Fig. 6.

Zunächst erweisen sich die interacinösen Septen enorm verbreitert. Das sie darstellende Bindegewebe ist äusserst kernarm, die fibrilläre Zeichnung ist meist verschwunden, das Gewebe sieht

Fig. 7.

glasig homogen aus. Eine deutlichere concentrische Zeichnung zeigt das die Ausführungsgänge umgebende Gewebe, welches kleinzellig infiltrirt ist. Kleinzellige Infiltration, sowie Hämorrhagien finden sich ebenfalls durch das ganze interacinöse Bindegewebsgebiet verstreut.

Die Ausführungsgänge zeigen, soweit sie intraacinös gelegen sind, bald abnorme Erweiterung mit Epithelabflachung, bald sind sie durch das in den acinus hineinwachsende Bindegewebe comprimirt. Weit prägnanter sind diese Erscheinungen an den interacinösen Gängen zu verfolgen. Hier wechselt colossale Dilatation (Figg. 6, 7, 12) mit Einschnürung und Compression (Fig. 10 *c*) ab. Das Epithel be-

Fig. 8.

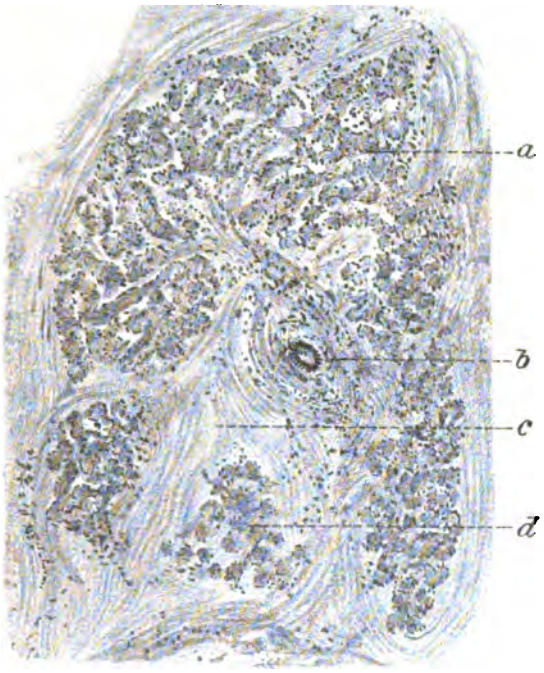

Fig. 9.

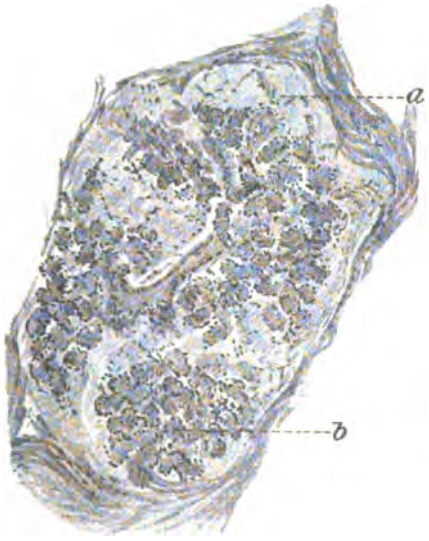

findet sich in lebhafter Proliferation, stellenweise hingegen ist es einschichtig abgeflacht, stellenweise ist es vollkommen verschwunden (Fig. 12*f*), so dass der Hohlraum eine lediglich bindegewebige Abgrenzung zeigt. Den Inhalt der erweiterten Ausführungsgänge bildet eine durch Hämatoxylin himmelblau gefärbte homogene Masse, welche hier und dort dunkelblau gefärbte Kerne und Hämorrhagien aufweist. Die Wand und die Umgebung der Gänge sind kleinzellig infiltrirt.

Fig. 10.

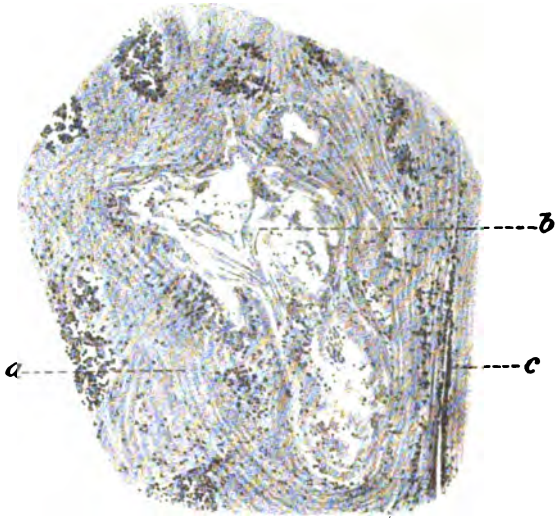

Die Drüsenacini sind der Sitz mannigfacher Veränderungen. Man sieht das interacinöse Bindegewebe den Ausführungsgängen entlang in den Acinus hineinwachsen (Fig. 8) denselben zerschneiden, worauf die einzelnen Segmente ohne tinktoriell sichtbare Degeneration dem Schwunde anheimfallen (Fig. 8*d*). Eine andere Reihe von Acini zeigt unter der Hämatoxylin-Eosin-Behandlung ein buntscheckiges Aussehen. Ein Theil der auf dem Querschnitt getroffenen tubulösen Endstücke des Parenchyms zeigt unter der Hämatoxylineinwirkung eine dunkelblaue Färbung mit deutlicher Differenzirung der Zellbestandtheile (Fig. 11*a*); ist verbreitert und hat ein erweitertes, mit Secret gefülltes Lumen. Weitere Gruppen zeigen der Hämatoxylin-Eosinfärbung gegenüber ein mehr elektives Verhalten (Fig. 11*b*). Der grösste Theil jedoch weist ein allmähliches Verschwinden der Zellgrenzen auf; die Zellleiber verschmelzen zu einer Art von Syncytium, einer in Bändern angeordneten, hellblauen Masse, welche an der

noch einigermaassen regelmässigen basalen Anordnung der Zellkerne den früheren Tubulus erkennen lässt (Fig. 11 *c. d*). Schliesslich schwinden auch diese Contouren, und wir haben eine hellblaue, homogene Masse mit hier und dort eingestreuten, verschieden intensiv gefärbten Zellkernen vor uns (Fig. 11 *e*).

Die eben erwähnte Degeneration hat den grössten Theil des jeweiligen Gesichtsfeldes inne. Sie beginnt vornehmlich an der Pe-

Fig. 11.

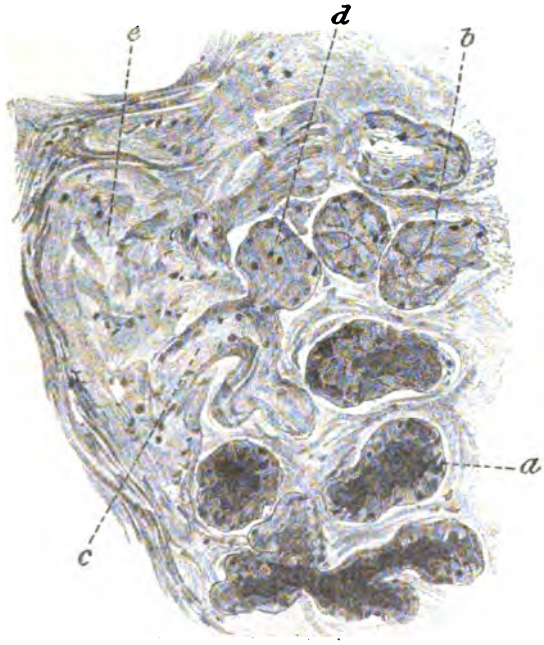

ripherie der acini (Fig. 9), und hat sie sich über den ganzen Acinus verbreitet, so repräsentirt die so entstandene Höhle einen viel kleineren Umfang, als der Acinus, auf dessen Grundlage sie entstand; sie weist Einschnürungen unter der Wirkung des anrückenden nivellirenden Bindegewebes auf, welches Fortsätze in die Degenerationsmasse hineinschickt (Fig. 10). Diese ergiesst sich schliesslich, wie ich am Präparathabe nachweisen können, in einen zunächst gelegenen dilatirten Ausführungsgang (Fig. 12 *b*), welcher Umstand das übereinstimmende Aussehen des Inhaltes der Ausführungsgänge und des Degenerationsproduktes des Parenchyms erklärt. Um den sich entleerenden Acinus zieht sich dann das umgebende Bindegewebe, das Degenerationspro-

dukt substituirend, zusammen. Als Zeugen dieses Vorgangs lassen sich an vielen Stellen der Präparate solche degenerirte Acinusreste in Gestalt himmelblauer zwischen den Bindegewebszügen liegender charakteristischer Schollen nachweisen.

Fig. 12.

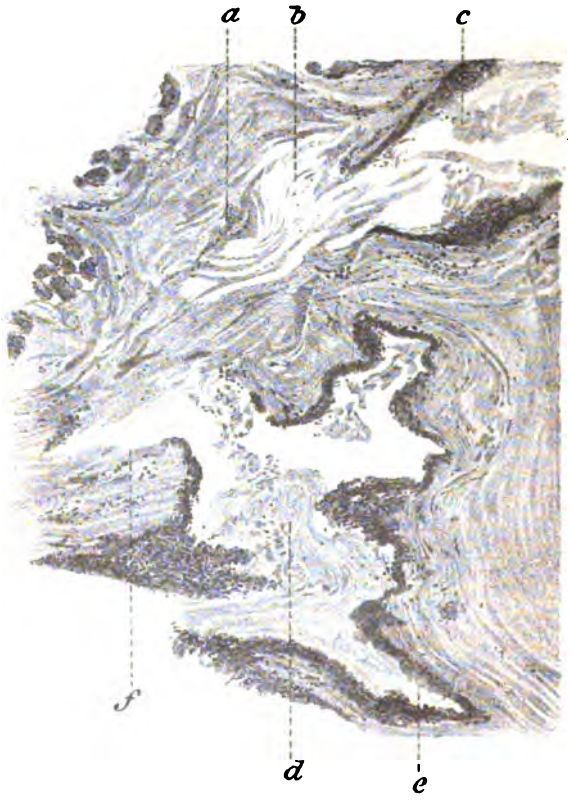

Ziehe ich die Ergebnisse meines mikroskopischen Befundes, so sehe ich in denselben neben der Bestätigung der Theorie von der Entstehung der Ranulacyste aus der Glandula sublingualis eine weitere Stütze der v. Hippel'schen Interpretation der primären Cystenbildung aus den kleinen Ausführungsgängen der Drüse.[1]) Die von Suzanne als primär angenommene Höhleneinheit — der degenerirte Acinus — verliert als solche ihre Bedeutung durch die an

1) Den Cysteninhalt bilden das Degenerationsprodukt des Parenchyms, die zu Grunde gehenden degenerirenden Epithelien der Ausführungsgänge und das Transsudat der in der Wand massenhaft nachweisbaren Capillaren.

meinen Präparaten nachgewiesene bindegewebige Substitution der Degenerationshöhle.

Ergiebt sich aus dem pathologisch anatomischen Befunde einerseits die logische Forderung, die Glandula sublingualis als den primären Erkrankungsherd in Fällen von klassischer Ranula mit zu entfernen, so ist anderseits der von Hippel empfohlene submentale Weg zwischen Mylohyoideus und Biventer als der bequemere zu empfehlen. Er giebt ein übersichtliches Operationsterrain, greift den Sack an seinen dickeren mit der Drüse verwachsenen Partien an und sichert eine rationelle Drainage der Wunde. Der Weg vom Munde aus ist für das Auge des Operirenden wenig übersichtlich, beginnt mit den dünnsten Partien des Sackes und schafft für die Nachbehandlung einen Blindsack mit allen seinen Nachtheilen.

Weniger radicale Verfahren, wie Umsäumung des Cystenrandes mit Schleimhaut, Aetzung und Ausschabung, wie sie neuerdings wiederum Sultan (l. c.) empfiehlt, erscheinen nach alldem in Bezug auf die Möglichkeit eines Recidivs gewagt. Der Process in der Drüse geht eben weiter, und an Stelle der entleerten Cyste wird ein anderer secundär sich erweiternder Ausführungsgang treten. Wenn aber in einigen Fällen wirklich complette Heilungen erzielt sein sollten, so bin ich geneigt, solches derart zu erklären, dass in den genannten Fällen der Proeess in der entsprechenden Drüse abgelaufen, dieselbe ganz in den bindegewebigen Sack aufgegangen war. Ob solches schon stattgefunden, lässt sich im einzelnen Falle nicht vorhersagen. In dem meinigen hing an dem etwa hühnereigrossen Sack noch reichlich 2 cm Drüsensubstanz, welche den specifischen Process in voller Blüte zeigte.

Eine Bakterienfärbung der Drüsenschnitte nach Gramm gab ein negatives Resultat.

Moskau, October 1898.

Erklärung der Abbildungen.

Figg. 1—5: Cystenwand.

Fig. 1. Vergr. 62. *a* Innere Schicht. *b* Aeussere Schicht.

Fig. 2. Vergr. 62. *a* Innenwand. *b* Ausführungsgang.

Fig. 3. Vergr. 62. *a* Innenschicht. *b* Kleinzellig infiltrirtes Drüsenparenchym. *c* Erweiterte Ausführungsgänge. *d* Bindegewebszüge.

Fig. 4. Vergr. 31. *a* Kleinzellig. Infiltrat um Capillaren herum. *b* Parenchymreste.

Fig. 5. Vergr. 31. *a* Innenwand. *b* Kleinzellige Infiltration. *c* Erweiterter Ausführungsgang mit mehrschichtigem Epithel.

Figg. 6—12: Drüsenpräparate.

Fig. 6. Vergr. 62. *a* Dilatirter Ausführungsgang. *b* Hämorrhagie. *c* Kleinzelliges Infiltrat.

Fig. 7. Vergr. 62. *a* Verbreitertes Bindegewebsseptum. *b* Abgeflachtes Epithel. *c* Erweiterter Ausführungsgang mit Hämorrhagien im Inhalt. *d* Kleinzellige Infiltration.

Fig. 8. Vergr. 62. *a* Normales Parenchym. *b* Comprimirter Ausführungsgang. *c* Bindegewebszüge. *d* Zu Grunde gehendes Parenchym.

Fig. 9. Vergr. 62. *a* Degenerirtes Parenchym. *b* Normales Parenchym.

Fig. 10. Vergr. 62. *a* Verbreitertes interacinöses Gewebe. *b* Degenerirter Acinus, Einschnürungen und Bindegewebssubstitution zeigend. *c* Comprimirter Ausführungsgang.

Fig. 11. Vergr. 167.
a, b Normales Parenchym. *c, d, e* Degenerationsstadien.

Fig. 12. Vergr. 62.
a Bindegewebsbalken. *b* Degenerationsmasse in den Ausführungsgang *c* sich ergiessend. *d* Dilatirter Gang. *e* Gewuchertes Epithel. *f* Schwund desselben.

VII—VIII.

Kleinere Mittheilungen.

VII.

Aus dem Diakonissenhaus in Frankfurt a. M.

Ein Fall von otitischer Sinusthrombose. Pyämie mit Ausgang in Heilung.

Von

Dr. Edward v. Meyer (Frankfurt a. M.).

Am 3. October 1897 wurde der 24jährige Fabrikarbeiter K. B. mit der Diagnose Typhus abdominalis eingeliefert, nachdem er bereits 8 Tage zu Hause in schwerem typhösen Zustande gelegen hatte. Das Fieber bewegte sich zwischen 38,8 und 40,5°, der Puls entsprechend 100—120; deutlicher Milztumor, Durchfälle, Roseola war nicht vorhanden, trotzdem schien an der Diagnose Typhus nicht zu zweifeln zu sein. Am 5. Tage traten jedoch heftige Kopfschmerzen, starkes Schwindelgefühl, Erbrechen mehr in den Vordergrund der Symptome, dazu kam ein plötzlicher Temperaturabfall von 39,8 auf 37° und kurz nachher ein heftiger halbstündiger Schüttelfrost mit einer Temperatur von 40°. Die weitere Anamnese ergab dann, dass Patient in seiner Kindheit an starker Ohreiterung gelitten hatte, bei welcher angeblich kleine Knochenstückchen sich entleert haben sollen. Am Ohr selbst war nichts zu sehen, keine Otorrhoe, keine Schwellung oder Empfindlichkeit über dem Proc. mastoideus; dagegen war die ganze rechte Kopfhälfte auf leichtes Klopfen sehr empfindlich, ebenso das Drehen des Kopfes schmerzhaft. Als sich nachts der Frost nochmals und am nächsten Morgen ebenfalls in heftiger Weise wiederholte, und damit wohl die Diagnose der Pyämie infolge von eitriger Sinusthrombose nach alter Mittelohreiterung gesichert war, entschloss ich mich kurz, eine Trepanation über den Sinus transversus auszuführen, um dem Eiter Ausfluss zu verschaffen. Mit Meissel und Hammer wurde der Sinus freigelegt, und es entleerten sich sofort einige Kubikcentimeter Eiter aus einem perisinuösen Abscess.

Ich beschränkte mich nunmehr auf diesen Eingriff, in der Voraussetzung, dass durch die Entleerung des Eiters und die Drainage die Heilung angestrebt werden könnte, um so mehr, da von seiten des Ohres

keine weiteren Erscheinungen vorhanden waren, und der Sinus selbst sich weich anfühlte, wenn auch die Wand etwas verfärbt aussah.

In der That war auch ein Erfolg zu verzeichnen, die Temperatur ging herunter auf 36,8° und hielt sich die nächsten 3 Tage zwischen 36,8 und 37,6° bei einem Puls von 60—84. Die subjectiven Beschwerden waren gehoben, der Kopfschmerz, der Schwindel, das Erbrechen hörten auf, und der Patient konnte wieder essen. Die Secretion aus dem Abscess war gering. Am 4. Tage nach der Operation fingen jedoch die schweren subjectiven Beschwerden wieder an, die Temperatur stieg auf 39°, der Puls auf 102. Der Augenhintergrund ergab keine Stauungspapille, wohl aber stärkere Füllung der Venen. Es traten dann wieder Schüttelfröste ein. Der Allgemeineindruck des Patienten und der gute Puls bewogen mich jedoch, noch etwas abzuwarten, bevor ich einen neuen Eingriff machte. Als aber in der Nacht vom 20. auf den 21. October drei heftige Schüttelfröste von $^1/_2$stündiger Dauer mit Temperatursteigerung bis 40,5° und darauffolgenden Remissionen auf 36° auftreten, glaubte ich doch nicht mehr zögern zu dürfen, das Mittelohr in typischer Weise aufzumeisseln und den Sinus noch weiterhin blosszulegen und zu eröffnen.

Am 22. October machte ich zunächst die Unterbindung der Vena jugularis interna, welche bis zum Abgang der Vena faxialis communis leer war; letztere wurde an ihrer Einmündungsstelle ebenfalls unterbunden. Die Jugularis wurde dann möglichst weit hinauf gespalten, und fand sich dieselbe frei von Thromben.

Nachdem auf die Venenwand ein Gazestreifen zur Drainage gelegt war, wurde die Haut durch eine fortlaufende Naht wieder vereinigt und mit einem Collodiumverband geschützt. Dann machte ich die typische Aufmeisselung des Processus mastoides, der ziemlich sclerosirt war und nur in seinem oberen Theil einige missfarbige Granulationen zeigte; nach Eröffnung der Paukenhöhle und der Antrums stiess man auf einen Sequester, welcher in Granulationen lose eingebettet war, und der Dura und dem Sinus unmittelbar auflag. Er war 1 cm lang und 2—3 mm breit. Nach seiner Entfernung wurden die Granulationen vorsichtig mit dem scharfen Löffel weggekratzt und nunmehr zur Freilegung des Sinus die knöcherne Brücke zwischen den beiden Trepanationsstellen mit dem Meissel und der schneidenden flachen Beisszange entfernt; nach hinten zu wurde er noch auf 3 cm freigelegt. Nun zeigte sich der Sinus in seiner ganzen Ausdehnung missfärbig, derb, ich spaltete ihn daher und entfernte einen eitrig zerfallenen Thrombus. An der Dura mater fanden sich keine pathologischen Veränderungen, das Gehirn pulsirte in normaler Weise. Aus dem eröffneten Sinus trat keine Blutung auf. Mit schwacher Sublimatlösung wurde sodann die ganze Wunde leicht abgerieben und die ganze Knochenhöhle mit steriler Gaze austamponirt, die theils direct nach hinten, zum Theil durch den äusseren Gehörgang herausgeleitet wurde. Nur an dem äusseren Ende wurde über der blossliegenden Dura die Haut durch einige Nähte vereinigt, nachdem auch über den Sinus ein Gazestreifen zur Drainage eingelegt war.

Die Narkose verlief glatt, der Puls hielt sich fortwährend gut. Der Verlauf nach der Operation schien anfangs vollkommen glatt zu sein, es zeigte sich aber vom 3. Tage an, dass die pyämischen Erscheinungen,

noch fortdauerten, während das Allgemeinbefinden ein vorzügliches war. Der Kopfschmerz war verschwunden, der Schwindel hörte vollständig auf, auf Beklopfen war der Schädel nicht mehr empfindlich, Erbrechen kam auch nicht mehr. Der Appetit war ein vorzüglicher; Patient sass meist aufrecht im Bett, hatte über gar nichts zu klagen, als über etwas Mattigkeit und starkes Schwitzen nach den Schüttelfrösten, welche sich täglich noch zweimal wiederholten. Der Puls war dabei immer gut, kräftig, ca. 80—92 Schläge in der Minute. So ging es 3 Wochen lang. Die grössten Temperaturdifferenzen betrugen 5^0, 40,6 nach dem Schüttelfrost, 35,6 beim Abfall nach dem Frost. Allerdings nahm die Dauer der einzelnen Fröste und ihre Intensität im Laufe der Zeit ab, bis sie schliesslich am 12. November ganz aufhörten und vollständig normalen Temperaturen Platz machten. Von irgend welchen Metastasen war niemals etwas nachweisbar. Die Temperaturverhältnisse richteten sich genau nach dem Aussehen der Wunde. Diese wurde täglich zweimal mit feuchter Gaze (essigsaure Thonerde) tamponirt, zeigte aber anfangs nicht die mindeste Secretion, in der Tiefe war immer eine missfärbige Stelle zu sehen. Erst nach 14 Tagen begann etwas serös-eitrige Secretion, und mit Wegfall der Schüttelfröste wurde sie ziemlich profus und stinkend. Nach weiteren 3 Wochen war die ganze Wunde bedeutend verkleinert, tief trichterförmig eingezogen und überhäutet, nur in der Tiefe noch geringe Secretion zeigend. Nach vierzehntägiger ambulatorischer Behandlung, konnte Patient vollständig geheilt entlassen werden.

Wenn wir den Fall überblicken, so fällt uns zunächst auf, dass die Diagnose anfangs Schwierigkeiten machte, indem das ganze Krankheitsbild dazu drängte, einen Typhus anzunehmen, bis die Schüttelfröste einsetzten und die cerebralen Symptome (Schwindel, Erbrechen) auftraten; damit war dann die Diagnose auf Sinusthrombose gesichert, nachdem man noch von den Angehörigen die Anamnese vervollständigen konnte; Patient wusste nichts davon, dass er als Kind an Ohreneiterung gelitten hatte.

Die Operation zeigte sodann, dass es sich um einen alten chronischen Process handelte, welcher zur Nekrose und Sequestrirung eines Theiles des Felsenbeines geführt hatte. Von da war die Infection des Sinus transversus, welchem der Sequester auflag entstanden. Vor allem interessirt uns aber der Verlauf, indem trotz des Wegfalles aller subjectiven Beschwerden, bei vorzüglichem Allgemeinbefinden, die Temperaturcurve in keiner Weise beeinflusst wurde. Die Schüttelfröste bestanden fort, liessen nur allmählich an Dauer und Intensität nach, gleichmässig Schritt haltend mit den Wundverhältnissen, und mit dem Eintreten der profusen Secretion vollständig aufhörend. Patient hatte im ganzen 65 Schüttelfröste, wobei die grösste Temperaturdifferenz 5^0 betrug. Ich glaube, dass der ganze Verlauf dadurch bedingt war, dass der verjauchte Thrombus nicht ganz entfernt werden konnte, und dass offenbar im Foramen jugulare noch Massen festsassen, die noch genügten, das Bild der Pyämie zu unterhalten, bis sie demarkirt waren und unter profuser Eiterung eliminirt werden konnten. Die Hauptsache war, dass diesen Infectionsmassen der Weg vorgezeichnet war, wohin sie sich zu entleeren hatten. Dass der Process kein weiterschreitender war, sondern ein

rein localer noch nicht demarkirter Jaucheherd war, lässt sich wohl aus dem Wegfall der cerebralen Erscheinungen und dem vorzüglichen Allgemeinbefinden schliessen. Anderseits glaube ich sicher annehmen zu dürfen, dass gerade dieser Fall auf das bestimmteste zeigt, dass die Unterbindung der Vena jugularis bei der Sinusthrombose doch von grossem Werthe ist, und dass es unrichtig ist, wenn dieselbe als unnöthiger Eingriff angesehen wird. Denn erstens giebt sie doch Sicherheit, dass bei der Operation ein Verschleppen der Infectionsmassen unmöglich wird, und zweitens gewährleistet sie, dass zurückgelassene Theile des Thrombus, welche wie in unserem Falle nicht entfernt werden konnten, schadlos liegen bleiben können, bis sie auf dem ihnen vorgezeichneten Weg eliminirt werden. Würde die Unterbindung nicht gemacht worden sein, so glaube ich wohl, dass wir noch mit Metastasen zu thun bekommen hätten.

Ich habe diese casuistische Mittheilung zu machen mich für berechtigt gehalten, erstens weil der Fall an und für sich als geheilte Sinusthrombose bemerkenswerth ist, zweitens, weil er beweist, dass ein pyämisches Fieber bei rein localem Jaucheherd fortbestehen kann, selbst wenn durch ausgedehnte Trepanation derselbe nach aussen freigelegt ist, aber nicht ganz beseitigt werden kann, und drittens, weil ich glaube, dass namentlich die Unterbindung der Jugularis von entscheidendem Werthe war. Die Technik der Unterbindung ist so einfach, dass sie jedesmal ausgeführt werden sollte; schaden kann sie jedenfalls nicht, sondern nur Nutzen bringen.

VIII.

Aus dem Katharinen- und Ludwigsspital (Dr. v. Burckhardt) in Stuttgart.

Ueber Muskelangiome und ihre Exstirpation.

Von

Dr. H. Bayha.

Das Vorkommen der Angiome ist beobachtet an den verschiedensten Stellen, in den verschiedensten Organen und Geweben des menschlichen Körpers. Als häufigster Sitz gelten die äussere Haut und das subcutane Gewebe, als bevorzugt die Stellen, an welchen fötale Spalten sich schliessen. Weniger häufig sind die Angiome in inneren Organen, abgesehen von der Leber, in welcher sie meist erst in höherem Alter auftreten und das Lebergewebe substituiren. Zu den Organen, in denen sie besonders selten vorkommen, scheinen auch die willkürlichen Muskeln zu gehören. Diese Angiome sind zwar schon längst bekannt, doch erwähnt Virchow in seinem Werke über die krankhaften Geschwülste Bd. III, dass er nur einen solchen Fall, eine wallnussgrosse, cavernöse Geschwulst in den Muskeln des Daumenballens beobachtet habe; er führt dort weitere Beobachtungen an aus der Litteratur. In neuerer Zeit wurden je 3 Fälle veröffentlicht mit ausführlicher mikroskopischer Untersuchung der Präpa-

rate und Angabe der bisher bekannten Litteratur von Muskatello (Virch. Arch. Bd. CXXXV) und von Pupovac (Arch. f. kl. Chir. Bd. LIV). Endlich enthält eine Dissertation von Petersen 2 Fälle aus der Kieler Klinik, bei welchen die Exstirpation vorgenommen worden war. — Bei der Seltenheit dieser Angiome und dem Interesse, das dieselben auch in klinischer Hinsicht darbieten, dürfte es angezeigt sein, einige weitere Fälle, die in den letzten Jahren hier im Ludwigs- und Katharinenhospital zur Operation kamen, mitzutheilen.

1. Fall. Bei einem 25 Jahre alten, kräftigen, aus gesunder Familie stammenden Dienstmädchen war eine Anschwellung am linken Oberarm, welche schmerzlos und offenbar ohne sich zu vergrössern seit ca. 10 Jahren bestanden hatte, vor wenigen Wochen ins Wachsen gekommen und seitdem auch schmerzhaft geworden.

An der Hinterfläche des linken Oberarmes befand sich eine von völlig unveränderter, verschieblicher Haut bedeckte, compressible, flach prominirende, auf Druck empfindliche Geschwulst, welche eine weiche Consistenz darbot; stellenweise waren derbere Läppchen durchzufühlen. Der untere prominentere Pol begann 3 Querfinger oberhalb der Spitze des Olecranons; nach aufwärts verlor sich die Geschwulst ohne bestimmtere Grenzen unter dem Musc. deltoides; auf der Unterlage war sie im Erschlaffungszustand des Tricepsmuskels seitlich etwas verschieblich, nicht aber bei Anspannung des letzteren.

Eine Punktion der Geschwulst ergab reines Blut. 25. October 1897 Operation in Narkose. Schnitt über die ganze Länge der Geschwulst; nach Durchtrennung von Haut und Fettgewebe kam an Stelle des Musc. Triceps eine Geschwulst zum Vorschein, die aus dicken geschlängelten Venensträngen bestand, zwischen denen noch einzelne Muskelbündel sichtbar waren. Die Geschwulst nahm den grössten Theil des Caput long. des Triceps ein und griff noch etwas auf die Sehnen und das Caput ext. über. Der Versuch, die Exstirpation ohne Anlegung der Esmarch'schen Constriction auszuführen, welche hier am Oberarm wegen der Gefahr der Drucklähmung möglichst vermieden wird, musste wegen starker Blutung aufgegeben werden. Nach Anlegung des Schlauches konnte die Exstirpation unter Mitnahme des grössten Theiles des Caput long. und eines Theiles des Caput. ext. des Triceps, welche vom Angiomgewebe durchsetzt waren, mit Erhaltung des grössten Theiles der Sehne ohne Schwierigkeit zu Ende geführt werden. 2 Drittel der Wunde wurden durch tiefgreifende Seidennähte vereinigt, der Rest mit Jodoformgaze tamponirt.

Die Heilung verlief, abgesehen von leichter Temperatursteigerung in den ersten 3 Tagen, ohne Störung; die Wunde heilte, so weit sie genäht war, per primam. Am 22. November konnte Patientin mit solider Narbe entlassen werden.

Der exstirpirte und beträchtlich zusammengefallene Tumor hatte noch etwa Hühnereigrösse und bestand aus Angiomgewebe, zwischen welchem noch deutliche, ziemlich gut erhaltene Muskel- und Bindegewebszüge sichtbar waren.

2. Fall. Der 17 Jahre alte, kräftig entwickelte junge Mensch giebt an, dass er seit ca. 3 Jahren hinten links auf dem Rücken [illegible]

University of California LIBRARY

tiefem Athemholen Schmerzen empfinde, welche sich in letzter Zeit beträchtlich verstärkt hätten.

Bei der Untersuchung fand sich auf der linken Seite des Rückens in der Gegend unterhalb des unteren Winkels der Scapula eine etwa handtellergrosse, flachrundliche Anschwellung, welche sich bis gegen die Wirbelsäule zu erstreckte, aber nicht scharf gegen die Umgebung begrenzt war. Die Consistenz war weich, die äussere Haut ohne Veränderung, an Lungen und Herz nichts Abnormes nachzuweisen. Zunächst glaubte man, einen tief liegenden kalten Abscess vor sich zu haben; bei mehrfach vorgenommenen Punktionen der Geschwulst konnte indess immer nur Blut aspirirt werden.

18. Februar 1898 Operation in Narkose. Durch einen 10 cm langen Schnitt entlang der 9. Rippe durch Haut und Fettgewebe wurde ein Angiom blossgelegt, welches sich wie in dem letzten Falle im Muskelgewebe entwickelt hatte. Daraufhin Anlegung eines zweiten Schnittes senkrecht zum ersten bis herab zum Darmbeinkamm. Im weiteren Verlauf der Operation zeigte sich, dass das Angiom in der Ausdehnung eines Handtellers den Musc. trapezius und latissimus dorsi durchsetzte; im Bereich dieser Muskeln konnte er vollständig im gesunden exstirpirt werden. Im 7. und 8. Intercostalraum dagegen erstreckte sich das Angiom weiter in die Tiefe und liess sich bis zur Pleura verfolgen. Bei der Exstirpation des intercostalen Theiles war die Blutung ziemlich beträchtlich, und es mussten einige Geschwulstausläufer dort abgebunden und zurückgelassen werden. — Die Wunde wurde grösstentheils durch die Naht geschlossen, der Rest mit Jodoformgaze ausgestopft. Die Heilung verlief völlig reactionslos. Am 30. März wurde Patient mit fester, flach eingezogener Narbe entlassen.

Die exstirpirte Geschwulst hatte in collabirtem Zustand etwa Handtellergrösse und eine grösste Dicke von ca. 4 cm. Makroskopisch bot sie das gleiche Bild dar, wie das Präparat von Fall 1.

Die mikroskopische Untersuchung der beiden Präparate, welche Herr Dr. Walz (Patholog. Institut in Tübingen) die Güte hatte, vorzunehmen, ergab folgendes:

Beide Angiome sind ganz gleich und als variköse Erweiterungen der Gefässe aufzufassen, mit Schwund der Musculatur in der Nähe der Varicen und ausgedehnter Thrombenbildung, die sich theilweise organisirt haben. Mit Sicherheit liess sich nicht entscheiden, ob es sich um neugebildete Gefässe oder, was wahrscheinlicher erschien, um Erweiterung eines bestehenden Gefässgebietes handelt. Die Structur der Gefässe war eine vorwiegend capilläre, zum geringeren Theile war die Wandung ähnlich der der Venen.

3. Fall. 5 Jahre alter, sehr zarter, anämischer Knabe. Nach Angabe der Eltern sei Patient im Alter von 3 Jahren auf den linken Arm gefallen; erst nach dem Falle wurde eine Schwellung in der Gegend des linken Ellbogens bemerkt, welche seitdem sich weder vergrössert, noch verkleinert hat, bis vor 8 Wochen die Anschwellung anfing, zusehends zu wachsen und den kleinen Patienten so belästigte, dass er selbst davon befreit zu werden wünschte.

Am linken Vorderarm befand sich eine gegen die Umgebung nicht scharf abgrenzbare Schwellung, welche dicht unterhalb des Radiusköpfchens beginnend, ca. 8—10 cm weit nach abwärts in der Richtung gegen die Beugefläche des Vorderarmes zu sich erstreckte. Die Consistenz war weich, elastisch, die äussere Haut völlig unverändert, verschieblich. Am unteren Ende der Geschwulst konnte man einen harten, runden, kleinerbsengrossen, beweglichen, aber nicht frei verschieblichen Körper unter der Haut bei tieferem Eindringen durchtasten. Beweglichkeit in den Gelenken des Ellbogens vollkommen frei. Umfang des Vorderarmes über die Mitte der Geschwulst links 18½ cm, gegen 16 cm rechts.

Eine Röntgenphotographie ergab keine Aufklärung; bei der Punktion der Geschwulst wurde dunkeles, flüssiges Blut aspirirt.

15. August 1896 Operation in Narkose: 10 cm langer Schnitt über die Höhe der Geschwulst, welcher gelbliche, atrophische dem Musc. supinator long. angehörende Muskelfasern blosslegte. Unter einer wenige Millimeter dicken Schicht der letzteren traf man auf einen prall gespannten cavernösen Tumor. Ein Versuch, denselben auszulösen, misslang, und man war wiederum genöthigt, die weitere Operation unter Blutleere vorzunehmen. Auch in diesem Falle setzte sich das Angiom weit in die Tiefe fort bis zum Spatium interosseum. Seine Grösse entsprach etwa der eines kleinen Hühnereies, es konnte auch hier kein Zweifel sein, dass das Muskelgewebe nicht auf die Seite gedrängt, sondern durch die Gefässgeschwulst ersetzt war. Nach der Exstirpation wurden noch im blutleeren Zustand ein grosses venöses und mehrere kleine venöse und arterielle sichtbare Gefässlumina gefasst und unterbunden, so dass nach Lösung des Schlauches die Wundfläche kaum mehr blutete. Tamponade der Wunde mit Jodoformgaze.

Die nach Entleerung des Blutes stark collabirte Geschwulst erwies sich als ausgesprochenes Cavernom. In den Maschen desselben fanden sich mehrere Phlebolithen: drei von Hirsekorn-, einer von Erbsengrösse, letzterer war von aussen gefühlt worden. Auch die mikroskopische Untersuchung bestätigte diese Diagnose: es war mehr oder weniger eine wirkliche Venenwand vorhanden, das typische Bild eines cavernösen Maschenwerkes (Dr. Henke).

Am 3. Tage nach der Operation wurde wegen Schwellung der Umgebung der Wunde und Temperatursteigerung auf 38,6° bei einem Puls von 120 der Jodoformtampon entfernt, worauf aus der Tiefe eine ziemlich starke Blutung erfolgte, welche eine abermalige Tamponade der Wunde nothwendig machte. Am 4. Tage stellten sich Diarrhöen ein bei einer Temperatur von 38,3° und einem Puls von 108, ohne dass an der Wunde ausser der oben genannten Schwellung und einem geringen Oedem am Handrücken irgend eine verdächtige Störung zu bemerken war. Die Diarrhöe verlor sich erst gegen den 6. Tag, gleichzeitig mit Rückgang der Temperatur zur Norm. Bemerkenswerth war noch, dass auch die Pulsfrequenz bis dahin erhöht, eine geringe Milzschwellung nachweisbar war, und der kleine Patient eher einen schwerkranken Eindruck machte. Von der 2. Woche an rasche Erholung und anstandslose Heilung der Wunde. Vom 19. September ab wurde Patient ambulant behandelt und 14 Tage später geheilt aus der Behandlung entlassen.

Bei einem 4. im Katharinenhospital operirten, schon der grossen Ausdehnung der Geschwulst wegen erwähnenswerthen Falle konnte mit Sicherheit nicht entschieden werden, ob das Angiom primär von der Musculatur seinen Ausgang genommen hatte. Die ersten Anfänge waren sicher angeboren. Eine flache Anschwellung sei bei dem jetzt 18jährigen jungen Mann schon in seinem 3. Lebensjahre an der Aussenseite des linken Oberschenkels oberhalb des linken Kniegelenkes bemerkbar geworden, welche ganz allmählich zugenommen habe. In den letzten Jahren habe sie sich auffallend vergrössert und dem jungen Mann auch zeitweise Schmerzen verursacht, namentlich bei längerem Gehen und Stehen. Schon vor einem Jahr war Patient zur Operation bereit, die Beschwerden waren indessen nicht so hochgradig, dass Obermedicinalrath v. Burckhardt sich zur Operation hätte entschliessen können. Erst als Patient in seinem Beruf (er war Kaufmann, musste viel gehen und stehen) sehr erheblich belästigt war, und es sich darum handelte, dass er denselben hätte aufgeben müssen, wurde die Operation unternommen.

Der junge Mann sah bleich aus und für sein Alter wenig entwickelt; das ganze linke Bein war magerer als das rechte. Während der Umfang in der Mitte des rechten Oberschenkels 40 cm betrug, war er links nur 36 cm. Umfang oberhalb der Kniescheibe rechts 30 cm, links 25½ cm, unterhalb der Kniescheibe rechts 30 cm, links 25 cm, in der Mitte der Wade rechts 28½ cm, links 26 cm. Beim Gehen und Stehen trat am äusseren Umfang des Kniegelenkes und Oberschenkels eine flache, bläuliche Vorwölbung auf, welche nach aufwärts sich bis zur Mitte des Oberschenkels, nach rückwärts bis in die Kniekehle sich erstreckte und auf Druck empfindlich war. Die Vorwölbung war compressibel und ging bei horizontaler Lage des Beines zum grossen Theil zurück; Beugung im Kniegelenk über einen Winkel von ca. 110° verursachte zunehmende Schmerzen in der Gegend oberhalb des Gelenkes.

12. Mai 1896 Operation in Narkose unter Blutleere. Ein ca. 15 cm langer Längsschnitt durch die Haut entlang der grössten Wölbung der Anschwellung legt einen cavernösen Tumor mit enorm entwickeltem Gefässnetz bloss. Der Tumor erstreckt sich weit in die Kniekehle hinein, an der Aussenseite des Gelenkes bis auf die Kapsel, am Unterschenkel in seinem oberen Drittel bis auf die Aussenfläche des Tibiakopfes und am Oberschenkel den Musc. Vast. ext. durchsetzend bis fast zur Mitte des Oberschenkels. Das auch in blutleerem Zustand leicht erkennbare Angiomgewebe wird auf der äusseren Seite des Beines bis in das gesunde Gewebe hinein exstirpirt, wobei die Gelenkkapseln an einer kleinen Stelle eröffnet wurde. Eine vollständige Exstirpation in der Kniekehle erschien zu gefährlich, und dort wurde ein grösserer Ausläufer zurückgelassen. Nach Unterbindung zahlreicher sichtbarer, grösserer Gefässlumina wurde die grosse Höhle zum Theil mit Jodoformgaze und steriler Gaze nach Lösung der Constrictionsbinde ausgestopft und ein grosser aseptischer Verband angelegt.

Wegen starker blutiger Durchtränkung musste schon nach wenigen Stunden der äussere Theil des Verbands erneuert werden. Am folgenden Tag Wechsel des ganzen Verbandes, da die Temperatur im Steigen (38,4° morgens) begriffen und starke Schmerzen aufgetreten waren. Die Blutung

war übrigens vollständig zum Stehen gekommen. Am 2. Abend Temperatur 39,4°, Puls 118; von da ab langsamer Abfall der Temperatur, welche indessen vollständig normal wurde erst zu Anfang der 3. Woche. — Weder an der Wunde, noch an dem Bein überhaupt konnten Zeichen entzündlicher Reaction bemerkt werden; trotzdem war auch das Allgemeinbefinden in den ersten 14 Tagen nicht unerheblich gestört, und der Kranke fast vollständig appetitlos. Die Heilung erfolgte selbstverständlich zunächst auf dem Wege der Granulationsbildung. Der letzte Tampon war erst am 29. Mai entfernt worden, auch die Granulationen in der Tiefe der Wunde, da wo Angiomgewebe zurückgelassen wurde, erschienen durchaus gesund und derb. Als Anfang Juli die Verkleinerung der tiefen Granulationsrinne nur langsame Fortschritte machte, wurden in Narkose die eingekrempten Wundränder angefrischt, eine Strecke weit abgelöst, die Granulationen in der Tiefe abgekrazt und die Wunde durch die Naht geschlossen. — 4 Wochen später war die Vernarbung vollständig und definitiv. Am 18. August wurde Patient, ca. $2^1/_2$ Monate nach der Operation, aus der Spitalbehandlung entlassen. Die Beweglichkeit des Kniegelenks war damals noch sehr beschränkt und das Gehen noch beschwerlich. Letzteres besserte sich rasch, und schon einige Monate später konnte Pat. ohne Behinderung umhergehen, während die Beweglichkeit des Kniegelenks nur geringe Fortschritte gemacht hatte.

Die mikroskopische Untersuchung des exstirpirten Gewebes ist leider unterblieben, makroskopisch bot dasselbe das ausgesprochene Bild des Cavernoms dar.

Es ist vielleicht nicht zufällig, dass in den beiden letzterwähnten Fällen das Allgemeinbefinden der Operirten einige Zeit nach der Operation nicht unerheblich gestört war, und es trotz Fehlens aller entzündlichen Erscheinungen an der Wunde doch gleichzeitig zu Fiebersteigerungen kam, während in den beiden ersten Fällen trotz des erheblichen Eingriffes und des Blutverlustes die Patienten keinerlei Zeichen einer Allgemeinerkrankung darboten. In den beiden letzten Fällen mussten Reste des cavernösen Gewebes zurückgelassen werden, und die Annahme, dass die in diesen entstandenen Thromben wenigstens theilweise in den Blutkreislauf gelangt sind, und das Fieber und die Störung des Allgemeinbefindens hervorgerufen haben, ist naheliegend.

Wenn auch die mitgetheilten Fälle sämmtlich zur Heilung gekommen sind, so zeigen sie doch, dass die Exstirpation dieser Angiome, zumal der cavernösen Formen derselben, kein ganz leicht zu nehmender Eingriff ist, weil ihre Ausdehnung nach der Tiefe zu mit Bestimmtheit nicht zu diagnosticiren ist, da sie compressibel sind und das Muskelgewebe nicht verdrängen, sondern ersetzen. Auf die Gefahr der Exstirpation der tiefliegenden cavernösen Tumoren speciell des Vorderarmes hat auch Albert in seinem Lehrbuch aufmerksam gemacht.

Die Compressibilität, die nicht einmal in allen Fällen ganz charakteristisch ist, bildet gewöhnlich das einzige Symptom, welches auf die richtige Fährte zur Diagnose leitet. Die Verwechselung mit einem kalten Abscess oder einer tiefliegenden weichen Geschwulst wird häufig nur durch eine Punktion, und wenn diese negativ ausfällt, überhaupt schwer zu vermeiden sein. Bei den eigentlichen Cavernomen können, wie bei

Fall 3, in der Tiefe fühlbare harte Knötchen (Phlebolithen) zur Diagnose mithelfen.

Die Erfahrungen bei der Exstirpation dieser Geschwülste weisen mit Bestimmtheit darauf hin, dass die Entwickelung und das Wachsthum der cavernösen Angiome der Muskeln nicht durch Wachsthum einer in sich abgeschlossenen Gefässgeschwulst mit Verdrängung der Nachbarschaft erfolgt, sondern durch angiomatöse, bezw. cavernöse Entartung des Gefässnetzes des Muskels selbst. Die besprochenen Muskelangiome stehen in dieser Hinsicht in einem Gegensatz zu der grossen Mehrzahl der Angiome der Haut und Schleimhaut, welche bei ihrem Wachsthum in die Tiefe die benachbarten Gewebe (Muskeln u. s. w.) verdrängen und daher gewöhnlich ausschälbar sind; seit vielen Jahren werden deshalb hier auch grössere, anderwärts vielfach noch heute mit punktförmiger Ustion, Elektrolyse oder Kauterisation behandelte Angiome der äusseren Bedeckungen und Mundschleimhaut ausgeschält und wie Geschwülste exstirpirt und die Wunde durch die Naht geschlossen. Eine im vorigen Jahre im Virchow'schen Archiv (Bd. CLI, S. 381) erschienene Arbeit von Ribbert bringt den mikroskopischen Beweis für die Richtigkeit dieser von v. Burckhardt schon lange geübten Behandlungsmethode

---

IX.

Besprechung.

La Clinica Chirurgica, Pubblicata col concorso dei Professori di Chirurgia nelle università Italiane. Januar 1899.

Die von Bottini und Tansini vor 6 Jahren gegründete Zeitschrift liegt hier in ihrer Januar-Nummer in neuer Form vor, bedeutend erweitert durch Referate über das chirurgische Leben und chirurgische Fortschritte im Ausland, während sie früher nur den Stand dieser Disciplin in Italien wiederzugeben bemüht war.

Sie wird eingeleitet durch eine Arbeit Biondi's aus der chirurgischen Klinik zu Cagliari über 6 Fälle von Chirurgie der Ohrspeicheldrüse. Es handelt sich dabei einmal um eine als Pseudotuberkulose gedeutete Erkrankung der Parotis; fünfmal um Tumoren, und zwar zweimal um primäre, die der Gruppe der gemischten Bindegewebsgeschwülste angehörten, dreimal um Geschwulstmetastasen, die aus der Nachbarschaft kommend sich in der Parotis etablirt hatten. In der Hälfte der Fälle wurde die Drüse vollständig exstirpirt; bei einem Patienten, wo die Parotis von einem Tonsillarcarcinom aus metastatisch infiltrirt war, wurde nach Resection des aufsteigenden Unterkieferastes, die Fossa parot. ausgeräumt, Tonsille und ein Theil des Pharynx entfernt. Der Verfasser machte dann eine von ihm anderweits (Contributo alla plastica endorale.

Clinica chirurgica. 1897. No. 9) beschriebene Plastik, wobei er den grossen Schleimhautdefect durch einen Schleimhautmuskellappen aus der Zunge, den der äusseren Haut durch einen Lappen aus der Nackengegend deckte; der Fall war 3 Jahre später noch recidivfrei, und ein eben so günstiges Resultat ergaben die Operationen zur Ausrottung der gemischten Bindegewebsgeschwülste, wiewohl sie ausser Knorpel-, Schleim-, fibrösem Bindegewebe wohl ausgesprochene sarkomatöse Einsprengungen aufwiesen. — Im Anschluss an die zum Theil in minutiösem Detail wiedergegebenen Krankengeschichten werden noch einige diagnostische und anatomische Punkte erörtert. Als auffallend hebt Verf. hervor, dass in keinem seiner Fälle eine Lähmung der vom Facialis versorgten Muskeln zu bemerken war, während anderseits Veränderungen, die das Ohr, besonders der äussere Gehörgang, bei den Affectionen der Parotis erlitt, als fast constantes Symptom zur Sicherung der Diagnose verwandt werden konnte. — Jede vorherige Unterbindung der grossen bei der Operation interessirten Gefässe — Carotis externa und Jugularis interna — hält Biondi selbst bei der Totalexstirpation der Drüse für unnöthig.

Ciro Dalla Rosa bringt aus dem Ospedale civile von Venedig einen Beitrag zur Behandlung des chronischen Empyems mittels der Schede'schen Thorakoplastik. Sie wurde in 8 Fällen angewandt: 6 Heilungen, zweimal erfolgte der Exitus letalis bald nach der Operation. Diese Mortalitätsziffer ist nach dem Verfasser weniger auf die eingreifende Operations elbst, der er vor allen anderen Verfahren weitaus dem Vorzug giebt, zurückzuführen, als auf den Umstand, dass es sich um Kranke handelt, die infolge langdauernder Eiterung erhebliche Veränderungen der vornehmsten Organe erlitten haben und in ihrer Ernährung schwer geschädigt sind. Dr. Julius Neuberger (Frankfurt a. M.).

Anzeigen litterarischer Neuigkeiten, welche der Redaction zugeschickt worden sind:

Nova Acta Academiae Caesareae Leopoldino-Carolinae Germanicae Naturae Curiosorum. Tomus LXX u. LXXI. Abhandlungen der Kaiserl. Leopoldinisch-Carolinischen Deutschen Akademie der Naturforscher. Bd. LXX u. LXXI. 4. Halle 1898 (Leipzig bei W. Engelmann), enthält u. a. in Bd. LXX, I u. IV vom Vorstand des kryptogamischen Laboratoriums in Halle

Prof. W. Zopf, Untersuchungen über die durch parasitische Pilze hervorgerufenen Krankheiten der Flechten (mit 2 Tafeln und 85 Zinkographien). Sehr merkwürdig wegen der Nebensymbiose („Parasymbiose") von Flechten, Algen und Pilzen, wie z. B. von Rhymbocarpus punctiformis auf Rhizocarpon geographicum, in welchem Falle jedoch alle 3 Lebewesen gut gedeihen.

Revue de Chirurgie. Réd. M. F. Terrier. Paris 1899. Heft 2, enthält u. a.:

H. Hartmann u. M. Soupault, Die Dauerresultate der Gastroenterostomie.

P. Bégouin, Ueber Gekrösgeschwülste.

Ch. Féré, Ueber Daumenluxation bei Kinderlähmung. Dazu Nekrologe von. August Socin und Ernst Gurlt.

Nordiskt Medicinskt Arkiv, red. von Axel Kay. IX. Bd. 1898. 6. Heft (Stockholm 8. bei Norstedt), enthält u. a.:

Ulrik Quensel, Ueber angeborene Darmgeschwülste.

Ludwig Kraft, Ueber peritoneale Septicämie.

C. A. Ljunggren, Ueber Incision von chronischer Herzbeutelentzündung.

The Johns Hopkins Hospital Reports. Vol. VII. No. 4. Baltimore 1898. (8. The Johns Hopkins Press.)

University medical Magazine. Philadelphia 1899. Vol. XI. No. 5. February, enthält u. a.:
Ueber Antitetanininjectionen in das Gehirn. (Von 13 Fällen sind bis jetzt auch nur sechs geheilt.)

The St. Paul medical Journal. Vol. I. No. 2. 1899. Edit by the Ramsey County Medical Society (St. Paul. Minnesota. 8.) giebt weitere schöne Abbildungen von Nasenkrankheiten, nach den Präparaten von Jacob Schadle und enthält u. a.:
Richard Cabot u. Felix McGirr, Ueber Diagnose von Nierenkrankheiten mittelst Methylenblau.

Archivio italiano de Ginecologia Dir. Spinelli, Ed. Giannelli. Ann. I. No. 6. 1898. Napoli 8, enthält u. a.:
Pietro Marchesi, Ueber Stieldrehung der Ovarientumoren.

Rivista universale (Medicina, Chirurgia). Dir. Vincenzo Morini, Ed. A. Bretschneider. Anno I. No. 1. (Roma. 8. 1899.)

Die Therapie der Gegenwart. 40. Jahrg. 1899. 2. Heft. Red. G. Klemperer (Berlin, Urban & Schwarzenberg), enthält u. a.:
Gerhardt, Ueber Gallensteinkrankheiten.

Wiener zahnärztliche Monatsschrift, red. von Siegfried Ornstein (8. Wien bei C. Ash & Sons). Jahrgang I. No. 1 u. 2, enthält u. a.:
P. Ritter, Uebertragung der Maul- und Klauenseuche.

W. A. Hirschmann, Elektromedicinische Apparate. Preisliste Nr. 14. 1898. Berlin. 4. mit 470 Figuren.

C. L. Schleich, Schmerzlose Operationen. Oertliche Betäubung mit indifferenten Flüssigkeiten. Psychophysik des natürlichen und künstlichen Schlafes. 4. Aufl. (Berlin. 8. bei Springer.) 1899. Mit 32 Abbildungen.

C. Merck, Darmstadt, Bericht über das Jahr 1898.

Wilhelm von Koch, Arbeiten der chirurgischen Universitätsklinik Dorpat. 1899. II. Heft (Leipzig, F. C. W. Vogel. 8.), enthält: Zur Entwickelungsgeschichte der Dickdarmbrüche.

La Clinica Chirurgica pubblicata col concorso dei Professori di Chirurgia nelle università italiane. Milano. Anno VII. No. 1 u. 2.

Edm. Rose.

Soeben erschien:

GENERAL-REGISTER

der

Deutschen Zeitschrift für Chirurgie.

Band 1—50.

Enthält: Ausführliches Sach- und Autoren-Register. Ferner Register der Besprechungen, Tafeln und Abbildungen.

Preis 2 Mark.

F. C. W. Vogel, Verlagshandlung.
Leipzig.

X.

Aus der chirurgischen Klinik des 1. Universitätshospitals in Tokio (Prof. Scriba).

Ueber die klinische Diagnose von Endotheliomen und ihre eigenthümliche Metastasenbildung.

Von

Dr. N. Tanaka,

Stabsarzt der kaiserl. japanischen Armee, z. Z. commandirt zur Klinik.

(Mit Tafel II. III.)

Billroth[1]) gebührt das Verdienst, den ersten Anstoss zur Forschung dieser pathologisch-anatomisch und klinisch interessanten Tumoren gegeben zu haben, indem er 1858 über einen Tumor mit cylindrisch geformten hyalinen Gebilden unter dem Namen Cylindrom berichtete. Die der damaligen technischen Unvollkommenheit entsprechende Benennung beherrschte seine Stellung, bis es durch Sattler's[2]) Untersuchung klargelegt wurde, dass die Geschwulst ein Product pathologischer Hyperplasie des Endothels ist, und die hyaline Degeneration kein constanter Charakter der Geschwülste endothelialer Natur zu sein braucht. So fand sein Vorschlag, für die Gruppe der Tumoren die von Golgi[3]) zuerst in der Onkologie eingeführte Bezeichnung „Endotheliom" zu gebrauchen, bei den meisten Autoren Beiklang; trotzdem fehlte es seither nicht an anderen Benennungen, wie Schlauchsarkom, plexiformes Sarkom, welche doch wohl mit Recht ausser Gebrauch gerathen sind, da die Tumoren nicht immer schlauchartig oder plexiform gebaut zu sein pflegen. Was die Bezeichnung Endothelkrebs, respective Endothelioma carcinomatodes betrifft, so muss man sie förmlich verwerfen, da wir mit Thiersch unter Krebs nur eine bestimmte Art von Tumoren verstehen, welche ein Product der atypischen Wucherung des epithelialen Elementes sind.

1) Billroth, Untersuchungen über die Entwickelung der Blutgefässe.

2) Sattler, Ueber die sogen. Cylindrome und ihre Stellung im onkologischen System. 1874.

3) Golgi, Sulla structura e sullo sviluppo degri psammomi 1869.

Die pathologische Anatomie dieses Tumors ist bis jetzt ziemlich gut studirt. Auf die überaus reichliche Litteratur einzugehen, glaube ich verzichten zu dürfen, da in der neueren Monographie von R. v. Volkmann[1]) darüber genügend zu finden ist. Nur möchte ich über den Mutterboden bemerken, von dem der Tumor herstammen soll, dass er zuerst von Colaczek[2]) total in die Gefässintima verlegt, aber dass es durch Ackermann[3]) und Heumann[4]) festgestellt ist, dass der Tumor im Gegensatz dazu nur selten von ihr herrührt und gewöhnlich von interfasciculären Lymphspalten ausgeht.

Was die klinischen Merkmale betrifft, so sind sie trotz manchen mühevollen Arbeiten noch nicht ganz klar dargelegt; ja selbst der Grundcharakter schwankt, ob es ein gutartiger Tumor oder ein bösartiger, d. h. ob er ein recidivirender, respective metastasirender Tumor ist. Unter solchen Umständen ist es wohl verständlich, dass man sich bei den klinischen Diagnosen irren mag.

Krankengeschichte.

Fall 1. K. Murofuse, 36 Jahre alt, Bauer. Aufgenommen am 12. December 1895. Aus gesunder Familie stammend, lebte er bis vor 6 Jahren gesund. Dann bemerkte er zuerst eine erbsengrosse Anschwellung auf dem Daumenballen der linken Hand, welche allmählich ohne Beschwerden gewachsen und im Jahre 1894 Nussgrösse erreichte. Da die Oberfläche des Tumors kurz danach ulcerös wurde und eine klare seröse Flüssigkeit zu secerniren anfing, fragte er einen Arzt. Nach dreimal hinter einander vorgenommener Incision wuchs der Tumor schneller an, und es kam dicht unter dem primären Tumor zur Eruption von neuen Knoten. Im Juni 1895 1. Aufnahme in die Klinik. Damals wurde folgender Befund aufgenommen.

Thenar der linken Hand bis zur Grenze der Hypothenar allgemein angeschwollen; in deren Mitte eine geschwulstartige Erhabenheit mit ulceröser Oberfläche, woraus eine seröse Flüssigkeit in ziemlich reichlicher Menge sich entleert; der Grund mit fetzigem Gewebe besetzt. In der Umgebung des Geschwüres reichliche erbsen- bis bohnengrosse, leicht pilzförmig erhabene Knoten, bedeckt mit einer dünnen, röthlich durchschimmernden Haut. Consistenz im allgemeinen elastisch hart; Begrenzung diffus. Eine Cubitaldrüse taubeneigross angeschwollen. Am 11. Juni scharfe Exstirpation des Tumors in anscheinend gesunder Umgebung, ebenso der angeschwollenen Drüse. Der dadurch entstandene Hautdefect wurde zum Theil durch Naht geschlossen und der zurückgebliebene Rest nach

1) v. Volkmann, Deutsche Zeitschrift f. Chirurgie. XLI. Bd.

2) Colaczek, Ueber Angiosarkom. Deutsche Zeitschr. f. Chirurgie. IX. Bd.

3) Ackermann, Die Histogenese und Histologie der Sarkome. Sammlung klin. Vortr. Nr. 233—4.

4) Neumann, Archiv f. Heilkunde. XII. Bd.

der vollendeten Granulirung am 7. Juli mittels Thiersch'schen Hautlappen bedeckt. Am 23. Juli geheilt entlassen.

20 Tage danach bekam der Patient an der unteren radialen Grenze der Transplantationsfläche wiederum einen erbsengrossen, weichen Knoten, dem nach kurzer Frist ein 2. Knoten am oberen radialen Rande folgte; die beiden geriethen nach einigen Tagen zur Ulceration, welche mit Sekretion von einer dünnen serösen Flüssigkeit einherging. Es folgten ihnen immer mehr neue Knoten überall an der Grenze der Transplantationsfläche und am Daumen dorsal und ventral, besonders seit August, wo er selber mit Bauernarbeit sich anstrengte. Seit Ende October Anschwellung der cubitalen und axillaren Drüsen; seit 20 Tagen zwei braunrothe Flecken in der Mitte der Beugeseite des Vorderarmes, in dessen Längsaxe neben einander gereiht.

Stat. praes. Ernährung leicht vermindert. Die linke Hand im allgemeinen elastisch hart angeschwollen. Am Daumen überall erbsen- bis bohnengrosse pilzförmig über das Hautniveau erhabene Knoten, theils mit einer ganz dünnen, röthlich durchschimmernden Haut bedeckt, durch die die Hautvenen sichtbar sind, theils mit ulceröser Oberfläche, woraus eine dünne, seröse Flüssigkeit fortwährend tropfenweise sich entleert, zeitweise ist sie mit Blut gemischt. Der Geschwürsgrund leicht aufgeworfen und mit fetzigen Geweben belegt. Die noch mit Haut bedeckten Knoten sind weich anzufühlen. Der Handteller ist auch mit Knoten von gleichen Charakteren besetzt, nur mit dem Unterschiede, dass die einzelnen kleinen Geschwüre hier zu einem grossen confluirt sind. Die Haut zwischen den einzelnen Knoten ist auch derb infiltrirt, und die ganze Anschwellung ist gegen die Basis nicht verschieblich. Kurz das Ganze bietet ein Bild wie ein Cancer en cuirasse dar, nur mit dem Unterschiede, dass nirgends ein Zeichen narbiger Einziehung vorhanden ist, und dass die Knoten weicher anzufühlen sind. In der Mitte der Beugeseite des Vorderarmes sind zwei bräunlichrothe Flecken von ca. 3 cm Durchmesser, welche elastisch hart anzufühlen sind und irgend welchen sichtbaren Zusammenhang mit dem Tumor an der Hand nicht zeigen, dagegen sind zwei braunrothe Streifen in der Haut zu sehen, welche wie bei einer Lymphangitis von der Mitte des Vorderarmes bis zu den Knoten und von da aufwärts bis zur Mitte des Oberarmes ziehen. Die Haut ist hier etwas verdickt. In der Mitte des Sulcus bicipitalis eine taubeneigrosse, rundliche, elastisch harte Anschwellung, von den Achseldrüsen nur eine deutlich infiltrirt zu fühlen.

Operation am 17. November. Zuerst wurde zur Ausräumung der Achseldrüsen geschritten. Da es aber beim Eröffnen der Höhle sich erwies, dass alle Achseldrüsen infiltrirt und angeschwollen waren, und nach deren Beseitigung die Infra- und Supraclaviculardrüsen ebenso weich angeschwollen zum Vorschein kamen, wurde von der zuerst beabsichtigten Exarticulatio humeri Abstand genommen und mit der Exstirpation der angeschwollenen Cubitaldrüsen und eines keilförmigen Stückes aus den Flecken des Vorderarmes begnügt.

18. November. Verbandwechsel wegen der Durchtränkung des Verbandes an der Achselhöhle.

22. November. Wegnahme der Suturen und Drainage. Obwohl dabei alle Wunden im wesentlichen gut per primam intentionem geheilt

waren, floss aus der Drainwunde der Achsel ziemlich reichliche Menge einer dünnen, fast farblosen, klaren Flüssigkeit, aus den Nadelstichen des Vorderarmes ebenso tropfenweise. Die eben erwähnte Sekretion wie die aus den Geschwüren an der Hand sistirte seither nicht mehr.

27. November. Entlassung im gleichen Zustande auf den Wunsch des Patienten und seiner Angehörigen. — Auf briefliche Nachfrage erhielt ich die Antwort, dass der Patient am 14. April 1896 an allmählich zunehmender Schwäche erlegen sei.

Makroskopisch stellt der primäre Tumor einen ca. hühnereigrossen Tumor dar, welcher in der Mitte der Hautfläche einen ca. 1 cm im Durchmesser messendes, mit mehreren erbsen- bis bohnengrossen Knoten umgebenes Geschwür aufweist. Die bedeckende Haut ist in der Peripherie des Tumors beinahe normal aussehend und verdünnt sich immer mehr der Mitte zu. Von einer Kapsel ist keine Spur vorhanden.

Zur mikroskopischen Untersuchung wurden von verschiedenen Theilen des Tumors Stückchen ausgeschnitten, in Celloidin eingebettet und die so erhaltenen Mikrotomschnitte mit Hämatoxylin, Carmin oder Eosin einfach oder doppelt gefärbt. Die in der Peripherie des Tumors normal aussehende Haut erscheint nach der Mitte zu immer dünner, so dass in der Mitte der Papillarkörper fast verstrichen ist. Der Tumor sitzt in Cutis und Subcutanea, ist verwachsen mit der Fascia palmaris und den oberflächlichen Muskelbündeln, so dass die Verbreitungsweise des Tumors entlang der Fascie deutlich erkennbar ist. Er besteht hauptsächlich aus Zellsträngen und alveolär gebauten Zellgruppen, von denen die ersteren wesentlich in den peripheren Theilen vertreten sind, und sie pflegen in der Mitte zwischen den einzelnen alveolären Zellgruppen, diese umschliessend zu liegen. Sie sind meistens untereinander parallel verlaufend und anastomosiren nur an vereinzelten Stellen. Das Bindegewebe ist in der Peripherie reichlicher, breitfaserig, und seine Endothelzellen sehen ganz normal aus. Nach der Mitte zu werden die Fasern allmählich dünner, und es befinden sich anstatt der normalen platten Endothelzellen polyedrische, protoplasmareiche Zellen mit grossen, kugligen Kernen, welche sich neben einander meist in mehreren Reihen anordnen. Die einzelnen Zellen der Zellalveolen sind eben so wie die der Zellstränge beschaffen. Die Begrenzung der Zellen gegen die Bindegewebsfasern ist überall scharf ausgeprägt, ohne dass indessen zwischen die beiden irgend welche umhüllende Schicht vorhanden ist, wie es bei den Carcinomen die Regel ist. Nach der Oberfläche zu wuchern die Geschwulstzellen sehr hoch, so dass sie an manchen Stellen fast den Papillarkörper erreichen, dennoch ist aber, abgesehen von

einigen atypischen Proliferationen der Epithelien am Rande der Geschwüre, von eigentlichen neoplastischen Hyperplasien der epithelialen Elemente kein Zeichen vorhanden, und selbst die soeben erwähnte atypische Wucherung ist scharf begrenzt und confluirt nie mit den eigentlichen Geschwulstzellen. In der oberflächlichen Schicht der Cutis sind oval oder rundlich oder polygonal geformte Cavernen mit einem feinkörnig geronnenen, manchmal einzelne Leukocyten in sich einschliessenden Inhalt ziemlich reichlich vorhanden, welche man offenbar als Lymphgefässerweiterung wegen der Verstopfung der abführenden Gänge durch Geschwulstzellen andeuten muss (Taf. II, Fig. 2).

Die aus dem Vorderarm herausgeschnittenen Hautstreifen bieten, mikroskopisch untersucht, an Epidermis, Schweiss- und Talgdrüsen nichts Abnormes dar. Es sind nur Cutis und Subcutanea reich an Bindegeweben mit normalen Endothelien. Dazwischen verlaufen manche deutlich erkennbare Gefässcapillaren, welche nicht rothe Blutkörperchen enthalten, sondern mit polyedrischen, epitheloidaussehenden Zellen gefüllt sind. Ihre Endothelwandung, welche aus normal platt geformten Zellen bestehen sollte, ist nicht wahrnehmbar. Ebenso ist die Umgebung der in der Subcutanea gelegenen Gefässe mit den eben erwähnten Zellen reichlich besät. Diese Zellfäden gehen continuirlich bis zu den grösseren sichtbaren Knoten, und von dort sieht man sie wieder sich nach allen Seiten ausbreiten, ähnlich wie ein Tintenfisch seine Arme ausstreckt. Nirgends Zeichen von der entzündlichen Infiltration.

Mikroskopische Untersuchung der Lymphdrüsen. In der Marksubstanz sieht man die erweiterten Lymphräume, umgeben von derbem Bindegewebe, zwischen dessen Fasern sich theils zapfenförmige, theils scheinbar isolirte, meist einkernige, zuweilen aber auch zweikernige, meist spindelförmige Zellen hereindrängen. Der Zusammenhang mit dem Bindegewebe ist deutlich nachweisbar und eine scharfe Abgrenzung nirgends zu sehen. Die Rindensubstanz sieht normal aus. Trotz der sorgfältigen Untersuchung konnte ich nirgends entzündliche Infiltration ausfindig machen. Dieser alveoläre Bau zugleich mit der ausgesprochenen zapfenförmigen Wucherung innerhalb der Bindegewebsspalten lässt wohl keinen Zweifel darüber walten, dass es sich um Geschwulstmetastase handelt. Zugleich möchte ich hier betonen, dass die Wucherung nur im Hilus und in der Marksubstanz vorhanden sind, während sie in der Rindensubstanz nicht zu sehen sind (Taf. II, Fig. 2).

Die Lage der Geschwulstzellen zwischen den Bindegewebsfasern, die nahe Beziehung zwischen den beiden, die hyaline Degeneration

der Zellen, die alle sind Belege dafür, dass der Tumor ein Endothelioma interfasciculare ist, zumal da von den Epithelien nirgends eine direct in den Geschwulstzellen übergehende Proliferation bemerkbar ist. Ferner möchte ich hier gleich betonen, dass der Tumor ein diffuser und kein abgekapselter ist. Dieser Tumor hat in jeder Beziehung, sowohl auf die locale Recidivfähigkeit, als auch auf die Metastasenbildung einen entschieden bösartigen Verlauf dargeboten.

Fall 2. N. Ito, 16 Jahre altes Mädchen aus einer gesunden Familie. Sie bemerkte im August 1895 eine erbsengrosse Anschwellung in der Mitte des Kinnes, welche allmählich ohne Beschwerden an Grösse zunahm.

Stat. praes. am 17. April 1896. An der Spitze des Kinnes ein 2 cm hoher, conisch von dem Hautniveau erhabener, elastisch harter, breitbasig auf der Grundlage sitzender Tumor. Die Haut darüber ganz normal aussehend, jedoch kaum von der Geschwulst abhebbar. Halslymphdrüsen nicht infiltrirt.

Operation an demselben Tage. Um das Verhältniss des Tumors gegen die Umgebung genau zu studiren, eine scharfe Exstirpation der conischen Masse in toto. Hautnaht und aseptischer Verband.

Heilung per primam intentionem.

Revision am 12. September 1896 ergab ausser einer alten linealen Narbe kein Zeichen des Recidivs.

Makroskopisch stellt der ganze exstirpirte Tumor eine kegelförmige Masse dar, welche mit der fast normal aussehenden Haut bemantelt und in der Mitte eine kleinfingerspitzengrosse Geschwulst enthält. Die Geschwulst ist auf dem Querschnitt gleichmässig gebaut und ihre Verbindung mit der Haut locker.

Mikroskopische Untersuchung des vollständigen Durchschnittes sammt der umgebenden Haut lässt erkennen, dass die Haut abgesehen von einer leichten Kleinzelleninfiltration im Verlaufe der Gefässe sich normal verhält. Die Geschwulstmasse sitzt in den subcutanen Bindegewebe und ist gegen die übrigen Hautgebilde durch eine Schicht faserigen Bindegewebes scharf abgegrenzt. Die Masse besteht in den peripheren Theilen aus einem spärlichen faserigen Bindegewebe, welches meist normal und nur an einzelnen Stellen hyalin degenerirt ist, und aus reichlichen Zellhaufen, welche aus relativ grossen, blassen, protoplasmareichen, mit ebenso grossen Kernen versehenen Zellen bestehen und meist rundlich oder strangartig geformt, selten besonders zellenreich und dann wie Alveolarcarcinom gebaut sind. In der Mitte der rundlich oder strangartig geformten Zellhaufen sind meist kleine oder grosse, je nach der Grösse der Haufen sich richtende Vacuolen oder Spalträume vorhanden, welche

zuweilen mit körnig geronnenen, aber meist hyalinen Inhalt gefüllt sind, und um welche die Zellen in der Regel pallisadenartig gereiht sind. Das ganze Bild macht auf den ersten Blick einen Eindruck, wie wenn es sich hier um ein Adenom handelt, aber bei genauer Betrachtung fällt das Fehlen irgend welcher besonderen Membran zwischen den Zellen und dem Stroma, ferner der allmähliche Uebergang der Zellmasse in die Zellen des Stroma auf. Der centrale Theil der Geschwulst besteht im Gegensatz zur Peripherie aus reichlichem, hyalin degenerirtem Stroma und spärlich darin eingebetteten wie oben erwähnt beschaffenen Zellen, welche in einer oder zwei Reihen geordnet hin und her ziehen.

Dass dieser Tumor nach dem erwähnten Befund ein Endotheliom ist, ist ausser Zweifel. Hier ist besonders deutlich sichtbar, dass die hyaline Degeneration eine Folge der Ernährungsstörung, ein Alterszeichen darstellt.

Dieser Tumor war ein streng abgekapselter, und sein Verlauf gutartig, recidiv- und metastasenfrei.

Fall 3. 16 Jahre alte Engländerin. Seit dem 6. Lebensjahre klagte die Patientin über zeitweise auftretende Schmerzen am Kreuzbein und Unterleib. Im achten bemerkten die Eltern zum erstenmale einen serösblutigen Ausfluss aus der Scheide, der, da er zeitweise verschwand, für Menstruation gehalten wurde. Im 10. Jahre kam die Patientin nach China und wurde dort wiederholt untersucht und behandelt, bis die Aerzte die Eltern überredeten, nach England zur Operation zu gehen. Sie wurde dort von einem Specialist für Gynäkologie untersucht, die Affection als ein angebornes Uteruscarcinom erklärt und als inoperabel entlassen. In Shanghai war sie wegen starken Blut- und Eiterverlustes einmal mit dem scharfen Löffel und Thermocauter partiell operirt worden.

Ende September 1895 wurde sie in der Narkose untersucht und dabei ein kindskopfgrosser Tumor vorwiegend des Scheidengewölbes und der Portio vaginalis uteri gefunden; derselbe erscheint elastisch weich, lappig gebaut, ulcerirt, leicht blutend und beim Druck schmerzlos. Die beiden Oberschenkel und vorwiegend auch die Unterschenkel sind ödematös. Die Arterien deutlich pulsirend, an die Stelle der Venae crurales fingerdicke, elastisch harte, beim Druck schmerzhafte Stränge vorhanden (Thrombose). Da durch diese Befunde Carcinom auszuschliessen war, wurde am 30. Sept. eine Operation vorgenommen. Da die Scheide zu eng, eine Operation von den Bauchdecken aus zu gefährlich erschien, wurde nach osteoplastischer Resection des Steiss- und Kreuzbeines der Tumor exstirpirt. Der Uterus zeigte sich dabei gesund, während die Ligg. lata und das linke Ovarium erkrankt schienen. Trotzdem wurde die Exstirpation der oberen Hälfte der Scheide, des Uterus, der Ligg. lata und des linken Ovariums ausgeführt. Da das rechte Ovarium mit der Umgebung stark verwachsen, aber gesund erschien, wurde es zurückgelassen, weil die vorher sehr anämische Patientin einen starken Blutverlust erlitten hatte.

Der Wundverlauf gestaltete sich ganz glatt. Die Nähte sind alle per primam intentionem geheilt; die zurückgebliebene Drainwunde am oberen Ende der Kreuzbeingegend ist auch Ende November bis auf eine kleine Granulationsfläche zugeheilt. Die vaginale Blut- und Eiterentleerung prompt nach der Operation sistirt. Die Schwellung an den Beinen ging auch im Verlaufe der Nachbehandlung fast ganz weg, so dass man an den Venae crurales harte Stränge deutlich fühlen konnte. Da das Oedem fast ganz verschwunden war, so lässt sich wohl annehmen, dass die harten Anschwellungen wirkliche Thromben und keine Geschwülste waren.

Makroskopisch besteht die exstirpirte Masse aus den in einer Geschwulst veränderten Scheidengewölben, ebenso degenerirten Portio vaginalis uteri und dem normal aussehenden Uteruskörper mit ebenso normal erhaltenen Eileiter und Ovarium. Das Scheidengewölbe ist vorn wie hinten ringsum in eine Geschwulstmasse aufgegangen und von der Portio vaginalis ist wegen des Uebergreifens der Geschwulst keine Andeutung in dem Scheidenraum sichtbar, so dass das Gewölbe und Portio ohne bemerkbare Grenze in einander übergehen. Das angrenzende Fettgewebe des Gewölbes stark infiltrirt und adhärent. Von ihm aus ziehen sich dicke, gefässähnlichaussehende Stränge bis zum linken Ovarium, die ebenso aus Geschwulstmasse bestehen. Auf dem Längsschnitt in der Axe des Genitalkanals zeigt die Geschwulst eine höckerige drüsigaussehende Oberfläche, die zum grossen Theile exulcerirt erscheint.

Die mikroskopische Untersuchung des Tumors hatte auf den Wunsch des Herrn Prof. Dr. Scriba Herr Dr. Yamagina, Professor an dem hiesigen pathologisch-anatomischen Institut, gütigst besorgt, deren Resultat er in einer der unserigen medicinischen Zeitschriften niederlegte. Hier entnehme ich ihr mit seiner gütigen Erlaubniss die folgende Beschreibung.

Zur mikroskopischen Untersuchung wurde von zwei verschiedenen, kuglig und halbkuglig geformten, kleineren und grösseren Knoten je ein Stück ausgeschnitten, und die Mikrotomschnitte wurden mit Hämatoxylin-Eosin doppelt gefärbt.

1. Die Präparate von kleineren Knoten bestehen aus dicken und dünnen, unregelmässig geformten Zellsträngen und -Alveolen, welche durch ein äusserst spärliches Stroma voneinander geschieden sind. An den oberflächlichen Schichten Ablagerung von rothen Blutkörperchen. Betrachtet man das Präparat, so kann man drei verschiedene Dicken von Stroma unterscheiden. Das dünnste Stroma besteht aus zwei Reihen von Zellen, welche mit länglichem, spindeligem Kern versehen sind, und meistens zwischen sich ein schmales Lumen lassen. Wo die dünnen Stroma aneinander zusammenstossen,

sieht man immer entweder dreieckig oder rhombisch oder unregelmässig polygonal geformte, hyalin durchscheinende oder aus feinen Körnern bestehende, diffus schwachroth gefärbte Masse. Das mittelbreite Stroma ist ebenfalls hyalin degenerirt und in der Mitte mit leeren, schmalen Lumen versehen. Das breiteste zeigt schon schleimige Degeneration. An einigen Stellen sind die Capillaren erweitert und mit rothen Blutkörperchen gefüllt; es sind auch die Gefässe der Stromasubstanz manchmal mit weissen Blutkörperchen voll gestopft anzutreffen. Von den Zellgruppen sind am meisten häufig die Zellstränge von verschiedener Dicke, welche miteinander verschiedenartig anastomosiren, während die Alveolen nur spärlich vertreten sind. Die Zellen sind cubisch oder polygonal geformt, in der Grösse untereinander fast gleich gebildet, mit blasigem, schwach tingirtem Kern und durchscheinendem Zellleib versehen. Die Zellmembran ist besonders verdickt, so dass man recht deutlich die Zellgrenze erkennen kann. Zwischen den einzelnen Zellen keine faserige Substanz. Ferner sitzen die länglichen Zellen am Rande der Zellgruppen direct auf der Stromasubstanz, ohne dass zwischen beide irgend welche Spindelzellen sich einnisten. Die Zellen in der Mitte der grösseren Alveolen sind mitunter blasig aufgetrieben, und ihr Protoplasma ist viel durchscheinender als das der anderen. — Ein Bild, welches am meisten an Cylinderzellenkrebs erinnert; indessen sieht man nirgends in den Zellalveolen Zeichen sowohl der Degeneration als auch der Necrobiose. Die normale Färbbarkeit der Zellkerne, das Fehlen der degenerativen Processe in der Geschwulstsubstanz trotz der mächtigen Hyperplasie, die Spärlichkeit der Stromasubstanz sprechen gegen das Carcinom, zumal da das Verhalten der Geschwulstmasse gegen das Stroma ein inniges ist und ohne Vermittelung von Endothelzellen unter einander verbunden sind. Dieser Charakter des Stroma und das Fehlen der intercellulären Fasern unterscheidet den Tumor von dem gewöhnlichen alveolären Sarkom. Bei näherer Betrachtung findet man in der Mitte der einzelnen Alveolen mehr oder weniger rothe Blutkörperchen, was wohl an aus aberrirten Nebennieren ausgegangenes Nierenstruma erinnert.

2. Der grössere Knoten bietet mikroskopisch eine fast gleiche Structur mit dem kleineren, nur mit dem Unterschiede, dass hier hyalin oder schleimig degenerirtes Stroma etwas reichlicher vertreten ist. Ferner sind folgende Punkte von ihm verschieden:

a) An der vaginalen Fläche sind die Stellen zu unterscheiden, wo man dilatirte, gewundene, neugebildete Capillaren trifft, wo man

halb necrobiotisches Granulationsgewebe findet, wo man die oben erwähnte mit epitheloiden Zellen gefüllten Alveolen sieht.

b) Die nächste Schicht ist ausgestattet mit reichlichen Gefässen, von denen eine Wand oder beide Wände manchmal aus wie oben beschriebene Zellen bestehen.

c) Die meisten der Alveolen lassen in der Mitte eine Lumen, welches entweder mit schwachroth tingirtem Gerinnsel oder rothen oder weissen Blutkörperchen ausgefüllt ist. An den Zellsträngen sind auch solche centrale Kanäle mit rothen Blutkörperchen ausfindig zu machen.

d) Die äusserste Schicht ist hauptsächlich gebildet aus den Kanalsystemen, welche dem oben beschriebenen gleichen.

e) Stroma besteht wesentlich aus glatten Muskelfasern.

Die unter a) erwähnten erweiterten, gewundenen Gefässe zeigen auf dem Quer- oder Schrägschnitte ausser den Endothelschichten keine eigene Wandung und sind direct in dem hyalin oder schleimig degenerirten Stroma eingebettet, ausgenommen die Gefässe in den Muskelschichten, welche etwas dicker und mit eigener Wandung versehen sind. Jene Endothelzellen treten nicht nur hervor durch ihre im Vergleich mit den gesunden Endothelzellen mehr oder weniger grössere Volumenzunahme, womit sie gegen das Kanallumen sich hervorbuchten, sondern auch durch ihre Mehrreihigkeit. Ja man findet an den Enden der schlanken Gefässe Anhäufung solcher Zellen. Das Gefässlumen ist überall begrenzt von den erwähnten Zellen, ohne dass normale dünne Endothelien bemerkbar sind. — Ein Bild, welches man nur als eine Folge der Wucherung der begrenzenden Endothelien zu erklären im stande ist. Braunes Pigment ist nirgends zu finden. Was die dünnen Zellstränge und Alveolen, welche im Inneren ein entweder mit rothen Blutkörperchen oder mit blassrother, geronnener Masse gefülltes Lumen darbieten, betrifft, so ist diese so zu erklären, dass sie ein Product der Endothelwucherung, eine Erscheinung der Gefässneubildung auf dem Grunde der Endothelhyperplasie darstellen, da man zwischen den hypertrophischen Zellreihen und Lumina nirgends die vermittelnden, schmallänglichen normalen Endothelien erkennen kann; also es ist hier der gleiche Process sichtbar, wie eben erwähnt, nur mit dem Unterschiede, dass es sich hier noch um ein mehr fortgeschrittenes Bild handelt. Diese Annahme ist ohne Zweifel sicher in Bezug auf die Gebilde mit einem Lumen, welches mit rothen Blutkörperchen gefüllt ist. Was die mit feinem Gerinnsel angefüllten betrifft, so handelt es sich bei ihnen offenbar um die gleiche Entstehungsursache, wie bei eben erwähnten,

die mit Zellen gefüllt sind, weil wir sehr häufig kleinere Gerinnsel (Blutgerinnsel) zwischen den Zellen gesehen haben.

Was die Diagnose des Tumors betrifft, so wird man bei alleiniger Untersuchung des kleinen Knotens dahin verleitet werden, ihn als ein von Lymphgefässen ausgegangenes Endotheliom anzunehmen; indessen sprechen die Befunde, dass man nirgends Endigung der Zellstränge in schmalen spindeligen Zellfortsätzen findet, dass man an vereinzelten Stellen die Einschliessung der rothen Blutkörperchen in mitten der Alveolen sieht, schon gegen diese Annahme. Das Bild der Hyperplasie und Hypertrophie der endocapillaren Endothelien am grösseren Knoten, ohne dabei zwischen den Endothelien und Gefässlumina normale schmale Endothelzellen erkennen zu lassen, spricht für den Ausgang des Tumors von den Blutgefässen. Somit ist es klar, dass es sich bei dem Tumor um ein Endothelioma vasculosum handelt.

Fall 4. T. Taniguchi, 50 Jahre alte Frau. Aufnahme am 22. Oct. 1895. Die Frau aus einer gesunden Familie herstammend, lebte ganz gesund; sie bemerkte im Februar des vorletzten Jahres beim Frisiren einen taubeneigrossen Tumor am Hinterhaupt, welcher seither allmählich ohne besondere Beschwerden gewachsen ist. Im Januar dieses Jahres von einem Arzt incidirt, seitdem rapides Wachsthum; seit Juni zeitweise geringe Schmerzen nach der Stirn strahlend.

Stat. praes. Eine stattliche Frau von einer kräftigen Constitution mit leicht anämischer Hautfarbe. In der Mitte des Hinterhauptes ein mannesfaustgrosser, leicht abgeplatteter, halbkugeliger, elastisch harter Tumor mit glatter Oberfläche, in dessen Mitte ein kraterartiges, fast viereckiges, im Durchmesser 3—4 cm messendes Geschwür mit ebenen Rändern und schroffen Wandungen. Die Wände und der Grund mit fetzigen, leicht blutenden Geweben bedeckt, welche einen stechend stinkenden Eiter in geringer Menge entleerten. Die Haut ist abgesehen von den Rändern des Geschwüres normal und etwas von dem Tumor abhebbar. Der Tumor sitzt mit der breiten Basis auf dem Hinterhaupt und ist kaum verschiebbar. Seine äusseren Grenzen ziemlich scharf markirt; aber es ist weder in der Umgebung der Basis ein knöcherner Wall, noch auf dem Tumor selbst irgend welche knöcherne Platten fühlbar; nirgends Pulsation. Nacken- und Halslymphdrüsen ganz frei, ebenso die am Ohre.

Operation am 30. October unter der Diagnose „Carcinom aus intradiploetischer Dermoidcyste." Nach der Umschneidung der Geschwulstbasis direct bis auf den Knochen wurde der Tumor mittels des Elevatoriums in toto sammt des Periostes relativ leicht herausgeschält. Dabei wurde constatirt, dass von dem Tumor ein grosser und ein kleiner pilzförmiger Fortsatz je in eine Knochenlücke des Occipitale hineingewachsen waren. Die grössere Lücke sass links dicht an der Lambdanaht, leicht oval und maass im Durchmesser 2—2,5 cm; sie betraf vornehmlich die Tabula externa, in der Tabula interna war links oben von der Mitte der Lücke ein erbsengrosser Defect vorhanden. Die kleinere Lücke sass

rechts von der ersteren, ca. 0,5 cm davon entfernt, betraf nur die Tabula externa. Die Ränder der Knochendefecte waren glatt und erwiesen sich bei der zur Sicherheit gegen die Gefahr eines Recidives vorgenommenen. Abmeisselung normal hart. Die Ausziehung der Fortsätze geschah ohne Mühe, und es war selbst an dem mit der Schädelhöhle communicirenden Defect nichts Besonders bemerkbar, es schien, wie es aus dem Befunde und aus dem weiteren Verlaufe zu ersehen war, nicht direct mit der Dura in Zusammenhang gestanden zu haben. Ferner erstreckte sich ein Theil des Tumors ausserhalb des basalen Schnittes diffus plattenförmig zwischen die Galea und ihre Musculatur (M. occipitalis) in der Ausdehnung bis zu 3 cm, welcher nachträglich noch scharf exstirpirt wurde. Die durch die Exstirpation entstandene gut handtellergrosse Wunde wurde so viel wie möglich durch Naht geschlossen und der Rest der Granulation überlassen.

Der Verlauf war ohne Störung. Nachdem im Anfang December einen Theil der entblössten, vom Periost beraubten Tabula externa sich abgestossen hatte, wurden Transplantationen vom Oberschenkel vorgenommen. Am 1. Februar 1896 geheilt entlassen. — Auf briefliche Nachfrage antwortete die Patientin im März 1897, dass das Operationsterrain zur Zeit im gleichen Zustande wie bei der Entlassung sei, und sie sich ganz wohl fühle.

Makroskopische Untersuchung. Ein im Durchmesser 7—8 cm betragender Tumor zeigt auf der Hautfläche ein grosses Geschwür; die Innenseite ist mit dem Periost fest verwachsen, trägt zwei pilzförmig geformte Fortsätze, einen grösseren 2 : 2,5 cm messenden und einen kleineren, erbsengrossen, der erstere mit etwas verdünntem Hals. Die Oberfläche der Fortsätze ist fein miliar gekörnt. Die bedeckende Haut ist in dem peripheren Theile normal, in der Umgebung des Geschwüres etwas verdünnt. Die Begrenzung gegen die Haut theils scharf abgekapselt, so dass man die Haut da abziehen kann, theils diffus.

Mikroskopische Untersuchung des in Alkohol gehärteten Tumors durch Celloidineinbettung und Hämatoxylin-Carmin oder Eosinfärbung. Die Geschwulst besteht aus einem Stroma von derbem, straffem Bindegewebe und darin eingebetteten Zellgruppen und -strängen. Die Zellgruppen sind entweder rund oder oval geformt oder stellen eine unregelmässig gebogene Gestalt dar. Die Dicke der Zellstränge variiren sehr, sie sind im Verlaufe mit Ampullen versehen, verlaufen geschlängelt und anastomosieren miteinander, so dass sie ein echt plexiformes Bild darbieten. Die einzelnen Zellen der Gruppen und Stränge sind gross, meist polygonal, mit reichlichem Zellleib und einem grossen Kern versehen; kurz sie sehen epitheloid aus. Sie füllen die Gruppen und Stränge total aus, und nirgends ist darin ein Lumen sichtbar. An manchen Stellen sind die Zellen zu Schichtungskugeln gruppirt, deren Centrum regelmässig in hyaline

Degeneration verfallen ist. Ferner bemerkte ich, dass in der Mitte der hyalin degenerirten Zellgruppen noch eine besondere mit Hämatoxylin diffus bläulich gefärbte Partien an einigen Präparaten sichtbar waren; offenbar eine Stelle, die eine hyaline Degeneration durchgemacht hat. Diese hyaline Degeneration ist aber keineswegs in den Schichtungskugeln beschränkt, sondern hat auch die einzelnen Zellen in Strängen und Gruppen heimgesucht. Die Begrenzung der Stränge und Gruppen gegen das umgebenden Bindegewebe ist immer scharf ausgeprägt; trotzdem ist doch zwischen den beiden keine besondere sie voneinander scheidende Schicht erkennbar (Taf. III, Fig. 3).

Die Haut in den peripheren Theilen normal, verdünnt sich nach der Mitte zu, so dass die Papillen in der Umgebung des Geschwüres stark abgeplattet aussehen. Die Haarwurzeln, Schweiss und Talgdrüsen verhalten sich normal, nur in der Mitte des Tumors erscheinen, sie leicht auseinander gerückt. Nirgends eine Spur von Epithelienwucherung.

Der pilzförmige Fortsatz hat ganz denselben Bau wie der Haupttheil des Tumors, nur mit dem Unterschiede, dass hier der Durchmesser der Zellgruppen und Stränge bedeutend dünner als dort ist.

Die Kapsel besteht aus mehreren Schichten von structurlosen Membranen, welche zwischen sich an manchen Stellen spärliche Fettläppchen einschliessen. Die Zellgruppen und Stränge grenzen sich direct von der Membran ab, nur an einigen Stellen konnte ich constatiren, wie feine aus einigen Zellen bestehende Fortsätzchen zwischen den Schichten eingedrungen sind. Die Kapsel ist an der Innenfläche fest mit dem Periost verwachsen. Um den Uebergang der Kapsel zu den pilzförmigen Fortsätzen klar zu stellen, habe ich senkrecht auf den Haupttumor stehende Schnitte untersucht. Dabei ergab es sich, dass von ihr nur die äusserste Schicht nach einmaliger Schnürung direct in die structurlose, dünne, membranöse Bedeckung des Fortsatzes übergeht und die übrigen Schichten einige Strecken weit im Halstheil noch deutlich als besondere Schichten nachweisbar bleiben und dann im Stroma-Bindegewebe des Tumors sich allmählich auflösen, welches vom Halstheil des Tumors zum Fortsatze sich senkrecht anschliesst. Die im Halstheile noch erkennbaren Theile der Kapsel enthalten zwischen den einzelnen Schichten mit ihnen parallel verlaufende Züge von Geschwulstzellen und streben nach dem Fortsatze zu, so dass die Halsstrecke körperlich gedacht einen Trichter darstellt, dessen spitze Mündung dem Knochendefect

entgegengerichtet, und den Geschwulstzellen einen freien Zugang von der Hauptmasse nach dem Fortsatze erlaubt.

Obwohl ich nicht mit Serienschnitten arbeitete, bin ich ausser allem Zweifel, dass die Zellgruppen nichts anderes als quere Durchschnitte der Stränge sind, und der Tumor somit aus einem bindegewebigen Stroma mit darin eingebetteten netzförmig anastomosirenden Zellsträngen besteht.

Das Fehlen der Epithelproliferation an allen Hauptgebilden epithelialen Ursprunges spricht dafür, dass der Tumor kein Carcinom ist, wenn auch der Tumor gerade an der Stelle der Fontanella minor gesessen hat, wo selten Dermoidcysten beobachtet worden sind, und sie im Falle einer malignen Veränderung carcinomatös werden können. Es fehlt aber hier jede Rundzelleninfiltration des Bindegewebes. Vielmehr muss ich, gestützt auf den plexiformen Bau der Zellstränge, die hyaline Degeneration, das Vorhandensein der Schichtungskugeln mit hyalinem Centrum den Tumor für ein Endotheliom, und zwar da die Zellstränge ihr Caliber stark verändern, Varicositäten aufbieten und geschlängelt verlaufen, in sich keine Blutkörperchen enthalten, für ein Endothelioma lymphangiectodes erklären.

In Bezug auf den Ausgangspunkt des Tumors spricht das Fehlen der Knochenplatten im Tumor und der knöcherne Wall an der Basis gegen einen periostalen und diploetischen Ursprung. Die Thatsachen, dass an den Fortsätzen jede Spur von Zerreissung fehlt, dass der Defect an der Tabula externa viel grösser als an der Tabula interna sich erwiess, und dass der an der letzteren in einer kurzen Zeit sich fest mit Granulationen geschlossen hat, und ferner, dass der Tumor seit der Operation bis jetzt nicht recidivirt hat, sprechen laut gegen einen intracraniellen Charakter. Direct beweisend für den Ausgang von den Weichtheilen sind die Existenz von 2 Fortsätzen, von denen der grössere das Os occipitale in der ganzen Dicke und der kleinere nur die äussere Platte perforirt hat, und jene oben erwähnte eigenthümliche Structur des Halses des grösseren Fortsatzes, wie wenn die Kapsel einen nach dem Knochen ausmündenden Trichter darstelle und den Geschwulstzellen zum Durchgang von der Hauptmasse nach dem Fortsatze dienen soll. Von den Weichtheilen mag die Umgebung der Galea den Mutterboden für den Tumor gegeben haben, da die Haut und das Unterhautbindegewebe unversehrt sind, während die Galea und der M. occipitalis vorwiegende Angriffspunkte der Geschwulst bilden.

Dass die Wände der Knochenlücken keine Spur von Erweichung zeigten, und die Fortsätze an der Oberfläche überall mit einer dünnen

Membran, die direct in das Periost übergeht, also wohl das atrophische Periost ist, bekleidet sind, spricht dafür, dass die Knochenlücken nicht durch eine Zerfressung, sondern durch eine einfache Atrophie durch den Druck des Tumors entstanden sind, was bei den der Schädeloberfläche aufliegenden Tumoren mit der Ausnahme von Aneurysmen (Scriba[1]) nur selten beobachtet worden ist; wenigstens ist es beim Endotheliom noch nicht beschrieben, wie genau ich auch die ziemlich ausgiebige Litteratur durchsucht habe.

Die klinischen Symptome betreffend, bemerke ich, dass der Tumor vor der Exstirpation vermeintlich als ein von einer Dermoidcyste ausgegangenen Tumor betrachtet wurde, da er an seiner Oberfläche ein carcinomatös aussehendes Geschwür besass. So muss ich betonen, dass die geringe Verschieblichkeit der Haut an den peripheren Theilen, das relativ langsame Wachsthum, das Fehlen der Lymphdrüsenanschwellungen, die Geringheit von Schmerzen im Vergleich mit tiefsitzenden Carcinomen alle diagnostischen Merkmale sind, welche man in Zukunft bei ähnlichen Tumoren in Rücksicht nehmen muss.

Fall 5. R. Kawatsure, 50 Jahre alter Mann. Aufnahme am 8. Jan. 1896. Der Patient, aus einer gesunden Familie, lebte ganz gesund. Im September des vorletzten Jahres bemerkte er zum 1. Male drei neben einandergelagerte, erbsengrosse, leicht über das Hautniveau erhabene Knoten von bläulichschwarzer Farbe unter der linken Scapula, welche darauf von einem Arzt exstirpirt wurden. Im März des vorigen Jahres trat wieder an derselben Stelle ein kleiner Knoten auf, welcher schnell bis zu Mannesfaustgrösse heranwuchs. Die Exstirpation, welche hier in einem Hospital vorgenommen wurde, war ohne bleibenden Erfolg und es recidivirte wieder an der linken Achselhöhle. Es folgten gleich darauf neue Knoten an der rechten Achselhöhle, demnächst multiple Knoten überall an dem Rumpf, den Extremitäten, dem Gesicht und dem Hals. Die subjectiven Beschwerden waren gering, bestanden nur in Unbeholfenheit und leichten Schmerzen, welche der Patient bei schlechtem Wetter an der linken Achselhöhle fühlt. Appetit ungestört.

Stat. praes. Ein Mann von kräftigem Bau mit leicht gestörter Ernährung. Temperatur und Puls normal. Am behaarten Kopfe einige erbsengrosse Knoten. Am Gesicht in der Wangenhaut links zwei, rechts ein erbsen- bis bohnengrosser, elastisch harter, theilweise über die Haut erhabener Knoten; Haut darüber etwas verdünnt und mit den Knoten verwachsen. Die einzelnen Knoten senden im Unterhautzellgewebe schwarze Fäden aus, welche durch die Haut meist durchschimmern, und in deren Verlauf wieder Tumoren entstehen, die dann nach anderen Richtungen wieder neue Fäden senden und zu neuen Geschwulstbildungen Anlass geben. Die Farbe ist bei den kleineren wie die gewöhnliche Haut, bei

1) Scriba, Deutsche Zeitschr. f. Chirurgie. 1885. XXII. Bd. S. 18.

den grösseren leicht bläulich durchscheinend. Am Halse auch einige erbsengrosse Knoten mit gleichen Charakteren. Der grösste Tumor in der linken Achselhöhle ist aus mehreren neben und aufeinander gethürmten taubenei- bis hühnereigrossen Knoten zusammengesetzt und bietet ein knolliges Aussehen dar. Die Haut darüber ist mit dem Tumor fest verwachsen und stark verdünnt, so dass die tiefblaue Farbe des Tumors gut durchscheint. Er ist auch mit der Unterlage fest, unverschiebbar verwachsen. Der demnächst grösste Tumor in der rechten Achselhöhle bietet das gleiche Bild. Sonst ist der ganze Rumpf mit erbsen- bis hühnereigrossen, grösstentheils mit der Haut verwachsenen, aber gegen die Grundlage mehr oder weniger verschieblichen, elastisch harten, rundlichen Knoten besäet, deren äussere Hautdecke bei den kleineren wie die normale Haut sich verhält, bei den grösseren aber verdünnt ist und die blaue Farbe des Tumors durchschimmern lässt. An vereinzelten Stellen sieht man die Tumoren durch dunkel pigmentirte Stränge und Linien, die in der Haut verlaufen, mit einander verbunden. Einer der grösseren bläulich durchscheinenden Knoten unter der linken Scapula zeigt an seiner Oberfläche eine durch Kratzeffect entstandene kleine dellenförmige Narbe, welche immer im Zustande der Ulceration geblutet haben soll. Alle sonstigen Knoten am ganzen Körper bieten kein Zeichen von Vernarbung dar. Rechter Oberarm und linker Oberschenkel ebenso mit einigen Knoten besäet. Die Lymphdrüsen sind am Halse nicht angeschwollen, in der Supraclaviculargrube beiderseits zahlreich infiltrirt; an der Achsel kann man die Drüsen nicht von den Geschwulstknoten unterscheiden.

Dem dringenden Wunsch das Patienten zufolge habe ich die Exstirpation der Gesichtsknoten und einige am Rücken, welche die Rückenlage erschweren sollen, vorgenommen, die zugenähten Wunden heilten alle binnen einer Woche per primam intentionem. Die Ernährung nahm trotz der von Anfang an streng nach der Regel ausgeführten Arseniktherapie mit immer fortschreitender Dosirung allmählich ab, und Mitte Februar wurde der Patient stupid. Am 21. Februar wurde es constatirt, dass das rechte Frontalbein an der Haargrenze stark buckelig hervorgetrieben und die rechte 5. Rippe am Knorpelansatz ringsum rundlich angeschwollen ist; ferner konnte ich in der Bauchmusculatur multiple, rundliche, elastisch harte bis knorpelharte, taubenei- bis hühnereigrosse Knoten nachweisen. Endlich ist der Patient am 25. desselben Monats der Schwäche erlegen. Section wurde leider nicht gestattet.

Makroskopische Untersuchung der exstirpirten Knoten. Die der Haut senkrecht angelegte Schnittfläche zeigt, dass der Tumor bei den kleineren in der Subcutanea, bei den grösseren in der Subcutanea und Cutis sitzt und die Epidermis nur bei den grösseren etwas auseinander gedrängt und verdünnt hat. Die Knoten sind frei von einer Kapsel und senden von dem tiefschwarz bis bräunlichblau gefärbten Centrum nach allen Seiten gleich gefärbte Fortsätze und Fäden aus, welche voneinander durch Bindegewebssepta geschieden sind.

Mikroskopische Untersuchung mittels der Alkolhärtung, Celloidineinbettung und Kernfärbung mit Hämatoxylin. Der centrale Theil

ist aus alveolär gebauten Zellgruppen, deren einzelne Zellen gross, epitheloid, protoplasmareich und mit relativ grossen, rundlichen oder ovalen Kernen versehen sind und aus einem diese umgebenden, spärlichen Bindegewebsstroma zusammengesetzt. Im Gegensatz dazu besteht der periphere Theil aus einem reichlichen Stroma von straffem, zellenarmem Bindegewebe und zwischen seinen miteinander durchflochtenen Faserbündeln eingelagerten Zellstränge und -reihen, welche aus Zellen, wie die eben erwähnten, zusammengesetzt sind. Die Zellgruppen senden von dem Rande des Tumors reichliche pigmentirte Fortsätze in die Lymphspalten nach allen Seiten, die sowohl makroskopisch wie mikroskopisch an den Schnitten sichtbar und wenn auch ohne constanten Zusammenhang bis zum Rande der Schnitte erkennbar sind. Diese Zellstränge und -reihen anastomosiren an den Kreuzungstellen der Faserbündeln und bieten dadurch einen fein plexiformen Bau dar. Sie sind in den peripheren Theilen nur aus wenigen Zellen zusammengesetzt und dünn, nehmen an der Dicke immer zu, je mehr man sie nach dem Centrum verfolgt, so dass die allmähliche Ausbildung der centralen Alveolen aus den Zellreihen deutlich erkennbar ist. Die Abgrenzung der Geschwulstzellen gegen das umgebende Bindegewebe ist überall ganz exact ausgeprägt, ohne doch indessen irgend welche endotheliale oder membranöse Auskleidungsschicht zwischen sich hervortreten zu lassen. Das Stromabindegewebe ist, wie oben erwähnt, grobfaserig, und es fehlen ihm beinahe ganz die normalen, platten Zellen; umsomehr treten die zwischen den Bündeln eingeschlossenen Geschwulstzellen deutlich hervor. Nirgends Rundzelleninfiltration. Die bräunlichen, feinen Pigmentkörner sind ausschliesslich im Leib der Geschwulstzellen enthalten. Nirgends Schichtungskugeln, hyaline Degeneration. Die Epidermis nur verdünnt, keine Wucherung; ebenso die Drüsenapparate und die Haarfolikel nur bei Seite gedrängt. Die Blutgefässe nur spärlich vertreten; kein Zeichen der Blutung (Taf. III, Fig. 4).

Was die Classification des Tumors betrifft, so beweist das Fehlen der Wucherung der epithelialen Apparate, dass er kein Carcinom ist. Die deutlich erkennbare Wucherung der Lymphspaltenendothelien zwingt mich, für ihn den Namen „Melanoendothelioma interfasciculare auszuwählen, eine Benennung, welche, so viel es mir bekannt noch von niemandem gebraucht ist. Die Herkunft der Pigmentkörner betreffend, beweist das Fehlen der Blutungsherde und ihre Localisation im Zellleib, dass sie kein Residuum der hämorrhagischen Processe sind, sondern ein Stoffwechselproduct der Zellen selbst sein müssen.

Fall 6. Eine Frau im mitteren Alter. Seit 2 Jahren ein kastaniengrosser, an der Oberfläche ulcerirter, melanotischer, ziemlich scharf abgegrenzter, schmerzloser, elastischharter Tumor mit aufgeworfenen Rändern, breitsitzend auf dem Gaumen und Alveolarfortsatz des Oberkiefers.

Exstirpation durch Abmeisselung vom Alveolarfortsatze mit einem Stück des Gaumens. Localgeheilt entlassen.

Ein Jahr nach der Operation kam die Patientin mit einigen melanotischen, fluctuirenden Tumoren der Carotisgegend der gleichen Seite zur Klinik, welche gleich darauf exstirpirt wurden. Bei der Operation entdeckten wir noch eine Anzahl kleiner Drüsen von gleicher Beschaffenheit. Die Drüsenkapsel zeigte sich ausgefüllt mit einer tintenschwarzen, beinahe flüssigen Gewebsmasse. Nach 2 Monaten kam sie mit Lymphdrüsenmetastasen an gleicher Stelle und von gleicher Beschaffenheit. Bei der Exstirpation platzte die Kapsel einer solchen Drüse und das ganze Gewebe der Umgebung wurde gleichmässig schwarz gefärbt, so dass man nicht alles Erkrankte übersehen konnte. Die Patientin wurde nach der Heilung der Wunde entlassen und liess seither nichts mehr von sich hören.

Fall 7. U. Jashiro. Aufnahme am 10. October 1896. 29jähriger kräftiger Mann, war immer gesund gewesen. Seine Mutter an Magenkrebs gestorben. Im Januar 1895 bekam der Patient eine Anschwellung in dem Unterhautzellgewebe an der Aussenseite des rechten Kniegelenkes, welche spontan und beim Druck empfindlich war. Kurze Zeit nachher bekam er bei Bewegung und beim Gehen heftigen Schmerz im Gelenk, der nach dem ganzen Unterschenkel und der Fusssohle zu ausstrahlte. Daraufhin incidirte ein Landarzt die Anschwellung, ohne dass Eiter entleert wurde. Die Incisionswunde heilte nicht und der Patient konnte von der Zeit an überhaupt nicht mehr gehen und es entwickelte sich allmählich von der Incisionswunde aus eine papillomatös aussehende, schwach Eiter secernirende Geschwulst. Auch in der Umgebung wuchs die Anschwellung bis zur etwa Kindesfaustgrösse mit etwas abgeflachten Partien, welche gleichmässig nach allen Seiten, besonders aber nach der Kniekehle zu sich erstreckten, langsam bis zur Zeit seines Eintrittes.

Status praesens. Etwa kleinapfelgrosse, rundliche, nach den Rändern zu abgeflachte Anschwellung an der Aussenseite und unteren Seite des rechten Kniegelenkes. Die Patella schwer beweglich, an der Aussenseite etwas gehoben und leicht nach innen verdrängt. In der Mitte, entsprechend der früheren Incisionswunde, eine etwa daumengliedgrosse, senkrecht stehende, papillomatös aussehende Wucherung von blasröthlich durchscheinender Farbe, welche mit einer dünnen schlaffen Granulationsschicht bedeckt ist und spärlich serösen Eiter secernirt. Die Hauträndер dieser ulcerirten Stelle erscheinen nicht unterminirt und mit der Sonde gelangt man nirgends in die Tiefe. Die Consistenz der ganzen Anschwellung ist elastisch hart, und der Patient klagt bei der Palpation über mässige Schmerzen. Die Haut über der Geschwulst ist, soweit sie nicht mit der Ulcerationsstelle verwachsen ist, nicht verändert und leicht in Falten abhebbar. In der Kniekehle findet sich eine scheinbar von von der Hauptgeschwulst isolirte, höckerige Anschwellung von etwa Zwei-

taubeneigrösse und von gleicher Consistenz. Das Kniegelenk befindet sich in einer Viertelbeugung und jede active Bewegung ist unmöglich. Dagegen sind ausserhalb der Narkose passive Bewegung im Kniegelenk etwas möglich, aber enorm schmerzhaft. Sowohl in der Inguinalgegend, als auch längs des Verlaufes der Arteria femoralis, vom Kniegelenk aufwärts, finden sich eine grössere Anzahl elastischweicher, fast oder ganz schmerzloser Lymphdrüsenanschwellungen von Erbsen- bis Wallnussgrösse. Dieselben sind von gewöhnlichen entzündlichen Lymphdrüsen ganz besonders durch ihre weiche Consistenz verschieden, so dass sie nur schwer von den umgebenden Geweben durch die Palpation unterschieden werden können.

Die klinische Diagnose wurde gestützt auf eine grosse Anzahl von Beobachtungen, die in der hiesigen Klinik gemacht waren, auf Endotheliom in der Umgebung und in dem Kniegelenke aus folgenden Gründen gestellt:

1. Da die Geschwulst wahrscheinlich in dem Unterhautzellgewebe oder auch in dem perisynovialen Gewebe entstanden, anfangs, bevor sie in das Gelenk hineinwuchs, elastischhart und schmerzlos war und die Nachbarschaft nur vor sich her verdrängt hatte, ohne mit derselben zu verwachsen. Da wo die Incision vor etwa 2 Jahren gemacht worden war, war die Geschwulst zwar ulcerirt und frei nach aussen gewachsen, da die Hautspannung aufgehoben war; sie zeigt aber trotzdem keine Tendenz, die umgebende Haut zu zerstören.

2. Die gleichmässige, reihenweise Infiltration der Lymphdrüsen und Gefässe von dem Knie bis zur Inguinalgegend. Die fühlbaren Lymphdrüsen waren von auffallend weicher, pseudofluctuirender Consistenz, im Gegensatz zu carcinomatösen Drüsen weich und schmerzlos. Gegen Sarkom sprach die zwar frühzeitig durch die Incision entstandene, aber doch noch bestehende Exulceration, die intensive Schmerzhaftigkeit bei Druck auf die Geschwulst, sowohl durch die Palpation, als auch durch die Bewegung des Gelenkes, in das die Geschwulst ja hereingewuchert war, ganz besonders aber die Lymphdrüsenanschwellungen.

Gegen Carcinom sprach: 1. die langbestehende Ulceration der Geschwulst, welche absolut keine Tendenz zeigte, die umgebenden Gewebe zu zerstören; 2. die grosse Anzahl weicher, schmerzloser Drüsen, bei denen der innige Zusammenhang von der Geschwulst an bis zur Inguinalgegend hin ziemlich deutlich nachzuweisen war; 3. das Alter des Patienten, wenn auch nur relativ.

Da wir durch unsere Erfahrungen gut wussten, dass bei Endotheliom die Lymphdrüsenerkrankung eine continuirliche ist, war uns die Alternative gestellt, entweder den Patienten als inoperabel wegzuschicken oder den Versuch zu machen, alles Kranke auszurotten. Zum letzteren entschlossen wir uns auf die Thatsache gestützt, dass die Inguinaldrüsen sehr häufig eine feste Schutzmauer gegen das Vordringen von Entzündungen und Geschwülste für lange Zeit bieten.

Am 13. October wurde die Exstirpation der Geschwulst und der Metastasen gemacht. Die Geschwulst erstreckte sich in das Kniegelenk bis über die Mitte der Patella, hatte Cartilago semilunaris und das Lig. laterale ext. vollkommen umwachsen und ging theils unterhalb, theils

zwischen den Sehnen der Flexoren bis über die Mitte der Kniekehle. Es mussten die ganze Cartilago semilunaris, das Lig. later. ext. und eine Anzahl von Schleimbeuteln und Lymphdrüsen entfernt, die Arteria poplitea doppelt unterbunden und exstirpirt und eine ausgiebige Drainage des Kniegelenkes gemacht werden. Die Lymphdrüsen waren bei der Exstirpation zum Theil durch deutlich sichtbare Stränge mit einander verbunden.

Die Temperatursteigerung, welche zur Zeit der Aufnahme 40,5° betrug und vor der Operation allmählich zurückgegangen war, kam nachher trotz des aseptischen Verlaufes wieder und erreichte für die nächsten 14 Tage zuweilen 38,8° abends, da sich eine Influenza hinzugesellt hatte. Dann gestaltete sich der Verlauf ganz normal, so dass der Patient am 30. Januar 1897 mit vollständig geheilten Wunden und mit einem Gypsverband entlassen werden konnte. — Ende März stellte sich der Patient vor. Das Kniegelenk war steif, die Gebrauchsfähigkeit der Extremität gut.

Makroskopisch sehen wir einen mannsfaustgrossen, unregelmässig höckerigen, elastischharten Tumor, an dessen einer Ecke ein gut bohnengrosser, runder, elastischweicher Knoten mit einem kurzen Stiel zusammenhängt. An einer Fläche ist ein Stück von kleinfingerdicker Arterie mit mehreren gänsefederdicken Verästelungen sichtbar. Die Schnittfläche zeigt einen grosslappigen Bau mit bindegewebiger Begrenzung, an einer Stelle ist eine knorpel-, resp. knochenharte Platte zu fühlen. Nach der Härtung in Alkohol wurden von verschiedenen Stellen des Haupttumors und von dem zusammenhängenden Knoten Stücke ausgeschnitten.

Mikroskopische Untersuchung nach Celloidineinbettung und Hämatoxylin-Eosin-Doppelfärbung. — Der Haupttumor besteht aus einem spärlichen bindegewebigen Stroma und Zellgruppen, die meistens alveolär angeordnet sind und an vereinzelten Stellen, wo das Stromabindegewebe etwas reichlicher vertreten ist, strangartig aussehen. Die einzelnen Zellen sind oval oder polygonal geformt, gross, protoplasmaarm und mit relativ grossen, blass tingirbaren Kernen, welche ein bis mehrere Kernkörperchen enthalten, versehen. Sie stehen untereinander in naher Beziehung, ohne zwischen sich Fasern erkennen zu lassen; dennoch ist ihre gegenseitige Grenze deutlich ausgeprägt. Die Begrenzung der Zellgruppen gegen das Stroma ist ebenso deutlich erkennbar, trotzdem ist zwischen beiden eine bebesondere Schicht von normalen platten Endothelien nirgends sichtbar. Was die Stellen betrifft, wo das Bindegewebe etwas reichlicher vorhanden ist, besonders in der Umgebung der Gefässe, so sind die Zellen in den Maschen zwischen den einzelnen Faserbündeln ein- oder zwei- oder mehrreihig angeordnet; an den Enden sind sie mehr länglich spindelförmig geformt und senden feine Fortsätze von

Protoplasma weit zwischen die Bündel hinein. Dass hier auch zwischen den Zellen und Bindegewebsfasern irgend welche besondere Schicht fehlt, ist überall zu sehen. An vereinzelten Stellen sind zweifellose, erweiterte, vielfach hin und her gezogene Gefässcapillaren sichtbar, die nicht mit normalen, ganz platten Endothelien ausgekleidet, sondern auch mit verdickten ovalen, manchmal mehrschichtigen Zellen versehen sind, welche nach aussen hin mit den Geschwulstzellen zwischen den Faserbündeln in directer Verbindung stehen.

Das Stromabindegewebe ist im allgemeinen mit platten Zellen versehen, aber an einzelnen Stellen, wo es besonders reichlich vorhanden ist, ausserdem noch mit runden oder ovalen Zellen mit gleichgeformtem Kern ausgestattet. Das Bild erinnert gewissermaassen an Sarkom.

An manchen Stellen ist herdweise hyaline Entartung der Geschwulstzellen und des Stromas zu sehen, ebenso mikroskopisch wie makroskopisch erkennbar durch die diffusse blassrothe Färbung der Stelle durch Eosin.

Der isolirte Knoten bietet an seiner äusseren Umgebung eine dünne unversehrte Kapsel aus faserigem Bindegewebe, welches hier und da kleine Gefässe enthält. Von der Kapsel gehen ringsum nach dem Centrum des Knotens mehrere trabeculäre Bindegewebsbündel, welche in der Randzone regelmässig rund geformte Follikeln von einander begrenzen. In der Mitte kreuzen sich die Bindegewebszüge in verschiedener Weise untereinander, so dass hier zwischen ihnen feine Spalten übrig bleiben. Nach dem Befunde ist nicht zu zweifeln, dass es sich hier um eine Anschwellung der Lymphdrüse handelt. Die Rindenschicht ist dem Anscheine nach normal gebaut. Nur die Marksubstanz bietet eine gleichmässige Infiltration von im Vergleich zu dem Lymphkörperchen relativ grossen Zellen dar, welche, mit Hämatoxylin gefärbt, blässere Kerne als die Lymphzellen zeigen. Ferner sind kleine Blutgefässe mit den eben charakterisirten Zellen fast vollgestopft anzutreffen, aber leicht als Blutgefässe durch ihren Gehalt an rothen Blutkörperchen erkennbar.

Die Classification des Tumors betreffend, unterliegt es keinem Zweifel, dass es sich um ein Endotheliom handelt, da die Zellstränge und Alveolen mit den Bindegewebsbündeln in naher Beziehung stehen, ohne zwischen einander eine besondere Endothelschicht erkennen zu lassen, und zwischen den einzelnen Zellen nirgends Fasern zu sehen sind. Was die sarkomatös gebaute Stelle des Tumors betrifft, so finden sich solche nicht selten bei Endotheliomen, wie manche, u. a

Volkmann[1]), betont haben. Nur ist in diesem Falle etwas Vorsicht wegen der Beurtheilung der Lymphdrüsenanschwellung geboten, da ja die Geschwulst schon zur Zeit der Operation an der Oberfläche durch eine vorangegangene Incision geschwürig geworden war, und es sich um eine einfache entzündliche Drüse handeln könnte. Da aber die Infiltration nur auf die Marksubstanz beschränkt, und die Rindensubstanz intact als solche vorhanden ist, und da die Infiltration nicht aus kleinen Rundzellen mit tief tingirbarem Kern, sondern aus grösseren Zellen mit sich blass färbendem Kerne besteht, so ist dieses auszuschliessen.

Ferner wurden von der Uebergangsstelle des Haupttumors bis zum isolirten Knoten, von einer ca. 3 mm dicken Stelle Serienschnitte verfertigt. An ihnen ist die kleine herdweise Ansammlung von epitheloiden Zellen in der Umgebung der Blutgefässe sichtbar, welche in der ganzen Länge gut zu verfolgen sind und deutlich den Zusammenhang des Tumors mit der Drüse durch mikroskopische Zellstränge längs der Capillaren zeigen. Es liefern diese Präparate ebenso wie in Fall 1 und 5 den Beweis der continuirlichen Verbreitung der Endotheliome, wenn sie bösartig werden.

Dass diese Metastasenbildung keine discontinuirliche, sondern eine continuirliche sein muss, geht aus dem Zusammenhang des Knotens mit dem Haupttumor durch die reihenweise Zellenwucherung in der Umgebung der Gefässe hervor, was an den Serienschnitten gut erkennbar ist. Hier ist die continuirliche Verbreitung des Tumors vorwiegend im Gebiete der Lymphspalten in der Umgebung der Capillaren erfolgt, doch können die Blutgefässe nicht ausgeschlossen werden, da in dem Knoten einige mit Endothel geschlossene Hohlräume mit evident erkennbaren Geschwulstzellen und zugleich mit rothen Blutkörperchen ausgefüllt zu sehen sind.

Wenn man die verschiedenen Publicationen der Autoren zusammenzieht, so scheinen die Autoren den klinischen Verlauf des Endothelioms für einen relativ gutartigen zu halten, wie es auch Hansemann[2]) betont hat. So waren es von den 78 Tumoren, welche Colaczek (l. c.) aus der Litteratur und Berliner Klinik zusammengestellt, über die Hälfte abgekapselt, nur 1 Fall mit Lymphdrüsen, 15 Fälle mit Metastasen in anderen entfernteren Organen complicirt. Von den 31 Fällen, welche von Nasse aus Bergmann's Klinik berichtet sind und alle zu den Speicheldrüsentumoren gehörten, war nur ein einziger Fall (sein Fall 34) nicht abgekapselt;

1) v. Volkmann, l. c. S. 53ff.
2) Hansemann, Deutsche med. Wochenschr. 1897. Nr. 4.

die übrigen waren alle abgekapselt und frei von der Verwachsung mit der Umgebung; kein einziger machte sowohl Recidiv als auch Metastase. v. Volkmann[1]), dessen Arbeit vornehmlich die pathologisch-anatomische Richtung verfolgt, giebt unter 51 Fällen dreizehnmal präcis die Abkapselung, elfmal die Verwachsung mit der Umgebung; Recidive waren darunter fünfmal aufgetreten, wovon zwei auf die abgekapselten Tumoren fallen, und unter den übrigen 3 Fällen, welche auf die diffusen Tumoren sich beziehen, hat ein Fall letal geendet, die Metastase ist nur im Fall 50 erwähnt. Die Schlussfolgenungen der genannten Autoren gehen beim Zusammenfassen dahin aus, dass das Endotheliom ein meist abgekapselter, langsam verlaufender, nur äusserst selten in Lymphdrüsen, selten in sonstigen entfernteren Organen metastasirender Tumor ist, welcher keine Neigung zur Ulceration hat, meist schmerzlos verläuft und nur selten über Kindskopfgrösse auswächst; das Recidiv ist zuweilen beobachtet, doch nur selten bei den abgekapselten.

Unter unseren Fällen hatten Fall 2 am Kinn des Mädchens und Fall 4 am Kopfe der alten Frau die erwähnten Charaktere beibehalten, insofern der letztere trotz seinem carcinomatösen Aussehen infolge der durch ein Trauma verursachten Ulceration an der Oberfläche nicht mit Lymphdrüsenmetastasen complicirt und beinahe ganz abgekapselt, und deshalb bei der Operation relativ leicht auszuschälen war. Die Knochendefecte waren auf eine Druckatrophie zurückführbar.

Was den ersten Fall betrifft, war trotz des unglücklichen Ausganges der erste Anfang der Krankheit, vom Beginn bis zum Auswachsen von Wallnussgrösse, d. h. bis zur erstmaligen Operation sehr gutartig und schmerzfrei verlaufen. Nach der Operation aber entwickelte sich ein rasch und continuirlich durch die Lymphspalten mit den Lymphdrüsen zusammenhängendes Recidiv der bösartigsten Natur. Da bei dem Endotheliom es sich, wie bekannt, um einen am Gefässapparat sich abspielenden Neubildungsprocess handelt, so ist es klar und leicht verständlich, dass im Falle der nicht ausreichenden Exstirpation zurückgebliebene Geschwulstpartikel durch den Reiz der Operation rasch wachsen können. Dass das Recidiv und die Metastase trotz solcher Sachlage nur selten erfolgt, muss darin seine Ursache haben, dass der Tumor in grosser Mehrzahl ein abgekapselter zu sein pflegt. Die Recidive, welche Volkmann (l. c.) beobachtet hat (Fall 14 und 15) scheinen nach unserer Erfahrung

1) v. Volkmann, Die Geschwülste der Speicheldrüsen u. s. w. Langenbeck's Archiv. XLIV. Bd.

weniger auf einem primären doppelt angelegten Keim zu beruhen, als auf einer wenn auch nur mikroskopisch sichtbaren Verbreitung der Geschwulstzellen längs der Lymphspalten.

Dass die Lymphdrüsenmetastasen bis jetzt wenig oder fast gar nicht beobachtet sind, geht daraus hervor, dass ich in der mir zugänglich gewesenen Litteratur nur einen einzigen Fall von Bruch (Diagnose der bösartigen Tumoren, Mainz 1847) bei Colaczek (l. c.) citirt fand, aber ganz kurz und gewiss unzuverlässig, da die Publication aus einer Zeit stammt, in der man noch nicht im stande war, genaue mikroskopische Diagnosen von Tumoren zu stellen. In Fall 1 wurde bei der 1. Operation eine taubeneigrosse Cubitaldrüse und bei der 2. Operation eine Cubital- und sehr zahlreiche Axillardrüsen exstirpirt. Sie alle waren vor der Operation bedeutend weicher anzufühlen, als es bei den Carcinomen der Fall ist; ja sogar waren von den multiplen angeschwollenen Drüsen der Achselhöhle und Infraclaviculargrube vor der Operation nur wenige fühlbar gewesen, so dass man nach der Eröffnung der Achselhöhle durch das Vorhandensein einer enormen Menge von Drüsen genöthigt war, von einer radicalen Operation Abstand zu nehmen. Ebenso waren die Drüsen bei Fall 6 und 7 so weich, dass sie durch die Hautdecken nicht mit Bestimmtheit gefühlt werden konnten. Aus diesen Beobachtungen geht hervor, dass die Lymphdrüsenmetastasen des Endothelioms als Regel eine Consistenz von elastischweich bis pseudofluctuirend haben, was nicht ohne Bedeutung dafür ist, dass bis jetzt die Lymphdrüsenmetastasen so selten beobachtet worden sind. Ein Befund, der auf die Operationsmethode des betreffenden Tumors belangreich ist; worüber weiter unten.

Speciell das Endotheliom der Haut betreffend, hat Braun[1]) zwei Formen aufgestellt. Nach ihm umfasst die 1. Gruppe diejenigen Tumoren, welche diffus in der Cutis und oberflächlichen Lage der Subcutanea sitzen und pilzförmig geformt sind, wie er am Rücken und an der Wange beobachtet hat. Sie sollen ziemlich langsam, ohne Schmerzen verlaufen, drängen mit dem Wachsthum allmählich die Epidermis auseinander, so dass die bedeckende Haut von dem Tumor nicht abhebbar wird und die subcutanen Venen durchschimmern lässt. Obwohl sie diffus sind, ist doch ihre Verbreitung nicht schrankenlos. Die 2. Gruppe sind die Tumoren, welche klinisch cancroidartige Geschwüre bilden, nur mit dem Unterschiede, dass der Verlauf relativ langsam, fast constant schmerzfrei — wenn auch vorhanden stumpf — und fast immer frei von Lymphdrüsenmetastasen

1) Braun, Ueber die Endotheliome der Haut. Langenbeck's Archiv. XLIII. Bd.

ist. Sie stellen histologisch einen diffusen Tumor dar und recidiviren somit leichter als die anderen. Hierher zu rechnen sind die Tumoren, welche Braun an der linken Leistengegend und Nasenfalte, R. v. Volkmann[1]) an der linken Wange, Pagenstecher[2]) an dem Augenlid, König[3]) an der Nasenspitze beobachtet haben.

Die Vergleichung mit der Braun'schen Systematisirung ergiebt, dass unser 1. Fall an der Hand als eine Mischform der pilzförmigen und cancroidartigen Gruppe aufzufassen ist. Indessen geht es aus seinem histologischen Bau klar hervor, dass hier die cancroidartigen Geschwüre aus den pilzförmigen Sprossungen durch das Platzen der oberflächlichen verdünnten Epidermis infolge einer hochgradigen Lymphstauung entstanden waren, welche offenbar eine Folge der Verstopfung aller Lymphspalten war. Die Geschwürsbildungen der Carcinome hält einen vollkommen anderen Modus ein. In vielen Fällen wird wohl wie bei unserem die Pilzform das primäre Stadium der cancroiden Form sein. Bei geringerer Störung der Lymphcirculation bewahrt sie ihr ursprüngliches Bild, bei stärkerer tritt Lymphstauung und Lymphorrhagie auf, die zum Platzen oder zur Gangränescenz der verdünnten Epidermisdecke und zur Geschwürsbildung führt.

Ferner ist in der Litteratur, und zwar besonders in der neueren seit Braun's Publication noch eine andere Form des Endothelioms der Haut beschrieben, welche ich als eine 3. Gruppe aufgestellt wissen möchte. Sie sind abgekapselt, meist rundlich geformt, sitzen in der Subcutanea, sind leicht verschieblich, leicht exstirpirbar. Ihr Verlauf langsam, Recidive äusserst selten beobachtet. R. v. Volkmann hat sie an der Wange und Nase beobachtet (sein Fall 37—39). Unser 2. Fall gehört zu dieser Gruppe, obwohl er nicht verschiebbar war, was eine Folge des speciellen Sitzes am Kinn ist, denn hier ist die Subcutanea durch Verwachsung mit der mimischen Musculatur selbst im gesunden Zustande nicht locker, sondern mit der Cutis fest verbunden.

Was die Lymphorrhagie aus dem primären Tumor, der Achselwunde und den Nadelstichen am Vorderam beim 1. Fall anbelangt, so ist sie sicher durch eine Stauung der Lymphe wegen der Verlegung der Lymphwege durch die Geschwulstzellen entstanden, da in dem primären Tumor und den Lymphdrüsen sehr reichliche Lymphangiektasien vorhanden waren. Dass die Lymphangiectasien

1) Volkmann, Virchow's Archiv. XII. Bd.
2) Pagenstecher, Virchow's Archiv. XLV. Bd.
3) König, Allgemeine Chirurgie.

bei den Endotheliomen ein nicht seltenes Vorkommniss ist, ist schon längst bekannt; aber die Lymphorrhagie ist, soviel ich in der Litteratur gesehen habe, ein noch nicht beschriebenes Vorkommen bei Endotheliomen.

Den 5. Fall, das Melanoendothelioma interfasciculare der Haut betreffend, konnte ich nirgends in der zugänglich gewesenen Litteratur eine ähnliche Benennung herausfinden; es ist möglich, dass der Tumor bis jetzt mit den Carcinomen oder Sarkomen zusammengeworfen ist. Indessen glaube ich einem histogenetisch wohl charakterisirten Tumor zukünftig eine gesonderte Stellung unter den Melanomen einräumen zu müssen. Was seinen klinischen Verlauf anbelangt, verzichte ich im Mangel der Vergleichsobjecte auf eine genaue Detaillirung, da ja das Melanoendotheliom bis jetzt nur ganz selten beschrieben ist; ich glaube doch, so viel bemerken zu dürfen, dass sein schmerzloser Verlauf und das Fehlen der Ulceration und Narbenbildung ein eclatanter Unterschied von den Melanomen darstellt. Ferner hat der Fall eine gewisse Aehnlichkeit mit Kaposi's[1]) Sarcomatosis multiplex haemorrhagica, insofern sie beide einen multiplen erbsen- bis nussgrossen, schmerzlosen, rundlichen Tumor darstellen. Dennoch entbehrt der Fall im Gegensatz von ihr die Resorptionsfähigkeit durch eine fortgesetzte Arseniktherapie, welche nach ihm eine von den Grundcharakteren sein soll; ferner ist bei unserem Falle histologisch nirgends kleinzellige Infiltration des Stromabindegewebes (Hämorrhagien und Kleinzellengruppirungen) zu constatiren, welche die wesentlichen Kennzeichen der Sarkomatosisgeschwülste darstellen sollen.

Aus diesen Beobachtungen geht hervor, dass das Endotheliom jederzeit bösartig werden kann. Die Bösartigkeit zeichnet sich von der Bösartigkeit anderer Geschwülste in ganz charakteristischer Weise aus durch ein continuirliches Weiterwachsen der Muttergeschwulst. Dieses Wachsthum erscheint makroskopisch und mikroskopisch in Form von Fäden längs der Lymphspalten, und es kommen scheinbar von der Muttergeschwulst getrennte Metastasen an entfernten Körperstellen, aber in den verschiedensten Geweben zum Vorschein. Bei Fall 5 mit Pigmentendotheliom konnten wir aufs genauste sowohl makroskopisch als mikroskopisch die pigmentirten Fadenstränge von einer Geschwulst zur anderen verfolgen, ebenso bei Fall 1 war das continuirliche Wachsthum von der Muttergeschwulst durch makro-

1) Kaposi, Zur Nomenclatur des idiopathischen Melanosarkoms. Wiener med. Wochenschr. 1894. Nr. 22 u. 23.

skopisch und mikroskopisch sichtbare Zellfäden charakterisirt. Dass die Lymphdrüsen ebenfalls mit der Muttergeschwulst continuirlich zusammenhängen, geht aus dem makroskopischen und mikroskopischen Befund hervor. Makroskopisch waren bei Fall 1 sämmtliche möglichen und unmöglichen Drüsen von der Hand bis zum Ellbogen, von da längs der Sulcus bicipitalis entlang bis herauf in die Achselhöhle, zum Hals und unterhalb des M. subscapularis infiltrirt, und eine Anzahl von Drüsen hingen durch fühlbare Stränge miteinander zusammen. Mikroskopisch sehen wir an den Drüsen die Zellinfiltration am Hilus am stärksten, nach der Marksubstanz zu allmählich schwächer werdend, und in der Rindensubstanz fehlte sie bei Fall 1 gänzlich; bei Fall 7 hatte die Geschwulst schon die ganze Drüse aufgezehrt, und nur die Kapsel war erhalten, so dass nichts Beweisendes für unsere Ansicht vorlag.

Das Endotheliom verbreitet sich im Gegensatz zu anderen bösartigen Geschwülsten, welche discontinuirliche Metastasen machen, continuirlich. Es sendet feine Zellfäden längs der Lymphspalten fort, die dann, wenn sie einen geeigneten Nährboden finden, wieder geschwulstartig auswachsen. Diese Zellfäden können eine Zelle dick sein oder auch bis zu sichtbaren und fühlbaren, aus Zellzapfen bestehenden Strängen heranwachsen. Gelangen sie in ein etwas derberes, widerstandsfähigeres Gewebe, etwa in die Kapsel der Lymphdrüse, so wachsen sie in den abgeschlossenen Räumen zu einem neuen Tumor an, der dann später wieder eigene Fäden aussenden kann. Das Lumen der Gefässe und Lymphgefässe selbst wird dabei nicht benutzt, sondern geht sehr häufig durch hyaline Degeneration zu Grunde (Cylindrom Billroth's). Dass auch durch die anderen Gewebe als die Lymphdrüsen dieser pilzfadenförmigen Wucherung ein Halt gesetzt werden kann, zeigt uns der Fall 5, bei dem die Tochtergeschwülste sich meistens subcutan entwickelten. Dass auch diese Metastasenbildung, wenn wir sie so nennen wollen, in ihrem Auftreten verschieden ist von den Metastasen anderer bösartigen Tumoren, geht daraus hervor, dass bei dem Patienten nicht bloss Metastasen in einem Gewebe, sondern in den verschiedensten Geweben sich vorfanden; er hatte Tochterknoten in den Schädelknochen, im Gehirn und in der Bauchmusculatur und im Subcutangewebe. Würde die Metastasenbildung auf dem Wege der Lymph- oder Blutbahn vor sich gehen, so müsste der Regel nach nur ein Gewebssystem des Körpers ergriffen werden, obgleich es hiervon Ausnahmen giebt.

Besonders gute Anhaltspunkte geben uns die vorstehenden Fälle

für die klinische Beobachtung, sowohl für Diagnose als Prognose. In der chirurgischen Klinik konnten in der letzten Zeit eine Anzahl von Endotheliomen vor der Exstirpation durch das klinische Bild diagnosticirt werden. Endotheliome sind mehr oder weniger ausgezeichnet durch ihren Sitz. Sie halten nicht bestimmte Localitäten ein, sondern sie können sich an jeder beliebigen Stelle und in allen möglichen Geweben des Körpers entwickeln, haben aber doch ihre Lieblingssitze. Obgleich dieselben noch nicht genau erforscht sind, so können wir doch die bekanntesten hier kurz anführen: Parotis und ihre Umgebung, Submaxillardrüse, Schleimhaut der Mund- und Rachenhöhle, Gesichtshaut, Gesichts- und Schädelknochen, Gehirnhäute, Unterhautzellgewebe, besonders häufig der Extremitäten, seltener des Rumpfes, Knochen und Periost, seröse Häute und Lymphdrüsen, submucöses Gewebe der Scheide, periarticuläres Gewebe, Ovarien, Nieren. Es unterliegt wohl keinem Zweifel, dass sie auch an vielen anderen Stellen vorkommen, und gerade in dieser Verschiedenheit des Sitzes liegt ein gewisser Anhaltspunkt für die Diagnose. Herr Professor Sato, Chirurg am 2. Hospital der Universität, hat vor einiger Zeit ein sogenanntes angeborenes Nierencarcinom exstirpirt, welches ebenfalls ein Endotheliom war, und es ist sehr wahrscheinlich, dass diese Tumoren wohl alle solche sind.

Endotheliome können sich in jedem Lebensalter entwickeln, und gerade diese Eigenschaft giebt uns sehr häufig Anhaltspunkte für die Differentialdiagnose mit anderen Tumoren.

Die Consistenz ist nach dem Sitz und dem Gewebe, aus dem sie sich entwickelt haben, eine verschiedene und schwankt zwischen fluctuirend und knorpelhart. Im allgemeinen gehören sie den weicheren Tumoren an.

Sie haben die Eigenschaft, häufig zu exulceriren, haben mit Sarkom das Gemeinsame, dass sie die umgebenden Gewebe vor sich herschieben, atrophiren und dann durchwachsen. Dieses geschieht aber schon bei verhältnissmässig geringerer Grösse, so dass sie sich hierin vom Sarkom unterscheiden, welches die Hautdecken meist sehr spät durchbricht. Die Art der Geschwürsbildung unterscheidet sich, charakteristisch von Carcinom, durch die vorher nicht bestehende narbige Einziehung der Gewebe und ist in vielen Fällen mehr als eine Gangränescirung der verdünnten und gespannten Gewebe anzusehen.

Schmerz ist sehr häufig nicht vorhanden, aber die Endotheliome können durch ihren Sitz in den Gelenken oder in der Nähe sensibeler Nerven schmerzhaft werden.

Das bei weitem charakteristischste Symptom ist die Lymphdrüsenanschwellung oder auch die Tochterknoten in anderen Geweben. Während bei Sarkomen die Drüsenanschwellungen fehlen, bei Carcinomen dieselben hart und sehr empfindlich sind, erscheinen sie bei Endotheliomen elastischweich bis fluctuirend und sind stets weicher als die Muttergeschwulst. Man fühlt oder sieht manchmal Verbindungsstränge von der Muttergeschwulst bis zu den Drüsen und gleiche Verbindungstränge unter den Drüsen selbst. Die Drüsen sind stets schmerzlos und stets mit der Umgebung nicht verwachsen.

Locale Recidive kommen bei abgekapselten Endotheliomen selten, bei diffusen häufig vor.

Das Wachsthum ist meist ein langsames, solange die Geschwulst abgekapselt erscheint; auch die Grösse erscheint eine geringe. Wird die Geschwulst bösartig, d. h. sendet sie ihre Fäden in den Lymphspalten weiter, so verbreitet sie sich mehr flächenförmig, und es entstehen Tochterknoten in den verschiedensten Geweben. Die einzelnen Knoten zeigen dann meist auch sehr langsames Wachsthum.

Die Prognose ist also nur eine günstige, solange wir im stande sind, alles Kranke auszurotten.

Haben wir eine diffuse Verbreitung vor uns, so können wir den Versuch machen, die Stränge, welche primäre und secundäre Knoten verbinden, mit auszurotten. Aber da die ersteren nur mikroskopisch sichtbar gemacht werden können, so bietet diese Exstirpation geringe Hoffnung auf Erfolg. Man wird in solchen Fällen sicher nur einen Erfolg haben, wenn man sich frühzeitiger, als es in dem Falle 1 geschehen ist, zur Abtragung ganzer Glieder entschliesst. Natürlich betrachten wir das Endotheliom als eine verhältnissmässig gutartige Geschwulst, und man darf sich nur zu verstümmelnden Operationen entschliessen, wenn das Bösartigwerden durch genauen Nachweis des continuirlichen Wachsthums in den enfernten Geweben festgestellt ist.

Am Schlusse dieser Arbeit fühle ich mich verpflichtet, meinem hochverehrten, Lehrer Herrn Professor Scriba, für die gütige Ueberlassung des Materials und besonders für die dauernde Unterstützung, meinen ergebensten Dank auszusprechen.

Derselbe hatte in Moskau auf dem XII. Internationalen Medicinischen Congress einen kurzen Vortrag über den gleichen Gegenstand gehalten und folgende Schlussfolgerungen gemacht.

Die Endotheliome sind häufig bösartige Geschwülste. In der Klinik in Tokio wurden in den letzten 2 Jahren 11 Fälle, darunter fünf bösartige beobachtet, also etwa 45%. (Inzwischen hat sich dieses Verhältniss durch eine Anzahl weiterer Fälle bestätigt.)

Sie recidiviren local und machen allgemeine Metastasen.

Die Metastasenbildung zeichnet sich von der bei den Geschwülsten bis jetzt bekannten in charakteristischer Weise aus.

Von der Muttergeschwulst wachsen feinere oder dickere, oft sogar makroskopisch sichtbare, aus aneinander gereihten Geschwulstzellen bestehende Fäden aus, welche meistens oder immer sich in den Lymphspalten befinden. Stossen diese Fäden in ihrem Wachsthum auf einen Widerstand, wird ihnen ein Halt geboten, so entwickeln sie sich zu neuen Tumoren, welche wieder, wie die Muttergeschwulst, Fäden aussenden und Metastasen bilden.

Letztere können bei demselben Individuum in den verschiedensten Geweben auftreten, wie z. B. in der Haut, Musculatur, dem Knochen, Lymphdrüsen, dem Gehirn u. s. w., und sind dadurch ebenfalls charakteristisch verschieden von den bei anderen Tumoren vorkommenden Metastasen, welche ja meist eine Gewebsgruppe bevorzugen.

Die Tochterknoten hängen immer continuirlich mit der Muttergeschwulst zusammen.

Während die Metastasen anderer Gewebe sich ähnlich verhalten, wie die Muttergeschwulst, sind die erkrankten Lymphdrüsen (durch Lymphstauung) von auffallend weicher, pseudofluctuirender Consistenz, ziemlich stark vergrössert und schmerzlos. Bei Durchschnitten fehlen alle Entzündungserscheinungen, dagegen sind die Geschwulstzellen in dem Hilus am reichlichsten und senden von da feine Fäden in die Marksubstanz, die Rinde aber ist frei von Endotheliomzellen und erweicht.

Gerade diese Beschaffenheit der Lymphdrüsen und Metastasen, und besonders auch die oft makroskopisch sichtbaren Verbindungsfäden der Tumoren untereinander, ermöglichen, uns oft eine exacte klinische Diagnose zu stellen.

Erklärung der Abbildungen auf Tafel II u. III.

Fig. 1. Randschnitt durch den Tumor von Fall 1. Zeiss E. Oc. 3.

Fig. 2. Schnitt durch die Marksubstanz einer Achseldrüse nahe dem Hilus von Fall 1. Zeiss C. Oc. 2.

Fig. 3. Schnitt durch den Tumor von Fall 4. Zellstränge und hyaline Degeneration. Zeiss D. Oc. 2.

Fig. 4. Schnitt durch eine Randpartie des Tumor Fall 5, die pigmentirten Zellstränge zeigend. Zeiss E. Oc. 1.

Die näheren Details sind leicht aus dem Text ersichtlich.

Fig. 1.

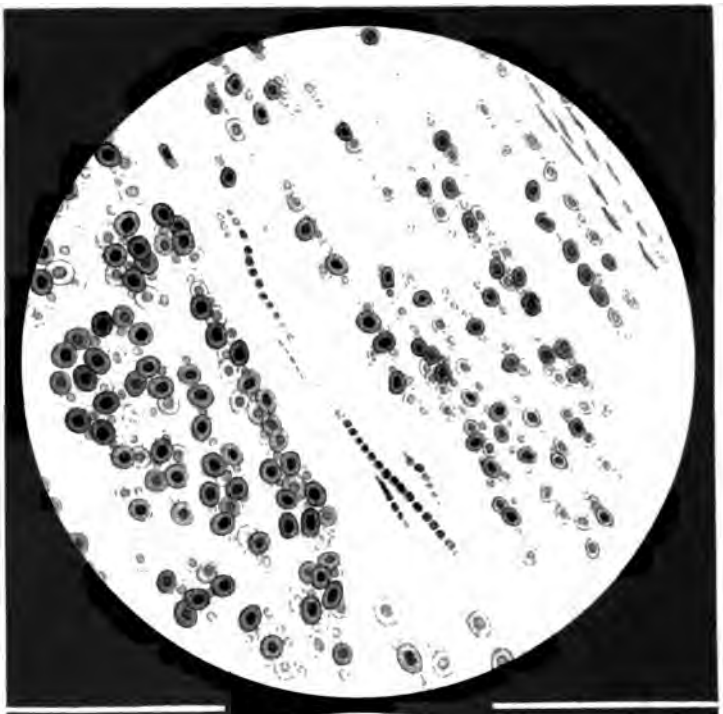

Fig. 2.

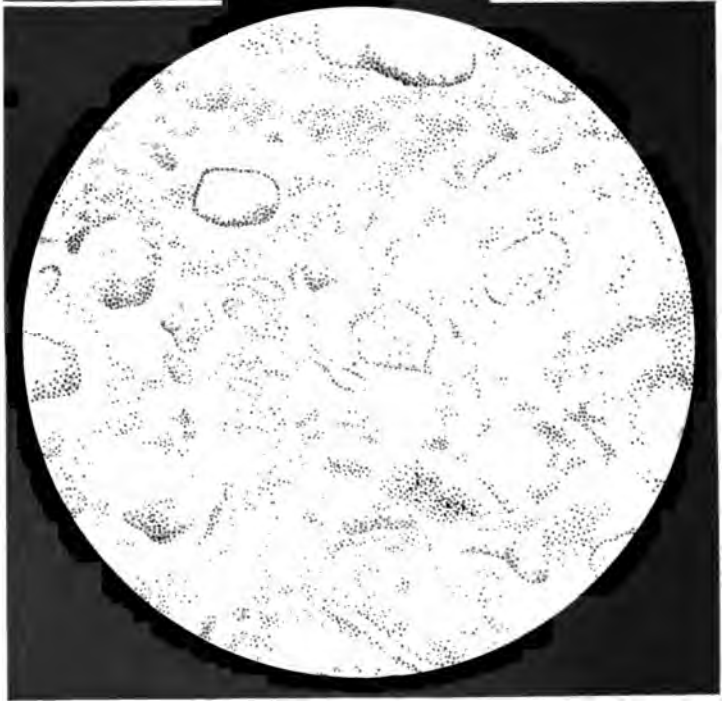

Fig. 3.

Fig. 4.

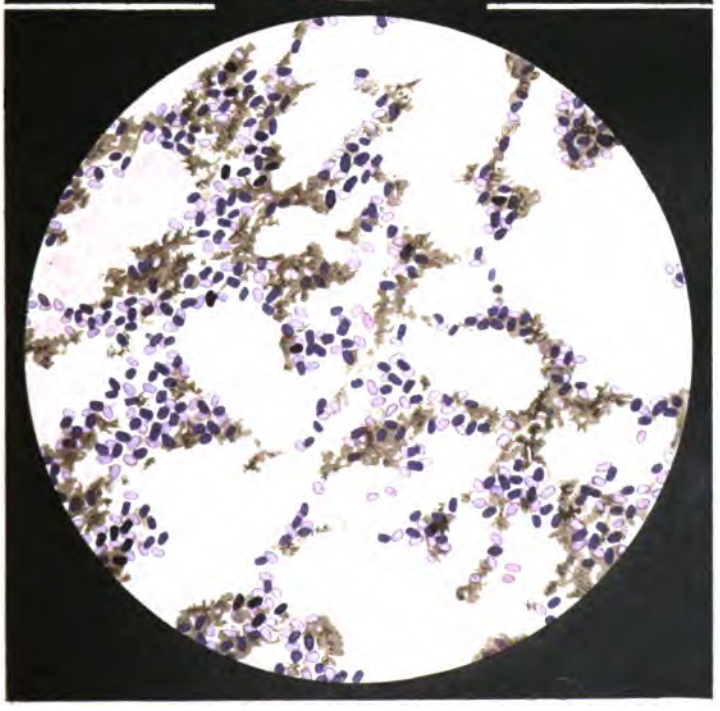

Lith. Anstv. E. A. Funke Leipzig.

XI.

Aus der chirurgischen Abtheilung des städtischen Krankenhauses Moabit zu Berlin (Director: Prof. Dr. Sonnenburg).

Bericht über die auf der Abtheilung in den letzten 8 Jahren ausgeführten Urethrotomien.

Von

Dr. Eugen Israel,

Assistenzarzt.

Als ein geeigneter Weg, um den Werth einer Operationsmethode beurtheilen zu können, erscheint der, das ganze diesbezügliche Material, das während eines längeren Zeitabschnittes in einem grösseren Krankenhause beobachtet worden ist, zu sammeln und der Oeffentlichkeit zu unterbreiten. In diesem Sinne hat Verfasser alle Fälle von Urethrotomie, die auf der Abtheilung des Herrn Professor Sonnenburg in der Zeit vom 1. April 1890 bis ebendahin 1898 zur Beobachtung gekommen sind, zusammengestellt.

In den 8 Jahren wurden im ganzen an 29 Männern und an 1 Weibe Harnröhrenschnitte ausgeführt. In allen hier aufgeführten Fällen gaben Verengerungen der Harnröhre die Indication zur Operation.

In Bezug auf die Aetiologie der Stricturen haben wir bei unserem Material im wesentlichen dieselben Erfahrungen gemacht wie andere Operateure. In der überwiegenden Mehrzahl der Fälle — 24 mal, id est 75 Proc. — war eine überstandene Gonorrhoe die Ursache der Strictur gewesen. In 4 Fällen erwiesen sich die Stricturen als Folgen eines Trauma, in den beiden letzten Fällen endlich ist die Aetiologie der beobachteten Harnröhrenverengerungen nicht zu eruiren gewesen.

Wir wollen zuerst die gonorrhoischen Stricturen betrachten. Das Alter der wegen gonorrhoischer Stricturen Operirten schwankt zwischen 26 und 70 Jahren. Am häufigsten werden Individuen im 5. und 6. Lebensjahrzehnt operirt. Es ist nicht ohne Interesse, bei dieser Gelegenheit festzustellen, wie viel Zeit zwischen der acuten

Gonorrhoe und den ersten Symptomen der durch sie bedingten Urethrastrictur gelegen ist. Die beigegebene Tabelle zeigt in diesem Punkte die grösste Verschiedenheit bei den einzelnen Individuen. Ein Patient hatte schon 1 1/2 Jahr nach der Infection Stricturbeschwerden, während sich bei einem anderen erst nach 35 Jahren die ersten Symptome einer Harnröhrenverengerung zeigten. Im Mittel liegen nach unseren Erfahrungen ca. 18 Jahre zwischen der Infection und dem Bemerkbarwerden der Strictur.

Was den Sitz der gonorrhoischen Stricturen anbetrifft, so haben wir laut Tabelle ebenso wie andere Autoren diese Stricturen am häufigsten am centralen Ende der Pars bulbosa, im Bulbus urethrae, angetroffen. Thompson berechnet, dass 4/6 aller gonorrhoischer Stricturen in der Pars bulbosa ihren Sitz haben. Auf unserer Tabelle ist dies Verhältniss noch mehr zu Gunsten der Pars bulbosa verschoben.

Mehr als eine Strictur haben wir fünfmal oder in 20,8 Proc. beobachtet. Davon zeigten 2 Kranke 2 Stricturen, die drei anderen mehrfache. Diese hatten ihren Sitz im vorderen Theil der Harnröhre. In einem Falle (II) stiess man schon 3 cm vom Orificium externum entfernt auf eine Strictur.

Ueber die von uns ausgeführten Operationen ist zu berichten, dass wir sechzehnmal die Urethrotomia externa gemacht haben. In 3 Fällen genügte die Urethrotomia interna. In 2 Fällen mussten wir beide Operationen combiniren, und in 3 Fällen endlich kamen wir auch damit noch nicht zum Ziele, sondern mussten zum Catheterismus posterior schreiten.[1])

Die Art, wie wir vorgehen, ist folgende: Wenn eine Strictur auf unblutigem Wege nicht zu beseitigen ist, so versuchen wir stets zuerst die Urethrotomia interna, die wir nach Einführung der Sonde filiforme mit dem Maissoneuve'schen Urethrotom machen. So weit nach vorn sitzende Stricturen wie die ersten in Fall II und V durchschneiden wir natürlich mit dem geknöpften Messer. Wir lassen dann einen harten Katheter 3—5 Tage liegen und beginnen nach circa 2 Wochen mit der Bougiercur. Unangenehme Zwischenfälle, starke Blutungen u. dgl., haben wir niemals beobachtet.

Wenn es unmöglich ist, die fadenförmige Sonde durch die verengte Stelle hindurch zu bringen, so machen wir die Urethrotomia externa, und zwar stets die vordere, der wir nach König den Vorzug geben. Wir führen einen Metallkatheter bis zur Strictur vor, dann schneiden wir in Steinschnittlage des Patienten auf den Katheter

1) Diese Fälle sind bereits veröffentlicht worden.

ein, eröffnen die Harnröhre und bahnen uns einen Weg zur Blase. Das ist meist sehr schwierig, aber mit Ausnahme der 3 Fälle von Catheterismus posterior ist es uns immer — wenn auch oft nur mit grosser Mühe und nach langem Suchen — gelungen, das centrale Ende der Urethra aufzufinden.

Nur einmal, im Fall IV, mussten wir die hintere U. externa machen. Dieser Patient kam zu uns mit einer am Perineum sitzenden Urinfistel, die als Folge einer an ihm 8 Jahre vorher gemachten U. externa zurückgeblieben war. Trotz heftigen Harndranges entleerte Patient aus seiner Fistel nur tropfenweise übelriechenden Urin; aus dem Orificium extern. kam gar kein Urin. Im vorderen Theil der Harnröhre fanden sich mehrere Stricturen. Obwohl einige von ihnen durch U. interna gespalten waren, gelang es nicht, den Katheter bis zur Fistel vorzuschieben. Deswegen mussten wir hier die hintere U. externa machen: Nachdem von der Fistel aus ein Katheter in die Blase eingeführt war, wurde die alte Narbe gespalten, die Urethra blossgelegt und von hinten mit einem geknöpften Messer die Strictur durchschnitten. Hier sei gleich vorausbemerkt, dass wir mit diesem Patienten insofern ein schlechtes Resultat erzielten, als er nicht die Geduld hatte, das Ende des Heilverfahrens abzuwarten, sondern vorzeitig mit einer Fistel die Anstalt verliess.

Wie die Tabelle zeigt, haben wir bei der überwiegenden Mehrzahl unserer Kranken neben den Stricturen durch sie bedingte Complicationen beobachtet. Am häufigsten sahen wir Urininfiltrationen und periurethrale Abscesse, ausserdem Cystitis und Prostatahypertrophie. So schwere Urininfiltrationen wir auch hatten, so haben wir doch durch diese Phlegmone nur einen einzigen Kranken (Fall XVI) verloren. Hoden-, resp. Nebenhodenentzündungen sahen wir — wenn man von dem Fall von tuberculöser Erkrankung des Hodens und Nebenhodens (Patient VI) absehen will — fünfmal, zweimal rechts und dreimal links. Nach Posener sollen die die Harnröhrenstricturen complicirenden Hoden- und Nebenhodenentzündungen links häufiger sein als rechts, was wir bestätigen können.

Was nun den Erfolg, den wir bei unseren Operationen hatten, anbelangt, so muss man unterscheiden zwischen dem unmittelbaren Erfolge des Heilverfahrens und dem Dauerresultat.

Von unseren 24 Fällen haben wir vier, also 16,7 Proc., durch den Tod verloren. Der eine Patient — Fall IX —, ein 70jähriger Greis, starb einen Tag nach der Operation im Collaps. Der 2. Patient — Fall VI — hatte eine progrediente Phthise und ist an Miliartuberculose zu Grunde gegangen. Der 3. Patient — Fall VII — ist einer

Urämie erlegen. Der vierte endlich — Fall XVI — ist an Sepsis eingegangen. Bei der Section fand man Cystitis und Pyelonephritis purulenta ascendens. In allen 4 Fällen war also nicht die Operation die Todesursache, sondern die schweren Allgemeinzustände der betreffenden Kranken machten unseren Eingriff erfolglos.

Von den übrig bleibenden 20 Patienten haben vier — der schon erwähnte Patient IV, sowie XII, XV und XIX — mit einer Fistel vorzeitig die Anstalt verlassen.

Der Rest von 16 Operirten wurde geheilt, d. h. die Wunden waren geschlossen, und die Patienten konnten bei völliger Continenz ohne Beschwerden Urin lassen. Wir haben also von 24 wegen gonorrhoischer Stricturen Operirten sechzehn oder 66⅔ Proc. als geheilt entlassen.

Damit ist für den Werth dieses Heilverfahrens natürlich noch sehr wenig bewiesen; denn der Zweck unseres Eingreifens war ja, den Kranken dauernd von seinen Beschwerden zu befreien. Um nun zu erfahren, wie weit uns das gelungen war, hat sich Verfasser der Mühe unterzogen, den jetzigen Aufenthaltsort der Operirten aufzufinden und sie einer genauen Nachprüfung zu unterziehen. Das war überaus schwierig, da ein grosser Theil der in unser Krankenhaus Eingelieferten obdachlos ist. Aber wenn sie auch feste Wohnungen haben, so ziehen diese Leute doch so oft um, dass es nach Jahren nicht möglich wird, sie aufzufinden.

Von den sechzehn als geheilt Entlassenen kommen für das Dauerresultat die vier letzten Fälle nicht in Betracht, da sie erst im letzten Jahre operirt worden sind. 6 Patienten waren trotz aller Mühe nicht aufzufinden. Wir haben sie in der Tabelle mit 0 bezeichnet. Bei den übrig bleibenden 6 Fällen sind zu den in der Tabelle angegebenen Zeiten von uns Nachuntersuchungen vorgenommen worden. In allen diesen Fällen waren wir mit dem Erfolg der Operation sehr zufrieden. Alle Patienten ohne Ausnahme konnten ohne Beschwerden den Harn halten, sowie lassen, und die Einführung eines mittelstarken silbernen Bougies gelang ausnahmslos ohne jeden Widerstand. Wir haben ja leider nur einen Theil unserer Urethrotomirten nachuntersuchen können, aber alle diese Leute waren nach 2—6 Jahren ganz frei von Beschwerden. Wenn wir annehmen dürften, dass die von uns nicht nachgeprüften Fälle das gleiche Resultat bieten, so hätten wir wahrlich Ursache, mit dem Erfolge unserer Urethrotomien bei gonorrhischen Stricturen zufrieden zu sein.

Wenn wir uns nunmehr der Betrachtung der wegen traumatischer Stricturen Urethrotomirten zuwenden, so müssen wir hier bei

den einzelnen Fällen etwas länger verweilen. Im allgemeinen sei nur gesagt, dass wir viermal operirt haben, einmal haben wir die Urethrotomia interna gemacht und dreimal die Externa. Von den 4 Patienten wurde einer — Fall XXVI —, ein 70jähriger Greis, mit Fistel entlassen, die drei anderen waren geheilt, und sie sind, wie die Tabelle angiebt, 2—6 Jahre post operationem recidivfrei gewesen.

Zur Gruppe der wegen traumatischer Strictur Urethrotomirten gehört auch das eine Weib, das wir operirt haben. Frau K. — Fall XXV — war, bevor sie in unsere Behandlung kam, schon mehrmals urethrotomirt worden. Aus ihrer interessanten Krankengeschichte sei Folgendes hervorgehoben: Frau K. hatte schon zwei ohne Zwischenfall verlaufene Geburten durchgemacht, als sie am normalen Ende ihrer 3. Schwangerschaft auf dem Wege nach der Gebäranstalt in der Droschke durch einen Partus praecipitatus entbunden wurde; dabei zerriss ihre Harnröhre. Schon bald nach der Entlassung aus der Klinik bekam die Frau Harnbeschwerden. Anfangs konnte sie das Wasser nicht halten, später trat unter heftigem Harndrang Anurie ein. Patientin ist häufig Gegenstand ärztlicher Behandlung gewesen. Sie ist, wie oben erwähnt war, mehrmals urethrotomirt worden, ausserdem hat sie vielfach Bougiercuren durchgemacht. Immer, wenn durch die Behandlung eine gewisse Besserung eingetreten war, zwangen die misslichen häuslichen Verhältnisse die arme Frau dazu, das Krankenhaus zu früh zu verlassen.

Im September 1893 kam sie in unsere Behandlung, weil sie wiederum seit Wochen die heftigsten Harnbeschwerden — Harndrang und Ischurie — hatte. Bei der Aufnahme fand man die Harnröhrenöffnung trichterförmig eingezogen und durch Narbenzüge stark verengt, nur für eine ganz feine Sonde passirbar. In Narkose wurden mit dem le Fort'schen Urethrotom die verengten Stellen durchschnitten, und dann eine energische Bougiercur eingeleitet. Bei ihrer Entlassung konnte Patientin ohne Beschwerden uriniren und den Harn gut halten. Leider war ihr jetziger Aufenthalt nicht zu eruiren. Das Einzige, was wir von ihr erfahren haben, ist, dass sie 2 Jahre nach der Operation auf der inneren Abtheilung unseres Krankenhauses wegen Influenza behandelt worden ist. Damals hatte sie keinerlei subjective Harnbeschwerden, wenn schon der trübe Urin mit flockigem Sediment und Spuren von Albumen den Fortbestand der alten chronischen Cystitis erkennen liess.

Die beiden nächsten Fälle — XXVI und XXVII — betreffen Männer, die beide die ihre Strictur bedingende Harnröhrenzerreissung durch einen Fall rittlings auf einen Balken erworben haben. Beide

Nr.	Namen	Alter	Zeit, die zwischen der Infection und dem Auftreten der ersten Strictur-beschwerden lag	Sitz der Strictur	Operation
I.	Steinauer.	31 Jahre.	—	16* cm	Externa.
II.	Grundt.	40 "	20 Jahre.	3 cm* und 17 cm*	"
III.	Luckow.	47 "	20 "	Pars bulbosa.	"
IV.	Ulbrich.	58 "	32 "	Mehrfache Strictu-ren, die erste 10 cm*	Externa und Interna.
V.	Ziesecke.	46 "	5 "	5 cm*, 8 cm*, 16 cm*	Interna.
VI.	Schmidt.	45 "	5 "	Pars bulbosa.	Externa.
VII.	Kopp.	59 "	34 "	"	"
VIII.	Schaller.	53 "	32 "	"	"
IX.	Brunne.	70 "	—	$8^1/_2$ cm* u. $12^1/_2$ cm*	Interna und Externa.
X.	Grodke.	48 "	19 "	Pars bulbosa.	Externa.
XI.	Graunke.	62 "	17 "	"	"
XII.	Schneider.	57 "	17 "	Mehrfache Strictur, die erste 5 cm*	Intern., Extern. Catheter. post.
XIII.	Wurmsee.	26 "	18 "	—	Externa.
XIV.	Baumgardt.	60 "	—	Pars bulbosa.	"
XV.	Krostewitz.	43 "	19 "	"	"
XVI.	Rieprecht.	41 "	$1^1/_2$ "	"	"
XVII.	Klecker.	60 "	27 "	"	"
XVIII.	Stahns.	47 "	25 "	"	Externa, Ca-theterism. post.
XIX.	Otto.	38 "	4 "	"	" "
XX.	Pioch.	61 "	35 "	Pars cavernosa.	Externa.
XXI.	Bielau.	31 "	8 "	"	"
XXII.	Wilhelmi.	41 "	20 "	Pars bulbosa.	Interna.
XXIII.	Eckert.	49 "	25 "	"	"
XXIV.	Seidel.	51 "	25 "	"	Externa.

* Vom Orificium externum entfernt.

Gruppe.

Complicationen	Ausgang	Dauerresultat
Appendicitis.	Geheilt.	Nach 6 Jahren ganz ohne Beschwerden.
Orchitis et epididymitis dextr.	"	0
Infiltratio urin. Orchitis et epididymitis sinistra.	"	Nach 4 Jahren ganz ohne Beschwerden.
—	Ungeheilt mit Fistel auf Wunsch zu früh entlassen.	—
Infiltratio urin.	Geheilt.	Nach 4 Jahren ganz ohne Beschwerden.
Phthisis pulmonum. Hypertrophia prostatae. Orchitis et epididymitis tubere.	† an Miliartuberculose.	—
Uraemia.	† an Urämie.	—
Infiltratio urin.	Geheilt.	0
Infiltratio urin. Hypertrophia prostatae.	† im Collaps.	—
—	Geheilt.	0
Hypertrophia prostatae.	"	0
Abscess. periurethr.	Mit Fistel auf Wunsch vorzeitig entlassen.	—
" "	Geheilt.	0
Epididymitis sin.	"	0
Infiltratio urin.	Mit Fistel entlassen.	—
Hypertrophia prostatae. Cystitis. Pyelonephritis.	† an Sepsis.	—
Infiltratio urin.	—	—
Cystitis.	Geheilt.	Nach 3 Jahren ganz ohne Beschwerden.
—	Mit Fistel auf Wunsch vorzeitig entlassen.	—
Orchitis dextra.	Geheilt.	Nach fast 2 Jahren ganz ohne Beschwerden.
Abscess. periurethr.	"	erst im letzten Jahre operirt.
—	"	
—	"	
Cystitis.	"	

II.

Nr.	Name	Alter	Ursache	Zeit zwischen Trauma und erstem Auftreten der Stricturbeschwerden	Sitz der Strictur
XXV.	Frau Kurpjun.	59 Jahre.	Sturzgeburt.	Sofort.	—
XXVI.	Rebitzky.	70 "	Fall rittlinks auf einen Balken.	4 Wochen.	Pars bulbosa.
XXVII.	Kirsch	48 "	"	6 "	"
XXVIII.	Wiese.	47 "	Beckenbruch.	6 Monate.	"

III.

XXIX.	Greil.	45 "	—	—	Mehrfache Strikturen in der Pars medulans, eine in der Pars bulbosa.
XXX.	Striese.	41 "	—	—	Pars bulbosa.

haben, wie die Tabelle angiebt, schon wenige Wochen nach dem Unfall Urinbeschwerden bekommen. In beiden Fällen sass die Strictur in der Pars bulbosa und wurde durch Urethrotomia externa behoben.

Patient XXVI verliess vorzeitig mit Fistel die Anstalt. Patient XXVII wurde geheilt entlassen. Wir haben ihn vor kurzem — i. e. 5 Jahre nach der Operation — wieder untersucht. Patient klagt, dass er bisweilen Schmerzen beim Uriniren habe, aber sonst hat er vollkommene Continenz, die Narbe ist fest, und die Einführung eines mittelstarken Metallkatheters macht keine Schwierigkeiten.

Patient XXVIII hatte, 6 Monate bevor er in unsere Behandlung kam, einen doppelseitigen Beckenbruch mit Harnröhrenquetschung dadurch erlitten, dass ein 500 kg schweres Weinfass auf seinen Leib gefallen war. Patient wurde zur Charité gebracht. Hier wurde ihm, da er nicht uriniren konnte, eine Urethrotomia externa gemacht. Ehe jedoch die Behandlung noch beendigt war, hatte Patient die Charité auf seinen Wunsch verlassen. Schon 2 Wochen nach der Entlassung wurden die Harnbeschwerden wieder so heftig, dass Patient unsere Behandlung aufsuchte.

Wir fanden die Blase wenig gefüllt. Aus dem Orificium externum tropfte unaufhörlich übelriechender, mit Eiterflocken vermischter Urin.

Gruppe.

Operation	Ausgang	Dauerresultat
Interna.	Geheilt.	Nach 2 Jahren ohne Beschwerden.
Externa.	Mit Fistel vorzeitig auf Wunsch entlassen.	—
"	Geheilt.	Nach 5 Jahren hat Pat. ab und zu Schmerzen beim Uriniren. Vollkommene Continenz. Mittelstarker Katheter leicht einführbar.
"	"	Nach 3 Jahren ganz frei von Beschwerden.
Gruppe.		
Interna und Externa.	Geheilt.	0
Interna.	"	0

Die Einführung eines Katheters oder einer Sonde machte ein in der Pars bulbosa sitzendes Hinderniss unmöglich. Deshalb wurde durch die alte Narbe hindurch die Urethrotomia externa in der bei uns üblichen Weise gemacht. Später wurde Patient bougiert und nach 6 Wochen geheilt entlassen. Wir haben ihn nach 3 Jahren wiedergesehen. Er fühlt sich sehr wohl und hat gar keine Harnbeschwerden mehr. Ein dicker, silberner Katheter passirt anstandslos seine Harnröhre.

Nunmehr kommen wir zur Betrachtung der letzten Gruppe. Hier haben wir 2 Fälle vereinigt, bei denen wir trotz genauer Erhebung der Anamnese und sorgfältiger Untersuchung als Ursache für die Structurbildung weder eine Gonorrhoe, noch ein Trauma nachweisen konnten. Sonst bieten diese Fälle nichts Gemeinsames, wir wollen sie daher einzeln betrachten.

Patient Greil — XXIX — erregt unser Interesse nicht nur seiner Harnröhrenstricturen wegen, sondern auch, weil er das seltene Phänomen der Präputialsteine bot. In dem Vorhautsack des 45jährigen Mannes wurden 5 Präputialsteine gefunden, von denen einer 8,1 g wog. Ausserdem war die Harnröhre des Patienten in ihrer Ausdehnung vom Orificium ext. bis zum Bulbus mit Stricturen durchsetzt. Dieser

Patient gab an, dass er niemals geschlechtskrank gewesen sei und auch nie irgend eine Verletzung am Damm und an der Harnröhre erlitten habe. Die Krankengeschichte dieses Mannes ist ausführlich in einer Arbeit von Zeller in v. Langenbeck's Archiv, Bd. XLI, Heft 1, veröffentlicht worden. Hier sei der Fall nur der Vollständigkeit halber mit erwähnt. Zu Zeller's Angaben sei aus dem weiteren Verlauf nachgetragen, dass Patient einige Wochen nach Veröffentlichung des Falles als geheilt entlassen worden ist. Was später aus ihm geworden ist, haben wir leider nicht erfahren können.

Der letzte und XXX. Fall endlich betrifft einen 40jährigen Arbeiter, der, abgesehen von einem schweren Typhus, niemals krank gewesen ist. Er will vor allem nie eine venerische Infection gehabt oder irgend ein Trauma am Unterleib erlitten haben. Seit 2 Jahren hat Patient Harnbeschwerden.

Die objective Untersuchung ergab nichts, was auf eine überstandene Gonorrhoe oder ein Trauma schliessen lassen konnte. Aus der Harnröhre tröpfelte fortwährend trüber, eiweisshaltiger Urin von ammoniakalischem Geruch. Die Einführung eines Katheters wurde durch ein im hinteren Theile der Pars cavernosa sitzendes Hinderniss, das man auch von aussen fühlen konnte, unmöglich gemacht. Nur eine Sonde filiforme konnte durch die Strictur hindurch bis in die Blase gelangen. Deswegen wurde in Narkose die Urethrotomia interna gemacht. Die Blutung wurde durch die Einführung eines elastischen Dauerkatheters sofort zum Stillstand gebracht. Nach 3 Wochen wurde mit der Bougiercur begonnen und gleichzeitig die Cystitis durch Ausspülungen mit Höllensteinlösung behandelt.

Die Cystitis war sehr hartnäckig; auch mit dem Bougieren kamen wir nur sehr langsam vorwärts, so dass Patient erst 7 Monate post operationem geheilt entlassen werden konnte.

Obwohl wir uns die grösste Mühe gaben und auch die Hülfe des Kgl. Polizeipräsidiums in Anspruch nahmen, ist es uns leider nicht gelungen, den jetzigen Aufenthalt dieses Patienten zu ermitteln, so dass wir über das Dauerresultat des mit ihm angestellten Heilverfahrens nichts berichten können.

Wenn wir zum Schluss das Gesagte zusammenfassen, so haben wir gesehen, dass die impermeablen Stricturen der Urethra gewöhnlich im Bulbus urethrae sitzen. Wenn man schon im Anfangstheil der Harnröhre Verengerungen findet, so haben die Patienten in der Regel weiter hinten noch mehrere Stricturen.

Wenn Harnröhrenstricturen durch Bougieren nicht mehr zu beheben sind und einen blutigen Eingriff verlangen, so ist in der Mehr-

zahl der Fälle die Urethrotomia externa die beste Operationsmethode. Sitzen die Stricturen in der Pars pendulans, so kann natürlich nicht von der U. externa, sondern nur von der U. interna die Rede sein. Aber auch bei Stricturen im Bulbus urethrae möchten wir — im Gegensatz zu manchen anderen Autoren — empfehlen, die Urethrotomia externa zu machen, natürlich nur, wenn sie möglich ist, d. h. wenn eine fadenförmige Leitsonde die verengte Stelle passiren kann.

Wir haben diese Methode in letzter Zeit einige Male mit Erfolg angewendet. Mit Dauerresultaten können wir allerdings noch nicht dienen, da der einzige Patient, bei dem wir schon vor Jahren eine im Bulbus urethrae sitzende Strictur mittels Urethrotomia interna geheilt haben — Fall XXX —, nicht nachuntersucht werden konnte, aber wir haben gefunden, dass diese Methode das Heilverfahren wesentlich abkürzt, ohne den Kranken irgendwie zu gefährden. Deswegen möchten wir empfehlen, bei geeignet erscheinenden Fällen diesen Weg zu versuchen.

XII.

Zur Verwendung gestielter Hautlappen.

Von

Dr. med. Julius Miller-Hamburg,

früherem Volontärarzte am Seemannskrankenhause.

(Mit 2 Abbildungen.)

Im Folgenden theile ich auf Anregung des Herrn Dr. Lauenstein, dem ich auch an dieser Stelle für diese Anregung und für das wohlwollende Interesse, das er für vorliegende Arbeit stets bewies, verbindlichst danke, 3 Fälle von Verwendung gestielter Lappen zur Deckung von Defecten an der Hand und an der Fusssohle mit, welche immerhin nicht so sehr häufig vorzukommen pflegt.

I. Fall. Der 45jährige Heizer H. N. fiel am 31. Januar 1896 an der Westküste von Afrika in den Schiffsraum und konnte während des Falles mit der rechten Hand eine Kette ergreifen. Er konnte sich aber nicht festhalten, so dass die Hand an der Kette weiter rutschte und in den am unteren Ende der Kette befindlichen Haken gerieth. Dadurch erlitt der Patient eine umfangreiche Weichtheilverletzung an Handrücken und Handfläche und eine Durchreissung der Sehnen des kleinen Fingers. Der herbeigerufene englische Arzt nahm alsbald die Exarticulation des kleinen Fingers vor und legte einen sterilen Verband an. Patient wurde zuerst in Ogowe behandelt und kam dann nach Hamburg, wo er am 29. März 1896 in das Seemannskrankenhaus aufgenommen wurde.

Bei seiner Aufnahme bot die Hand folgendes Bild:

Die rechte Hand ist gegen die linke ziemlich atrophisch, die Haut liegt straff gespannt über Finger- und Handrücken. Auf der Handfläche findet sich 1 cm von den Mittelhandfingergelenken entfernt eine leicht eingezogene Narbe von etwas über $1^1/_2$ cm Länge. Der kleine Finger der rechten Hand fehlt. An der ulnaren Seite der Hand, an der Exarticulationsstelle des kleinen Fingers, ist eine 3 cm lange und $1^1/_2$ cm breite, dem vorspringenden 5. Mittelhandknochen aufliegende Wundfläche vorhanden. Der Ringfinger steht volarwärts gebeugt, und zwar ist er im 1. Interphalangealgelenk in einem Winkel von 150^0 gebeugt, im Metacarpophalangealgelenk steht er in einem Winkel von 120^0. Im 2. Interphalangealgelenk ist er activ völlig ankylotisch, passiv sind Bewegungen in einem Winkel von 20^0, im 1. Interphalangealgelenk in einem Winkel von 30^0 möglich. Der Daumen bleibt von dem Zeigefinger 2 cm zurück, der Ringfinger von der Hohlhand $1^1/_2$ cm. Im unteren Drittel des rechten Vorderarmes finden sich an der Beugeseite zahlreiche weisse, derbe Narben.

Bei der Aufnahme wird die granulirende Stelle steril verbunden. Patient fängt alsbald an zu pendeln.

10. April. Die Heilung der Wunde hat gar keine Fortschritte gemacht, weshalb Patient das Pendeln wieder einstellt.

22. April. Wunde unverändert; die volare Flexion des Ringfingers ist noch stärker geworden (s. Fig. 1).

Fig. 1.

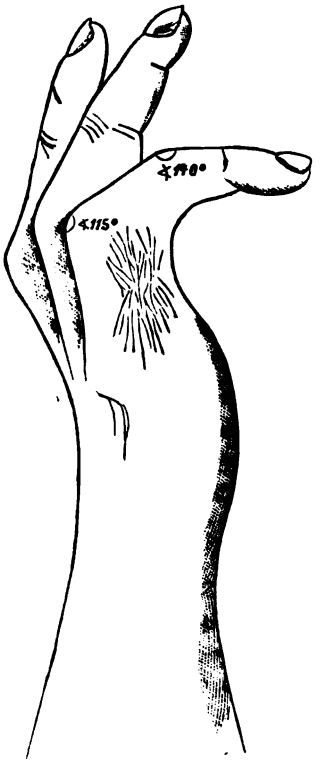

30. April. Da die Heilung der Wunde nur sehr langsam vor sich ging, und die Beugecontractur des Ringfingers immer stärker wurde, wird heute folgende Operation ausgeführt:

In Narkose wird bei Constriction des Oberarmes der stark vorspringende 5. Mittelhandknochen durch Ovalärschnitt exarticulirt. Hierauf Lösung der Constriction und Stillung der Blutung. Im unmittelbaren Anschluss daran quere Incision, bezw. Einkerbung der narbigen Stränge der Hohlhand, bezw. der Aponeurose der Palma, bis Finger III und IV völlig gestreckt sind. Hierauf wird aus der Bauchwand ein viereckiger Lappen gebildet. Derselbe wird 4 cm links vom Nabel angelegt, beginnt 5 cm oberhalb Nabelhöhe und reicht nach unten 6 cm unterhalb Nabelhöhe. Er hat eine Länge von 11 cm und eine Breite von $7\frac{1}{2}$ cm und verläuft schräg von links oben nach rechts unten. Der Lappen wird von unten nach oben lospräparirt, so dass sein oberes Ende mit der Bauchwand in Verbindung bleibt. Hierauf wird er über die Exarticulationsstelle des 5. Mittelhandknochens gelegt und nach vorausgegangener maximaler Streckung der Finger durch 11 Nähte an der Hand befestigt, so dass der Lappen über den 4. Mittelhandknochen zu liegen kommt und den Substanzverlust völlig bedeckt. Dann wird das untere Ende der Bauchwunde fast völlig durch Naht geschlossen. Steriler Verband. Die Hand wird in ausgestreckter Stellung auf einer Holzschiene durch einen umfangreichen, Arm und Rumpf verbindenden Gypsverband fixirt.

7. Mai. Verbandwechsel. Der Hautlappen aus der Bauchhaut ist an die Handwunde gut angeheilt. Die Hautbrücke zwischen Hand und Bauchwand wird durch einen elastischen Schlauch wiederholt und für längere Zeit abgeschnürt und hierauf durchschnitten.

2. Juni. Die Wundheilung verläuft ohne jegliche Störung.

29. Juni. Die Sensibilitätsverhältnisse an dem angeheilten Hautlappen sind folgende: Pinselberührung wird nicht gefühlt, ebenso werden Nadelstiche nicht gefühlt. Elektrocutane Sensibilität ist erhalten. Patient hat kalte Hände. Die Temperaturempfindung ist herabgesetzt.

19. Juli. Die Nadelspitze wird jetzt gefühlt, Zahlen werden nicht erkannt. Wärme und Kälte wird nicht deutlich erkannt.

31. Juli. Patient wird heute geheilt entlassen. Die Beweglichkeit der Finger ist völlig frei, der Lappen ist erheblich geschrumpft, die Sensibilität ist normal (s. Fig. 2).

Jetzt (Herbst 1898) giebt Patient an, dass er in dem angeheilten Lappen noch immer ein starkes Kältegefühl habe. Der angeheilte Lappen ist im Verhältniss zu seiner Umgebung etwas geröthet und fühlt sich kalt an. Die Sensibilität ist völlig normal.

Fig. 2.

Abgesehen von der gewählten Operationsmethode, welche weiter unten ihre Begründung und Erklärung finden soll, ist am obigen Falle die geringe Heilungstendenz zu erwähnen, welche ein operatives Eingreifen dringend nöthig erscheinen liess. Als Patient aufgenommen wurde, fing er, um die Beweglichkeit der Finger wieder herzustellen, alsbald an zu pendeln, musste aber, da die Heilung von dem Pendeln ungünstig beeinflusst schien, dasselbe nach kurzer Zeit wieder einstellen. Trotz völliger Ruhigstellung der Hand trat aber doch keine Beschleunigung des Heilungsverlaufes ein, so dass ein operativer Eingriff vorgenommen werden musste. Da es sich in dem Falle einmal um ein Ulcus prominens des Metacarpus V und dann um eine Narbencontractur der Finger IV und III, welche durch die vorausgegangenen Entzündungsvorgänge der Hohlhand und die Retraction der Palmaraponeurose und deren Verbindungen mit dem Beugesehnenapparat der Hohlhand bedingt war, handelte, so war die Aufgabe dieses operativen Eingriffes eine doppelte, bezw. dreifache.

Zuerst musste das Ulcus prominens beseitigt werden, was nur durch Auslösung des Metacarpus V erfolgen konnte.

Dann musste die Beugecontractur der Finger IV und III behoben werden. Um sie zu bewirken, mussten die spannenden Narben der Vola manus unter Schonung der Sehnen quer incidirt werden.

Damit jedoch die Retraction der Weichtheile der Hohlhand sich nicht wieder bildete, wie ohne sonstige Maassnahmen zu befürchten war, musste der Defect der Hohlhand möglichst sofort gedeckt werden. Die Art der Deckung soll weiter unten ihre Würdigung finden.

II. Fall. Der Seemann C. J. B. erlitt am 19. März 1897 eine complicirte Verletzung des linken Fusses und wurde nach Anlegung eines Nothverbandes sofort in das Seemannskrankenhaus aufgenommen. Bei seiner Aufnahme bot der linke Fuss folgendes Bild:

Am linken Fussrücken läuft, am Metatarsophalangealgelenk der grossen Zehe beginnend, über dem Mittelfuss nach dem Fussgelenk zu eine ungefähr $^1/_2$ cm breite, scharfrandige, 7 cm lange Wunde; an ihrem distalen Ende fühlt man in der Länge von ungefähr 1 cm den Knochen freiliegend. Die Beweglichkeit der Zehen ist beschränkt. An der Fusssohle fehlt in der vorderen Hälfte die Haut völlig. Der Grund der ziemlich stark verunreinigten Wunde besteht grösstentheils aus Musculatur. An der Kleinzehenseite greift die Wunde etwas auf die Rückseite über, hier ragt die von Weichtheilen entblösste Grundphalanx der 5. Zehe hervor, die beiden vorderen Glieder fehlen. Die 4. Zehe zeigt eine complicirte Fractur der Mittelphalanx, die 3. eine offene Luxation des Endgliedes. An der grossen Zehe erstreckt sich die Fusssohlenwunde bis an das Mittelfusszehengelenk, dessen Kapsel eingerissen ist. Mittelfuss und Fusswurzelknochen sind unversehrt.

19. März. Nach gründlicher Desinfection und Abtragung der gequetschten Ränder Auslösung des 5. Metatarsus, die Mittelglieder der 4. und 3. Zehe werden in ihrer Mitte amputirt. Nach der Blutstillung und Tamponade mit Jodoformgaze Occlusivverband.

1. Mai. Die vordere äussere Hälfte der Fusssohle zeigt eine hart am Kleinzehenrand beginnende, 12 cm lange und $5^1/_2$ cm breite Granulationsfläche, welche heute durch folgende Operation gedeckt wird:

In Narkose wird aus der Innen- und Rückseite der rechten Wade ein bis an die Musculatur reichender, etwa 2 Hände grosser Lappen mit der Basis nach unten gebildet. Nach Anfrischung des Kleinzehenrandes der Granulationsfläche wird der Lappen hier und am Vorderrande derselben durch fortlaufende Naht mit Aluminiumbroncedraht befestigt und aseptisch verbunden, so dass der linke Fuss an der rechten Wade mit der Sohle schräg nach unten steht. Das linke Knie ist fast rechtwinklig gebeugt. Hierauf Anlegung eines starken Gypsverbandes.

8. Mai. Verbandwechsel. Die Spitze des Lappens in Thalergrösse und die Randpartie an der Naht erscheinen nekrotisch, sonst ist der Lappen gut ernährt. Entfernung der Nähte, steriler Verband.

11. Mai. Verbandwechsel. Die Nekrose an der Spitze des Lappens hat sich völlig demarkirt. Der Lappen wird an seiner Verbindungsbrücke längere Zeit mittels einer elastischen Ligatur abgeschnürt.

13. Mai. Wegen üblen Geruches wird der Verband heute wieder gewechselt. Auf der Rückseite der grossen Zehe zeigt sich eine fluctuirende, sehr empfindliche Stelle, über der die Haut geröthet und geschwollen ist. Nach der Incision entleert sich ziemlich viel Eiter.

15. Mai. Der Gypsverband wird abgebadet und der Lappen an seiner Basis durchschnitten. Hierauf wird in Chloroformnarkose der Grund der

Wunde auf der rechten Wade ausgeschabt und nach der Blutstillung mit der Haut des rechten Oberschenkels transplantirt. Steriler Verband.

1. Juni. Verbandwechsel. Der plastische Hautlappen sieht gut aus, nirgends Nekrosen. Die Ränder sind von frischen Granulationen umsäumt. Verband mit Silbergaze.

29. Juli. Bei den regelmässigen Verbänden zeigt sich, dass der Weichtheillappen sich nicht mehr retrahirt, und da die eine granulirende Kante auf der gegenüberliegenden Epidermis der Fusssohle liegt, wird an der Fusssohle bei localer Anästhesie durch Spaltung bis zum Unterhautzellgewebe für die granulirende Fläche eine neue Wundfläche angelegt.

11. October. Nachdem die Wundheilung ungestört verlaufen ist, wird Patient heute geheilt mit Schnürstiefeln entlassen. An der Planta pedis findet sich entsprechend dem Metatars. V—II (einschliesslich) der über seiner Unterlage verschiebliche plastische Hautlappen, der durch seine gelbliche Farbe und seine ziemlich reichliche Behaarung von seiner Umgebung absticht. Die Sensibilität des Hautlappens ist für oberflächliche Pinselberührung ohne Druck auf die Unterlage erloschen. Bei gelindem Druck ist die Sensibilität normal, ebenso das Localisationsvermögen. Unter dem plastischen Hautlappen stellen sich auch bei längerem Stehen keine Schmerzen ein.

Auch in diesem Falle war die plastische Operation durch die mangelhafte Heilungstendenz geboten.

Während die beiden eben mitgetheilten Fälle im Seemannskrankenhause operirt wurden, wurde der folgende Fall im Krankenhause Bethesda behandelt.

III. Fall. Der Tabaksschneider F. L. gerieth im Jahre 1867 mit dem rechten Fusse in eine Dreschmaschine. Die dadurch entstandene Wunde heilte innerhalb 3 Jahren mit Zurücklassung einer derben Narbe zu. Diese Narbe brach im Sommer 1889 wieder auf. Das dadurch entstandene Geschwür wurde immer grösser, so dass Patient am 4. September 1889 das Krankenhaus aufsuchte. Bei seiner Aufnahme bot das Geschwür am rechten Fusse folgendes Bild:

Ungefähr der Mitte der inneren Kante des rechten Fusses entsprechend findet sich auf der Planta pedis ein ziemlich schmutziges, granulirendes, fast bis auf die Fascia plantaris reichendes Ulcus mit starren, schwieligen Rändern. Die Grössenverhältnisse des Geschwüres sind ungefähr 5 : 2,5 cm, die längere Axe parallel zur Axe des Fusses gestellt.

5. September. Heute wird in Narkose und unter Constriction die Excision des Narbengewebes und die Deckung des Defectes von der anderen Wade her in folgender Weise vorgenommen:

Nach gründlicher Reinigung des Operationsfeldes wird das Ulcus zusammen mit den schwieligen Rändern excidirt und der Grund mit dem scharfen Löffel ausgeschabt, so dass eine hohlhandgrosse Wunde entsteht, in deren Grunde die Fascia plantaris völlig freiliegt. Nach mehrmaliger Desinfection der Wunde und Stillung der Blutung wird der Defect derartig gedeckt, dass an der linken Wade ein breitgestielter, das Unterhautzellgewebe einschliessender Lappen gebildet wird. Der Umfang desselben wird weit grösser bemessen als der Defect selbst, und die Bildung ge-

schieht in der Weise, dass der Stiel nach abwärts gerichtet ist und die Convexität des Lappenrandes, der bis an den Stiel hin ganz frei präparirt wird, nach oben sieht. Dann wird die Sohle des rechten Fusses so an die Wade gelegt, dass es leicht gelingt, den convexen Rand des Lappens möglichst ohne Spannung in den Rand des Defectes nach der Planta zu mit Knopfnähten einzunähen. Der Stiel des Lappens wird nicht durchtrennt, so dass die rechte Fusssohle der linken Wade fest anliegt, und das rechte Knie in Flexion steht. Nachdem die Wunden mit Protectiv silk und darauf mit einem dicken, antiseptischen Polsterungsverband bedeckt sind, werden beide Beine durch einen ausgedehnten Gypsverband, der durch Querschienen verstärkt wird, in ihrer Lage fixirt.

16. September. Da der Verband anfängt zu riechen, wird an der Stelle, wo Wade und Fuss sich berühren, ein grosses Fenster in den Gypsverband eingeschnitten. Nach Fortnahme des mit einer braunen, nicht übelriechenden Flüssigkeit durchtränkten Verbandes zeigt sich, dass der grösste Theil des Lappens angeheilt ist. Nur am äussersten Rande desselben ist eine fingerbreite Randgangrän entstanden. Die nekrotischen Fetzen werden abgetragen und der Verband erneuert.

23. September. Verbandwechsel. Die Brücke des Lappens wird an der inneren Seite in Fingergliedlänge eingeschnitten.

25. September. Da der Patient die ruhige Lage kaum mehr aushalten kann, wird der Gypsverband abgenommen. Der transplantirte Hautlappen, welcher sehr zusammengeschrumpft ist, scheint mit seiner ganzen unteren Fläche der Fascia plantaris fest anzuliegen. Die Hautbrücke wird heute völlig durchtrennt. Nach der Durchtrennung wird der Lappen nur wenig cyanotisch, bleibt aber völlig ernährt, sogar etwas venöses Blut tropft von der Schnittfläche. Beide Wunden werden mit Protectiv und Jodoformgaze verbunden.

16. October. Der Heilungsverlauf ist ohne Besonderheiten. Die Wunde an der linken Wade ist von frischen Granulationen ausgefüllt. Dieselben werden heute in Narkose ausgeschabt und der Defect nach Reverdin-Thiersch aus dem linken Oberschenkel gedeckt. Verband mit Protectiv.

20. October. Unter dem angeheilten Lappen an der rechten Fusssohle findet sich geringe Eiterretention, weshalb der Lappen in seiner ganzen Länge gespalten wird. Durch diese Spaltung wird die Ernährung des Lappens nicht im geringsten beeinträchtigt.

30. November. Nach völlig ungestört verlaufener Heilung wird Patient heute geheilt mit Schutzverband entlassen.

Den drei mitgetheilten Fällen gemeinsam ist der Umstand, dass die zur Heilung zu bringende Wundfläche so gelegen war, dass sie ohne zu grosse Unbequemlichkeit für den Patienten an eine entferntere Körpergegend herangebracht werden konnte, was in allen 3 Fällen von der grössten Wichtigkeit war. Denn bei der mangelhaften Heilungstendenz, welche ebenfalls in allen 3 Fällen die Wunden auszeichnete, musste eine plastische Operation zur Deckung der Defecte vorgenommen werden.

Für diese plastische Operation konnte die Thiersch'sche Methode nicht in Betracht kommen, weil einmal eine glatte, zur Transplantation nach Thiersch geeignete Wundfläche nicht vorhanden war, und dann weil es in unseren Fällen, wo es sich stets um mechanischen Insulten häufig ausgesetzte Körpergegenden handelte, erforderlich war, den Defect durch eine Polsterung zu decken. Hierfür liefert aber die Thiersch'sche Methode kein Material, so dass, wenn auch die Beschaffenheit der Wundfläche diese Methode erlaubt hätte, die Anwendung derselben schon deshalb ausgeschlossen gewesen wäre, weil ein Wiederaufbrechen der eben verheilten Wunden zu befürchten gewesen wäre.

Aus dem gleichen Grunde konnte die Transplantation nach v. Mangold nicht in Betracht kommen, zumal da die Aussichten auf Heilung bei dieser Operation bedeutend unsicherer sind, als bei der Transplantation nach Thiersch.

Die Krause'sche Transplantation mittelst ungestielter Lappen, die sehr difficil ist, erfordert tadellose Asepsis, welche in unseren Fällen nicht zu garantiren war. Auch muss die Umgebung der Wundfläche, auf welche transplantirt werden soll, reichlich ernährt sein, so dass die Ernährung des neu aufgepflanzten Lappens sehr bald von hier aus vor sich gehen kann. Dies war hier aber auch nicht der Fall, so dass nur die Transplantation mittels gestielten Hautlappens von einer reichlich Material zur Polsterung bietenden Gegend her in Betracht kommen konnte. Und hierfür war für die Vola die Bauchgegend, für die Planta die Wade des anderen Beines die geeignetste Gegend, denn einmal ist an beiden Stellen reichlich Material vorhanden, und dann bringt die Fixirung der Hand an der Bauchwand, bezw. der Fusssohle an der gegenüber liegenden Wade dem Patienten verhältnissmässig wenig Beschwerden. Der an der Bauchwand oder an der Wade gesetzte Defect bietet dann für seine eigene Deckung die günstigsten Verhältnisse.

Zum Schlusse möchte ich die vorübergehende Abschnürung des Lappenstieles empfehlen. Denn einmal ist dieselbe ein äusserst werthvolles Hülfsmittel zur Beurtheilung der Ernährung des Lappens und seiner Lebensfähigkeit, und dann ist sie ein directes Mittel, den Zufluss abzusperren und die collaterale Circulation zu begünstigen. Hierfür dürfte auch die allmähliche Durchtrennung des Lappenstieles in Betracht kommen.

XIII.

Aus der Göttinger chirurg. Klinik (Geh.-Rath Prof. Dr. H. Braun).

Ueber die bei Tuberculose des Kniegelenkes zu beobachtenden Wachsthumsveränderungen am Femur.

Von

Dr. Friedrich Pels Leusden,

Assistenten der Klinik.

Das Verhalten des Wachsthums der langen Röhrenknochen bei Erkrankungen, deren Sitz die Diaphyse darstellt, ist schon zum Gegenstand zahlreicher Publicationen gemacht worden, und es ist eine allgemein bekannte und anerkannte Thatsache, dass bei derartigen Processen, falls eine directe Mitbetheiligung der benachbarten Intermediärknorpel, eine gänzliche oder theilweise Zerstörung derselben nicht vorhanden ist, häufig eine nicht unerhebliche, zuweilen sogar eine enorme Wachsthumszunahme der erkrankten Knochen auftreten kann. Ebenso anerkannt ist, dass eine solche gänzliche oder theilweise Zerstörung der Intermediärknorpel in der Regel eine Wachsthumsverminderung zur Folge hat, welche den ganzen Querschnitt des erkrankten Knochens oder doch wenigstens einen Theil desselben betrifft. Auch Erkrankungen der Epiphysen, vorausgesetzt, dass sie bis an den Intermediärknorpel heranreichen, pflegen von Wachsthumshemmungen begleitet zu sein. Weniger ist über die Wachsthumsverhältnisse der langen Röhrenknochen bei Erkrankungen benachbarter Gelenke bekannt, speciell auf diesen Punkt bezügliche Untersuchungen fehlen fast ganz oder werden nur nebenbei erwähnt. Man begnügt sich offenbar in der Regel damit, zu constatiren, dass keine Verkürzung der betroffenen Gliedmaassen vorhanden, und übersieht dabei kleinere Längendifferenzen. Dieser Lücke in etwas abzuhelfen, sollen die folgenden Untersuchungen dienen. Veranlasst wurden dieselben durch meinen hochverehrten Chef, Herrn Geheimrath Braun, welcher mir in liebenswürdigster Weise das Material und die Mittel der Klinik dazu zur Verfügung stellte.

Eine Anzahl von Angaben über Längenwachsthum der langen Röhrenknochen bei Erkrankungen benachbarter Gelenke sind in der Litteratur zu finden, aber so verstreut, dass mir möglicherweise die eine oder die andere entgangen sein kann. Ich möchte sowohl dieserhalb gleich von vornherein um Entschuldigung bitten, als auch deswegen, dass aus äusseren Gründen im wesentlichen nur die Wachsthumsverhältnisse am Femur bei chronischer tuberculöser Kniegelenksentzündung in den Bereich der Untersuchungen einbezogen wurden. Erstens ist die Kniegelenksentzündung die am häufigsten im wachsthumsfähigen Alter auftretende Gelenkerkrankung, so dass sich eine genügende Anzahl von Beobachtungen davon sammeln liessen, zweitens ist der Femur der längste und demzufolge auch der am meisten wachsende Röhrenknochen, so dass anzunehmen war, dass Messung der Differenzen im Wachsthum an ihm auch die grössten und kleinen Beobachtungsfehlern am wenigsten ausgesetzten Zahlen ergeben würden, drittens ist der Femur für die directe und indirecte Messung sowohl wie auch für die Untersuchung mit Röntgenstrahlen zugänglich, und endlich gab die wiederholt gefundene Thatsache einer Verlängerung des Femur bei Kniegelenkstuberculose mit den ersten Anlass zu den vorliegenden Untersuchungen.

Auf die Wachsthumsverhältnisse an der Tibia unter den gleichen Bedingungen werde ich am Schluss der Arbeit noch kurz zurückkommen, kann jedoch schon hier erwähnen, dass dieselbe in den meisten Fällen ebenso lang wie auf der gesunden, in mehreren aber auch etwas kürzer gefunden wurde.

Die Durchsicht der einschlägigen Litteratur hat in mir den Eindruck erweckt, als wenn wohl ziemlich allgemein angenommen würde, dass fast jede Gelenktuberculose — die meisten Arbeiten befassen sich mehr oder weniger ausschliesslich mit der des Kniegelenkes — schliesslich eine Verkürzung der betreffenden Extremität zur Folge haben müsse. So schreibt Nasse[21])*) in § 196 bei der Besprechung der Wachsthumsverhältnisse der unteren Extremitäten während des Bestehens einer Kniegelenkstuberculose und nach Heilung derselben: „In manchen Fällen tritt eine deutliche Verlängerung (bis zu 2 cm) durch Vermehrung des Knochenwachsthums auf, die wohl durch entzündliche Reizung der Epiphysenknorpel bedingt ist. Sie pflegt später zu verschwinden und einer Verminderung des Knochenwachsthums Platz zu machen. Sehr viel häufiger finden wir letztere, wie schon

*) Die kleinen Ziffern im Text beziehen sich auf das am Schlusse befindhe Litteraturverzeichniss.

länger bekannt ist, von Anfang an. Sie entwickelt sich, ohne dass operative Eingriffe vorgenommen werden, und kann hohe Grade erreichen, bis zu 20 cm. Diese Verkürzung ist in schweren Fällen wohl hauptsächlich bedingt durch tuberculöse Zerstörung der Epiphysenlinien oder durch Entzündung derselben mit nachfolgender Sklerose und Degeneration.“ Langenbeck[3]) glaubt, dass bei Caries der Gelenke die betreffenden Knochen in der Regel im Wachsthum zurückbleiben, nur ausnahmsweise könne bei chronischer Entzündung und Caries der Gelenke eine Steigerung des Knochenwachsthums auftreten; der durch vorschnelles Wachsthum verlängerte Knochen behalte seine Dimensionen das ganze Leben über, eine nachträgliche Längenabnahme durch Resorption finde nicht statt. Auf dem Chirurgencongress 1878 stellte Langenbeck[7]) einen Fall von Resectio genu vor, bei welchem ein Zurückbleiben im Wachsthum an dem betreffenden Bein nicht constatirt werden konnte, das Bein war vielmehr gerade so lang, wie das gesunde, musste also stärker gewachsen sein, wie dieses. Hueter[5]), Bd. II, S. 540, hält das Wachsthum der Glieder, welche von Kniegelenkstuberculose befallen seien, nicht für gesichert. König[9]) (S. 35) fand in einigen Fällen von Kniegelenksresection, bei denen von den Epiphysen nichts fortgenommen war, anfangs keine, nach 8—9 Jahren jedoch eine enorme Verkürzung. Er empfiehlt daher eine späte Nachuntersuchung. Ihm schloss sich damals Kocher[12]) nach den von ihm gemachten Erfahrungen an. Hoffa[14]) ist der Ansicht, dass die häufig bei Fällen von Kniegelenkstuberculose, bei welchen die Resection erforderlich wird, zu beobachtende Verkürzung nicht der Resection — vorausgesetzt, dass die Epiphysenlinien intact blieben —, sondern der tuberculösen Erkrankung selbst zuzuschreiben sei; die proliferirende Thätigkeit der Epiphysenlinien werde durch eine von den tuberculösen Granulationsherden und Sequestern aus auf die Epiphysenlinien übergehende Entzündung beschränkt. Dollinger[16]) hat systematisch die Längenverhältnisse der erkrankten Glieder bei Kniegelenkstuberculose geprüft und verdient daher hier eine etwas eingehendere Berücksichtigung. Seine Arbeit beginnt er mit den Worten: „Es ist eine alte Erfahrung, dass nach einer im kindlichen Alter abgelaufenen Knochenentzündung die Knochen im Wachsthum zurückbleiben.“ Dollinger will offenbar die Gelenkentzündungen mit Knochenentzündungen gleichstellen, da weiterhin nur von jenen die Rede ist. Er legte sich 4 Fragen vor.

1. In welchem Zeitraume nach der ungestört abgelaufenen Entzündung beginnt die Knochenverkürzung?

2. Wie gross ist diese Verkürzung nach einer gewissen Anzahl an Jahren?

3. Nimmt die Verkürzung nach dem Erlöschen der Entzündung noch weiter zu?

4. Wird das Wachsthum der kranken Extremität durch die Streckung des Kniegelenkes und durch den Gebrauch der Extremität beeinflusst.

1 und 3 beantwortet er wie folgt: Das Zurückbleiben im Wachsthum beginnt nicht nach einer bestimmten Anzahl von Jahren nach dem Ausbruch der Entzündung, sondern solange die entzündliche Reizung und Hyperämie dauert, hält auch das Wachsthum der kranken Extremität mit der gesunden gleichen Schritt, in manchen Fällen ist es sogar ein rascheres, und die kranke Extremität wird in seltenen Fällen 1—1,5 cm länger als die gesunde. Die Extremität beginnt im Wachsthum zurückzubleiben, wenn der entzündliche Reizungszustand, die Hyperämie, aufhört, wenn infolge der narbigen Schrumpfung zahlreiche Gefässe in der Umgebung des Gelenkes obliteriren und die Epiphysenknorpel mit Blut mangelhaft versehen werden.

ad 2. Die Längendifferenz der Knochen steht mit der Zahl der seit Beginn der verflossenen Jahre nicht immer in geradem Verhältnisse. Es spielt die Intensität der abgelaufenen Entzündung, die Zerstörung, welche sie in dem Ernährungsapparate der Epiphysenknorpel oder in den Knorpelscheiben verursachte, eine bedeutende, modificirende Rolle.

Frage 4 konnte nicht mit Bestimmtheit beantwortet werden.

Petersen[8 u. 17]) bestreitet, dass bei conservativer Behandlung der tuberculösen Gonitis sehr häufig eine Verkürzung eintrete. Einmal konnte Petersen[17]) nach Resectio genu trotz Flexionsstellung eine Verlängerung des erkrankten Beines um 3 cm constatiren, und zwar 2 Jahre nach dem Auftreten der ersten Erscheinungen. 1 Jahr später war diese Verlängerung immer noch vorhanden, noch einige Jahre danach soll jedoch die Verlängerung einer geringen Verkürzung gewichen sein. Daher befürwortet er, speciell bei operirten Fällen, eine Nachuntersuchung nach längerer Zeit, da manchmal anfangs eine Verkürzung nicht vorhanden sei, sich aber in späteren Zeiten, und zwar in erheblichem Maasse, ausbilden könne.

Am besten sei die Nachuntersuchung erst nach vollendetem Wachsthum, frühestens aber nach dem 14. Lebensjahre vorzunehmen.

J. Wolff[13]) tritt der Anschauung entgegen, dass Verlängerungen der benachbarten Knochen bei Gelenkentzündungen als grosse Rari-

täten anzusehen seien; er ist vielmehr der Ansicht, dass solche sehr häufig vorkämen, wenn nicht die Regel bildeten. Messungen bei derartigen Fällen würden vielfach deshalb für überflüssig erachtet, weil man glaube, dass sie nichts anderes ergeben könnten, als eine durch Erkrankung der Knorpelfuge bedingte Verkürzung. Nach Wolff's eigenen Untersuchungen tritt bei Gonitis tuberculosa nicht nur im Florescenzstadium, sondern auch in alten, ganz oder fast ganz abgelaufenen Fällen fast ausnahmslos eine Verlängerung der Extremität ein. Dementgegen hat Willemer[16]) nur ganz ausnahmsweise eine Verlängerung der an Gonitis tuberculosa erkrankten Extremität constatiren können. In seinen Tabellen stehen 23 Fälle von stärkerer oder geringerer Verkürzung nur vier mit Verlängerung des Femur der erkrankten Seite (bis zu 3 cm) gegenüber. Sowohl unter den Fällen mit Verkürzung, wie den mit Verlängerung waren abgelaufene und nicht abgelaufene. Nach Wolff können Krankheitsherde in der Nähe des Epiphysenknorpels diesen zuweilen durch entzündliche Vorgänge zu vermehrtem Wachsthum reizen. Aus seinen Beobachtungen konnte er keine Anhaltspunkte dafür gewinnen, ob das vermehrte Wachsthum nicht doch später einer Wachsthumsverminderung Platz mache. Weinlechner und Schott[4]) fanden bei einem 5 Jahre alten Kinde, welches seit 3 Jahren an Gonitis tuberculosa litt, eine Verlängerung des Femur der erkrankten Seite um 1 cm, bei einem anderen 6 Jahre alten Kinde mit Kniegelenkstuberculose eine Verlängerung von Femur und Tibia um je 1 cm, ersterer soll ausserdem noch im ganzen verdickt gewesen sein. In seiner zusammenfassenden Darstellung der Tuberculose der Knochen und Gelenke erwähnt Krause[23]) (S. 90) einen, wie er glaubte, in der Casuistik einzig dastehenden Fall, bei welchem sich im Verlauf einer von Kindheit an bestehenden ossalen Kniegelenkstuberculose eine so starke Verlängerung des erkrankten Beines ausgebildet hatte, dass trotz ausgiebiger Resection — vorgenommen nach vollendetem Wachsthum — später die Sohle auf der gesunden Seite erhöht werden musste. Danach scheint die Verlängerung in diesem Fall allerdings eine aussergewöhnlich hochgradige gewesen zu sein. Dieses gesteigerte Längenwachsthum führt Krause darauf zurück, dass der Epiphysenknorpel durch einen benachbarten, tuberculösen Herd in Reizung versetzt und diese lange Zeit unterhalten worden sei. Weitere Fälle von Verlängerung der kranken Extremität bei Gonitis tuberculosa werden bei Wolff[14]), Fischer[12]), Helferich[11]), Ollier[19]) angeführt.

Die von den Autoren für diese Verlängerung verantwortlich gemachten Momente sind sehr verschiedene. Langenbeck[3]), Hel-

ferich[11]), und auch wohl Dollinger[18]) halten sie für die Folge einer chronischen Hyperämie, Bergmann[2]) eines auf die Epiphyse fortgeleiteten Wachsthumreizes, von welchem auch König[21]), Krause[23]), Willemer[16]), Wolff[14]) gelegentlich sprechen. Ollier[6]) hat diese Wachsthumsvermehrung als Allongement atrophique bezeichnet, welcher Zustand überall da auftreten soll, wo ein Glied aus irgend einem Grunde in Inactivität versetzt werde. Hinzufügen möchte ich hier gleich, dass sowohl Helferich[11]), wie Wolff[13]) diese Ollier'sche Hypothese nicht für ausreichend begründet halten.

Diese kurze und auf Vollständigkeit keinen Anspruch machende Litteraturübersicht möge zunächst genügen. Jedenfalls geht daraus hervor, dass bis jetzt eine Verkürzung der an Gonitis tuberculosa erkrankten Extremität als die Regel, eine Verlängerung hingegen als die Ausnahme angesehen wurde. Inwieweit diese Ansicht richtig ist, möge aus den folgenden Untersuchungen hervorgehen.

Um ein Bild von der Häufigkeit des Vorkommens einer Verlängerung des erkrankten Beines bei Gonitis tuberculosa zu erhalten, habe ich die in einem bestimmten Zeitraum auf der Kinderabtheilung der Klinik wegen obigen Leidens aufgenommenen Patienten — im ganzen 34 — sämmtlich namentlich aufgeführt. Dieser Zeitraum reicht vom 1. April 1896 bis Ende October 1898. Ich habe dabei keine Rücksicht darauf genommen, ob genauere Messungen gemacht waren oder nicht.

Es ist nun, wie jeder weiss, gar nicht so leicht, durch äussere Messungen die Länge eines Knochens in exacter Weise zu bestimmen. Alle derartigen Messungen sind bis zu einem gewissen Grade willkürliche, und man selbst bekommt, wenn man zu verschiedenen Zeiten misst, etwas verschiedene Resultate. Es wurden daher die verschiedenen Messmethoden, von denen ich directe und indirecte unterscheiden möchte, neben einander angewendet und mit einander verglichen. Unter directer Messung verstehe ich diejenige, bei welcher die Länge des zu messenden Gliedes oder Gliedabschnittes in Maasseinheiten angegeben wird. Sie wird mittels Tasterzirkel oder Bandmaass vorgenommen. Dass beiden nicht unerhebliche Mängel anhaften, braucht nicht speciell hervorgehoben zu werden. Bei der indirecten Messung wird durch Constatirung, ob bestimmte, leicht sicht- und fühlbare Knochenvorsprünge oder Gelenkspalten der einen Extremität um eine bestimmte Anzahl von Maasseinheiten höher oder tiefer steht, wie die gleichen Punkte der anderen Extremität, ein Rückschluss auf die grössere, gleiche oder geringere Länge der einen Extremität gemacht. Auch diese Messung ist ungenau, da bei weiter

auseinander liegenden Vergleichspunkten nach dem mehr oder weniger guten Augenmaass geurtheilt werden muss. Eine Controle der durch diese Messungsarten gewonnenen Resultate erschien daher ausserordentlich wünschenswerth, und als Mittel dazu lag die Anwendung der Röntgenstrahlen ziemlich nah. Diese Methode ist zwar sehr kostspielig, lässt aber an Genauigkeit bei Innehaltung einiger sich eigentlich von selbst verstehender Vorsichtsmaassregeln kaum etwas zu wünschen übrig. Die Aufnahmen wurden fast stets in Rückenlage der Patienten gemacht, nur in einzelnen Fällen wurden die Kinder mit dem Bauch auf die Platte gelegt, und zwar dann, wenn eine erheblichere Flexionsstellung im Kniegelenk vorhanden war. War diese nur gering, so wurde darauf geachtet, dass das gesunde Bein genau so gebeugt war, wie das kranke, auch in anderer Beziehung wurde auf eine gleiche Lage beider Körperhälften, speciell Rücksicht genommen. Die Röhre war ca. 60—70 cm von der Unterlage (glatter Holztisch) entfernt, die Antikathode parallel zu dieser und möglichst genau median etwa auf die Mitte der Oberschenkel eingestellt. Meist mussten 40 : 50 cm grosse Platten verwandt werden. Auch diese Kostspieligkeit wird es entschuldbar finden lassen, dass die Untersuchungen nur die Wachsthumsverhältnisse am Femur betreffen.

Die an den Skiagrammen gewonnenen Maasse sind meist etwas grösser, wie die durch directe oder indirecte Messung erhaltenen, was sich zwanglos durch die vergrössernde Projection der Röntgenstrahlen erklärt.

Krankengeschichten.

1. Karl H., 9 Jahre alt. J. 26, S. 3. Aufnahme am 3. April 1896. Rechtes Knie. 23. April 1898 Resectio genu. Herd im medialen Condylus der Tibia. Nach $3\frac{1}{2}$jährigem Bestand der Affection waren die Beine gleich lang. Nach der Resection ist die Messung leider versäumt.

2. Minna R., $\frac{1}{2}$ Jahr alt. J. 26, S. 7. Aufnahme am 11. April 1896. Linkes Knie. Bestand seit 2 Monaten. Angaben über Längenverhältnisse fehlen.

3. Gustav B., $3\frac{3}{4}$ Jahre alt. J. 26, S. 39. Aufnahme am 11. Mai 1896. Bestand $2\frac{1}{2}$ Jahre. Contracturstellung. Rechtes Knie. Angaben über Länge des Femur fehlen. Der Unterschenkel der erkrankten Seite soll 2 cm zu kurz gewesen sein.

4. Ida L., 8 Jahre alt. J. 26, S. 68. Aufnahme am 8. Juni 1896. Linkes Knie. Contracturstellung. Bestand seit früher Jugend. Oberschenkel beiderseits 31 cm lang. Unterschenkel rechts 26, links 24 cm (vom inneren Gelenkspalt am Knie bis zur inneren Knöchelspitze gemessen).

5. Karl A., 7 Jahre alt. J. 26, S. 77. Aufnahme am 17. Juni 1896. Rechtes Knie. Bestand ca. $\frac{3}{4}$ Jahr. Rechte Spina ant. sup. 3 cm höher

wie linke. Rechter Malleolus internus 4 1/2 cm höher wie linker. Rechter Trochanter major 2 cm oberhalb der R. N.-Linie.

Daraus ist ersichtlich, dass eine Verkürzung des Femur sicher nicht vorhanden war, eher eine minimale Verlängerung des erkrankten Oberschenkels.

6. Jakob C., 9 1/4 Jahre alt. J. 26, S. 129. Aufnahme am 27. Juli 1896. Linkes Knie. Bestand seit 1 1/3 Jahr. 5. October 1897. Beine gleich lang. 17. Januar 1898. Spina ant. sup. links 1 cm höher wie rechts. Innerer Gelenkspalt am Knie links 1/2 cm tiefer wie rechts. Innere Knöchelspitze links 1/2 cm tiefer wie rechts. Danach wäre der linke Femur um 1 1/2 cm verlängert. Die Länge von der Trochanterspitze bis zu der des Malleolus ext. betrug damals rechts 60 1/2, links 61 1/2 cm (mit dem Tasterzirkel gemessen). Auch diese Messung ergiebt also eine 1 cm betragende Verlängerung des kranken Beines, und zwar ca. 2 3/4 Jahre nach Beginn der Erkrankung.

7. Minna G., 2 1/4 Jahre alt. J. 26, S. 135. Aufnahme am 29. Juli 1896. Linkes Knie. Bestand seit 2 Jahren. Am 26. Juli 1897 wurde Folgendes in der Krankengeschichte aufgezeichnet: Auffallend ist eine Längendifferenz der beiden Beine zu Gunsten des linken, sowie eine Adductionsstellung der rechten Hüfte. Malleolus int. rechts 4 cm höher wie links und ebenso die Patella. Die Spitze des rechten Trochanter major steht 2 cm oberhalb der R. N.-Linie. Das linke Bein ist demnach 2 cm länger wie das rechte. Am 21. October 1897 wurde wiederum eine Verlängerung des linken Beines um 2 cm gemessen. Skiagramm 25. Juni 1898. Länge des Femur von der Spitze des Kopfes bis zur Incisur zwischen den beiden Condylen rechts 24,2, links 26,6 cm, der Tibia bis zur Spitze des Malleolus internus rechts 20,7, links 20 cm. Länge von der Spitze des Trochanter major bis zur Incisur rechts 23, links 24 1/2 cm. Höhe der Epiphyse beiderseits 1,9 cm. Dicke des Femur in der Mitte rechts 14, links 13 mm.

Es besteht demnach ca. 4 Jahre nach Beginn der Erkrankung eine Verlängerung des Femur der erkrankten Seite um 2,4 cm, davon kommen 0,7 cm auf einen gestreckten Verlauf des Schenkelhalses und 1,7 cm auf eine Verlängerung des Schaftes, da die untere Epiphyse beiderseits gleich hoch ist. Dahingegen ist die Tibia um ca. 0,7 cm verkürzt. Die Dicke des Femur der erkrankten Seite ist um 1 mm geringer wie die der gesunden.

8. Wilhelm F., 1 1/2 Jahr alt. J. 26, S. 184. Aufnahme am 21. September 1896. Linkes Knie. Bestand seit kurzer Zeit. Keine Längenangabe. Es ist mit Sicherheit anzunehmen, dass keine wesentlichen Unterschiede bestanden haben.

9. Gustav N., 9 3/4 Jahre alt. J. 26, S. 191. Aufnahme am 24. September 1896. Bestand seit 1 Jahr. Rechtes Knie. Es ist speciell erwähnt, dass das rechte Bein nicht verkürzt war.

10. Amalie F., 8 Jahre alt. J. 26, S. 227. Aufnahme am 12. November 1896. Rechtes Knie. Seit langem bestehende Contracturstellung. Längenangaben fehlen.

11. Julius W., 6 Jahre alt. J. 26, S. 247. Aufnahme am 25. November 1896. Linkes Knie. Bestand seit 1/4 Jahr. Am 5. Mai 1897 Re-

sectio genu. Käsiger Herd der Tibia. Am 27. Juni 1897 wurde eine Verkürzung von 1/2 cm gemessen, ebenso am 30. December 1897, trotzdem damals eine Flexion von 15° bestand.

Das Bein kann demnach vor der Resection sicher nicht verkürzt gewesen sein.

12. August K., 2 Jahre alt. J. 26, S. 302. Aufnahme am 2. Februar 1897. Linkes Knie. Bestand seit 1 Jahr. Längenangaben fehlen.

13. Friederike S., 5 Jahre alt. J. 26, S. 336. Aufnahme am 13. März 1897. Rechtes Knie. Bestand seit 1/2 Jahr. Am 16. August 1897 war keine Verkürzung vorhanden.

14. Martha U., 3 Jahre alt. J. 26, S. 393. Aufnahme am 10. Mai 1897. Rechtes Knie. Bestand seit 3/4 Jahr. Längenangaben fehlen.

15. Joseph B., 5 Jahre alt. J. 26, S. 424. Aufnahme am 14. Juni 1897. Rechtes Knie. Bestand seit 3 Jahren. Am 23. November 1897 wurde eine Verlängerung des rechten Beines um 1/2 cm gemessen. Skiagramm 21. Januar 1898. Länge des Femur von der Spitze des Kopfes bis zur Incisur zwischen den beiden Condylen rechts 27,2, links 25,7 cm, von der lateralen Grenze der grossen Trochanterepiphyse bis zur Incisur rechts 23,9, links 22,7 cm. Höhe der Epiphysen beiderseits gleich.

Es besteht demnach eine Verlängerung des Femur der erkrankten Seite von 1,5 cm, wovon 1,2 cm auf eine Verlängerung des Schaftes und 0,3 cm auf einen geraderen Verlauf des rechten Schenkelhalses kommen. Die Dicke des Femur der erkrankten Seite (in der Mitte des Schaftes gemessen) bleibt gegen die gesunde um fast 3 mm zurück.

16. Anna L., 9 3/4 Jahre alt. J. 26, S. 474. Aufnahme am 22. Juli 1897. Tuberculose beider Kniegelenke, seit 3 Jahren bestehend. Keine Längenunterschiede. Der Fall ist für die vorliegende Arbeit nicht verwendbar und wird nur der Vollständigkeit halber hier mit angeführt.

17. Gretchen W., 3 Jahre alt. J. 27, S. 7. Aufnahme am 5. August 1897. Linkes Knie. Bestand seit 3/4 Jahr. Keine Angaben über Verlängerung oder Verkürzung.

18. Gustav J., 7 Jahre alt. J. 27, S. 11. Aufnahme am 12. August 1897. Rechtes Knie. Bestand nicht genau zu eruiren. Am 12. Mai 1897, also nach ca. einjährigem Bestande, wird angegeben, dass die rechte Spina ant. sup. vielleicht 3/4 cm höher stünde wie die linke bei Gleichstand des inneren Gelenkspaltes am Kniegelenk und der inneren Knöchelspitze.

Der Femur der erkrankten Seite ist also mit Sicherheit nicht verkürzt.

Skiagramm 14. Dec. 1898. Länge von der Spitze des Caput femoris bis zur Incisur rechts 37,8, links 38,5 cm, von der Spitze des Trochanter major bis zur Incisur rechts 34,6, links 35,3 cm; Dicke des Femur beiderseits 1,9 cm.

Daraus ergiebt sich eine Verkürzung des Oberschenkelschaftes der erkrankten Seite von 7—8 mm.

19. Minna S., 5 3/4 Jahre alt. J. 27, S. 103. Aufnahme am 18. November 1897. Rechtes Knie. Bestand seit 5 Wochen. Am 2. Februar 1898 stand die Spitze des Malleolus int. links 1 cm höher wie rechts bei Gleichstand der Spinae ant. sup. Am 5. April 1898 Spina ant. sup. rechts 1 cm

höher wie links, innerer Gelenkspalt am Kniegelenk ca. 1 1/2 cm rechts tiefer wie links. Länge von der Trochanterspitze bis zum äusseren Gelenkspalt am Kniegelenk (mit Tasterzirkel gemessen) rechts 28, links 26 1/2 cm.

Es bestand demnach eine Verlängerung des Femur der erkrankten Seite von 1 1/2 cm.

18. Juli. Resectio genu. Kein Knochenherd, weswegen nur so viel Knochen abgetragen wurde, dass breite Flächen Femur und Tibia aufeinander standen, immerhin wird das Fortgenommene doch wohl gut 1 cm betragen haben.

21. September. Länge von dem Trochanter bis zur äusseren Knöchelspitze rechts gut 50, links 49 cm.

27. October. Skiagramm. Die Spitze des Gelenkkopfes des rechten Femur ist leider nicht mit auf die Platte gekommen. Entfernung des unteren Gelenkrandes am Hüftgelenk bis zur Mitte des abgesägten unteren Femurendes rechts 29, links 27 cm (entsprechend gemessen), der Mitte des kleinen Trochanter am unteren Femurende rechts 26,2, links 24,2 cm. Entfernung der unteren Femur- und oberen Tibiaepiphysenlinie von einander rechts 3, links 4 cm.

Es besteht somit trotz der Resection eine Verlängerung des rechten Femurschaftes um 2 cm, und zwar 1 Jahr nach Beginn der Erkrankung. Dahingegen muss der Unterschenkel, wenn die Maasse vom 21. September stimmen, um fast 2 cm verkürzt sein.

Der rechte Femur ist in der Mitte um 1 mm dünner wie der linke (rechts 17, links 18 mm).

20. Adolf K., 5 1/2 Jahre alt. J. 27, S. 134. Aufnahme am 21. December 1897. Rechtes Knie. Bestand 1/2 Jahr. Am 13. April 1898 Spina ant. sup. rechts 1/2 cm tiefer wie links, Spitze des Malleolus internus rechts 1 1/4 cm tiefer wie links. Skiagramm (13. April 1898). Entfernung der lateralen Grenze der Epiphysenlinien des grossen Trochanter von der Incisur zwischen den Femurcondylen rechts 22,6, links 22 cm. Die Höhe der Epiphysen ist gleich. Femur der erkrankten Seite in der Mitte 1 mm dünner, wie der der gesunden. Resectio genu ergiebt keinen Knochenherd.

Es besteht demnach eine Verlängerung des Femurschaftes der erkrankten Seite um gut 1/2 cm, und zwar 3/4 Jahr nach Beginn der Erkrankung.

21. Otto B., 8 3/4 Jahre alt. J. 27, S. 154. Aufnahme am 6. Januar 1898. Rechtes Knie. Bestand seit 1/2 Jahr. Bei der Aufnahme war das rechte Bein um 2 cm verlängert, und zwar fiel die Verlängerung auf den Oberschenkel, da bei Gleichstand der Spinae ant. sup. die Spitze der Patella und die innere Knöchelspitze rechts 2 cm tiefer wie links stand. 21. September 1898. Skiagramm. Länge von der Spitze des Schenkelkopfes bis zur Incisur rechts 37,3, links 36 cm, von der unteren scharfen Kante am Ansatz des Trochanter major rechts 32,4, links 30,8 cm. Die Höhe der Epiphyse ist nicht wesentlich verschieden, ebenso nicht der Durchmesser des Femurschaftes.

Es besteht demnach eine Verlängerung des Schaftes des Femur der erkrankten Seite von rund 1,4 cm, und zwar 1 1/4 Jahr nach Beginn der Erkrankung.

22. Lina P., 2 Jahre alt. J. 27, S. 170. Aufnahme am 19. Januar 1898. Rechtes Knie. Keine Angaben über Längenverhältnisse.

23. Martha H., 6¾ Jahre alt. J. 27, S. 210. Aufnahme am 20. Februar 1898. Linkes Knie. Bestand seit 2 Jahren. Am 17. März 1898 stand bei Gleichstand der Spin. ant. sup. der innere Gelenkspalt am Kniegelenk links 2 cm tiefer wie rechts und die innere Knöchelspitze links 3 cm tiefer wie rechts. Skiagramm (31. März 1898). Entfernung der Spitze des Gelenkkopfes des Femur von der Incisur rechts 28,2, links 29,5 cm. Rechter Femur 18, linker 19½ mm dick (in der Mitte).

Folglich ist der linke Femur um 1,5 cm länger wie der rechte, und zwar 2 Jahre nach Beginn der Erkrankung. Ob die Verlängerung zum Theil nicht durch einen gestreckten Verlauf des Schenkelhalses bedingt ist, kann nicht mit Bestimmtheit gesagt werden, ist jedoch nach dem Skiagramm sehr unwahrscheinlich.

24. Friedrich G., 2⅔ Jahre alt. J. 27, S. 238. Aufnahme am 12. März 1898. Linkes Knie. Bestand seit ⅓ Jahr. Bei der Aufnahme waren die Beine gleich lang. Am 23. Juni 1898 stand die innere Knöchelspitze links 1 cm tiefer wie rechts bei Gleichstand der Spinae ant. sup. 25. Juni 1898 Skiagramm. Länge von der Spitze des Caput femoris bis zur Incisur rechts 21,8, links 23 cm, von der scharfen Kante am unteren Rande des Trochanter major bis zur Incisur rechts 19,5, links 20,4 cm. Länge der Tibia rechts 18,3, links 18,1 cm.

Demnach besteht die auf den linken Femurschaft zu beziehende Verlängerung in etwa 1 cm, und zwar ½ Jahr nach Beginn der Erkrankung. Die Epiphysen sind beiderseits gleich hoch.

25. Wilhelm R., 9 Jahre alt. J. 27, S. 264. Aufnahme am 28. März 1898. Rechtes Knie. Bestand seit 6 Wochen. Bei der Aufnahme betrug die Länge des Oberschenkels beiderseits 30, die des Unterschenkels 28½ cm. Skiagramm (28. März 1898). Länge des Femur von der Spitze des Gelenkkopfes bis zur Incisur beiderseits 34,1 cm, von der Spitze des Trochanter major bis zur Incisur beiderseits 32 cm.

6 Wochen nach Beginn der Erkrankung waren die Beine also gleich lang. Keine Unterschiede in der Dicke der Knochen (in der Mitte des Femur 20 mm).

26. Bruno V., 6 Jahre alt. J. 27, S. 269. Aufnahme am 4. April 1898. Linkes Knie. Bestand seit 1 Jahr. Bei der Aufnahme Länge von der Trochanterspitze bis zum äusseren Gelenkspalt am Kniegelenk (mit dem Tasterzirkel gemessen) rechts 26½, links 28 cm, Tibia beiderseits 22 cm lang. Skiagramm (20. April 1898). Länge von der Spitze des Caput femoris bis zur Incisur rechts 28,1, links 28,6 cm, von der Spitze des grossen Trochanter bis zur Incisur rechts 25,6, links 26 cm. Femur in der Mitte rechts 17, links 16 mm dick.

Es besteht also eine Verlängerung des Schaftes des Femur der erkrankten Seite von ½ cm, 1 Jahr nach Beginn der Erkrankung.

27. Friedrich A., 3 Jahre alt. J. 27, S. 286. Aufnahme am 22. April 1898. Rechtes Knie. Bestand seit 1¾ Jahr. Länge des Oberschenkels von der Trochanterspitze bis zum äusseren Gelenkspalt am Kniegelenk beiderseits 22 cm, von da bis zur äusseren Knöchelspitze

beiderseits 20 1/2 cm (Tasterzirkel). Resectio genu. Grosser, käsiger Sequester im oberen Tibiaende.

Es war also keine Verkürzung eingetreten.

28. Albert H., 3 1/2 Jahre alt. J. 27, S. 314. Aufnahme am 23. Mai 1898. Linkes Knie. Bestand seit 1/4 Jahr. Bei der Aufnahme betrug die Länge beider Beine, von der Trochanter- bis zur äusseren Knöchelspitze gemessen, 41 cm, dagegen am 8. September rechts 41 1/2, links 42 1/4 cm, von der Trochanterspitze bis zum äusseren Gelenkspalt rechts 22 1/2, links 23 cm (Tasterzirkel). Skiagramm (3. November 1898). Oberstes Ende des Femur nicht mehr mit auf die Platte gekommen. Entfernung des unteren Pfannenrandes am Hüftgelenk von der Incisur zwischen den Femurcondylen rechts 21,9, links 22,5 cm, der scharfen Kante am grossen Trochanter unten von der Incisur rechts 21,9, links 22,2 cm. Die Dicke der Epiphyse beträgt rechts 16—17, links 18 mm. Tibia rechts 20,4, links 20,2 cm lang.

Es besteht demnach eine unbedeutende Verlängerung des Femur und eine ganz geringe Verkürzung der Tibia der erkrankten Seite 3/4 Jahr nach Beginn der Erkrankung. Die Dicke des Femur in der Mitte beträgt rechts 14, links 13 1/2 mm.

29. Karoline M., 6 Jahre alt. J. 27, S. 245. Aufnahme am 20. Juni 1898. Rechtes Knie. Bestand seit 1/2 Jahr. Länge des Femur von der Trochanterspitze bis zum äusseren Gelenkspalt am Kniegelenk rechts 28, links 27 cm, der Tibia vom inneren Gelenkspalt am Kniegelenk bis zur Knöchelspitze beiderseits 23 cm. Skiagramm (25. Juni 1898). Länge von der Spitze des Caput femoris bis zur Incisur rechts 29,7, links 28,7 cm, von der Trochanterspitze bis zur Incisur rechts 27,8, links 26,5 cm, von der scharfen Kante am unteren Ende des grossen Trochanter bis zur Incisur rechts 25,8, links 24,7 cm. Die Höhe der Epiphyse ist rechts nicht genau zu messen, da die Epiphysenlinie durch injicirtes Jodoform fast vollkommen verdeckt ist, dieselbe scheint jedoch nicht wesentlich verschieden zu sein.

Es besteht also 1/2 Jahr nach Beginn der Erkrankung eine Verlängerung des Schaftes des Femur der erkrankten Seite um mindestens 11 mm.

30. Christian B., 7 Jahre alt. J. 27, S. 387. Aufnahme am 2. August 1898. Rechtes Knie. Bestand seit 1 1/2 Jahr. Bei der Aufnahme Contracturstellung im rechten Winkel und Subluxation des Unterschenkels. Resectio genu (29. August). Kein Knochenherd. Am 3. October Entfernung der Spina ant. sup. von der äusseren Knöchelspitze rechts 55, links 57 cm, von der inneren rechts 54, links 56 cm. Skiagramm (7. November). Entfernung der Spitze des Caput femoris vom Resectionsschnitt am Femur rechts 31,4, von der Incisur links 32 cm, der scharfen Kante am unteren Ende des Trochanter major vom Resectionsschnitt am Femur rechts 26,6, von der Incisur links 27,2 cm. Höhe des Restes der Epiphyse an Stelle der Incisur rechts 1,2, an entsprechender Stelle links 2 cm.

Demnach müssen 1 1/2 Jahr nach Beginn der Erkrankung die Oberschenkel ziemlich genau gleich lang gewesen sein. Dicke des Femur in der Mitte rechts 14,5, links 17,5 mm.

31. Anna O., 7¾ Jahre alt. J. 27, S. 394. Aufnahme am 9. August 1898. Linkes Knie. Bestand seit 3 Wochen. Bei der Aufnahme Länge des linken Unterschenkels bis zum äusseren Gelenkspalt am Knie 27, des rechten 27 cm, des linken Oberschenkels vom äusseren Gelenkspalt am Knie bis zur Trochanterspitze 30,5, des rechten 30 cm. Skiagramm (17. October 1898). Länge von der Spitze des Caput femoris bis zur Incisur rechts 35,2, links 35,1 cm, von der Trochanterspitze bis zur Incisur rechts 32,7, links 32,7 cm. Keine Unterschiede in der Höhe der Epiphysen und der Dicke der Knochen.

Demnach ist 3 Monate nach Beginn der Erkrankung hier fast vollkommen gleiche Länge beider Beine zu constatiren.

32. Barbara B., 2¾ Jahre alt. J. 27, S. 433. Aufnahme am 26. September 1898. Bestand seit ½ Jahr. Skiagramm (27. September 1898). Länge von der Spitze des Caput femoris bis zur Incisur rechts 20,6, links 20,9 cm, von der scharfen Kante am Troch. major unten bis zur Incisur rechts 18,0, links 17,7 cm. Epiphysen gleich hoch. Dicke des rechten Femur in der Mitte 15, des linken 14 mm.

Der Schaft des linken Femur ist demnach wohl etwas verkürzt, der ganze Femur dagegen etwas verlängert. Diese Verlängerung wäre aber wohl bedingt durch einen gestreckteren Verlauf des linken Schenkelhalses.

33. Sophie B., 9 Jahre alt. J. 27, S. 444. Aufnahme am 10. October 1898. Linkes Knie. Bestand seit ¾ Jahr. Bei der Aufnahme waren keine Längenunterschiede gemessen worden. Skiagramm (14. December 1898). Länge von der Spitze des Caput femoris bis zur Incisur rechts 35,4, links 38,6 cm; von der Spitze des Troch. major bis zur Incisur rechts 33,1, links 35,5 cm. Dicke des Femur in der Mitte rechts 1,8, links 1,7 cm. Durch äussere Messung war am selben Datum eine Verlängerung des linken Femurschaftes von 2 cm constatirt worden. Der Unterschied gegen die durch Photographie erhaltenen Maasse rührt wahrscheinlich von einer versehentlich nicht compensirten ganz leichten Flexionsstellung des linken Kniegelenkes her, durch welche das Projectionsbild gegenüber der gesunden Seite natürlich etwas vergrössert ausfallen muss.

Immerhin ist es aber doch ausser Zweifel, dass hier eine Verlängerung des Femurschaftes der erkrankten Seite um ca. 2 cm, und zwar ca. 1 Jahr nach Beginn der Erkrankung, vorliegt.

34. Karl K., 6¾ Jahre alt. J. 27, S. 446. Aufnahme am 11. October 1898. Rechtes Knie. Bestand seit 4 Jahren. Skiagramm (12. October 1898). Länge von der Spitze des Caput femoris bis zur Incisur rechts 29,0, links 27,3 cm, von der scharfen Kante am unteren Rande des Trochanter bis zur Incisur rechts 25,0, links 24,1 cm. Höhe der Epiphysen rechts wegen ziemlich undeutlicher Knochengrenzen nicht zu bestimmen. Dicke des Femur in der Mitte rechts 12½, links 15 mm. Durch äussere Messung war eine Verlängerung des Femurschaftes rechts um 1½ cm constatirt worden.

Die Verlängerung des Femurschaftes der kranken Seite beträgt in Wirklichkeit nur 9 mm, der Schenkelhals dieser Seite verläuft gestreckter.

Skiagramm (7. November 1898) ca. 3 Wochen nach der am 13. October vorgenommenen Resectio genu, bei welcher sich ein haselnussgrosser Käse-

herd im Condylus internus femoris, sowie je ein ähnlicher im medialen und lateralen Theil der Tibia fand. Es musste daher sowohl vom Femur, wie von der Tibia ziemlich viel entfernt werden, jedoch blieben die Epiphysenlinien erhalten. Entfernung der Spitze des Caput femoris von der Sägefläche am unteren Ende des Femur rechts 28,8, von der Incisur links 27,9 cm, der scharfen Kante am Trochanter von denselben Stellen am unteren Ende beider Oberschenkelknochen rechts 24,9, links 24,3 cm. Höhe der Epiphyse an Stelle der Incisur rechts 1,7, links 2,0 cm.

Daraus ergiebt sich also noch immer trotz der Resection eine Verlängerung des Femur der erkrankten Seite, und zwar des Schaftes, von 9 mm, da ja von der Epiphyse nunmehr 3 mm entfernt sind.

Die etwas höheren Maasse bei dem Skiagramm vom 7. November 1898 gegenüber dem vom 12. October 1898 erklären sich ungezwungen aus einem, wenn auch geringem Wachsthum des Knaben und einer etwas anderen Lampeneinstellung; beides wird aus der gleichmässig an allen Theilen gemessenen Vergrösserung geschlossen.

Auffallend ist eine noch stärkere Atrophie des rechten Femurschaftes, welcher in der Mitte jetzt nur noch 11 mm im Durchmesser hat, während der rechte $15^1/_2$ mm misst. Vielleicht ist diese Differenz durch eine etwas andere Rotation des rechten Oberschenkels bedingt. Da das 2. Skiagramm nach Vornahme der Resection angefertigt wurde, so ist es leicht möglich, dass, trotzdem die Füsse in gleiche Lage gebracht waren, durch eine in fehlerhafter Rotation geschehene Anheilung, der Oberschenkel rechts anders rotirt war, wie der in Mittelstellung stehende linke Oberschenkel. Ich möchte daher das Maass vom 12. October 1898 für das richtigere halten.

Anm. Zur Erklärung möchte ich noch bemerken, dass ich die Messung bis zur Incisur zwischen den beiden Femurcondylen aus dem Grunde hauptsächlich gewählt habe, weil bei den resecirten Fällen hier naturgemäss am wenigsten weggenommen, also die wirkliche Länge des Femur hier am genauesten nachzumessen war.

Anfänglich waren nur diejenigen Fälle photographirt worden (Anm. Der Kürze halber gebrauche ich nicht immer den Ausdruck mittels Röntgenstrahlen photographirt), bei welchen eine Verlängerung vorhanden zu sein schien. Dadurch haben sich zu verschiedenen Zeiten auffallend verschiedene Resultate ergeben. So findet sich unter den ersten 18 Fällen, von denen nur drei photographirt waren, dreizehnmal gleiche Länge, dreimal Verlängerung des erkrankten, (wovon zwei photographirt), einmal eine Verkürzung des erkrankten Beines von 7 mm (photographirt), einmal Gonitis tuberculosa duplex, unter den übrigen 16, von denen dreizehn photographirt waren, einmal geringe Verkürzung, fünfmal gleiche Länge und zehnmal Verlängerung auf der erkrankten Seite verzeichnet. Jedenfalls sind diese 16 Fälle beweisender wie die ersten achtzehn.

Um ganz sicher zu sein, dass die Skiagramme ein hinreichend genaues Bild von den Längenverhältnissen der Knochen geben, habe ich noch die folgenden Fälle, in denen eine länger dauernde Erkrankung der unteren Extremität nicht vorlag, und bei denen also gleiche Länge beider Beine zu erwarten, auch durch äussere Messung constatirt worden war, photographirt.

1. Karl W., 6½ Jahre. (Empyema pleurae sin.). I. Länge von der Spitze des Troch. major bis zur Incisur, rechts 26,2, links 26,2 cm. II. Von der Spitze des Caput femoris bis zur Incisur rechts 28,2, links 28,3 cm. III. Dicke des Femur in der Mitte rechts 16,5, links 16,5 mm.

2. Anna H., 8 Jahre. Fractura patellae (frisch). Maasse wie bei 1. genommen.

I.	rechts	32,7,	links	32,8 cm,
II.	=	35,0,	=	35,2 cm,
III.	=	19,5,	=	18,5 mm.

3. Hedwig K., 9 Jahre. Habituelle Skoliose.

I.	rechts	30,8,	links	30,9 cm,
II.	=	33,2,	=	33,2 cm,
III.	=	17,0,	=	16,5 mm.

Aus diesen Maassresultaten geht allerdings hervor, dass auch bei normalen Extremitäten geringe Längendifferenzen bis zu 2 mm vorkommen, welche entweder als wirklich vorhandene oder als scheinbare durch Maassfehler bedingte sein können. Ich habe daher solch geringe Differenzen als unwesentlich oben ausser Acht gelassen. Immerhin wird man anerkennen müssen, dass keine andere Maassmethode so geringe Fehlerquellen aufzuweisen hat, wie diese mittelst Skiagrammen.

Für die Richtigkeit der durch die Skiagramme gewonnenen Resultate spricht auch die weitgehende Uebereinstimmung.

Bei diesen 34 Fällen handelt es sich neunzehnmal um männliche, fünfzehnmal um weibliche Patienten; achtzehnmal war das rechte, fünfzehnmal das linke, einmal waren beide Kniegelenke erkrankt. Achtmal ist in der betreffenden Krankengeschichte keine Notiz über die Längenverhältnisse gemacht worden. Dieses findet wohl darin seine Erklärung, dass es sich fast durchweg um ganz kleine Kinder von 3 Jahren und darunter handelte, bei welchen es stets sehr schwer hält, einigermaassen genaue Maassresultate zu bekommen. Ich glaube aber mit Bestimmtheit sagen zu können, dass es nach dem Ausfall der Messungen so gut wie ausgeschlossen ist, dass in den nicht gemessenen Fällen eine Verkürzung des Oberschenkels der erkrankten Seite vorhanden war; denn wenn unter 26

gemessenen Fällen nur zwei, Nr. 18 und 32, eine geringe Verkürzung aufwiesen, so ist nicht einzusehen, weshalb in acht nicht gemessenen eine solche dagewesen sein sollte. Demnach halte ich mich für berechtigt, diese nicht gemessenen Fälle denen von gleicher Länge beider Beine zuzurechnen. Es wären demnach unter unseren 34 Fällen nur zwei, welche eine, aber auch nur sehr geringe Verkürzung des Femur der kranken Seite aufwiesen. Dagegen wäre in 18 Fällen gleiche Länge beider Oberschenkelknochen vorhanden gewesen, von welchen jedoch nur drei durch Photographie controlirt waren. Dreizehnmal war eine Verlängerung des Femur der erkrankten Seite gemessen; zwölf von diesen waren photographirt, müssen also als besonders beweisend gelten. In einem Fall handelte es sich um eine Erkrankung beider Kniegelenke; dieser kann daher zur Constatirung von abnormen Wachstumsverhältnissen nicht mit verwandt werden. Ich möchte darauf verzichten, genauere Statistik mit meinem doch immerhin nur kleinen Zahlen zu treiben, hauptsächlich auch deswegen, weil die angeführten Fälle, wie schon auseinandergesetzt, nicht in genau gleicher Weise beobachtet worden sind, folglich auch nicht als gleichwertig gegeneinander verrechnet werden können. Constatiren muss ich aber hier, dass, seitdem die Maasse ganz genau genommen und durch Photographie controlirt wurden, die Zahl der Fälle, in welchen eine Verlängerung des Femur der erkrankten Seite gefunden wurde, in sehr erheblicher Weise zunahm. Danach haben also diejenigen, welche der tuberculösen Gelenkerkrankung eine directe, wachsthumshemmende Wirkung zuschreiben wollen (Hoffa[15]), Unrecht, und ein Theil der Wolff'schen[13]) Ansicht (l. c. in der Litteraturübersicht) muss als zu Recht bestehend betrachtet werden, nämlich dass bei Gonitis tuberculosa im Floreszensstadium — um dieses handelt es sich bei den meisten meiner Fälle —, wenn auch nicht fast ausnahmslos, so doch sehr häufig eine Verlängerung der Extremität eintrete. Nun hat Dollinger[18]) behauptet, dass die Verkürzung erst auftrete, nachdem die entzündlichen Erscheinungen abgelaufen seien, dass hingegen, solange die entzündlichen Erscheinungen und die Hyperämie dauern, das Wachsthum der kranken Extremität mit der gesunden gleichen Schritt halte, manchmal sogar ein etwas rascheres sei, ja in seltenen Fällen zu einer Verlängerung der erkrankten Extremität um 1—1,5 cm führen könne. Die von mir oben angeführten Fälle sind nun alles solche, die sich noch in Behandlung befanden, bei welchen also die Tuberculose, bezw. deren Folgezustände noch nicht zur Ausheilung gekommen war. Sie genügen also auch sämmtlich nicht den von König,

Kocher, Petersen, Dollinger und anderen gestellten Bedingungen in betreff des definitiven Resultates. Es ist mir daher nicht möglich, aus diesen meinen Fällen etwas gegen die Richtigkeit des oben erwähnten Dollinger'schen Ansicht zu sagen. Darum behält die genaue Beobachtung der obigen Fälle aber doch ihren Werth, da sie eine sichere Grundlage für eine später vorzunehmende Nachuntersuchung bildet. Auch sollen die Untersuchungen noch fortgesetzt werden, und ich hoffe, dass sich auf diese Weise allmählich ein hinreichend grosses und lange genug beobachtetes Material sammeln lassen wird, um daraus bindende Schlüsse ziehen zu können. Vielleicht werden auch andere durch diese Untersuchungen angeregt, ihre Fälle in ähnlicher Weise zu untersuchen und so für eine Untersuchung in späteren Jahren in geeigneter Weise vorzubereiten. Einige Fälle kann ich indes schon jetzt anführen, aus welchen hervorgeht, dass eine nachträgliche Verkürzung nicht immer aufzutreten braucht. Zunächst verweise ich auf den oben erwähnten Krause'schen[23]) Fall. Ausserdem stehen noch zwei eigene Beobachtungen zur Verfügung.

R. H., Schneider, 28 Jahre alt, aufgenommen am 1. April 1898, will von seinem 4.—10. Lebensjahre an einer linksseitigen Kniegelenksentzündung gelitten haben. Dieselbe sei aber so gut ausgeheilt, dass Patient 1898 beim Militär eingestellt werden konnte. Damals will er allerdings öfters Erscheinungen im rechten Knie gehabt haben, die auf einen Fremdkörper in demselben hindeuteten. Seit nunmehr 4 Jahren sei das linke Kniegelenk wieder steif geworden. Patient giebt selbst an, dass sein linkes Bein seit langem länger gewesen sei, wie das rechte; er wisse das daher so genau, weil er sich sein linkes Hosenbein stets $2^1/_2$ cm länger machen müsse, wie das rechte. Bei der Aufnahme in die Klinik fand sich eine Verlängerung des linken Femurschaftes um gut 1 cm. Da sehr starke Bildung schwammiger Granulationsmassen bei hochgradiger Schmerzhaftigkeit und abnormer Beweglichkeit im Gelenk vorhanden war, so wurde die Resectio genu vorgenommen, bei welcher vom Femur eine ca. $1^1/_2$ cm, von der Tibia eine 1 cm dicke Knochenscheibe entfernt werden musste. Im Condylus externus femoris fand sich dabei ein bohnengrosser Knochenherd. Eine am 13. September 1898 vorgenommene Nachuntersuchung ergab eine Verkürzung des erkrankten Beines um $^1/_2$ cm.

Wir haben also hier einen Fall vor uns, bei welchem sich eine infolge lang anhaltender Gonitis tuberculosa im Wachsthumsalter — als solche muss die vom 4.—10. Lebensjahre dauernde Gelenkerkrankung doch wohl zweifelles aufgefasst werden — entstandene Verlängerung des Femur der erkrankten Seite sich im späteren Leben, und zwar nachdem die acuten Erscheinungen schon längst geschwunden und das Wachsthum abgeschlossen war, erhalten hat.

Es ist nicht anzunehmen, dass die Verlängerung des linken Femur durch die 4 Jahre vor der Aufnahme des Patienten in die Klinik wieder acut gewordene Gonitis bedingt war, da der Patient doch auch damals schon die Wachsthumsgrenze überschritten hatte und nach Ablauf derselben, wie uns aus zahlreichen eigenen Beobachtungen bekannt ist, und in der Litteratur wohl auch allgemein anerkannt wird, weder eine Verlängerung, noch eine Verkürzung der Knochen bei Erkrankungen benachbarter Gelenke aufzutreten pflegt.

Noch einen 2. Fall will ich hier anführen.

H. R., 15 Jahre alt. Aufnahme am 22. August 1897. Will seit seinem 1. Lebensjahre an einer rechtsseitigen Kniegelenksentzündung gelitten haben, welche zu einer solange, wie er sich erinnern könne, bestehenden Verkrümmung des Gelenkes um 40 und Versteifung in dieser Stellung geführt habe. Patient ist stets am Stock gegangen, hat aber das erkrankte Bein dabei immer als Stütze benutzt. In die Klinik kam er, weil sich wieder frische entzündliche Erscheinungen am rechten Knie, und zwar erst seit 1/4 Jahr, eingestellt hatten. Bei der Aufnahme war wegen der Flexionsstellung die Länge der Beine nicht genau zu messen. Nachdem das rechte Bein gerade gezogen, betrug die Länge des Oberschenkels, von der Trochanterspitze bis zum äusseren Gelenkspalt gemessen, rechts 46, links 44 1/2 cm, von da bis zur Spitze des Malleolus externus rechts 35, links 36 cm. Es war also der rechte Femur um 1 1/2 cm verlängert, dagegen der Unterschenkel um 1 cm verkürzt, im ganzen demnach das Bein um 1/2 cm verlängert trotz der Jahre lang bestehenden Contractur, und trotzdem die Affection längst zum Stillstand gekommen war.

Man könnte allerdings einwenden, es sei eine Verkürzung vorhanden gewesen und erst in letzter Zeit, nachdem die Affection wieder florid geworden, durch erneutes vermehrtes Wachsthum übercompensirt worden; aber es ist doch sehr unwahrscheinlich, dass in den wenigen Monaten seit Auftreten des Recidivs eine erhebliche Längendifferenz schon hätte ausgeglichen werden können. Da die oben angewandte Art der Messung etwas ungenau ist, so füge ich noch die Resultate einer später vorgenommenen Nachmessung hinzu.

Spitze des Trochanter major in der R. N.-Linie. Spina ant. sup. rechts 1 cm höher wie links; Spitze des Malleolus int. rechts 1 1/2 cm tiefer wie links. Auch aus diesen Maassen ergiebt sich also eine zweifellose Verlängerung des erkrankten Beines.

Für diese Verlängerung des Femur könnten nun drei verschiedene Abschnitte desselben, Schenkelhals, Diaphyse und Epiphyse verantwortlich gemacht werden. Wäre der Schenkelhals länger oder verliefe er gestreckter, wie auf der gesunden Seite, so würde dadurch allerdings die Länge der ganzen Extremität, nicht aber das Maass von der Trochanterspitze bis zur Incisur, bezw. dem Gelenkspalt ver-

mehrt werden. Finden wir also dies letztere vergrössert, so müsste man das auf eine Verlängerung des Femurschaftes oder der Epiphyse beziehen, da gar kein Grund zu der Annahme vorliegt, dass etwa der Trochanter major der kranken Seite in seinen Dimensionen erheblich von denen der gesunden abwiche. Berücksichtigen wir nun zunächst die Verhältnisse am Schenkelhals. Ich habe in der That nicht unerhebliche Differenzen erhalten, je nachdem ich von der Spitze des Gelenkkopfes bis zur Incisur oder von der Trochanterspitze bis eben dahin Maass nahm. Ersteres ergab öfters (Fall 7, 12, 32) ein grösseres Plus gegenüber der gesunden Seite, wie letzteres. Ob eine reelle Verlängerung des Schenkelhalses hier vorhanden war, vermag ich nicht zu entscheiden. Wäre dies wirklich der Fall, so könnte man es als eine Art vicariirendes Wachsthum auffassen, wie es Ollier[19]) beschrieben hat. Dieser kam auf Grund von Thierexperimenten zu der Ansicht, dass bei Zerstörung der einen Epiphyse eines langen Röhrenknochens ein vermehrtes Wachsthum von der anderen aus stattfinde. Am stärksten soll dies vicariirende Wachsthum an den Stellen sein, wo auch normalerweise das stärkste Wachsthum stattfinde, so am Humerus am oberen, am Femur am unteren Ende. Daraus geht aber auch schon hervor, dass Ollier bei Schädigung der unteren Epiphysenlinie am Femur kein stark vermehrtes von der oberen aus erwartet. Trotzdem hat Petersen[20]) diese Ollier'sche Theorie als auf einen von ihm beobachteten Fall zutreffend erachtet. Bei einem siebzehnjährigen Menschen war 6 Jahre vor dem Tode eine Kniegelenksresection gemacht worden, infolge deren das Wachsthum des Femur am unteren Ende um 8,5 cm zurückgeblieben war, wofür dann die obere Epiphyse durch vicariirendes stärkeres Wachsthum eingetreten sein soll. Auf der gesunden Seite verlief der Kanal für die Arteria nutriens wie normal von unten nach oben, auf der kranken jedoch gerade umgekehrt. Aus der genauen Bescheibung des Falles (l. c. p. 445 ff.) habe ich mich nicht mit Bestimmtheit von dem Vorhandensein dieses vicariirenden Wachsthums vom oberen Femurende aus überzeugen können. Das von P. für die Länge des Schenkelhalses angegebene Maass, von der Kuppe des Kopfes bis zum Trochanter minor giebt nicht die richtige Länge desselben an, da es bei gleicher Länge des Schenkelhalses ganz verschieden sein kann, je nach dem grösseren oder geringeren Winkel, welchen die Axe des Schenkelhalses zu der des Femurschaftes bildet. Vielleicht hat also auch bei P. nur ein gestreckterer Verlauf des Schenkelhalses der kranken Seite vorgelegen. Sonst habe ich von einem

stärkeren Wachsthum des Schenkelhalses bei Kniegelenkstuberculose in der Litteratur nichts gefunden.

Wir kommen nun zunächst auf die oben angegebene 3. Möglichkeit, dass die Verlängerung des Schenkelhalses bedingt sei durch eine Höhenzunahme der Epiphyse. Die in den Krankengeschichten verzeichneten Angaben über die Höhe der Epiphysen sind grösstentheils nach dem Augenmaasse gemacht, mit dem man erhebliche Unterschiede, wie etwa $1^1/_2$ cm, an den Skiagrammen bei der geringen Grösse des Objects schon wahrnehmen müsste. Um aber ganz sicher zu gehen, habe ich noch 7 Fälle von Kniegelenkstuberculose derartig photographirt, dass die Scheibe des Intermediärknorpels auf der lichtempfindlichen Platte als eine scharfe Linie, nicht als mehr weniger breites Oval erschien. Es ist das durch Einstellung der Antikathode senkrecht über dem unteren Femurende und parallel zur Unterlage leicht zu erreichen. Auf diesen Bildern wurde die Höhe der Epiphyse an der Incisur, sowie die grösste Höhe am Condylus internus und externus femoris gemessen. Es haben sich dabei nur sehr unwesentliche Unterschiede, höchstens bis zu 3 mm, manchmal zu Gunsten der kranken, manchmal der gesunden Seite ergeben. Es sind darunter auch Fälle mit beträchtlicher Verlängerung des Femurschaftes. Demnach kann mit Sicherheit eine erhebliche Betheiligung der Epiphyse beim Zustandekommen der Verlängerung des Femur ebenfalls ausgeschlossen werden und ist letztere auf den Schaft selbst zu beziehen. Da nun dieser vom unteren Intermediärknorpel aus wächst, so muss also hier ein stärkeres Wachsthum stattgefunden haben.

Es ist selbstverständlich, dass nach dem Auftreten der ersten entzündlichen Erscheinungen am Kniegelenk eine gewisse Zeit verflossen sein muss, ehe die Verlängerung des betreffenden Femur einen gewissen Grad erreicht hat. Die kürzeste Zeit, nach welcher ich eine erheblichere Verlängerung constatiren konnte, betrug $^1/_2$ Jahr (Fall 24). Bei den meisten, deutliche Verlängerung aufweisenden Fällen war $^3/_4$ Jahr und mehr seit dem Auftreten der ersten krankhaften Erscheinungen am Gelenk verflossen. Niemals konnte an den frisch in die Behandlung gekommenen Fällen ein vermehrtes Wachsthum constatirt werden.

Zu prüfen war dann noch, ob der Grad der entzündlichen Erscheinungen am Kniegelenk einen nennenswerthen Einfluss auf das Wachsthum des Femur auszuüben vermag. Um die mitgetheilten Krankengeschichten nicht so umfangreich zu gestalten, habe ich bei dem einzelnen nichts über den Grad der Schwellung, Granulationsbildung, Erguss, Schmerzhaftigkeit, Stellung des Gelenkes u. s. w.

hinzugefügt, besonders da sich aus einer Zusammenstellung der Fälle von diesem Gesichtspunkte aus nicht mit Sicherheit ein positives Resultat ergab. Im allgemeinen habe ich aber doch den Eindruck gewonnen, als ob eine gewisse Uebereinstimmung in dem Grade der entzündlichen Erscheinungen und dem der Verlängerung herrschte.

Bemerkenswerth ist, dass in sehr vielen photographirten Fällen ein mehr weniger grosses, zuweilen sehr starkes Mindermaass in dem Durchmesser des Femur der erkrankten Extremität gegenüber der gesunden, bis zu 3 mm betragend, vorhanden war, und zwar stets erst nach längerem Bestand der Krankheit. Es bleibt also das Dickenwachsthum der Knochen bei Kniegelenkstuberculose an dem betreffenden Glied häufig zurück. Dasselbe kann man auch bei allen anderen Krankheiten beobachten, welche eine Inactivirung einer Extremität oder doch wenigstens eine verminderte Inanspruchnahme derselben bewirken, so bei einseitigem congenitalen Hüftgelenksluxationen, bei spinalen Kinderlähmungen. Dieses Mindermaass beruht demnach wohl auf einer Inactivitätsatrophie. Vielleicht wird auch der Unterschied zwischen kranker und gesunder Seite noch dadurch vergrössert, dass auf letzterer eine gewisse Activitätshypertrophie auftritt. Einer späteren Nachuntersuchung bleibt es vorbehalten, zu entscheiden, ob bei stärkerer Inanspruchnahme der erkrankten Extremität sich diese Dickenunterschiede wieder ausgleichen.

Ob das Vorhandensein von Knochenherden in der Epiphyse eine Vermehrung oder eine Verminderung im Längenwachsthum zu bewirken vermag, ist zweifelhaft. Speciell zur Beurteilung dieser Frage standen mir 4 Fälle zu Gebote. Es waren das solche, bei welchen die Resection das Vorhandensein von Knochenherden in der Epiphyse mit noch grösserer Sicherheit aufdeckte, als es die Röntgenphotographie vermag. In Fall 11 und 30 war kein Herd bei gleicher Länge beider Oberschenkel, in Fall 19 kein Herd, in Fall 34 ein haselnussgrosser Herd, im Condylus internus femoris und bei beiden gleichzeitig eine Verlängerung des Femur constatirt worden. Der in Fall 34 vorhandene, allerdings nicht bis zum Intermediärknorpel reichende Herd hat also keine Wachsthumshemmung zur Folge gehabt.

Ich komme nun noch kurz auf die Ursachen dieses vermehrten Wachsthums des Femur bei Gonitis tuberculosa zurück.

Von einer Seite wird die durch die Entzündungserscheinungen bewirkte chronische Hyperämie dafür verantwortlich gemacht. Nun ist aber doch bei tuberculösen Kniegelenken eine Hyperämie nur

äusserst selten vorhanden; dieselbe pflegt auch bei anderen tuberculösen Processen, solange sie nicht noch anderweitig inficirt sind, nur selten da zu sein. Solche Granulationen pflegen sich im Gegentheil durch ihre blasse Farbe auszuzeichnen. Ein tuberculöses Gelenk sieht weder geröthet aus, noch fühlt es sich warm an, was ja auch schon in den alten Ausdrücken Tumor albus klar zu Tage tritt. Von einer entzündlichen Hyperämie lässt sich also bei tuberculösen Gelenkaffectionen nicht reden. Trotzdem ist es bei der Art der Veränderungen, welche die Tuberculose speciell im Kniegelenk hervorbringt, und welche besonders am Femur in der Bildung von den Knorpel mehr oder weniger stark überziehenden und zerstörenden Granulationen besteht, sehr wohl möglich, dass der Epiphysenknorpel nicht nur auf dem normalen Wege von den Gefässen der Diaphyse, sondern auch von dem neugebildeten und in den Knorpel hineinwachsenden Gefässen der Granulationen aus ernährt und so zu einem stärkeren Wachsthum angeregt wird. Auf diese Art will besonders Dollinger die im Florescenzstadium der Tuberculose auftretenden Verlängerung des Femur erklären. Andere führen dieselbe auf einen vermehrten Wachsthumsreiz zurück, welcher von Erkrankungsherden, die ihren Sitz in der Nähe des Epiphysenknorpels haben, ausgehen soll. Man hat dabei besonderen Werth auf die Art des Reizes gelegt und zwischen directen und indirecten Reizen unterschieden (Wolf[14]). Während ein directer wachsthumshemmend, soll ein indirecter wachsthumsbefördernd wirken. Unter directen versteht er solche, welche den Intermediärknorpel unmittelbar treffen. Wolf spricht stets von Reizen, die ihren primären Sitz an der Diaphyse, nicht der Epiphyse oder gar dem benachbarten Gelenk haben, ja er behauptet sogar, dass eine Erkrankung der Epiphyse selbst eine Wachsthumshemmung zur Folge habe. Das trifft jedenfalls nicht zu (vgl. Fall 34), wenigstens so lange nicht, als die Erkrankung den Intermediärknorpel intact lässt, und es sind sogar Fälle in der Litteratur verzeichnet, wo trotz Erkrankung eines grösseren oder kleineren Theils des Epiphysenknorpels der betreffende Knochen in normaler Weise sich weiter entwickelte. Es ist indess aus den Wolf'schen Mittheilungen nicht genau ersichtlich, ob er jeder Erkrankung der Epiphyse, auch solchen, welche den Intermediärknorpel nicht mit betheiligen, eine wachsthumshemmende Wirkung zuschreiben will. Damit würde er entschieden im Unrecht sein. Die auffallende Thatsache, dass gerade der Femur bei Gonitis tuberculosa sehr zu vermehrtem Wachsthum neigt, während ein solches an der Tibia nicht zu constatiren ist, diese sogar nicht selten im Wachsthum auch während des Florescenz-

stadiums zurückbleibt (vgl. Fall 4, 7, 19, 28), findet vielleicht darin ihre Erklärung, dass die Kapsel des Kniegelenkes, welche ja vielfach der Hauptsitz der tuberculösen Erkrankung ist, am Femur bis dicht an die Epiphysenlinie heran reicht, dieselbe sogar stellenweise noch überschreitet, während letztere an der Tibia überall intracapsulär gelegen ist, also von krankhaften, die Kapsel betreffenden Zuständen nicht so leicht wie am Femur in Mitleidenschaft gezogen werden kann. Einen strieten Beweis für das Vorhandensein eines solchen Wachsthumsreizes beizubringen, dürfte schwer halten. Ich kann hier nicht näher auf alle die Theorien, welche sich mit der Erklärung der abnormen Verlängerung oder Verkürzung der Knochen befassen, näher eingehen, da sich aus meinen Untersuchungen nicht viel Neues zur Stütze der einen oder der anderen Ansicht ergiebt.

Die Resultate meiner Untersuchungen fasse ich folgendermaassen kurz zusammen.

1. Zur Constatirung der Grössenverhältnisse von Skelettheilen, welche von mehr, weniger dicken Weichtheilmassen bedeckt sind, ist eine Aufnahme mittels Röntgenstrahlen das am sichersten zum Ziel führende Hülfsmittel.

2. Bei chronischer, im Wachsthumsalter auftretender, tuberculöser Kniegelenksentzündung ist, solange dieselbe sich noch im Florescenzstadium befindet, Verkürzung des Femur der erkrankten Seite ein seltenes, Verlängerung dagegen ein sehr häufiges Vorkommniss.

3. Ob diese Verlängerung später, wie das von manchen Autoren angenommen wird (Dollinger), einer Wachsthumsverminderung Platz macht, ist zweifelhaft, jedenfalls tritt letztere nicht immer ein.

4. Die Verlängerung betrifft vorzugsweise den Femurschaft und ist in der Hauptsache bedingt durch ein vermehrtes Wachsthum von der unteren Femurepiphyse aus.

5. Die Ursache der Verlängerung ist mit grosser Wahrscheinlichkeit in einem von dem erkrankten Gelenk aus auf die Epiphysenlinie wirkenden, vermehrten Wachsthumsreiz zu suchen.

Litteraturverzeichniss.

1) König, Beiträge zur Resection des Kniegelenkes. Langenbeck's Archiv. 1868. IX. Bd. S. 193 u. 194.
2) Bergmann, Ueber die pathologische Längenzunahme der Knochen. St. Petersburger medicinische Zeitschr. 1868. XIV. Bd. S. 65.

3) Langenbeck, Ueber krankhaftes Längenwachsthum der Röhrenknochen und seine Verwerthung für die chirurgische Praxis. Berliner klin. Wochenschr. 1869. S. 26.
4) Weinlechner u. Schott, Vorläufige Mittheilung über Verlängerung und Verkürzung der Knochen bei geheilten Fracturen, bei Caries und Nekrose und Entzündung der Gelenke. Jahrbuch für Kinderheilkunde. 1869. Neue Folge. II. Bd. S. 272.
5) Hueter, Klinik der Gelenkkrankheiten. Leipzig 1871 bei F. C. W. Vogel.
6) Ollier, L'Accroissement normal et pathologique des os. Gazette hebdomadaire de médecine et de chirurgie. 1872. II. Serie. IX. Bd. S. 599.
7) Langenbeck, Verhandlungen des VII. Congresses der Deutschen Gesellschaft für Chirurgie. 1878. S. 34.
8) Petersen, Ebenda. S. 34.
9) König, Ebenda. S. 35.
10) Kocher. Ebenda. S. 37.
11) Helferich, Ueber die nach Nekrosen der Diaphyse der langen Extremitätenknochen auftretenden Störungen im Längenwachsthum derselben. Deutsche Zeitschrift für Chirurgie. 1878. X. Bd.
12) Fischer, Der Riesenwuchs. Deutsche Zeitschrift für Chirurgie. 1880. XII. Bd. S. 58 u. 59.
13) J. Wolff, Ueber trophische Störungen bei primären Gelenkleiden. Berliner klin. Wochenschr. 1883. XX. Bd. S. 422.
14) A. Wolf, Ueber den Einfluss von Epiphysenerkrankungen auf das Längenwachsthum der langen Röhrenknochen. Dissert. inaug. Würzburg 1885.
15) Hoffa, Die Kniegelenksresection bei Kindern. Verhandlungen der Deutschen Gesellschaft für Chirurgie. 1885. XII. Bd. S. 128.
16) Willemer, Ueber Kniegelenkstuberculose. Deutsche Zeitschr. f. Chirurgie. 1885. XXII. Bd. S. 268.
17) Petersen, Zur Frage der Kniegelenksresection bei Kindern mit Demonstration eines bezüglichen Präparates. Verhandlungen der Deutschen Gesellschaft f. Chirurgie. 1886. XV. Bd. S. 153 und Langenbeck's Archiv. XXXIV. Bd. S. 445.
18) Dollinger, Ueber Zurückbleiben im Wachsthum der kranken Extremität bei tuberculöser Kniegelenksentzündung. Centralblatt für Chirurgie. 1888. S. 897.
19) Ollier, Nouvelles expériences sur l'accroissement des os longs après l'ablation d'un des cartilages de conjugaison et sur l'hyperplasie compensatrice par le cartilage conservé. La France médicale. 1889. I. Bd. No. 58. Ref. Virchow-Hirsch Jahresbericht. 1889. II. Bd. S. 427 u. 428.
20) Petersen, Zur Frage des ausgleichenden Knochenwachsthums an den langen Röhrenknochen. Centralbl. f. Chirurgie. 1889. S. 705.
21) König, Die specielle Tuberculose der Knochen und Gelenke. I. Das Kniegelenk. Berlin 1896, bei Hirschwald.
22) Nasse, Chirurgische Krankheiten der unteren Extremität. I. Hälfte. Deutsche Chirurgie. 66. Lieferung. 1897.
23) Krause, Die Tuberculose der Knochen und Gelenke. Deutsche Chirurgie. 1899. Lfg. 28a.

XIV.

Aus der chirurgischen Klinik und dem anatomischen Institut zu Strassburg i. E.

Beiträge zur Entwickelungsgeschichte und Natur der Mundspeicheldrüsengeschwülste.

Von

Dr. Victor Hinsberg,

Assistenten an der chirurgischen Universitätsklinik in Strassburg.

(Mit 14 Abbildungen.)

Die Frage nach der Natur der Speicheldrüsengeschwülste hat, trotz der vielen und gründlichen Arbeiten, die sich mit ihrer Lösung beschäftigten, immer noch keine allseitig befriedigende Beantwortung gefunden. Es stehen sich noch heute 2 Ansichten schroff und unvermittelt gegenüber.

Die eine, die hauptsächlich in unseren deutschen Specialarbeiten vertreten wird, hält die Tumoren für Abkömmlinge des Bindegewebes und speciell des Lymphcystenendothels, während die andere sie für Epithelgeschwülste erklärt. Letztere hat in Deutschland nur vereinzelte Anhänger, ist aber in Frankreich die herrschende.

Dieser Gegensatz ist ausserordentlich auffallend und nur durch die Annahme erklärlich, dass die thatsächlichen Verhältnisse noch nicht genügend klar gestellt sind.

Es mag daher verzeihlich erscheinen, wenn ich die so oft bearbeiteten Tumoren nochmals zum Gegenstand eingehender Untersuchungen machte; wo so wie hier Meinung gegen Meinung steht, kann eben nur durch neue Prüfung von neuen Gesichtspunkten aus eine Förderung erzielt werden.

Dabei erscheint mir eine objective, aber scharfe Kritik des bisher Erreichten unerlässlich, denn es ist klar, dass irgendwo ein

Irrthum vorliegen muss, wenn 2 Parteien dasselbe Object direct in entgegengesetztem Sinne beurtheilen. Bei der Kritik sind einige Fragen zu berücksichtigen, die gerade in den letzten Jahren für unsere Anschauungen von den Geschwülsten so sehr an Bedeutung gewonnen haben, dass wir sie unbedingt in den Kreis unserer Betrachtungen ziehen müssen.

Ich werde demgemäss zunächst, bevor ich über meine eigenen Untersuchungen berichte, die beiden Hauptanschauungen einander gegenüberstellen nebst den Gründen, die sich für oder gegen dieselben geltend machen lassen.

Die Auffassung, dass die Tumoren der Speicheldrüsen zur Sarkomfamilie gehören, wurde zunächst von Kaufmann[1]) u. a. ganz allgemein vertreten, dann von Nasse[2]) dahin modificirt, dass wahrscheinlich speciell die Endothelien des Lymphgefässsystems den Ausgangspunkt der Geschwulstbildung abgeben; Volkmann[3]) endlich glaubte das mit Sicherheit annehmen zu dürfen. Volkmann's Arbeit war in der Folgezeit für die deutschen Ansichten maassgebend, von verschiedenen Seiten wurden ihre Resultate für die Speicheldrüsengeschwülste bestätigt.[4]) Nur eine neuere deutsche Specialarbeit vertritt wenigstens theilweise einen anderen Standpunkt.[5])

Nach Volkmann gehören die Tumoren der Parotis- und Submarillarisgegend, ebenso in die verwandten der Orbita, des Gaumens, der Lippen und der Wangen, zu der Gruppe der endothelialen Geschwülste. In ihnen kann man zunächst Zellcomplexe und ein Stroma unterscheiden. Erstere, die in Bezug auf Form und Anordnung der Zellen eine ausserordentliche Aehnlichkeit mit epithelialen Zellverbänden zeigen, entstehen durch Wucherung der End-

1) Kaufmann, Das Parotissarkom. Archiv f. klin. Chirurgie. XXVI. Bd.

2) Nasse, Die Geschwülste der Speicheldrüsen und verwandte Tumoren des Kopfes. Archiv f. klin. Chirurgie. XLIV. Bd.

3) R. Volkmann, Ueber endotheliale Geschwülste, zugleich ein Beitrag zu den Speicheldrüsen- und Gaumentumoren. Deutsche Zeitschr. f. Chirurgie. 1895. XLI. Bd.

4) Küttner, Die Geschwülste der Submaxillar-Speicheldrüsen. Bruns' Beiträge zur klin. Chir. 1896. XVI. Bd. — Henkel, Beitrag zur Histiogenese der Parotisgeschwülste. I.-D. Greifswald 1896. — Th. Barth, Ein Fall von Lymphangiosarkom des Mundbodens u. s. w. I.-D. Heidelberg 1896. — Lotheisen, Ueber Geschwülste der Glandula submax. Bruns' Beiträge zur klin. Chirurgie. XIX. Bd. — Pupovac, Beitrag zur Casuistik u. Histologie der sogen. Endotheliome. Deutsche Zeitschr. f. Chirurgie. XLIX. Bd.

5) Löwenbach, Beitrag zur Kenntniss der Geschwülste der Submaxillarspeicheldrüse. Virch. Arch. CL. Bd.

othelien, und zwar in erster Linie der Saftspaltenendothelien — seltener der Lymphgefässendothelien —, die von Bindegewebe abstammen und deshalb gleichwerthig den fixen Bindegewebszellen, Knorpel- und Schleimgewebszellen sind. — Ebenso also, wie die epithelähnlichen Tumorzellen durch Proliferation der Endothelien entstehen, können sie auch auf Grund ihrer genetischen Gleichwerthigkeit aus gewucherten Knorpel- und Schleimgewebszellen hervorgehen, anderseits können sie aber auch zu solchen Zellen werden, d. h. Knorpel, Schleim- und fibrilläres Bindegewebe bilden. Uebergänge von Bindegewebe zu Knorpel sind „auch physiologisch kein seltenes Vorkommniss."

Die Endothelien können Schichtungskugeln bilden und echten Schleim secerniren, nach Art der Becherzellen. Durch ihre Anordnung können sie Drüsenschläuchen mit Cylinderzellen oder Plattenepithelcomplexen täuschend ähnlich sehen, die meisten Tumoren machen, wenigstens stellenweise, einen frappant carcinomähnlichen Eindruck.

Das Stroma ist sehr mannigfach zusammengesetzt: aus fibrillärem Bindegewebe, Knorpel, Myxomgewebe und einer hyalinen Substanz, in einzelnen Tumoren findet sich auch echtes Knochengewebe. — Zwischen all diesen Geweben unter einander, und zwischen den Zellcomplexen anderseits finden sich alle nur denkbaren Uebergänge, wie schon gesagt, können durch Wucherung der Knorpelzellen epithelähnliche Gebilde entstehen. Anderseits aber entstehen durch Proliferation der Bindegewebs-, speciell der Gefäss-Adventitia-Zellen, sarkomatöse Partien, doch ist das selten. — Myxomgewebe und hyaline Substanz werden als Degenerationsproducte angesehen, zuweilen auch der Knorpel.

Epithelien kommen in den besagten Tumoren niemals vor.

Die Beweise Volkmann's für die Abstammung der epithelähnlichen Zellverbände von Endothelien sind folgende:

Entweder ist „die Entstehung durch Wucherung endothelialer Zellen mikroskopisch direct ersichtlich", oder aber, die Entstehung ist zwar nicht mehr erkennbar, die Vergrösserung erfolgt aber nachweisbar durch endotheliale Wucherung.

Für ausschlaggebend für seine Anschauungen hält Volkmann Bilder, wie er sie in den Randpartien — nach seiner Annahme den jüngsten Theilen der Tumoren — oft beobachten konnte: Zwischen den Bindegewebsbündeln sieht man häufig einreihige Zellstränge liegen, an diesen laufen „die beiden Endzellen der

Reihe oder des jungen Zellstranges spindelig spitz in den Spaltraum aus und gehen in die platten Zellformen der benachbarten Endothelien über", während nach der Mitte zu die Zellen aufquellen, so dass aus der dünnen Endothelplatte ein dicker Balken wird. Diese Balken gehen dann in compacte Zellmassen über, die oft ausserordentlich an Carcinomzapfen erinnern. Man sieht aber die Entstehung der Stränge in verschiedenen Stadien. — Diese Partien hält Volkmann für die ersten Anfänge der Tumorbildung, weiterhin wächst dann die Geschwulst nach demselben Modus, indem die bisher normalen Endothelien der Umgebung, resp. der Geschwulstkapsel, von der Wucherung mit ergriffen werden und ebenfalls Tumorzellen bilden, also gleichsam vom Tumor inficirt werden.

Gegen den epithelialen Charakter der Zellen spricht noch Volkmann, trotzdem morphologisch die grösste Aehnlichkeit besteht, zunächst der nach seiner Annahme bestehende Zusammenhang mit den verschiedenen Modificationen des Bindegewebes. Ferner hält er aber auch für beweisend den Umstand, dass man einen Zusammenhang mit den Epithelien der Parotis, bezw. der benachbarten Schleimdrüsen, nirgends beobachten kann, dass diese Zellen nie durch Wucherung eine active Betheiligung an der Tumorbildung manifestiren, dass vielmehr in der Regel die Geschwulst scharf gegen die Umgebung, d. h. die Drüsen, abgekapselt ist.

Die Tumorzellen selbst bekunden dadurch eine nahe Verwandtschaft zum Bindegewebe, dass sie sich bei der Härtung nicht retrahiren, wie das die Epithelien in Carcinomen so häufig thun, dass sie vielmehr innig mit dem umgebenden Gewebe zusammenhängen.

Endlich „braucht überhaupt nicht mehr nachgewiesen zu werden, dass Zellstränge, wie sie Thoma abbildet, durch Endothelwucherung entstehen können. Dies ist schon sehr oft genugsam bewiesen worden. Es könnte höchstens ausser dieser Entstehungsweise in seltenen Fällen noch Wucherung von epithelialen Drüsenelementen vorkommen, welche ähnliche Bilder lieferte. Das müsste aber eben erst bewiesen werden."

Volkmann hält also, wie aus dem Gesagten hervorgeht, die endotheliale Natur seiner Tumoren für vollkommen sicher bewiesen. Dass seine Anschauung von der Unumstösslichkeit seiner Beweise aber doch keine so allgemeine ist, geht wohl aus folgender Aeusserung Hansemann's, die die Endothelien im Allgemeinen betrifft, hervor [1]);

1) Hansemann, Die mikroskopische Diagnose der bösartigen Geschwülste. S. 50.

er sagt nämlich: „Man kann sich nicht verhehlen, dass die Ableitung dieser Tumoren von den Endothelien, die erst jüngeren Datums ist, doch vielleicht noch nicht auf so sicheren Füssen steht. Ich selbst bin zwar durchaus der Ansicht Volkmann's in dieser Beziehung, aber ich kann nicht leugnen, dass diese Ansicht eine subjective ist, und dass ich bei vielen dieser Tumoren in Verlegenheit gerathen würde, wenn ich das einem anderen, der es nicht gutwillig glauben will, beweisen sollte. Bei einigen dieser Tumoren ist die Herkunft evident erwiesen und lässt sich ohne weiteres demonstriren, bei anderen aber nicht."

Auch Lubarsch betont in einer neuesten Arbeit[2]) die grosse Schwierigkeit, die Abkunft seiner Geschwulst von Endothelien mit Sicherheit festzustellen. Er sagt: „Wer sich der Mühe unterziehen würde, die einzelnen in der Litteratur beschriebenen Fälle von Endotheliomen kritisch zu sichten, würde erstaunt sein, eine wie ausserordentlich geringe Anzahl von Fällen einer sachgemässen Kritik Stand halten würde. Ich . . . möchte bemerken, dass meine bisherigen nach dieser Richtung vorgenommenen Studien meine Erwartungen noch weit übertroffen haben. Das eine muss man Hansemann ohne weiteres zugeben, dass wir keine wirklich zuverlässigen Kriterien für die Endotheliomdiagnose besitzen."

Lubarsch illustrirt diesen Satz durch eine Reihe von Tumoren, die theils von anderer Seite als Endotheliome diagnosticirt und beschrieben wurden, theils alle Merkmale tragen, die man gewöhnlich als beweisend für die endotheliale Abstammung einer Geschwulst ansieht, — die er dann aber auf Grund unzweideutiger Thatsachen für Carcinome erklären konnte, und daran anschliessend sagt er, „dass die in vielen Kreisen verbreitete Neigung, die Endotheliomdiagnose wesentlich auf Grund der Anordnung der Zellschläuche, ihrer Ausbreitung und der Reichlichkeit hyaliner Abscheidung zu stellen, zu vielen Irrthümern Anlass geben kann."

Soweit es die Tumoren der Parotis betrifft, theile ich diese Bedenken vollkommen, und ich glaube allerdings, dass Volkmann's Beweise nicht ausreichen, um jeden Zweifel zu beseitigen. Mir scheint eine Reihe von Punkten, die Volkmann als feststehend ansieht, zum mindesten noch fraglich und deshalb einer nochmaligen Prüfung wohl werth zu sein.

Wie oben ausgeführt, nimmt Volkmann an, dass man unter

1) Lubarsch, Zur Lehre von den Geschwülsten und Infectionskrankheiten. Wiesbaden 1899.

dem Mikroskop die Entstehung der Tumoren durch Wucherung endothelialer Zellen direct verfolgen kann, dass man also ihre allerersten Anfänge beobachten könne. Ich muss gestehen, dass ich das bezweifle. Die Tumoren, die Volkmann zur Untersuchung vorlagen, waren doch alle schon von relativ bedeutendem Umfang, jedenfalls viel zu gross, als dass man sie als eben erst im Entstehen begriffen betrachten könnte. Wie unendlich schwierig es aber ist, an einem Tumor, der nicht gerade im Entstehen begriffen ist, noch die Stelle zu bezeichnen, von der aus derselbe seinen Anfang nahm, — das ist wohl von den verschiedensten Seiten schon genugsam betont worden, und ich kann mich hier wohl darauf beschränken, auf Hansemann's[1]) diesbezügliche Auseinandersetzungen hinzuweisen. In der That vermisse ich auch in Volkmann's Beschreibung der histologischen Befunde Bilder, aus denen seine Annahme zweifellos hervorginge.

Es bleibt also nur der 2. Beweis für die endotheliale Natur der Tumoren, den Volkmann von dem Vergrösserungsmodus seiner Tumoren ableitet; er meint, aus den Randpartien als den voraussichtlich jüngsten Theilen der Geschwulst einen sicheren Anhalt für die Beurtheilung ihres Wachsthums und damit auch ihre Abstammung gewinnen zu können. Nach seiner Ansicht sprechen die oben geschilderten Bilder mit Sicherheit dafür, dass die Tumoren wachsen, indem sie den benachbarten Saftspalten, Lymphgefässendothelien auf irgend eine nicht näher bezeichnete Weise den Anreiz zur Tumorbildung mittheilen, und dass diese dann ebenfalls zu Tumorzellen werden; der Tumor inficirt also quasi seine Umgebung.

Gegen diese Theorie des Tumorwachsthums, die früher wohl die allgemein gültige gewesen ist, sind in neuerer Zeit gewichtige Bedenken geltend gemacht worden, vorwiegend von Ribbert.[2]) Nach seiner Ansicht findet eine Umwandlung der benachbarten Zellen in Tumorzellen niemals statt, jeder Tumor wächst vielmehr, ohne jede Betheiligung des Nachbargewebes, aus sich heraus, durch fortgesetzte Theilung der Zelle oder der Zellen, die den Ausgangspunkt der Geschwulst bilden.

Während für die Sarkome diese Idee schon von Ackermann[3])

---

1) Hansemann, l. c. S. 14, a. a. O.

2) Ribbert, Virchow's Archiv. Bd. CXXXV und CXLI. Ferner: Das pathologische Wachsthum. Bonn 1895.

3) Ackermann, Die Histogenese und Histologie des Sarkoms. Volkmann's Sammlung klin. Vorträge. S. 233—234.

angedeutet worden ist, hat Ribbert[1]) an der Hand einer Reihe ausserordentlich klarer Präparate von wachsenden Carcinomen den Beweis geliefert, dass für viele Krebse dieser Wachsthumsmodus der einzige ist, er schliesst daraus wohl mit Recht, dass wir ihn auf alle Tumoren übertragen müssen, auch wenn die Verhältnisse weniger klar liegen, und dass die aus den Randbildern gezogenen Schlüsse auf Täuschung beruhen. Bei vielen Tumoren, wie den Fibromen, Lipomen, Chondromen u. a. hegt wohl heute niemand mehr ernste Bedenken gegen diese Auffassung, ebenso ist es wohl allgemein anerkannt, dass die Metastasen nur aus sich heraus und nie durch Infection des umgebenden Gewebes wachsen.[2])

Gerade bei den Endotheliomen nun war die Annahme, dass die Tumoren durch Infection der normalen Endothelien wachsen, ganz besonders verführerisch, und bis vor kurzem wurde das wohl auch ganz allgemein angenommen. Nach den interessanten Untersuchungen von Borst[3]) jedoch muss die Berechtigung dieser Anschauung höchst zweifelhaft erscheinen; die von ihm gefundenen Thatsachen sprechen im Gegentheil dafür, dass eine solche „Infection" nur vorgetäuscht wird und in Wirklichkeit nicht stattfindet. Wie Borst nachweisen konnte, findet bei sehr vielen Tumoren, die in den Lymphspalten wachsen, eine Betheiligung der Endothelien in so fern statt, als dieselben in reactive Wucherung gerathen. Sie nehmen dann ganz die Form von Epithelien oder Endotheliomzellen an und erschweren dadurch die Beurtheilung der Verhältnisse ganz ausserordentlich. Trotz dieser Schwierigkeiten gelang es jedoch Borst, durch mühevolle Untersuchungen jeden genetischen Zusammenhang zwischen den Endothelien und Tumorzellen, sowohl in Carcinomen wie in Endotheliomen, mit Sicherheit auszuschliessen. Er gelangt dadurch zu denselben Schlüssen, wie Ribbert: „Angesichts solcher Thatsachen muss jeder Gedanke an die Möglichkeit der Uebertragung geschwulstmässiger Eigenschaften auf normale Zellen schwinden, — die Tumoren wachsen lediglich aus sich heraus, durch üppigste Proliferation der primären Geschwulstzellen."

Für ein Blutgefässendotheliom konnte neuerdings Borr-

1) Ribbert, Ueber Rückbildung an Zellen und Geweben und über die Entstehung der Geschwülste. Bibliotheca medica C, Heft 9, u. a. O.

2) Siehe auch Hansemann, l. c. S. 87 ff.

3) Max Borst, Das Verhalten der „Endothelien" bei der acuten und chronischen Entzündung, sowie bei dem Wachsthum der Geschwülste. Verhandl. der physik. med. Gesellschaft zu Würzburg. N. F. XXXI. Bd. Nr. 1.

mann[1]) den exacten Nachweis liefern, dass der Tumor nur durch Vermehrung der eigenen Elemente, nicht durch Infection der Umgebung sich vergrösserte.

Aber auch Autoren, die an der Propagationstheorie der Geschwülste noch festhalten, wie Hansemann, bestreiten „dass man bei noch so genauer Untersuchung unter dem Mikroskop den „„Uebergang der Gewebselemente des Organs in Geschwulstelemente““ (Amann) beobachten kann.“

Dazu kommt noch ein zweiter, ausserordentlich wichtiger Einwand gegen die Volkmann'sche Deutung seiner Randpartien: Die Bilder, auf die er sich stützt, sind keineswegs eindeutig, es ist vielmehr ohne weiteres klar, dass ein in dem Saftspalt eines Gewebes wachsendes Carcinom, bezw. ein epithelialer Tumor, ganz die gleichen Bilder liefern muss, wie sie Volkmann als für seine Auffassung beweisend auffasst. Davon, dass das Fall ist, kann man sich an sehr vielen wachsenden Carcinomen mit Leichtigkeit überzeugen. Es ist auch schon von verschiedenen Seiten auf diese Fehlerquelle aufmerksam gemacht worden, u. a. von Ribbert.[2])

Wir brauchen aber auch nicht lange zu suchen, um in der geschichtlichen Entwickelung unserer Anschauungen über Tumorgenese einen Beweis dafür zu finden, wie leicht solche Bilder zu Täuschungen Veranlassung geben können. Ich denke hier vor allem an die Arbeit Koesters[3]) über den Hautkrebs, in der derselbe bewiesen zu haben glaubte, dass diese Carcinomart durch Wucherung der Lymphgefässendothelien entstehen.

Auch Volkmann ist jedoch die Aehnlichkeit der betreffenden Stellen mit jungen, in Lymphspalten wachsenden Carcinomen aufgefallen, er glaubt aber, dass seine Endothelstränge solchen gegenüber doch gewisse Unterschiede zeigen.

Nämlich: „Junge, in die Bindegewebsspalten vorwachsende Carcinomzapfen haben keinen Zusammenhang mit dem umliegenden Bindegewebe. Sie sind durch die den Spaltraum auskleidenden Endothelzellen von den Bindegewebsbalken selbst getrennt, und dementsprechend kann man fast immer zwischen den Epithelmassen und den Endothelien erhaltene, unveränderte Endothelien noch nachweisen.“ — Ich kann diese Beobachtung nicht bestätigen und

1) Borrmann, Ein Blutgefässendotheliom, mit besonderer Berücksichtigung seines Wachsthums. Virch. Arch. CLI. Bd. Suppl.

2) Ribbert, Ueber das Endothel i. d. patholog. Histologie. Vierteljahrsschrift der naturforsch. Ges. in Zürich. XLI. Bd. Suppl.

3) Koester, Die Entstehung der Carcinome und Sarkome. Würzburg 1869.

verweise unter anderem auf die instructiven Abbildungen beginnender Carcinome in Ribbert's Lehrbuch, in denen von einer solchen Zwischenlagerung von Endothel, das Bindegewebe und Epithel trennte, nichts zu sehen ist; sehr viele Randpräparate von Carcinomen zeigen analoge Stellen. — Ich glaube im Gegentheil, dass die Entscheidung, um welchen von beiden Processen es sich handelt, allein nach dem morphologischen Befund oft gar nicht zu treffen ist, und ein so guter Beobachter, wie Koester, hätte seine Theorie wohl kaum aufgestellt, wenn die von Volkmann angegebenen Verhältnisse die Unterscheidung zwischen Endothel und Carcinomzellen so leicht machten. Dass überhaupt das Verhalten der Lymphspaltendothelien kein sicheres Kriterium für die Unterscheidung zwischen Endotheliom und Carcinom abgeben kann, betont neuerdings Lubarsch (l. c. S. 294). „Ich habe früher angegeben, dass man die Endotheliome (Ziegler's Lymphangiosarkome) von in Lymphspalten und -gefässe einwuchernden Carcinomen dadurch unterscheiden kann, dass bei letzteren die Endothelzellen der Lymphgefässe allenfalls noch erhalten, meist aber atrophisch und degenerirt, niemals aber gewuchert erschienen. Die Untersuchungen von Borst ebenso wie spätere von mir haben aber die Unrichtigkeit dieser Angabe ergeben und uns dadurch eines wichtigen differentialdiagnostischen Merkmals beraubt".

Wenn man nun vollends mit Borst annimmt, dass die Lymphcysten und Endothelien sich nicht am Randwachsthum der Endotheliome betheiligen, dann ist nicht einzusehen, warum sich hier die Endotheliome anders wie die Carcinome verhalten sollten, man müsste für beide das Vorhandensein der Endothelien zwischen Tumorzellen und Bindegewebe für gleich wahrscheinlich halten. Thatsächlich konnte auch Borst (l. c. S. 87) in der Peripherie „endothelialer Mischgeschwülste" Stellen finden, „wo die normalen Endothelien neben den endothelialen Geschwulstzellen über allen Zweifel deutlich zu erkennen waren, und wo sie sich fast ganz reactionslos verhielten." Anscheinend ist dieser Befund in Parotistumoren gar nicht so selten, Nasse[1]) sowohl wie Volkmann[2]) beschrieben ganz ähnliche Bilder. Nasse sagt sogar ausdrücklich, „dass es aussieht, als ob ein Carcinom in breiten Lymphwegen fortwuchert, oder die Endothelien nach dem Inneren der Lymphbahnen abgeschuppt wären"; er entscheidet sich dann später für die zweite Annahme, ich muss jedoch gestehen, dass mir seine Abbildung (be-

1) Nasse, l. c. Beobachtung 36 u. Fig. 7.

2) Volkmann, l. c. Beobachtung 43.

sonders der drüsenähnliche Zellcomplex rechts) durchaus nicht in diesem Sinne zu sprechen scheint.

Volkmann beschreibt ganz ähnliche Stellen und sagt dabei: „diese Stellen würden sehr an Carcinome erinnern, wenn nicht das Bindegewebe total hyalin entartet wäre", er nimmt an, dass hier Endotheliomzapfen in die Lymphwege sich vorschieben, ohne deren Endothelien zu inficiren.

Damit sagt er, dass der Tumor sich auf zweierlei Weise vergrössern könne, einmal durch Infection der umgebenden Endothelien, zweitens durch Fortwuchern der Tumorzellen in den Lymphwegen, ohne Betheiligung der Endothelien.

Denkbar wäre das ja, aber mir persönlich ist eine derartige Auffassung nicht sehr sympathisch, es ist nicht recht einzusehen, warum in einem Fall die Endothelien zu Tumorzellen werden sollen, im anderen nicht.

Wie dem aber auch sei, — auf jeden Fall nimmt Volkmann selbst dem von ihm betonten differentialdiagnostischen Merkmal jede Bedeutung, wenn er selbst Bilder, wie er sie für das Carcinom für charakteristisch hält, und deren Fehlen er gegen die Carcinomdiagnose verwerthet, als im Endotheliom vorkommend beschreibt.

Wie steht es nun mit dem Beweise, den Volkmann gegen die Wahrscheinlichkeit der epithelialen Natur der Zellstränge anführt? Er stützt sich hauptsächlich auf die Thatsache, dass ein Zusammenhang zwischen Tumorzellen und unzweifelhaften Epithelien nie gesehen wurde.

Hier ist zunächst wohl wieder das zu berücksichtigen, was ich oben über die Möglichkeit, den Ausgangspunkt eines fertig gebildeten Tumors festzustellen, sagte: Wir sind meist nicht im stande, denselben unter dem Mikroskop nachzuweisen, und es könnte sehr wohl irgend eine Drüse den ersten Grundstock zur Tumorbildung geliefert haben, ohne das wir das nachträglich feststellen können. Nun sind aber die Tumoren der Speicheldrüsen etc. fast stets vollkommen scharf gegen die Umgebung abgekapselt, und ich glaube, dass man deshalb von vorn herein darauf verzichten muss, durch Suchen nach einem Zusammenhang mit der Nachbarschaft etwas über ihre Genese zu erfahren. Die abgekapselten Fibroadenome der Mamma z. B. sieht man heute fast allgemein als Abkömmlinge embryonal versprengter Keime der Mamma an; es wird aber wohl niemand daran denken, dass zwischen den Drüsen des Adenoms und denen der Mamma irgend ein sichtbarer Zusammenhang bestehen müsse; ein solcher ist thatsächlich auch nirgends nachweisbar, und

dennoch zweifelt niemand daran, dass es sich um epitheliale Gebilde handelt. Die Möglichkeit, dass die Tumoren unabhängig von der normalen entwickelten Drüse entstanden sein konnten, ist bei dem obigen Beweise Volkmann's gar nicht in Betracht gezogen worden und auch keineswegs durch denselben widerlegt, ich werde aber weiter unten nachweisen, dass sie sehr wohl Berücksichtigung verdient.

Ich glaube also, um meine bisherigen Ausführungen noch einmal zusammenzufassen, nicht, dass es Volkmann gelungen ist, sichere Beweise für die endotheliale und gegen die epitheliale Abstammung der fraglichen Zellen zu erbringen.

Dass nun die vorgebrachten Bedenken und Anschauungen nicht meine persönlichen allein sind, sondern von weiten Kreisen getheilt werden, das geht wohl mit genügender Deutlichkeit aus der Arbeit von Malassez[1]) hervor, die ich als Hauptvertreter der oben erwähnten französischen Richtung jetzt anführen möchte:

Auf Grund der Untersuchung eines Tumors der Submaxillargegend und eines Gaumentumors, die nach der Beschreibung sowohl wie nach den Abbildungen sofort als zu unserer Gruppe gehörig kenntlich sind, spricht sich Malassez dahin aus, dass alle den Tumor bildenden Zellverbände in epithelialer Anordnung echte Epithelien sind, und nicht etwa von Endothelien abstammen. Er hat offenbar ganz die gleichen Bilder, wie Volkmann, beobachtet, erklärt dieselben aber ganz im entgegengesetzten Sinne, nämlich als Vordringen des Tumors in die Lymphspalten, und glaubt, dass seine Ausbreitung oft, wenn nicht immer auf diese Weise erfolge. „Les cellules endotheliales de ces espaces lymphatiques ainsi envahis sont à peine quelque peu tuméfiées, elles n'ont pas proliféré, on n'observe aucune forme intermédiaire entre elles et les cellules qui composent les amas, on en trouve au contraire de parfaitement distinctes à leur contact. Il est donc impossible d'admettre que nos amas épithéliaux proviennent des cellules endothéliales lymphatiques, pas plus que de cellules fixes ou de cellules migratives du tissu conjonctif, pas plus que des épithéliums glandulaires voisins; ce ne sont évidemment pas des formations autochtones.“ Er schliesst weiter, dass man nach dem Ausgangspunkt dieser offenbar fremdartigen Zellen forschen müsse, kommt aber dabei zu keinem Resultate, da der Tumor schon zu weit entwickelt ist.

1) Malassez, Sur le cylindrome. Archives de Physiologie normale et pathologique. 1883. Neuere französische Arbeiten u. a. — Berger, Tumeurs mixtes du voile palatine. Revue de Chirurgie. 1897. No. 5—7. — Collet, Des tumeurs mixtes des glandes salivaires des lèvres. Thèse de Paris. 1895.

Während in diesem Tumor der Submaxillaris alle Zellcomplexe einen exquisit epithelialen, sehr oft drüsenähnlichen Bau zeigen, fanden sich in der 2. Geschwulst neben gleichen Zellcomplexen andere. „Ces cellules sont petites, rondes, et ressemblent aux éléments dits de granulations: cellules lymphatiques ou cellules conjonctives jeunes.“ Zwischen beiden Zellarten fehlt oft eine scharfe Grenze, so dass man vielleicht an eine Entstehung der einen aus der anderen denken könnte. Malassez hält jedoch diese Annahme für unzulässig, da sich die 2. Zellart nicht in allen Tumoren neben den Epithelien finde, also nicht als die Matrix derselben angesehen werden könne. Er hält sie vielmehr für den Ausdruck einer reactiven Wucherung; „en tout cas, ce n'est est qu'une lésion accessoire“. Auch bezüglich des Wachsthums der Tumoren ist Malassez anderer Ansicht, wie Volkmann: „Cette néoformation épithéliale se développe à sa périphérie non pas en transformant les tissus sains, mais en les envahissant progressivement; il n'y a, en effet, aucune trace de production épithéliale autochtone, aucune forme de passage entre les cellules des amas et celles des tissus envahis, pas de prolifération glandulaire, conjonctive ou endothéliale constante.“ — „Envahissement ce fait par les amas périphériques et les voies lymphatiques; parce que les amas périphériques suivent la direction générale des faisceaux conjonctifs et que l'on peut en trouver qui pointent dans les espaces lymphatiques.“

Das Bindegewebe mit seinen charakteristischen Veränderungen hält Malassez für ein Product secundärer Natur, entstanden durch den Druck der Epithelien auf das von ihnen durchsetzte Gewebe.

Ich wüsste nicht, was sich gegen die Ausführungen von Malassez principiell geltend machen liesse, wenigstens, soweit sie die Epithelien betreffen; eine Auskunft freilich über ihren Ausgangspunkt giebt er uns nicht. Weniger dagegen kann ich mich mit seinen Anschauungen über die Entstehung der Veränderungen im Bindegewebe einverstanden erklären, warum sollen gerade in diesen Tumoren die Epithelien das Bindegewebe in so eigenthümlicher Weise beeinflussen? Hierfür fehlt jede Erklärung, aber nicht nur bei Malassez, sondern ebenso bei den Vertretern der Endotheliomtheorie, überhaupt in allen neueren Specialarbeiten über unser Gebiet.

Und doch ist es im höchsten Grade auffallend, dass diese Tumoren mit ihren sonderbaren Zellen, dem Hyalin-, dem Knorpel- und Myxomgewebe an gewissen Stellen des Körpers, vor allem in der Nähe der Parotis, dann auch bei der Submaxillaris, an Gaumen,

Lippen und Wangen, sowie endlich in der Orbita relativ häufig vorkommen, ja, bei den Speicheldrüsen die überwiegende Mehrzahl der dort überhaupt beobachteten Tumoren bilden — während sie sonst an keiner anderen Stelle des Körpers gefunden werden. Denn von den Endotheliomen des Knochens und denen der Haut sind die uns interessirenden Geschwülste denn doch erheblich verschieden, wie das ja auch Volkmann, der sie allerdings mit den anderen in einer Gruppe zusammenfasst, angiebt. Vor allem ist es das fast regelmässige Vorkommen von Knorpel, was unsere Tumoren von den übrigen Endotheliomen unterscheidet. Jeder nun, der sich mit derartigen Geschwülsten beschäftigt, muss sich zunächst die Frage vorlegen: Wie kommt das? Ist etwa eine locale Disposition der Kopfdrüsen für Knorpel- und Hyalinbildung vorhanden, haftet gerade den Endothelien dieser Stellen die geheimnissvolle Kraft an, derartige Geschwülste zu bilden, — oder haben wir nach einer anderen Ursache für die doch offenbar vorhandene locale Disposition zu suchen?

Keiner der neueren Autoren hat sich über diesen, für die Auffassung der ganzen Geschwulstgruppe doch ausschlaggebenden Punkt geäussert. Man hat offenbar einen Umstand als etwas Selbstverständliches und Alltägliches aufgefasst, der das meines Erachtens keineswegs ist, nämlich das Vorkommen von Knorpel und echten Knochen in unseren Tumoren. — So hält Volkmann beispielsweise die Umwandelung von Bindegewebe in Knorpel für „auch physiologisch kein seltenes Vorkommniss“ und glaubt, die verschiedenen Uebergänge zwischen epithelähnlichen Endothelien, Knorpel, Myxom- und fibrillärem Gewebe, die er schildert, einfach dadurch erklären zu können, dass er auf deren gemeinsame Zugehörigkeit zur Bindegewebsgruppe, auf ihre genetische Gleichwerthigkeit hinweist. Er nimmt z. B. an, dass die hoch differenzirten Endothelien eine indifferente Form annehmen und in dieser Knorpel bilden können, dabei aber die ihnen durch ihrer Differenzirung innewohnende Fähigkeit, epitheliale Zellverbände zu bilden, nicht verlieren, so dass also aus der scheinbaren Knorpelzelle gelegentlich wieder eine echte Endothelzelle wird. Es handelt sich hier um Uebergänge zwischen fertig differenzirten, nicht etwa embryonalen Zellen. Volkmann nimmt also eine Metaplasie im weitesten Sinne an.

Dadurch tritt er aber zu den Vertretern der normalen Anatomie, sowie auch zu einer sehr grossen Zahl der Pathologen, in einen entschiedenen Gegensatz. Als Vertreter der normalen Anatomie möchte ich nur Stöhr[1]) anführen, der in der neuesten Auflage seines Lehr-

1) Stöhr, Lehrbuch der Histologie. 1898.

buches (S. 70, Anm. 1) sagt: „Eine directe Umwandlung fertigen Binde- oder Knorpelgewebes in Knochengewebe kommt nicht vor. Die als „Metaplasie" bezeichneten Vorgänge sind vielmehr so zu verstehen, dass indifferente Bildungszellen des Bindegewebes sich unter verschiedenen Einflüssen bald zu Knochenzellen, bald zu Knorpelzellen oder typischen Sehnenzellen umwandeln können."

Unter den Pathologen sind die Ansichten heute noch getheilt. Bekannt ist, dass Virchow bei der Entstehung des Carcinoms z. B. eine Metaplasie im weitesten Sinne, d. h. zwischen Bindegewebe und Epithel, annimmt, und dass v. Recklinghausen[1]) für Bindegewebsbildung aus Epithelzellen in den Lungenalveolen bei chronischer Pneumonie und in den Glomerulis eintritt.

Ich glaube jedoch, nicht fehlzugehen in der Annahme, dass in neuerer Zeit die Metaplasietheorie immer mehr eingeschränkt wird; sehr viele Forscher halten sie nur noch innerhalb enger Grenzen, d. h. zwischen nahe verwandten Geweben, für möglich, und eine ganze Reihe namhafter Autoren erkennt den von Bard[2]) aufgestellten Satz an: „Omnis cellula e cellula eiusdem generis."

Hansemann hat sich das grosse Verdienst erworben, durch exacte Untersuchungen diesem Satze eine objective Grundlage zu verleihen, die er bisher entbehrte.

In seinen „Studien über die Specifität, den Altruismus und die Anaplasie der Zellen"[3]) betont er zunächst die Unsicherheit der aus „Uebergangsbildern" gezogenen Schlüsse, die stets als Beweis für das Hervorgehen einer Zellart aus der anderen, d. h. für Metaplasie, angeführt werden. Diese scheinbaren Uebergänge verschwinden aber, sobald die Zellen sich zur Theilung anschicken. „Ein grosser Theil der histologischen Accommodation wird bei der Theilung ausgeschaltet, und die Zelle nähert sich der idealen Form ihres Artcharakters, sie repräsentirt während der Theilung mehr die Art und weniger das Individuum." Dieser Artcharakter nun findet seinen körperlichen Ausdruck in der Form der Mitosen, und diese zeigen, wie Hansemann nachweisen konnte, stets eine für die betreffende Zellart eigenthümliche Gestalt. Diese weicht von der ähnlicher Zellarten so deutlich ab, dass sie uns eine Unterscheidung ermöglicht, auch wenn die ruhenden, (d. h. sich nicht theilenden) Zellen beider Arten mikroskopisch absolut gleich erscheinen.

---

1) v. Recklinghausen, Verhandlungen des internationalen Congresses zu Berlin. 1890. II. Bd. 3. Abthlg. S. 92—98.

2) Bard, Archiv de physiol. 1886. VII. Bd.

3) Berlin 1893.

Uebergänge von Flimmer- in Plattenepithel, wie wir sie thatsächlich zuweilen beobachten können, deutet Hansemann als „histologische Accommodation", d. h. als Anpassung der Zellen an veränderte äussere Lebensbedingungen, ohne dass dieselben jedoch ihren Charakter verändern.

Die Bildung von Knochen aus Bindegewebe sieht Hansemann nicht als Metaplasie an, sondern als den Ausdruck der Verschiedenheit der einzelnen Bindegewebsarten, die sich auch durch die Verschiedenheit der Mitosen äussert.

Deutlicher noch, wie in dem oben angeführten Werk, spricht sich Hansemann in der „Diagnostik der bösartigen Geschwülste" aus. Er sagt hier[1]: „Auch das Bindegewebe besitzt anscheinend eine grosse Variationsfähigkeit. Diese ist jedoch auf die irrthümliche Auffassung zurückzuführen, dass Bindegewebe überall im Körper dasselbe sei, und so hat sich die Vorstellung herausgebildet, dass Bindegewebe in Knochen, Knorpel, Schleimgewebe, Fettgewebe variiren oder, wie man früher sagte, metaplasiren könne. In Wirklichkeit aber beruht das nur darauf, dass wir die verschiedenen Bindesubstanzen morphologisch nicht so scharf trennen können, dass wir sie als verschieden erkennen, und so äussern sie ihre Verschiedenheit erst dadurch, dass sie sich in Knochen, Knorpel, Fettgewebe u. s. w. umwandeln. Dass sie aber wirklich verschieden von einander sind, beweist der Umstand, dass nur an ganz bestimmten Stellen solche Metamorphosen vor sich gehen."

Auch Ribbert[2]) sagt, dass „Metaplasie für den erwachsenen Organismus nur noch in beschränktem Maasse zugelassen, von einzelnen Autoren sogar völlig in Frage gestellt wird".

Wenn nun also im allgemeinen bei vielen Autoren keine grosse Neigung für die Annahme einer Metaplasie überhaupt besteht, so gilt das gleiche, vielleicht in noch höherem Maasse, speciell für die metaplastische Entstehung von Knorpel in Tumoren.

Eine eingehende Zusammenstellung von Beobachtungen über knorpelhaltige Tumoren und deren Beurtheilung seitens der Autoren findet sich in einer Dissertation von Chworostansky[3]), über die ich hier kurz referiren möchte, da sie wohl wenig bekannt sein dürfte. In derselben sind 114 knorpelhaltige Tumoren aus der Litteratur gesammelt, von denen eine Reihe ohne weiteres als zu den Teratomen

1) l. c. S. 51.

2) Ribbert, Rückbildung u. s. w.

3) Chworostansky, Ueber das Vorkommen von Knorpel in Geschwülsten. Dissertation. Zürich 1895.

gehörig kenntlich sind; bei solchen ist die Auffassung des Knorpels wohl eine ziemlich einheitliche, und es denkt wohl niemand daan, dass er durch Metaplasie entstanden sein könnte. Hierher gehören, wie aus der betreffenden Arbeit hervorgeht, die knorpelhaltigen Geschwülste der Ovarien, der Sacralgegend, des Rachens, des Halses, Schädels, Gehirnes, der Augenhöhle, des Mediastinums, der Niere, des Uterus und der Schilddrüse. In der vorliegenden Zusammenstellung bilden diese ein grosses Contingent, nämlich 65. Bei anderen Tumoren, z. B. denen der Mamma, wird die Frage nach der Herkunft des Knorpels entweder offen gelassen oder aber auch seine Entstehung durch Metaplasie angenommen. Gerade bezüglich der Mammatumoren betont jedoch neuerdings Arnold[1]) in seiner Arbeit, in der er die bis dahin beschriebenen hierhergehörigen Mammatumoren zusammenstellt und um einen neuen Fall bereichert, dass auch hier die Erklärung im Cohnheim'schen Sinne mehr Wahrscheinlichkeit für sich habe, als die Metaplasietheorie. Am häufigsten wird aber jedenfalls bei den Tumoren der Speicheldrüsen und denen des Hodens an Metaplasie gedacht, und diese beiden Geschwulstgruppen zusammen liefern bei weitem die grösste Zahl der heterotopen Knorpelgeschwülste.

Dass die Annahme einer Metaplasie bezüglich der Hodentumoren eine irrige ist, scheint neuerdings durch die Arbeiten von Wilms[2]) genügend sicher gestellt, und so blieben denn eigentlich nur die Tumoren der Parotis, Submaxillaris und ihre Verwandten übrig, in denen über Entstehung des Knorpels durch Metaplasie ernstlich discutirt wurde.

Hier finden wir sie nun allerdings in den neueren Specialarbeiten von Kaufmann, Nasse, Volkmann u. a. als die einzige Möglichkeit angenommen. Bei Durchsicht der pathologischen Handbücher sehen wir aber sofort, dass diese Ansicht keineswegs die allgemeine ist. So sagt Klebs[3]): „Nachdem der Organismus eine bestimmte Höhe physiologischer Entwickelung und damit eine gewisse, wenn auch nicht eine absolute Stabilität erlangt hat, kommt gerade Knorpelbildung nur im Zusammenhang mit der embryonalen Anlage von Knorpelgewebe vor, und lässt sich das heterotope Vorkommen desselben in den bei weitem zahlreichsten Fällen nur auf Keimverlagerung zurückführen.“ Speciell bezüglich der Parotistumoren sagt er

1) St. Arnold, Ueber einen knorpel- und knochenhaltigen Tumor der Brustdrüse. Virch. Archiv. CLVIII. Bd.

2) Wilms, Embryome und embryoide Tumoren des Hodens. Deutsche Zeitschr. f. Chirurgie. XLIX. Bd.

3) Klebs, Allgemeine Pathologie. II. Bd. S. 690.

dann: „Es muss demnach auch hier der Keimverlagerung eine grössere Bedeutung zugesprochen werden, wie das für die Parotis von Virchow hervorgehoben wurde.“ Und an anderer Stelle: „Für die metaplastische Knorpelbildung aus Bindegewebe liegen keine Beispiele vor aus der Geschichte erworbener Krankheitsprocesse.“ Ferner: „So möchte ich annehmen, dass auch das häufige Vorkommen von Knorpel in drüsigen Bildungen nicht etwa auf einer ungewöhnlichen metaplastischen Fähigkeit des Drüsengewebes beruht, sondern auf der Implantation solchen Gewebes in die Drüsen. Merkwürdig ist in solchen Fällen allerdings die locale Disposition u. s. w.“

Auch Birch-Hirschfeld nimmt als Ursache für die Chondrombildung in der Parotis embryonale Keimverirrung an.

Aehnlich, wie das Vorkommen von Knorpel, wird das Auftreten von Knochen in Tumoren beurtheilt. Auch hier wird in den allermeisten Fällen nicht Metaplasie, sondern das Vorhandensein eines zur Knochenbildung durch seine Abstammung befähigten Gewebes angenommen.

Nur ein Krankheitsbild schien lange Zeit nur durch die Annahme, dass Knochen aus gewöhnlichem Bindegewebe entstehen können, erklärbar zu sein, ich meine das der Myositis ossificans. Man dachte sich zunächst, dass durch irgend eine Ursache hervorgerufene Entzündungsprocesse im intermusculären Bindegewebe zur Entstehung von Knochen aus demselben führe.

Aber auch hier gewinnt in neuerer Zeit die Ansicht die Oberhand, dass es sich um eine Art Tumorbildung handelt, deren Ursache gewisse Entwickelungsstörungen im Embryonalleben bilden. 2 Punkte sind es besonders, die in dieser Richtung einen Fingerzeig zu geben scheinen, und die eine congenitale Disposition im höchsten Grade wahrscheinlich machen: In den allermeisten Fällen beginnt die Erkrankung schon im frühesten Kindesalter, und in den meisten Fällen, in denen überhaupt darauf geachtet wurde, findet sich eine Combination mit anderen Missbildungen, hauptsächlich der Finger und Zehen. Zu den neueren Arbeiten, die eine congenitale Disposition annehmen und die Cohnheim'sche Theorie zur Erklärung heranziehen, gehören die von Mays[1]), weiter die von Pincus[2]), Cahen[3]) und

1) Mays, Ueber die sogen. Myositis ossific. progressiva. Virchow's Archiv. LXXIV. Bd.

2) Pincus, Die sogen. Myositis ossificans progressiva, eine Folge von Geburtsläsion. Deutsche Zeitschr. f. Chirurgie. XLIV. Bd.

3) Cahen, Myositis ossificans. Deutsche Zeitschr. f. Chir. XXXI. Bd.

Manz[1]), während Lexer[2]) sich über die Aetiologie nicht näher ausspricht.

Diese Versuche, vermittelst der Cohnheim'schen Theorie die dunkle Aetiologie der Myositis ossificans progressiva aufzuklären, helfen uns zwar über manche Schwierigkeiten hinweg, doch bleibt für unser Verständniss immer noch ein grosses Hinderniss: es bleibt dunkel, wie wir uns eine so multiple Versprengung von Knochenkeimen eigentlich vorzustellen haben.

Glücklicher erscheint mir deshalb ein Erklärungsversuch, wie er in neuester Zeit von Stempel[3]) auf Grund ausserordentlich sorgfältiger Beobachtungen aufgestellt wird. Er sagt: „Bei denjenigen Individuen, welche kürzere oder längere Zeit nach der Geburt an Myositis ossificans progressiva erkranken, ist neben anderen embryonalen Missbildungen eine mangelhafte Differenzirung des ursprünglichen, das Mesenchym darstellenden Gallertgewebes eingetreten, d. h. die Zellen desselben haben z. Th. die Fähigkeit verloren, sich einerseits in Binde-, anderseits in Knorpel-, resp. Knochengewebe gesetzmässig zu differenziren. Es findet daher infolgedessen an Stellen, die normalerweise nur von Bindesubstanz ausgefüllt sind, gegebenen Falles eine Entwickelung von Knorpel- und Knochengewebe statt."

Ein weiteres Eingehen auf diese äusserst interessanten Fragen würde mich von meinem Thema zu weit abführen, ich beschränke mich daher, aus dem angeführten den Schluss zu ziehen, auf den es mir hauptsächlich ankam: dass man nämlich in neuester Zeit auch für die Myositis ossificans die Möglichkeit einer metaplastischen Entstehung von Knochen kaum mehr in Betracht zieht, dass man vielmehr fast allgemein einen Fehler in der frühesten Entwickelung annimmt.

Aus dem Gesagten geht wohl soviel mit Sicherheit hervor, dass die Metaplasie-Theorie heute nicht die allein maassgebende ist, und dass die gegentheilige Anschauung bei der Beurtheilung einschlägiger Fälle nicht unberücksichtigt bleiben darf.

Eng mit der Metaplasie-Frage ist nun eine andere verknüpft, nämlich die nach der Genese unserer Tumoren. Wenn man sich nicht dazu entschliesst, in denselben eine metaplastische Ent-

1) Manz, Myositis ossificans progressiva. Annalen des städt. allg. Krankenhauses zu München. 1895.

2) Lexer, Das Stadium der bindegewebigen Induration bei Myositis ossific. progr. Langenb. Arch. L. Bd.

3) Stempel, Die sogen. Myositis ossificans progressiva. Mittheilungen aus dem Grenzgebiet der Medicin und Chirurgie. III. Bd.

stehung des Knorpels in loco aus dem gewöhnlichen Bindegewebe der Parotis oder ihrer Umgebung anzunehmen, dann bleibt eigentlich nur ein Ausweg für die Erklärung der Herkunft des Knorpels und somit der ganzen Geschwulst übrig: man muss, ebenso wie für die meisten anderen knorpelhaltigen Geschwülste, annehmen, dass embryonal verlagerte Keime chondrogenen Gewebes zur Knorpelbildung Veranlassung geben, und entscheidet sich demnach für eine Erklärung der betreffenden Tumoren im Cohnheim'schen Sinne.

Die oben angeführten Citate nach Klebs und Birch-Hirschfeld, — dass Cohnheim selbst die Parotistumoren in diesem Sinne erklärte, brauche ich wohl nicht zu erwähnen — beweisen, dass man diesen Schluss schon lange gezogen hat, und dass man als Consequenz davon die Parotistumoren vielfach mit den Teratomen auf eine Stufe gestellt hat.

Dadurch ist natürlich die Frage gegeben: woher stammt die verlagerte Substanz, können wir darüber überhaupt Vermuthungen aufstellen? Am eingehendsten finde ich dies Problem bei Birch-Hirschfeld behandelt, und zwar fasste er, wie aus folgendem Satze hervorgeht, bereits ganz bestimmte Verhältnisse ins Auge. Er sagt nämlich: In genetischer Beziehung ist eine Beziehung der Mischgeschwülste der Speicheldrüsen zur Abschnürung fötaler Gewebsanlagen wahrscheinlich; namentlich die topographischen Beziehungen der Parotis zur Anlage des ersten Kiemenbogens macht für diese Drüse die Möglichkeit der Inclusion und Verwachsung aus Theilen der mesodermalen Anlage des ersten Kiemenbogens (Knorpel und Schleimgewebe) wahrscheinlich. Man würde in diesem Sinne von branchiogenen Parotistumoren sprechen können." — Auch von chirurgischer Seite wird diese Anschauung vielfach vertreten, so von Lücke, und König[1]) sagt in seinem Lehrbuch: „Wenn für irgend eine Geschwulst die Annahme eines congenitalen Keimes wahrscheinlich ist, so ist es für diese. Man hat in der That den Eindruck, dass die Geschwulst in die Parotis eingesprengt, etwas ganz Fremdartiges ist. Dazu kommt, dass die ersten Anfänge der Geschwulst in den meisten Fällen offenbar schon sehr früh zur Entwickelung kommen. Cohnheim's Annahme lautet: Die Keime für die Enchondrome der Parotisgegend sind unverändert gebliebene Partikel der knorpeligen Abschnitte des Kiemenbogens. Diese Hypothese ist uns wahrscheinlicher, als die anderen von der Entstehung der Neubildung aus dem Bindegewebe der Drüse oder der Facien."

1) König, Lehrbuch der spec. Chirurgie. 1898. I. Bd, S. 503.

Diese Annahme nun, die auch von vielen anderen Autoren noch getheilt wird, wird in den neueren Monographien über die Parotistumoren entweder ganz ignorirt oder nur als unbewiesene Hypothese angeführt. Ich glaube, mit Unrecht, denn mir scheint, sie ist doch die einzige, die uns für die mannigfachen Eigenthümlichkeiten dieser Geschwülste eine Erklärung bietet. Sie nimmt dem Vorhandensein von Knorpel das Wunderbare und würde uns auch das Vorkommen von Epithel ausser Zusammenhang mit der Drüse genügend erklären, falls solches nachgewiesen werden könnte. Ausserdem steht sie mit dem frühzeitigen Auftreten der Geschwülste — einmal [1]) findet sich in der Litteratur sogar eine Angabe über doppelseitige, angeborene Geschwülste der Parotis, die als Carcinom aufgefasst werden — sowie mit dem meist gutartigen Verlauf im besten Einklang. Dass derartige, von embryonalen Anlagen ausgehende Tumoren gelegentlich auch einmal recht bösartig werden können, zeigen uns ja auch andere in mancher Beziehung recht ähnliche Geschwülste, wie die des Hodens und der Ovarien, sowie auch einzelne Teratome.

Es fragt sich nur, wie weit sich diese Theorie mit den Thatsachen vereinigen lässt, d. h., ob beim Embryo die Bedingungen für derartige Keimversprengungen gegeben sind, ob topographisch wirklich nachbarliche Beziehungen zwischen Parotisanlage und chondrogenem Gewebe vorhanden sind, wie wir das dort voraussetzen müssten. So plausibel diese Annahme auch erscheinen mag, sie bedarf doch wohl einer eingehenderen Prüfung, ehe man sie zur Grundlage einer Theorie macht. Der Gedanke an den 1. Kiemenbogen, der ja von Cohnheim, Birch-Hirschfeld u. a. als Matrix der abgesprengten Knorpelkeime angesehen wird, ist allerdings recht verführerisch, aber schon eine genauere Prüfung der entwickelungsgeschichtlichen Verhältnisse ergiebt, dass er in dieser einfachen Form kaum zutreffend sein kann: während die Kiemenbogen beim Menschen schon in der 4. Woche schwinden, treten die Speicheldrüsen erst später, in der 6.—8. Woche, in ihrer ersten Anlage auf, beide sind also niemals neben einander vorhanden, und räumliche Beziehungen sind schon durch die zeitlichen Verhältnisse ausgeschlossen. Keinenfalls kommen also die Kiemenbogen selbst in Betracht, wie weit jedoch ihre Derivate zu berücksichtigen sind, wird sich aus meinen unten angeführten Untersuchungen ergeben.

Da die pathologische und anatomische Litteratur keinerlei Angaben über die hier in Betracht kommenden Verhältnisse — nament-

1) Ritter, Angeborenes Carcinom der Haut. Langenb. Archiv. V. Bd. S. 338.

lich über die Lage der Speicheldrüsen zu den Kiemenbogen-Dericaten — enthält, suchte ich mich durch Studium der Entwickelungsgeschichte der Parotis darüber zu orientiren.

Chievitz[1]), der die Entwickelung der Mundspeicheldrüsen beim Menschen am genauesten untersucht hat, giebt auch manche recht interessante Angaben über die Lage derselben zu verschiedenen Gebilden, — den verschiedenen Nerven, Muskeln etc. — aber gerade die Verhältnisse, auf die es mir hauptsächlich ankam, fanden bei seinen Untersuchungen keine Berücksichtigung; — begreiflicherweise, da sie für die normale Anatomie wenig Interesse bieten.

Ich entschloss mich daher, mir durch Untersuchung menschlicher Embryonen selbst Klarheit über diesen Punkt zu verschaffen; über meine Resultate werde ich weiter unten berichten.

Alle die oben angeführten Bedenken nun gegen die zur Zeit herrschende Ansicht über die Natur der Speicheldrüsengeschwülste sind rein theoretisch, sie sind nicht im stande, uns die vielen vorhandenen Widersprüche zu erklären, und uns zu einer anderen Anschauung zu verhelfen, die dieselben vermeidet.

Ein glücklicher Zufall machte mir eine grössere Zahl von Tumoren zugänglich und bot mir dadurch Gelegenheit, mir auf Grund eigener Untersuchungen ein Urtheil zu bilden. Da meine Befunde in verschiedenen, recht wesentlichen Punkten von denen anderer Autoren abweichen, theile ich sie im Folgenden mit.

Den Grundstock meines Materials bildeten einige Tumoren, die ich während meiner Assistentenzeit am pathologischen Institut zu Zürich zu beobachten Gelegenheit hatte, und die mir Dank der grossen Liebenswürdigkeit des Herrn Prof. Ribbert theils ganz zur Verfügung standen, theils in zahlreichen Präparaten aus der Sammlung des Herrn Prof. Ribbert und aus meiner eigenen.

Ich möchte Herrn Prof. Ribbert auch an dieser Stelle meinen herzlichsten Dank aussprechen, nicht sowohl für die Ueberlassung dieses werthvollen Materials, als auch ganz besonders für das fördernde Interesse, das er dem Fortschreiten meiner Arbeit auch nach meinem Ausscheiden aus seinem Institut entgegenbrachte.

Dazu kam eine Parotisgeschwulst, die vor kurzem durch Herrn Geheimrath Professor Madelung exstirpirt und mir freundlichst überlassen wurde, und drei weitere Geschwülste aus der Sammlung des pathologischen Instituts in Strassburg, für deren Ueberlassung ich Herrn Prof. v. Recklinghausen meinen besten Dank ausspreche.

1) Chievitz, Beiträge zur Entwickelungsgeschichte der Speicheldrüsen. Archiv für Anat. u. Entwickelungsgeschichte. 1585.

University of California LIBRARY

Leider standen mir nur bei einem Theil der Geschwülste genaue Krankengeschichten zur Verfügung, da jedoch der klinische Verlauf unserer Tumoren durch die umfassenden Arbeiten der letzten Jahre als ganz typisch genügend bekannt ist, glaubte ich auf die übrigen unbedenklich verzichten zu dürfen, besonders da mir Herr Professor Ribbert versicherte, dass es sich bei sämmtlichen, von ihm stammenden Tumoren auch klinisch um die bekannte Geschwulstart gehandelt habe.

Ich gebe zunächst eine Schilderung meiner Tumoren.

Was die Untersuchungstechnik anbelangt, so wurden Tumor 1—6 in Zenker'scher, 7—9, soweit sich noch eruiren lässt, in Müller'scher Flüssigkeit gehärtet, dann nach Einbettung in Celloidin in Schnitte zerlegt, die theils nach van Gieson (Hämalaun-Pikrinsäure-Säurefuchsin), theils nach der von Ribbert[1]) angegebenen Modification der Mallory'schen Methode gefärbt und in Glycerin, Wasser oder Canadabalsam untersucht wurden. Zur Untersuchung kamen stets möglichst viele Schnitte von den verschiedenen Stellen eines Tumors; die Geschwülste, die mir ganz zur Verfügung standen, wurden in parallele Scheiben zerlegt, von denen dann grosse Uebersichtsschnitte hergestellt wurden, so dass ich mir ein genaues Bild von der zum Theil ausserordentlich bunten Zusammensetzung bilden konnte.

I. Tumor der Parotisgegend.

Die Geschwulst, die im Mai 1897 von Herrn Dr. Walder im Cantonsspital in Winterthur exstirpirt wurde, kam während meiner Assistentenzeit am pathologischen Institut in Zürich zur Untersuchung. Leider ist eine genaue Krankengeschichte nicht eruirbar, doch steht fest, dass es sich klinisch um eine der bekannten, gutartigen Geschwülste handelte. Der Tumor war etwa gänseeigross, flach und scharf abgekapselt. Zur Verfügung standen mir zahlreiche Schnitte aus der Sammlung des Herrn Professors Ribbert, von ca. sechs verschiedenen Tumorstellen stammend, sowie solche, die ich damals selbst anfertigte, — also genügend Material, um sich über seine Zusammensetzung zu orientiren.

Wie in den meisten der beschriebenen Tumoren, so lassen sich auch hier mikroskopisch zunächst 2 Hauptcomponenten feststellen: geschlossene Zellcomplexe und ein Stroma von wechselndem Aussehen.

Betrachten wir zunächst die Zellcomplexe, so fallen uns einmal an den verschiedenen Stellen des Tumors Zellhaufen auf, wie ich sie in Fig. 1 bei schwacher Vergrösserung dargestellt habe. Sie sind bald umfangreicher, bald kleiner, wie das Object der Zeichnung, und zeigen in ihrer Mitte vielfach concentrisch geschichtete Kugeln. Das Bild, welches

1) Ribbert, Lehrbuch der pathologischen Histologie. S. 398 Anmerkung 1.

sie bei schwacher Vergrösserung bieten, kann ich wohl am besten charakterisiren, wenn ich es mit dem von Zapfen eines Plattenepithelcarcinoms mit geringer Hornbildung vergleiche: Sie bilden unregelmässige Haufen von grossen Zellen mit hellem Kern, der einen deutlichen Nucleolus erkennen lässt, und viel Protoplasma, in durchaus epithelialer Anordnung und von durchaus epithelialem Aussehen. Die Zellhaufen sind entweder massiv oder enthalten im Centrum Hohlräume von wechselnder Grösse, die mit einer körnigen Masse — offenbar einem Degenerationsproduct der Zellen — ausgefüllt sind.

Fig. 1.

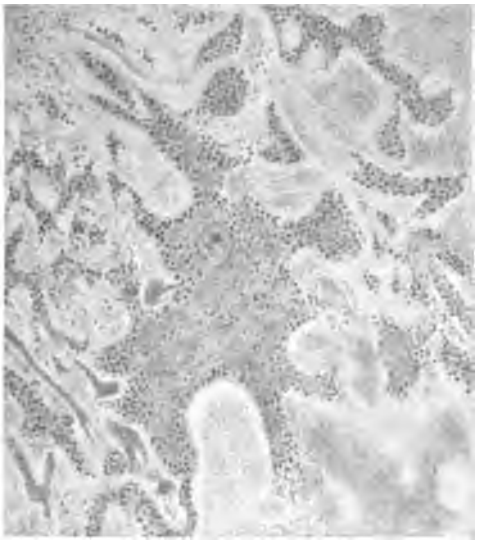

Zellcomplex aus Tumor I. Zeiss A A, Oc. 2.

Vielfach bilden die Zellen längliche Züge, wie sie Volkmann in Fig. 5 abbildet.

Betrachtet man die Zellcomplexe nun bei gewöhnlicher starker Vergrösserung (Zeiss F) oder noch besser mit der Oelimmersionslinse, dann erkennt man ausserordentlich deutlich, dass die einzelnen Zellen, genau wie die Stachel- und Riffzellen des Plattenepithels, durch feine, borstenartige Ausläufer mit einander in Verbindung stehen, wie das in Fig. 2 dargestellt ist.

Die Grenze der Zellhaufen — ich will sie, um zunächst ein Urtheil über ihre Natur zu vermeiden, als „epitheloide", d. h. als in ihrer Form und Anordnung epithelähnliche, bezeichnen —, die Grenze dieser epitheloiden Zellhaufen also gegen die Umgebung erscheint an den meisten Stellen vollkommen scharf, so dass an einen Uebergang der einen Zellart in die andere nicht zu denken ist; an anderen Stellen aber, und zwar an den spitzenförmigen Ausläufern, die die meisten Complexe zeigen, ist die Grenze weniger deutlich, indem die epitheloiden Zellverbände sich büschelförmig auffasern. Zunächst dringen sie als feine Stränge von Spindelzellen,

die noch mit dem Hauptcomplexe in Verbindung stehen, in die Umgebung ein; weiterhin sieht man dann noch Verbände von zwei oder mehr Zellen, von demselben ganz abgetrennt, mitten im Stroma liegen. Da, wo das Stroma zellarm ist, erkennt man auf den ersten Blick ihre Zugehörigkeit zu den epitheloiden Haufen; wo aber die Umgebung ziemlich zellreich ist, ist es zuweilen sehr schwer, und in seltenen Fällen sogar unmöglich, die Zellen noch mit Bestimmtheit als zu den epitheloiden Verbänden gehörig zu erkennen. Ihre Form ist dann zu wenig charakteristisch, als dass man sie ohne weiteres von den Stromazellen unterscheiden könnte.

Fig. 2.

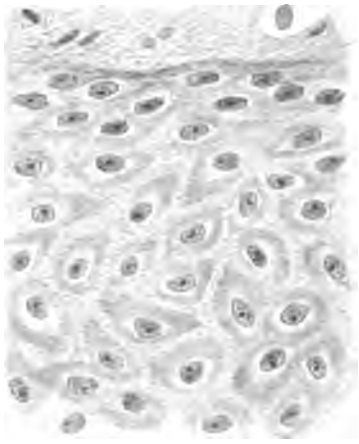

Stelle vom Rande des grossen Zellcomplexes der Fig. 1.
Zeiss apochromat. Immersion, Comp. Ocular 6.

Ich habe hier also offenbar Bilder vor mir gehabt, wie sie andere Autoren als beweisend für den Uebergang zwischen epitheloiden Zellen und denen des Stromas angesehen und geschildert haben.

An Menge treten diese plattenepithelähnlichen Zellverbände hinter anderen Gebilden zurück, die ich wohl am besten — ohne damit zunächst ein Urtheil über ihre Natur präjudiciren zu wollen — als drüsenartig bezeichne. Es handelt sich dabei in der Mehrzahl um Hohlräume, die mit einer ein- bis zweifachen Zellschicht ausgekleidet sind, und die verschiedenen Inhalt zeigen. Die Grösse der Hohlräume ist schwankend, von solchen von der Grösse normaler Drüsenacini aufwärts bis zu solchen, deren Längsdurchmesser fast das ganze Gesichtsfeld bei schwacher Vergrösserung ausfüllt. Auch ihre Gestalt ist variabel: die kleinen sind meist kreisrund, ebenso manche grösseren, andere dagegen sind länglich, buchtig und mit zahlreichen Verzweigungen und Ausläufern versehen.

Wie gesagt, sind die Hohlräume von einer Zellschicht ausgekleidet, und zwar bei weitem die meisten von einem ausserordentlich regelmässigen, zweireihigen Belag epitheloider Zellen, deren Form sich zwischen der

cubischen und leicht cylindrischen bewegt. Die Grenze derselben gegen die Umgebung ist stets vollkommen scharf, wie etwa bei Adenomen.

Stellenweise nun ziehen von diesen drüsenartigen Gebilden solide Zapfen epitheloider Zellen in die Umgebung, sich dort verzweigend, so dass da, wo sie zahlreich sind, ein ganzes Netz von solchen, untereinander zusammenhängenden Strängen besteht. An anderen Stellen finden sich auch rundliche, solide Haufen, aus denselben Zellen zusammengesetzt.

Was nun den Inhalt der Hohlräume betrifft, so ist er nicht bei allen gleich. Bei manchen besteht er aus einer ganz homogenen Masse, die bei der Härtung offenbar geschrumpft ist, bei anderen, besonders bei den grösseren, findet sich eine mehr körnige, detritusartige Masse, in der zum Theil noch Zelltrümmer erkennbar sind. Andere endlich sind ganz mit grossen, hellen, protoplasmareichen Zellen mit bläschenförmigem Kern angefüllt, offenbar aufgequollenen Belagzellen.

Wie schon erwähnt, liegen diese Zellcomplexe ziemlich unregelmässig vertheilt in einem eigenthümlichen Stroma. Dieses zeigt zwar an verschiedenen Stellen nicht unbeträchtliche Verschiedenheiten, gewisse Eigenthümlichkeiten aber, die allen Stellen gemeinsam sind, und vor allem der ganz allmähliche Uebergang zwischen den verschiedenen Modificationen, geben dem Ganzen doch ein gewisses einheitliches Gepräge.

Ganz allgemein gesagt, handelt es sich um ein relativ zellarmes, mehr oder weniger homogenes, offenbar der Bindegewebsgruppe angehöriges Gewebe, das in der verschiedensten Weise modificirt erscheint. Zunächst fallen uns weite Bezirke — ganze Präparate bestehen oft daraus — eines sehr zellarmen Gewebes auf, das sich bei Anwendung der van Gieson-schen Methode röthlich färbt. Die ziemlich homogene Grundsubstanz ist von mehr oder weniger scharf begrenzten Fasern hier und da durchzogen. Die spärlichen, stets einzeln liegenden Zellen sind entweder direct in dieses Gewebe eingebettet, so dass sich ihr Protoplasma von demselben kaum abhebt, und nur der Kern scharf hervortritt, oder aber andere fallen sofort ins Auge, weil sie von einer stark lichtbrechenden, umfangreichen Hülle umgeben sind, die bei der Färbung nach van Gieson einen bläulichen Ton annimmt. An anderen Stellen endlich sieht man nur diese Hülle, während die Zellen selbst offenbar zu Grunde gegangen sind, nur zuweilen noch an ihren Ueberresten erkennbar. Stellenweise liegen dann derartige Körperchen ziemlich dicht zusammen.

An mehreren Stellen des Tumors hat sich in solches Gewebe in ziemlich weiter Ausdehnung Kalk eingelagert, was sich sowohl beim Schneiden in unliebsamer Weise bemerkbar machte, wie auch mikroskopisch deutlich erkennbar ist. Hier gewinnt man stellenweise den Eindruck von Bindegewebsknochen.

Wie gesagt, bestehen weite Bezirke aus derartigem Gewebe, und hier fehlen dann vollkommen die epitheloiden Zellverbände — es findet sich aber auch an Stellen, wo letztere in grosser Menge vorhanden sind, in grösseren Inseln, von denen sich dann Fortsätze zwischen die drüsenartigen Gebilde erstrecken, das Stroma derselben bildend.

Diese Fortsätze nun werden, je weiter sie sich vom Centrum entfernen, um so zellreicher. Da, wo die drüsenartigen Gebilde eng zusammen liegen, haben wir dann ein Stroma mit zahlreichen, jungen Zellen,

das aber durch die homogene Grundsubstanz, die stellenweise in den Vordergrund tritt, immer wieder seine Zusammengehörigkeit mit dem zuerst beschriebenen Gewebe manifestirt. Die Zellen mit stark lichtbrechendem Hof fehlen hier ganz.

Stellenweise gewinnt das Stroma eine gewisse Aehnlichkeit mit hyalinem Knorpel, und zwar dort, wo ziemlich grosse Zellen regelmässig vertheilt in kleinen Höhlen der homogenen Zwischensubstanz liegen. Doch unterscheidet sich das Gewebe bei genauerem Zusehen nicht unwesentlich von hyalinem Knorpel, einmal dadurch, dass den Zellen die Kapseln fehlen, dann aber auch durch sein tinktorielles Verhalten; während nämlich hyaliner Knorpel bei der Färbung nach van Gieson begierig das Hämalaun annimmt und dadurch einen blauen Ton erhält, färbt sich hier die Grundsubstanz roth.

Hierin zeigt sich eine völlige Uebereinstimmung mit der sogenannten osteoiden Substanz, einem unverkalkten Vorstadium des Knochengewebes, wie man sie häufig in Osteosarkomen und Callus findet.

An anderen Stellen endlich bildet das Stroma ein Netzwerk von knorrigen Balken von ganz homogener Structur; es ist hier sehr kernarm und hängt deutlich mit den übrigen Modificationen des Bindegewebes zusammen. In den Zwischenräumen dieses Balkensystems liegen Züge von epitheloiden Zellen, die dort, wo die Zwischenräume breit sind, cubisch erscheinen, wo dieselben jedoch enger werden, spindelige Form annehmen.

Die Substanz dieser Balken scheint mir mit dem in ähnlichen Tumoren so oft beschriebenen Hyalin identisch zu sein.

Zu erwähnen ist endlich noch, dass der sehr gefässarme Tumor in ziemlich weiter Ausdehnung nekrotisch erscheint.

II. Tumor der Parotisgegend.

Derselbe wurde am 24. November 1896 durch Herrn Professor Krönlein exstirpirt und dem pathologischen Institut in Zürich zur Untersuchung übergeben.

Aus der Krankengeschichte, für deren gütige Ueberlassung ich Herrn Professor Krönlein zu Dank verpflichtet bin, entnehme ich Folgendes:

Der 62jährige Träger der Geschwulst bemerkte dieselbe zuerst vor 23 Jahren und nimmt an, dass dieselbe im Anschluss an einen Schlag entstanden sei. Die Geschwulst wuchs zunächst langsam und erreichte 3 Jahre vor der Operation Wallnussgrösse, dann begann sie aber schneller zu wachsen, und zwar zunächst in ihrem oberen Pol, später auch nach unten und gegen das Ohr hin. In letzter Zeit bestanden nach dem Ohr zu ausstrahlende Schmerzen.

Die Exstirpation liess sich durch Isolirung von der Haut und von der Unterlage bewerkstelligen, ohne dass der Facialis verletzt worden wäre.

Ueber ein eingetretenes Recidiv ist nichts bekannt geworden.

Der exstirpirte Tumor, der mir von Herrn Professor Ribbert übergeben wurde, bietet makroskopisch folgende Verhältnisse: Er besitzt etwa Form und Grösse einer mittleren Birne, die etwas plattgedrückt ist. Seine Oberfläche ist grob höckerig, seine Consistenz derb. Er ist von einer deutlich ausgeprägten Kapsel umgeben. Auf dem Durchschnitt erscheint er ziemlich homogen, nach der Härtung von graugelber Farbe;

hier und da sind makroskopisch einige Cystchen sichtbar. Im schmaleren Pol fallen einige Züge von homogenem, etwas durchsichtigem Gewebe auf, an Knorpel erinnernd, aber weicher. Der Unterfläche der Kapsel sitzen einige Läppchen normalen Parotisgewebes auf.

Mikroskopisch zeigt der Tumor an den verschiedenen Stellen ein ganz verschiedenes Aussehen.

Zunächst ist ausserordentlich auffallend der Unterschied zwischen zellarmen Partien und sehr zellreichen.

Erstere nehmen den kleineren Theil des Tumors ein, und zwar vorwiegend den einen Quadranten am spitzen Pol. Wir konnten zunächst hier ein derbes Stroma constatiren, das meist aus einem groben Geflecht dicker, homogener Balken besteht. Dasselbe ist ausserordentlich zellarm, und nur hier und da findet man einen spindeligen Kern. In dieses Stroma nesterweise eingestreut finden sich Partien, die mit den beim Tumor I beschriebenen drüsenartigen Gebilden grosse Aehnlichkeit haben: Hohlräume, die im Inneren eine Auskleidung epitheloider Zellen tragen, scharf gegen das Stroma abgegrenzt, und nirgends Uebergänge zu demselben zeigend. Der Zellbelag besteht hier aber nicht immer aus so schönen, regelmässig angeordneten Zellen, wie beim Tumor I, und nur selten sieht man hier einen zweireihigen Belag von Cylinderzellen. Manche der Hohlräume sind durch Wucherung der Belagzellen ganz ausgefüllt, bei anderen, und zwar meist bei den grösseren, sind die Zellen ganz abgeflacht und bilden nur noch einen ganz schmalen Belag, bei den grössten endlich ist oft ein Zellbelag überhaupt nicht mehr erkennbar oder nur noch stellenweise; sie sind dann ganz ausgefüllt von scholligen Massen und Detritus mit Zellresten. — Die kleineren enthalten meist im centralen Hohlraum hyaline Schollen, die sich nach van Gieson braunroth färben.

Wie das beim Tumor I beschrieben, so schickt auch hier der Zellbelag stellenweise solide Sprossen in die Umgebung. Dort, wo diese drüsenartigen Gebilde nahe zusammenliegen, ist das Stroma meist weniger derb und relativ reich an jungen Zellen.

Neben den oben beschriebenen Stellen, an denen die drüsenartigen Gebilde das Gesichtsfeld beherrschen, finden sich andere, wo sie durch die soliden Zellcomplexe ganz in den Hintergrund gedrängt werden. — Diese bilden entweder runde Nester oder längliche, verzweigte Züge, die vielfach in ziemlich gleicher Richtung verlaufen. Die Zwischenräume zwischen denselben sind durch eine homogene Zwischensubstanz — offenbar Hyalin — ausgefüllt, so dass also zwei ineinandergreifende Balkensysteme entstehen.

An der Grenze der Anhäufungen epitheloider Partien gegen die zellarmen setzen die Zellcomplexe sich als feine Stränge in die deutlich sichtbaren Gewebsspalten des Stromas fort, so dass Bilder entstehen, wie sie v. Volkmann in seiner Fig. 5 darstellt und als beginnende Wucherung der Saftspaltenendothelien auffasst. Ich schliesse mich dieser Auffassung nicht an und möchte hier nur kurz erwähnen, dass ich in keiner der vielen anderen Gewebsspalten in der Umgebung dieser durch epitheloide Zellen ausgefüllten überhaupt Endothelien oder irgend eine Zellauskleidung wahrnehmen konnte, ebensowenig in der Fortsetzung der Spalten, in deren Beginn die Zellstränge lagen. Unzweifelhaft war aber

an vielen Stellen der Zusammenhang der Stränge mit den grossen Complexen epitheloider Zellen nachweisbar, und ich neige deshalb mehr der Anschauung zu, dass es sich hier um ein Wuchern der letzteren in den Gewebsspalten, wo sie den geringsten Widerstand finden, handelt.

Während die Bilder dort, wo das Stroma zellarm ist, überall ganz klar sind, und die Grenze zwischen epitheloiden Zellen und Stromazellen überall auf's deutlichste zu erkennen ist, werden die Verhältnisse etwas complicirter, wenn auch das Stroma zahlreiche junge Zellen enthält. Da diese in Bezug auf Grösse und Form den epitheloiden Zellen oft recht ähnlich sehen können, gewinnt es dann manchmal den Anschein, als gingen sie allmählich in letztere über, wie das ja oft angenommen wurde. Volkmann z. B. beschreibt derartige Stellen aus einem Tumor, der sich „morphologisch fast gar nicht von einem Carcinom unterscheidet" (Beobachtung 3), und illustrirt ihn in seiner Abbildung 12, die mit meinen Befunden ziemlich übereinstimmt.

Ich glaube jedoch, dass es sich hier nicht um ein Hervorgehen des einen Gewebes aus dem anderen handelt, sondern um ein Durcheinanderwachsen zweier morphologisch ähnlicher Gewebe, wie jungen Bindegewebes und epithelartiger Zellen. Dafür sprechen entschieden Stellen, wie man sie häufig an der Grenze des zellarmen gegen das zellreiche Stroma findet: hier sieht man nämlich häufig einen längeren Schlauch epitheloider Zellen halb in diesem, halb in jenem liegen, und während hier die Grenze verwaschen und schwer zu erkennen ist, ist sie dort ausserordentlich scharf; man kann also hier genau feststellen, dass eben nur der Zellgehalt des Stromas das Wechselnde ist, und dass seine Zunahme allein das Bild unklar macht.

Weitere Gründe für diese Auffassung werde ich weiter unten auseinandersetzen.

Im Gegensatz zu diesen Stellen mit viel Stroma stehen andere, die auf den ersten Blick gar keines zu haben scheinen; sie imponiren als grosse Complexe regellos zusammenliegender, epitheloider Zellen. Bei näherem Zusehen jedoch erkennt man, dass auch hier die Zellen zu runden Verbänden vereinigt sind, die stellenweise ein durch Secretschollen ausgefülltes Lumen zeigen, und zwischen denen überall — besonders bei Anwendung der Mallory-Ribbert'schen Färbung — feine Septen erkennbar sind. Nach dem Rande zu ändert sich das Bild und macht dem zuerst beschriebenen immer mehr Platz, indem es demselben durch Verbreiterung der Septen immer ähnlicher wird.

Die ganze bisherige Schilderung bezog sich, wie oben erwähnt, auf den einen Quadranten am schmalen Pol, dessen Bild also ein ausserordentliches und buntes ist. Im Gegensatz dazu sind die drei übrigen im Princip mehr gleichartig gebaut: Sie bestehen aus einem Netzwerk von epitheloiden, ohne Zwischensubstanz angeordneten Zellen, das in ein Stroma von wechselndem Zellreichthum dicht eingewoben ist. Je nach dem Zellgehalt des letzteren ist die Grenze zwischen beiden mehr oder weniger leicht erkennbar, aber mit Hülfe der Mallory-Ribbert'schen Färbung gelang es mir stets, festzustellen, dass eine Grenze vorhanden ist, und dass die Anordnung der epitheloiden Zellen eine wirklich epitheliale ist, dass sich niemals Bindegewebsfasern zwischen dieselben

hinein erstrecken, — ein recht wichtiges Verhalten, das sich ohne dieses Hülfsmittel stellenweise nur sehr schwer klarstellen liess.

Die epitheloiden Zellen bilden entweder weitverzweigte Stränge oder parallel zu einander verlaufende Züge, die zuweilen ein Lumen erkennen lassen; dieses ist dann überall von einem regelmässigen Zellbelag begrenzt und enthält hier und da einen Secrettropfen. Nicht selten finden sich mitten in diesen Zellzügen genau solche drüsenartige Gebilde, wie sie oben beschrieben wurden.

Wie schon gesagt, ist der Zellreichthum des Stromas wechselnd, im allgemeinen besteht dasselbe aus einer homogenen Zwischensubstanz, die von einem feinen Netzwerk dünner Fibrillen durchzogen ist, und in die ziemlich regelmässig runde oder längliche Kerne von wechselnder Grösse eingestreut sind, deren zugehöriges Protoplasma meist nicht deutlich erkennbar ist.

Während es nun an manchen Stellen durch Abnahme der Kernzahl und durch Verschmelzung der Fasern zu einem ziemlich derben, homogenen Gewebe kommt — das übrigens durchaus nicht den Eindruck von fibrillärem Bindegewebe macht, vielmehr an die oben beschriebene osteoide Substanz erinnert —, geht es anderseits zuweilen in eine Art von Myxomgewebe mit grossen Zellen über, und hier ist dann die Begrenzung der epitheloiden Zellcomplexe gegen dasselbe oft besonders schwer festzustellen.

Nachdem ich so einen Ueberblick über die bunte Zusammensetzung des Tumors gegeben, erübrigt es mir noch, auf einige Details näher einzugehen, zunächst bezüglich des Stromas.

Dass stellenweise ein Gewebe vorkommt, das dem von früheren Beobachtern als Myxom- oder Schleimgewebe beschriebenen entspricht, habe ich eben erwähnt, es nimmt aber nur kleine Bezirke ein und geht am Rande in das derbere Zwischengewebe allmählich über. — Daneben finden sich aber auch 2 Gewebe, die in fast allen beschriebenen Tumoren unserer Gattung vorkommen und wesentlich dazu beitragen, denselben das charakteristische Gepräge zu verleihen: das Hyalin und die knorpelartige Substanz.

Das Hyalin findet sich meist in Form knorriger Balken, die ein mehr oder weniger dichtes Flechtwerk bilden, dessen Lücken entweder durch Züge oder Kugeln epitheloider Zellen angefüllt sind, oder von einer durchsichtigen Substanz, in der zahlreiche kleine Kerne, von der Grösse der Lymphocyten, vertheilt sind.

Das Hyalin besteht aus einer durchaus homogenen Substanz, die sich nach van Gieson leuchtend roth färbt, und in der nur hier und da ein Kern sichtbar ist. — Es hängt continuirlich zusammen einmal mit den bereits beschriebenen Modificationen des Stromas, dann aber auch stellenweise mit der gleich zu erwähnenden knorpelartigen Substanz, und zwar so, dass z. B. von einem centralen Kern der letzteren nach allen Seiten hin hyaline Balken ausstrahlen.

Letztere stimmt hinsichtlich ihrer Structur und ihres tinktoriellen Verhaltens ziemlich genau überein mit der beim Tumor I beschriebenen, und ich möchte sie, wie diese, auch als eine Art osteoider Substanz auffassen.

Was nun die epitheloiden Zellcomplexe betrifft, so habe ich noch Folgendes nachzutragen. In einem der unteren Quadranten ist schon mikroskopisch auf der Schnittfläche eine kleine Cyste erkennbar. Unter dem Mikroskop erweist sich dieselbe als länglicher Schlauch, dessen Längsaxe bei schwacher Vergrösserung das ganze Gesichtsfeld durchquert. Dieser Hohlraum nun besitzt eine zweireihige Auskleidung der schönsten, hohen Cylinderzellen in regelmässiger Anordnung. Was mir an demselben besonders bemerkenswerth erscheint, ist Folgendes: Einzelne Zellen sind gegenüber ihren Nachbarn stark aufgequollen, der Kern ist an die Wand gedrückt, und im Inneren befindet sich ein heller Tropfen, offenbar Secret. Während diese Zellen demnach das Bild von Epithelien bieten, die in vollster Secretion begriffen sind, lassen andere die Zeichen beginnender Secretion erkennen. Das Secret hat sich durch Hämalaun nicht blau gefärbt, wie das Mucin meist thut, es ist vielmehr ganz ungefärbt geblieben, weitere Aussagen über seine Natur sind mir daher gicht möglich.

Ausser den beschriebenen drüsenartigen Hohlräumen, die mit Epithel ausgekleidet und offenbar primär gebildet sind, erscheinen andere erst secundär durch Einschmelzung entstanden, wie das ja auch von anderen Beobachtern des öfteren beschrieben wurde.

Auch die überall beschriebenen Schichtungskugeln konnte ich wiederholt, wenn auch nicht gerade sehr häufig, nachweisen. Sie liegen mitten unter den epitheloiden Zellhaufen, zuweilen im Centrum eines solchen. Verhornung konnte ich nirgends erkennen, wohl aber Quellung und Degeneration der centralen Zellen. Aus einzelnen Stellen, an denen die verschiedensten Stadien nebeneinander sichtbar sind, geht klar hervor, dass sie — hier wenigstens — aus den drüsenartigen Hohlräumen entstehen dadurch, dass die Belagzellen ins Lumen abgestossen werden und hier, degenerirend, sich concentrisch schichten.

Dass dort, wo die Zellcomplexe mit zellreichem Zwischengewebe, besonders auch Myxomgewebe, zusammenstossen, oft die Grenze zwischen beiden schwer erkennbar sein könne, habe ich oben bereits erwähnt. Daran anschliessend wäre nun noch zu bemerken, dass auch an der Grenze zwischen Osteoid und Zellcomplexen die Verhältnisse ähnlich liegen können. In der Regel ist sie zwar gerade hier sehr scharf erkennbar, aber dadurch, dass bisweilen die Zellen der osteoiden Substanz am Rande dichter stehen und an Form und Grösse ungefähr den epitheloiden gleichen, kann der Anschein erweckt werden, als betheiligten sich die epitheloiden Zellen an der Abscheidung der osteoiden Grundsubstanz, derart, dass sie in dieselbe eingeschlossen und so selbst zu Osteoidzellen würden. — Besonders verführerisch für diese Annahme sind die Bilder, wenn ein in osteoider Substanz liegender, kugeliger Complex epitheloider Zellen an einem Pol in einem dicken Schnitt getroffen ist. Dann liegen nämlich eine Strecke weit epitheloide Zellen und Osteoid übereinander, und erstere scheinen in letztere einzudringen, — nur dünne Schnitte und vor allem der Vergleich einer Reihe aufeinander folgender Präparate lehren, dass thatsächlich doch eine scharfe Grenze vorhanden ist, und Uebergänge nicht existiren.

III. Tumor der Parotisgegend.

Nähere Angaben fehlen, zur Verfügung standen mir Präparate aus der Sammlung des Herrn Professors Ribbert.

Im Verhältniss zum vorigen Tumor zeigt dieser einen ziemlich einfachen und gleichartigen Bau. Er besteht zunächst aus einem wenig regelmässigen, zellarmen, fibrillären Gewebe. In dieses sind Inseln von einer Substanz eingelagert, die sich wohl am besten mit Faserknorpel vergleichen lässt. Sie haben bei der Färbung nach van Gieson das Hämalaun begierig aufgenommen und sind daher intensiv blau gefärbt. Daneben befinden sich einzelne Bezirke des oben beschriebenen myxomartigen Gewebes und an einer Stelle Fettläppchen. Die Uebergänge zwischen fibrillärem Gewebe, Faserknorpel und Myxomgewebe vollziehen sich ganz allmählich, vielfach weiss man auf ziemlich weite Strecken überhaupt nicht, mit was für Gewebe man es eigentlich zu thun hat.

Theils im Zwischengewebe, theils in den Knorpel eingestreut finden sich nun überall Gebilde, die auf's genaueste einem Drüsenläppchen gleichen: Haufen von typischen Drüsenacinis mit hohem, regelmässigem Cylinderzellenbelag und Lumen, — die unter sich durch feine Septen getrennt sind.

Die einzelnen Cylinderzellen besitzen einen mittelgrossen, ziemlich chromatinreichen Kern und viel helles Protoplasma.

An verschiedenen der Acini, wie ich sie vorläufig nennen will, finden sich im Zellbelag Erscheinungen, die ich als den Ausdruck einer Secretion auffassen möchte: Einzelne Zellen sind im Verhältniss zu ihren Nachbarn bedeutend vergrössert, ihr Protoplasma ist noch heller, als das der übrigen, ebenso ist der Kern heller. Für das Vorhandensein einer Secretion spricht ebenfalls der Umstand, dass in den meisten der Lumina ein Inhalt liegt, entweder eine opake, homogene Scholle oder farblose, scharf contourirte Tropfen.

In den meisten „Läppchen" sind die Acini ziemlich gleich gross und ganz regelmässig angeordnet. In anderen sind dagegen einzelne Acini ganz gewaltig vergrössert, so dass dann zuweilen Hohlräume entstehen, die ein ganzes Gesichtsfeld einnehmen. Parallel mit der Vergrösserung des Lumens geht eine Abflachung der Epithelien, so dass die grössten nur eine Schicht ganz flacher Zellen aufweisen.

Während nun einzelne „Läppchen" ganz aus solchen regelmässig gebauten, drüsenähnlichen Acinis bestehen, verändern dieselben in anderen nach dem Rande zu ihren Charakter: Die einzelnen Zellen werden kleiner, hauptsächlich durch Abnahme des Protoplasmas, und der Kern wird chromatinreicher. Hand in Hand mit den Veränderungen des Zellcharakters gehen Umwandlungen in der äusseren Form der Acini. Diese bekommen Ausbuchtungen und treiben solide Sprossen in die Umgebung, ähnlich wie das bei Tumor I und II beschrieben wurde (Fig. 3). In anderen Zellcomplexen endlich tritt der Drüsencharakter ganz in den Hintergrund — nur vereinzelt findet man einen typischen Acinus —, und die soliden Zellstränge beherrschen das Bild. Verschiedene solche Haufen sind unter sich durch lange, geschlängelte Zellstränge verbunden, die sich häufig in dem lockeren Zwischengewebe, das 2 Knorpelinseln trennt, durchwinden, dabei überall feine Ausläufer in das Stroma hineinsendend, die sich anscheinend in dem-

selben verlieren. Dadurch kommen vielfach an der Grenze gegen den Knorpel sowohl, wie gegen das Schleimgewebe, wieder sogenannte Uebergangsbilder zustande, die ich ebenso beurtheile, wie die oben beschriebenen.

Fig. 3.

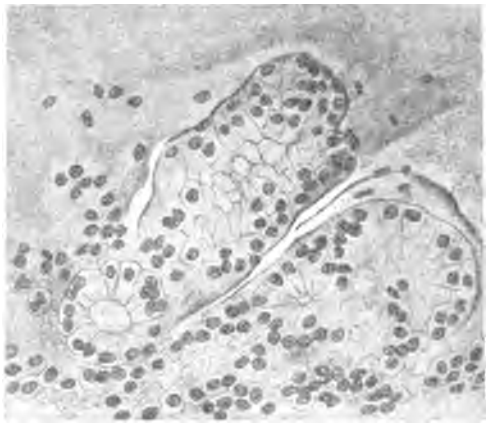

Stelle aus Tumor III.

Der Beweis dafür, dass es sich bei den Zellcomplexen, deren verschiedene Modificationen, isolirt betrachtet, ganz homogen erscheinen konnten, um die gleiche Zellform handelt, ist erstens durch den continuirlichen Zusammenhang geliefert, und zweitens dadurch, dass auch in den soliden Strängen immer wieder typische drüsenartige Bildungen auftauchen.

IV. Tumor aus der Gegend der Glandula submaxillaris.

Der Tumor — über die Krankengeschichte ist mir nichts Näheres bekannt — wurde mir von Herrn Professor Ribbert ganz zur Untersuchung übergeben.

Er besitzt etwa Gestalt und Grösse eines kleinen Apfels, seine Oberfläche ist glatt und überall durch eine Kapsel scharf begrenzt. Auf dem Durchschnitt sieht man — nach Härtung in Zenker'scher Flüssigkeit — ein gleichmässig graues Gewebe, in das unregelmässige Inseln einer knorpelartig aussehenden Substanz eingelagert sind, die jedoch weicher sind als Knorpel. Zum Theil sind diese etwas dunkler gefärbt wie das Gewebe der Umgebung.

Mikroskopisch lassen sich auch hier wieder Stroma und Zellcomplexe deutlich unterscheiden. Das Stroma ist bei weitem überwiegend, es zeigt fast alle Modificationen, wie sie bei Tumor I—III beschrieben wurden. Ziemlich weit verbreitet ist die osteoidähnliche Form; an anderen Stellen ist die Bildung stark lichtbrechender Mäntel um die einzelnen Zellen, wie sie oben beschrieben wurde, besonders deutlich ausgeprägt. Die Mäntel färben sich hier nach van Gieson orange, die Grundsubstanz roth. Daneben findet sich auch das vorher beschriebene Flechtwerk grober

Fasern und ziemlich ausgedehnt das „myxomartige Gewebe". All diese verschiedenen Gewebe sind bunt durcheinander gemischt und zeigen alle möglichen Uebergangsformen.

In diesem Stroma zerstreut — vorwiegend im Centrum des Tumors — liegen grössere oder kleinere Complexe epithelartig angeordneter Zellen mit grossem, bläschenförmigem Kern und viel granulirtem Protoplasma, das bei der Färbung nach van Gieson stark die Gelbfärbung annimmt. Die Zellen bilden theils kleinere Verbände, theils grössere, die dann durch feine Septen wieder in kleinere abgetheilt sind. Stellenweise zeigen diese letzteren einen exquisit drüsenartigen Bau dadurch, dass sie einen regelmässigen, cylindrischen Zellbelag in einem Hohlraum bilden.

Die Grenze zwischen Stroma und epitheloiden Zellen ist in diesem Tumor an den meisten Stellen ausserordentlich scharf, und vielfach lässt sich zwischen beiden eine dünne Grenzschicht, ähnlich einer Membrana propria, erkennen. Sie besteht dann aus einer dünnen Zellplatte, von der nur die Kerne als kleine Verdickung deutlich sichtbar sind.

Auch in der vorliegenden Geschwulst kommen Stellen vor, wo sich Stroma und epitheloide Zellen durcheinander schieben, wo sich von grösseren Complexen aus feine Stränge und sogar einzelne Zellen ablösen. Da aber die epitheloiden Zellen die oben beschriebene charakteristische Form besitzen, die Stromazellen dagegen viel kleiner sind, so lässt sich hier jede einzelne Zelle mit Sicherheit identificiren.

Die Anordnung der epitheloiden Zellen ist im allgemeinen eine schlauchförmige, wie etwa in einem Mammacarcinom, stellenweise finden sich, wie oben erwähnt, ganz drüsenartige Gebilde.

An einzelnen Stellen, besonders am Rande, findet sich dichte, kleinzellige Infiltration, die offenbar als Ausdruck einer chronischen Entzündung zu betrachten ist.

V. Tumor der Parotisgegend.

Dieselbe wurde am 17. November 1896 von Herrn Dr. Brunner im „Krankenasyl Neumünster" in Zürich exstirpirt. Der Güte des Herrn Dr. Brunner verdanke ich folgende Daten aus der Krankengeschichte:

Der Tumor stammt von einer 51jährigen, sonst gesunden Frau, die zuerst ca. 6 Monate vor der Operation ein hartes, kirschgrosses Knötchen hinter dem linken Ohrläppchen bemerkte, das sie für ein „Ueberbein" hielt. Es wuchs langsam, ohne Schmerzen zu verursachen, und erreichte zur Zeit der Operation etwa Wallnussgrösse; es lag damals zwischen Tragus und Unterkieferwinkel, gegen die Unterlage verschieblich. Die Ausschälung des Tumors war recht schwer, besonders im Winkel zwischen Proc. mastoid. und Unterkieferwinkel, und hier musste ein in die Tiefe führender Stiel abgebunden und zurückgelassen werden. Die Exstirpation liess sich nur unter Durchschneidung einiger Facialisäste bewerkstelligen. Wie mir Herr Dr. Brunner in freundlichster Weise mittheilte, ist ein Recidiv seitdem nicht aufgetreten.

Der Tumor, den ich während meiner Assistentenzeit im pathologischen Institut zu Zürich zu untersuchen Gelegenheit hatte, war etwa wallnussgross, abgekapselt; weitere Notizen über sein makroskopisches Verhalten,

sowie der Tumor selbst, stehen mir jetzt leider nicht mehr zur Verfügung. Doch lag zur mikroskopischen Untersuchung genügend Material vor in Form von Schnitten, die mir Herr Professor Ribbert zur Verfügung stellte, und in von mir selbst angefertigten; erstere stammen aus der Mitte, letztere vom Rande des Tumors.

Ich beginne mit der Beschreibung der ersteren, weil sie die klareren Verhältnisse bieten.

Zunächst fällt im Centrum ein mehrere Gesichtsfelder einnehmender Bezirk von typischem, jungem Knochengewebe auf: ein System verzweigter Knochenbälkchen, und in dessen Maschen Markräume, die mit Zellen gefüllt sind. — Die Knochenbälkchen besassen offenbar verkalkte Partien, wie aus zahlreichen Defecten, die hier beim Schneiden entstanden, wohl geschlossen werden darf, doch war die Verkalkung offenbar nicht sehr weit fortgeschritten, da sich die Geschwust sonst wohl kaum unentkalkt hätte schneiden lassen.

Neben diesen ausgeprägten Knochenpartien nun finden sich, besonders nach dem Rande zu, verschiedene Bilder, die man wohl als frühere Stadien der Knochenbildung auffassen muss. Man sieht hier zunächst kleine Complexe von lymphocytenähnlichen Rundzellen, die in einem Alveolensystem von Bindegewebe gruppenweise zusammenliegen. Die bindegewebige Wand der Alveolen scheint stellenweise aus gewöhnlichem, fibrillärem Bindegewebe zu bestehen, während sie an anderen Stellen Zeichen beginnender Verknöcherung zeigt. An anderen Stellen liegt zwischen den Zellhaufen ein Balkensystem von hyaliner Substanz, in die ganz gleich aussehenden Zellen eingebettet sind, und man gewinnt stellenweise den Eindruck, als ob die Zellen die Zwischensubstanz abschieden.

Leider ist es mir nicht möglich, auf eine sehr interessante Zellform näher einzugehen, da mir die genauere Untersuchung derselben in Bezug auf ihr Verhalten verschiedenen Farbstoffen und Reagenzien gegenüber, dadurch, dass mir z. Z. nur fertige Präparate zur Verfügung standen, unmöglich gemacht war. Ich beschränke mich deshalb darauf, zu erwähnen, dass stellenweise kleine Zellen von der Grösse der Lymphocyten die Hämalaunfärbung so intensiv angenommen haben, dass sie, im Gegensatz zu den übrigen Kernen, vollkommen schwarz erschienen. Sie liegen meist dicht zusammen, und das Bild wird ganz eigenthümlich dadurch, dass einzelne sozusagen zu langen Strichen ausgezogen sind, die aussehen, als wären sie durch Verwischen einer Zelle entstanden.

Es war mir leider, wie gesagt, nicht möglich, mir über ihre Bedeutung und Genese ein klares Bild zu machen, und ich muss mich deshalb damit begnügen, bei der Beschreibung des Tumors das hervorzuheben, was für meine Betrachtungen von besonderem Interesse war, nämlich das Vorkommen von echter Verknöcherung.

VI. Tumor der Parotisgegend.

Der Tumor, der am 17. October 1898 in der Strassburger chirurgischen Klinik durch Herrn Geheimrath Prof. Madelung, dessen Güte ich ihn verdanke, exstirpirt wurde, ist offenbar das Recidiv eines früher entfernten. Die 20jährige Patientin erzählte uns nämlich, dass ihr vor 3 1/2 Jahren

auswärts eine Geschwulst derselben Gegend, die sich langsam entwickelt hatte, exstirpirt worden sei. Wie dieselbe ausgesehen habe, wusste sie nicht, der Arzt soll sie für eine „Balggeschwulst" erklärt haben.

Die vorliegende Geschwulst hat sich innerhalb von 7 Monaten ziemlich schnell entwickelt.

Bei der Aufnahme constatirten wir eine 4 cm lange Narbe vor dem linken Ohrläppchen und eine etwa feigengrosse Geschwulst der Parotisgegend mit höckeriger Oberfläche, gegen die Unterlage wenig verschieblich und mit der Haut im Bereich der Narbe verwachsen.

Bei der Operation zeigte es sich, dass an ein Ausschälen der Geschwulst nicht zu denken war, sie war überall mit der Umgebung, speciell auch mit der Parotis, der sie aufsass, fest verwachsen und konnte nur mit dem Messer bei Durchschneidung einiger Facialisäste exstirpirt werden. — Ob seit der Operation ein Recidiv aufgetreten ist, konnte leider nicht festgestellt werden.

Die Geschwulst wurde von mir in toto in Zenker'scher Flüssigkeit gehärtet, dann wurden von den verschiedensten Stellen mikroskopische Präparate angefertigt.

Das makroskopische Aussehen war ganz das normaler Parotis, Theile der Drüse, die mit exstirpirt wurden, liessen sich makroskopisch kaum vom Tumor selbst unterscheiden, und zwar war diese Aehnlichkeit bedingt durch einen exquisirt lappigen Bau.

Fig. 4.

Stelle aus Tumor IV. Zeiss a*, Oc. 1.

Auch mikroskopisch erhielt man zunächst den Eindruck eines Organes von drüsigem Habitus: genau wie bei der normalen Parotis, sieht man zunächst grössere Bindegewebssepten, die eine Anzahl zellerfüllter, kleinerer Hohlräume zu einem grösseren Verband vereinigen, etwa von der Grösse eines Parotisläppchens (Fig. 4).

Um zunächst diese Septen zu erledigen, so bestehen sie alle aus gewöhnlichem, fibrillärem Bindegewebe; eine beträchtliche Dicke haben nur die Hauptsepten, während die kleineren meist nur aus einem centralen Gefäss, das von einigen Bindegewebsfasern begleitet ist, bestehen. Es zeigt sich auch hier das gleiche Verhalten, wie bei der normalen Parotis, wie das ein Vergleich mit den anhaftenden Drüsenläppchen sofort ergiebt.

Der Inhalt des durch die Septen gebildeten Alveolensystems besteht zunächst, ganz allgemein gesagt, aus epithelial, d. h. ohne jede Zwischensubstanz angeordneten Zellen. Diese gleichen so genau in Form und Grösse denen der normalen Parotis, dass man bei schwacher Vergrösserung auf den ersten Blick nicht weiss, ob man normale Drüse oder Tumor vor sich hat. Ihr Protoplasma nimmt ganz genau denselben Farbenton an, wie das der Drüsenzellen, und auch der Kern gleicht dem der anderen Zellen ganz ausserordentlich in Bezug auf Grösse und Chromatingestalt. Da Zellen beider Gattungen oft unmittelbar nebeneinander liegen, ist der Vergleich sehr leicht und genau durchzuführen.

Während also die Zellform überall im Tumor fast die gleiche ist, zeigen sich in Bezug auf ihre Anordnung Verschiedenheiten, die ich jetzt erörtern möchte.

Fig. 5.

Stelle aus Tumor VI, bei stärkerer Vergrösserung. Zeiss DD, Oc. 1.

In den kleinsten Complexen zunächst liegt in der Regel Zelle an Zelle ohne bestimmte Anordnung, die äusserste Schicht, die dem Stroma unmittelbar aufsitzt, ist aber ganz regelmässig cylindrisch, die Kerne liegen in einer geraden Reihe. Die den übrigen Raum ausfüllenden Zellen sind polyedrisch. Die äusserste, regelmässige Schicht von Cylinderzellen findet sich übrigens fast in allen Zellcomplexen, in dem grösseren zuweilen etwas ungeordneter (Fig. 5).

In etwas grösseren Complexen treten dann zunächst dünne Septen 3. Ordnung auf, die nur aus einem dünnwandigen Gefäss und einigen Bindegewebsfibrillen bestehen. Dieselben bilden offenbar keine eigentlichen, durchgehenden Scheidewände, sondern nur mehr oder weniger breite Stränge, die von einer Wand zur anderen verlaufen. Im mikroskopischen Bilde erscheinen sie deshalb entweder auf dem Querschnitt als rundes Gefässlumen, oder im Schrägschnitt, — selten im Längsschnitt als ein die ganze Alveole durchsetzender Strang. Bisweilen sitzen nun die epitheloiden Zellen der Gefässwand regelmässig als Cylinderzellen angeordnet auf, ebenso, wie das oben für die Alveolenwand beschrieben wurde. Dort, wo bei der Operation das Blut aus dem Tumor ausgeflossen ist, wo die Gefässe also leer sind, hat sich bei der Härtung die Gefässwand an vielen Stellen retrahirt, so dass hier zwischen ihr und den Zellen ein breiter Spaltraum entstanden ist.

Ein ganz eigenthümliches Gepräge erhält nun aber der Tumor durch Hohlräume, die innerhalb der epitheloiden Zellen an verschiedenen Stellen in verschiedener Grösse und Menge auftreten, — gewöhnlich in den grössten Alveolen am zahlreichsten und umfangreichsten.

Die kleinsten dieser Hohlräume sind rund und etwas grösser wie eine der umliegenden Zellen. Sie erscheinen scharf, wie von einer Membran begrenzt, und im einzelnen erkennt man noch einen flachen, dieser Membran anliegenden Kern. Es handelt sich hier offenbar um Zellen, die einen Secrettropfen enthielten, der bei der Härtung ausgelaugt wurde. Welcher Art das Secret war, lässt sich nicht mehr feststellen, am wahrscheinlichsten ist wohl die Annahme, dass es sich um Glykogen gehandelt habe, da solches wiederholt in ähnlicher Form in Tumoren beobachtet wurde. — Epitheloide Zellen, die stark aufgequollen sind, deren Protoplasma hell ist, und deren Kern excentrisch gelagert erscheint, bilden offenbar ein Vorstadium dieser Secretion.

Neben diesen kleinen Hohlräumen nun finden sich solche von allen Dimensionen bis zu recht umfangreichen, die bei starker Vergrösserung (Zeiss DD) zuweilen das ganze Gesichtsfeld einnehmen. Bei den kleineren kann man vielfach beobachten, wie sie durch Confluenz mehrerer primärer, durch Zelldegeneration entstandener, sich bilden; bei den grossen aber tritt hierzu noch ein anderer Wachsthumsmodus, nämlich durch Einschmelzung der Umgebung. Man kann das zunächst daraus schliessen, dass ihr Lumen von Detritus, in dem sich z. Thl. noch deutlich Zelltrümmer erkennen lassen, erfüllt ist, — dann aber auch aus Zerfallserscheinungen an den an das Lumen angrenzenden Zellen. Wenn die verschiedene Hohlräume von einander trennenden Zellwände theilweise einschmelzen, dann entstehen weit zerweigte, mit einander communicirende Höhlensysteme.

Wie schon erwähnt, war der Tumor mit der Umgebung fest verwachsen, so dass unter anderem auch Theile der Parotis mit entfernt werden mussten. Diese boten mir willkommenes Material, das Verhalten des Tumors der Drüse gegenüber zu untersuchen.

Diesbezüglich kann man zunächst beobachten, wie stellenweise ganz unveränderte Drüsenläppchen unvermittelt, nur durch ein dünnes Septum geschieden, an Tumorläppchen angrenzen, ohne dass der Tumor in die-

selben hineinwucherte. An anderen Stellen jedoch zeigt das Drüsengewebe kleinzellige Infiltration, und bei einzelnen Läppchen, die zwischen Tumorpartien eng eingeschlossen liegen, sind die eigentlichen Acini durch Wucherung des Drüsenbindegewebes ganz oder theilweise vernichtet, während nur die offenbar widerstandsfähigeren Ausführungsgänge, — durch ihren typischen Bau unverkennbar —, in dem dichten Bindegewebe erhalten sind.

Als solche Reste untergegangener Drüsenläppchen sind offenbar auch Ausführungsgänge anzusehen, die sich in den dicken Hauptsepten des Tumors — also mitten im Tumor selbst — an verschiedenen Stellen finden.

Während also an den meisten Stellen das Drüsengewebe durch das in reactive Wucherung versetzte Bindegewebe vernichtet wird, ohne directe Betheiligung der Tumorzellen, konnte ich an einer Stelle beobachten, wie der Tumor in ein Drüsenläppchen selbst eindrang und sich zwischen die Acini einschob. Die Tumorzellen waren hier in länglichen Zügen angeordnet (Fig. 6), ganz wie bei einem typischen Carcinom; hier fehlten, was ich noch besonders betonen möchte, alle Beziehungen der Tumorzellen zu den Gefässen.

Fig. 6.

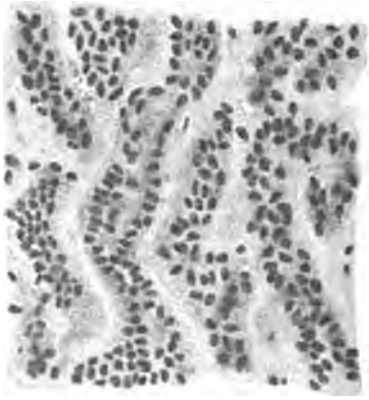

Stelle aus Tumor VI, längliche Tumorstränge, in ein Parotisläppchen einbrechend.

Die Drüsenacini selbst bieten hier alle möglichen Erscheinungen von Compression und von Degeneration, keine Spur jedoch von Wucherung; man kann also mit voller Sicherheit ein Hervorgehen des Tumors aus gewucherten Drüsenzellen ausschliessen.

VII. Tumor der Parotisgegend.

Dieser Tumor stammt, ebenso wie die beiden folgenden, aus der Sammlung des pathologischen Instituts in Strassburg, für die Ueberlassung derselben möchte ich Herrn Professor von Recklinghausen auch an dieser Stelle meinen herzlichsten Dank aussprechen. Mittheilungen aus der Krankengeschichte fehlen bei allen dreien und lassen sich, da die Tumoren älteren Datums sind, auch nicht mehr ermitteln.

Mikroskopisch ist der ganze Tumor ziemlich gleichartig gebaut; er zeigt eine gewisse Aehnlichkeit mit dem unter IV beschriebenen Mischtumor der Submaxillaris und lässt, wie jener, überall ein Stroma und Zellcomplexe, die in demselben eingebettet sind, erkennen.

Das Stroma besteht zunächst in weiten Bezirken aus einem eigenthümlichen, durchsichtigen Gewebe, das in den gewöhnlichen Canada-Balsam-Präparaten einen ganz homogenen Eindruck macht. In Präparaten jedoch, die in Glycerin untersucht wurden, erkennt man, dass es sich keineswegs um eine homogene Masse handelt, vielmehr um ein Flechtwerk aus eigenthümlichen dicken, glasigen Balken, in deren Substanz zahlreiche, stark lichtbrechende Kügelchen eingestreut sind.

Im Inneren der Balken lssen sich hier und da schwach gefärbte Kerne oder deren Reste erkennen. Die Balken nun sind bald annähernd parallel angeordnet, bald durchflechten sie sich. Gegenüber den gewöhnlichen Farbstoffen verhalten sie sich refractär. In Bezug auf Homogenität und Anordnung scheinen sie der Hyalingruppe zuzugehören.

Stellenweise sind nun in dieses Gewebe Fasern eingelagert, bei deren Zunahme die homogene Substanz immer mehr zurücktritt. Zuweilen findet sich auch „Myxomgewebe" mit ziemlich grossen, oft mit Verästelungen versehenen Zellen.

In dieses Stroma nun eingebettet liegen Züge und umfangreiche Complexe von grossen, epitheloiden Zellen mit viel körnigem Protoplasma und sehr grossem, bläschenförmigem Kern, ohne jede Zwischensubstanz neben einander liegend.

Bei genauerer Untersuchung sieht man dann, dass die langen, zuweilen weit verzweigten Züge, die in der Regel aus 1 oder 2 Zellschichten bestehen, den Zwischenräumen zwischen je 2 Balken folgen und dem Verlauf der letzteren entsprechend angeordnet sind. Zuweilen sind sie ziemlich spärlich vertheilt, während sie an anderen Stellen in dichten Complexen zusammenliegen. Dies ist besonders in den faserigen Partien der Fall, und hier bilden sie häufig ausserordentlich scharf begrenzte, carcinomzapfenähnliche Gebilde. Dort, wo die Zellen spärlich sind, ist bisweilen ein aus einer Zelllage bestehender Strang quergeschnitten, und es gewinnt dann den Anschein, als läge eine Zelle isolirt im Bindegewebe. Der Vergleich aufeinanderfolgender Schnitte lehrt dann jedoch, dass das nicht der Fall ist. Aehnlich, wie das beim Tumor III an den Stellen atypischer Wucherung beschrieben wurde, kann es auch hier bisweilen schwer oder gar unmöglich sein, an den Stellen, wo auch das Stroma zellreicher ist — wie z. B. an den myxomatösen Partien —, zu entscheiden, ob eine Zelle zu den epitheloiden oder zu den Stromazellen gehört; meist hebt allerdings die charakteristische Form und der Zusammenhang mit anderen epitheloiden Zellen jeden Zweifel.

VIII. Tumor der Parotisgegend.

Mikroskopisch besteht derselbe aus einem Stroma, das vorwiegend den Charakter ziemlich derben, mehr oder weniger zellreichen Bindegewebes trägt, und in das stellenweise Inseln von osteoidem Gewebe eingelagert sind, allmählich in dasselbe übergehend. — und aus Zellcomplexen von epithelartiger Anordnung.

Die einzelnen Zellen selbst sind mittelgross, besitzen einen ziemlich intensiv gefärbten, kleinen Kern und ziemlich viel granulirtes Protoplasma. Im Centrum des Tumors bilden sie meist regelmässige, runde oder längliche Schläuche, und hier und da findet sich eine drüsenartige Bildung mit regelmässigem Zellbelag und neutralem Lumen, das nicht selten durch abgestossene Zellen ausgefüllt ist. — Weiter nach dem Rande zu sind sie dagegen mehr in verzweigten, offenbar den Spalten des Stroma folgenden Zügen angeordnet.

Die Grenze zwischen Stroma und epitheloiden Zellen ist überall absolut scharf, und besonders deutlich ist das dort sichtbar, wo sich bei der Härtung die epitheloiden Zellen retrahirt haben, so dass also zwischen ihnen und dem Stroma ein Spalt entstanden ist.

Nirgends konnte ich Hornperlen oder Stachelzellen nachweisen.

IX. Tumor der Parotisgegend.

Leider haben die Zellen des Tumors durch längeres Aufbewahren zum Theil ihre Kernfärbbarkeit verloren, so dass sich über ihre Natur keine genaueren Untersuchungen mehr austellen liessen. Da jedoch das Stroma einige mich interessirende Stellen zeigte, und da dieses ziemlich gut conservirt war, möchte ich doch mit kurzen Worten darauf eingehen.

Der Tumor besteht aus einem Stroma, in dem zahlreiche Hohlräume mit wandständigem Zellbelag sichtbar sind. Während nun das Stroma zumeist aus faserigem Gewebe besteht, findet sich an einigen Stellen ein Gewebe, welches mit dem oben beschriebenen osteoiden identisch ist; an einer Stelle endlich gewinnt dasselbe dadurch, dass es in Bälkchen angeordnet ist, und dass die Zellen den Charakter von Knochenkörperchen annehmen, grosse Aehnlichkeit mit jungem, unverkalktem Knochengewebe, und ich möchte annehmen, dass es sich in der That auch um solches handelt.

Aus der obigen Schilderung meiner Tumoren geht nun folgendes, wie mir scheint, mit Sicherheit hervor:

Erstens, dass es sich bei I, II, III, IV, VII und VIII um gleichwerthige, zu einer Gruppe gehörige Geschwülste handelt, der, soweit es die Conservirung beurtheilen lässt, auch IX zuzuzählen ist, während V durch das Vorkommen osteoiden Gewebes ebenfalls als zu einer verwandten Gruppe gehörig, charakterisirt ist.

Zweitens aber — und das ergiebt sich vor allem für mich durch den Vergleich meiner Präparate mit den von anderen Beobachtern gelieferten Abbildungen —, dass meine Tumoren mit den so vielfach, und besonders eingehend von Volkmann beschriebenen Geschwülsten entschieden in eine Classe zu rechnen sind; auch der Tumor VI, der ja ein Recidiv darstellt, scheint mir mit den von Volkmann beschriebenen in vieler Hinsicht übereinzustimmen.

Während sich nun unsere objectiven Befunde so ziemlich decken, stimme ich in der Deutung derselben keineswegs mit Volkmann überein.

Zunächst muss ich **Volkmann's** Ansicht, dass in den fraglichen Tumoren **niemals** Epithel vorkomme, entschieden widersprechen, und ich glaube auch, den von ihm geforderten Gegenbeweis mit aller Sicherheit erbracht zu haben.

Ich glaube, dass niemand, der die Beschreibung des 1. Tumors gelesen hat, und der Fig. 1 und 2 betrachtet, den geringsten Zweifel hegt, dass die in demselben gefundenen Stachel- und Riffzellen sicher Epithelien und nicht Endothelien sind. Gerade diese typische Verbindung der einzelnen Zellen durch Intercellularbrücken ist meines Wissens eines der wenigen mikroskopischen Merkmale, die man heute als beweisend für den epithelialen Charakter der betreffenden Zellen allgemein anerkennt, und die auch stets als sicheres Unterscheidungsmerkmal gegenüber den morphologisch sonst so ähnlichen Endothelien betrachtet werden. Sie dürfte diesbezüglich wohl in gleiche Linie zu stellen sein mit der echten Verhornung und der Schleimsecretion, soweit sie mikroskopisch nachweisbar ist.

Zwar hat man auch neuerdings zwischen glatten Muskelfasern Intercellularbrücken nachgewiesen [1]), und bei seinen ausserordentlich sorgfältigen Untersuchungen „über die Structur des Endothels der Pleuroperitonealhöhle, der Blut- und Lymphgefässe" hat Kolossow [2]) mit Hülfe besonderer Methoden zeigen können, dass auch bei diesen Zellen gewisse Verbindungsbrücken vorhanden sind. Doch beweist schon der Umstand, dass ausser Kolossow meines Wissens noch niemand diese Gebilde gesehen hat, zur Genüge, dass es sich hier keinenfalls um so deutlich sichtbare Verhältnisse handeln kann, wie sie mir vorlagen; in der Form und in der Deutlichkeit sind Intercellularbrücken bisher eben doch nur bei echten Epithelien, und zwar nur bei Plattenepithelien, beobachtet worden.

Wie kommt es nun, dass bisher von keiner anderen Seite Plattenepithelien in den fraglichen Tumoren nachgewiesen wurden; bildet mein Tumor etwa ein Unicum? Das glaube ich keineswegs, vielmehr halte ich es für wahrscheinlich, dass eine ganze Reihe, vor allem der Schichtungskugeln enthaltenden Complexe, die bisher allgemein als Endothelien gedeutet wurden, ebenfalls in Wirklich-

1) Siehe Stöhr, Lehrbuch der Histologie. 1898. S. 75.

2) Kolossow, Biolog. Centralblatt. XII. Bd.

keit Plattenepithelien waren, und dass bei ihnen die Intercellularbrücken entweder nur undeutlich ausgeprägt waren oder ganz fehlten. Das wäre ja gar nichts Besonderes, denn bei wie vielen sicheren Plattenepithel-Carcinomen suchen wir nicht vergeblich nach diesen Bildungen! Das Fehlen derselben beweist bekanntlich nie, dass es sich nicht um Plattenepithel handele, wohl aber ihr Vorhandensein das Gegentheil. Ich glaube also aus meinen Befunden mit genügender Sicherheit zunächst den Schluss ziehen zu dürfen, dass in den Tumoren der Parotisgegend Epithel überhaupt vorkommt.

Hieraus lassen sich nun rückwärts eine Reihe interessanter Schlüsse ziehen.

Wie ich oben des genaueren beschrieben, bestehen in dem betreffenden Tumor zwischen den Plattenepithelnestern und dem Bindegewebe scheinbare Uebergänge, die dadurch vorgetäuscht werden, dass sich die soliden Zellzapfen stellenweise auffasern, und dass dann isolirte Epithelien zwischen Stromazellen liegen, von denen sie morphologisch kaum zu unterscheiden sind. Aus diesem Nebeneinanderliegen von mikroskopisch ähnlichen Zellformen schliessen die Anhänger der Endotheliomtheorie, dass die eine Zellform aus der anderen hervorgehe, dass also zwischen den beiden Uebergänge existiren. Ich denke, ein Hervorgehen von echten Plattenepithelien mit Intercellularbrücken aus Bindegewebszellen irgend welcher Art wird man aber dann doch nicht annehmen wollen.

Man muss, wenn man diese Möglichkeit ausschliesst, nach einer anderen Erklärung suchen, und die ist auch nicht sehr fernliegend. Jeder, der viele Carcinome untersucht hat, weiss, dass bei denselben die Grenze zwischen Epithel und Bindegewebe durchaus nicht immer so scharf ist, wie man das etwa bei den typischen Zellzapfen im Centrum der Tumoren zu sehen gewohnt ist. Es ist vielmehr eine Thatsache, auf die besonders Ribbert in letzter Zeit wiederholt hingewiesen hat, dass an der Grenze vieler im Wachsthum begriffener Carcinome ein Durcheinanderwachsen von Epithel und Bindegewebe stattfindet, dadurch bedingt, dass die in entzündlicher Wucherung befindlichen Bindegewebszellen zwischen die Epithelien eindringen und einzelne derselben isoliren, die dann eventuell sich weiter vermehren. Ich reproducire hier die Abbildung 182 und 183 des Ribbert'schen Lehrbuches, die diese Verhältnisse in ausserordentlich klarer Weise erkennen lassen. Man denke sich in der zweiten Figur die Bindegewebszellen etwas grösser als die gezeichneten, dann ist es ohne weiteres klar, dass eine Unterscheidung derselben

von den isolirten Epithelien unmöglich sein wird, und dass solche Verhältnisse thatsächlich oft vorhanden sind, hatte ich wiederholt bei unzweifelhaften Carcinomen festzustellen Gelegenheit. — Es handelt sich hier also um genau die gleichen Bilder und Vorgänge, wie bei meinem Tumor, und ich glaube, dass dadurch die Erklärung von selbst gegeben ist.

Fig. 7.

Vom Rande eines wachsenden Carcinoms. Spindelförmige Epithelzellen, zwischen Bindegewebszellen vordringend. (Nach Fig. 182 d. Ribbert'schen Lehrb.)

Fig. 8.

Vom Rande eines wachsenden Carcinoms. Isolirte Epithelien zwischen Bindegewebszellen liegend. (Nach Fig. 183 des Ribbert'schen Lehrbuches.)

Ich glaube so den einen der von Volkmann für die bindegewebige Abstammung der epitheloiden Zellen für diese bestimmten Zellcomplexe wenigstens als unzutreffend erwiesen, und dadurch meinen weiter oben angeführten theoretischen Bedenken gegen dieselben eine objective Begründung gegeben zu haben.

Es erscheint mir aber auch bezüglich der übrigen epitheloiden Zellhaufen zweifelhaft, ob es gestattet ist, aus den beschriebenen Bildern die von Volkmann gezogenen Schlüsse zu ziehen; ich persönlich habe bei der Durchsicht meiner Präparate stets bei all den „Uebergangsbildern" den Eindruck gehabt, dass es sich hier nur um ein Durcheinanderwachsen von zwei ähnlichen Zellarten handelt, niemals um einen genetischen Zusammenhang. Ich habe auch bei der Beschreibung der einzelnen Geschwülste wiederholt darauf hingewiesen, dass derartige Bilder nur da vorkommen, wo auch das Stroma reich an Zellen, — und zwar an grossen, offenbar jungen Zellen — ist, und dass man oft an einem einzigen Zellstrang, der halb in zellarmem Stroma, halb in zellreichem — wie Myxomgewebe — liegt, den Einfluss gerade des Zellgehaltes des Stromas auf die Deutlichkeit der Grenze auf's schönste beobachten kann. Am frappantesten waren die „Uebergangsbilder" an einzelnen Stellen, wo epitheloide Zellhaufen an osteoide Substanz stossen, und ich muss gestehen, dass ich hier selbst im Anfang meiner Untersuchungen glaubte, einen Uebergang zwischen beiden Zellarten annehmen zu müssen. Hauptsächlich war ich hierbei von der Annahme geleitet, dass in Carcinomen, die in Knorpel hinein wachsen, die Grenze des Carcinoms gegen die Knorpelsubstanz absolut scharf und klar sein müsse, wie das wohl jeder a priori glauben wird. Doch lehrte mich die Durchsicht einiger Präparate, die ich der Güte des Herrn Professors Ribbert verdanke, dass in Wirklichkeit die Verhältnisse ganz anders liegen, und ich glaube, dass bei Betrachtung der Figur 9 (Grenze eines Carcinoms gegen den Ohrknorpel) jeder die Ueberzeugung gewinnen wird, dass es hier stellenweise einfach unmöglich ist, die vordringenden Epithelien von den Knorpelzellen zu unterscheiden. Diese Thatsachen räumten meine Zweifel völlig aus dem Wege und berechtigen mich wohl zu der Annahme, dass es sich bei all den von verschiedenen Seiten beschriebenen Entstehungsarten von Knorpel aus epitheloiden Zellen und umgekehrt um analoge Vorgänge gehandelt habe.

Meine bisherigen Betrachtungen bezüglich der Grenzbilder zwischen epitheloiden Zellen und Stroma stützten sich auf ähnliche Verhältnisse bei Carcinomen und enthielten dadurch schon die stillschweigende Voraussetzung, dass auch die epitheloiden Zellen, nicht nur die mit Intercellularbrücken, echte Epithelien seien.

Ich glaube wirklich, zu dieser Annahme berechtigt zu sein, und will in Kürze meine Gründe auseinandersetzen. Es ist wohl selbstverständlich, dass ich bei meinen Untersuchungen in erster Linie

auf die Stellen achtete, die nach Volkmann die Anfangsstadien der Geschwülste bilden, und die uns die Erklärung für ihre Entstehung bieten sollen. Es sind das Bilder, wie er in seiner Figur 5 und 10 giebt, erstere als Beweis für die Entstehung der Zellcomplexe aus den Lymphspaltendothelien, letztere als Paradigma der Tumorbildung durch Wucherung der Lymphgefässendothelien. Beiderlei

Fig. 9.

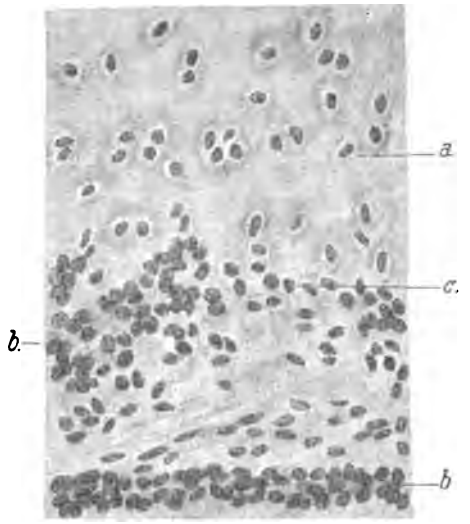

Grenze eines Carcinoms gegen den Ohrknorpel.
a Knorpelzellen. *b* Carcinomzellen. *c* Zellen, deren Natur histologisch nicht zu erkennen ist. Zeiss DD, Oc. 1.

Bilder konnte ich, wie z. Th. schon erwähnt, fast in jedem Tumor beobachten — erstere jedoch durchaus nicht häufiger wie in einem Carcinom, das sich in den Lymphspalten fortpflanzt. Ich habe oben bei meinen theoretischen Erörterungen schon erwähnt, dass es wohl kaum möglich sei, eine primäre Wucherung der Endothelien von einer secundären Zellinvasion in die Gewebsspalten zu unterscheiden, und ich habe in der That bei meinen Untersuchungen auch nicht den geringsten Anhaltspunkt gewonnen, der bei meinen Tumoren gegen die letztere Möglichkeit gesprochen hätte. Dagegen liesse sich ein Befund beim Tumor IV sehr wohl als beweisend für dieselben ansehen. — Ich habe bei der Beschreibung des Tumors erwähnt, dass an der Grenze zwischen Stroma und epitheloiden Zellcomplexen vielfach eine platte Zellschicht, von der eigentlich nur die Kerne als kleine Verdickungen sichtbar sind, vorhanden ist. Es

kann sich hier entweder um eine Membrana propria handeln oder aber auch um die Endothelien von Saftspalten, in welchen die epitheloiden Zellen gewuchert sind. Mit Sicherheit lässt sich das nicht entscheiden, ich persönlich neige mehr zu der ersteren Anschauung, halte aber die zweite für ebenso wohl vertretbar. Schliesst man sich ihr an, so hat man den von Volkmann verlangten Beweis dafür, dass hier nicht die Endothelien selbst gewuchert sind, sondern dass die Geschwulstzellen erst secundär in die Saftspalten eingebrochen sind.

Ich halte übrigens diesen Befund einer endothelialen Zelllage zwischen Zellzapfen und Stroma gar nicht für so wichtig, wie ihn Volkmann darstellt, wenigstens sehe ich sein Fehlen durchaus nicht als einen Beweis dafür an, dass die Zellstränge durch Vergrösserung dieser Endothelien entstanden sein müssen. Ein Carcinom wuchert doch offenbar immer dort weiter, wo es den geringsten Widerstand findet, also in jedem beliebigen Gewebsspalt, und die sind keinenfalls alle mit einem continuirlichen Endothelbelag austapezirt; thatsächlich findet man sogar in Carcinomen an den betreffenden Stellen viel seltener eine vorhandene Endothelschicht, als dass man sie vermisst.

Ich kann nicht sagen, dass ich die als wuchernde Endothelstränge aufgefassten Zellzüge besonders häufig am Rande der Geschwülste gefunden hätte, wie das Volkmann angiebt, der daraus folgert, dass man sie als normalen Typus der jüngsten Tumorstellen auffassen müsse. Vielmehr fand ich sie überall dort, wo die epitheloiden Zellen in parallelfaserigem Stroma sich weiter verbreiteten, unter anderem auch in der meist concentrisch geschichteten Kapsel.

Was nun die 2. Art von Tumorwachsthum betrifft (Volkmann Fig. 10), nämlich durch Wucherung von Lymphgefässendothelien, so erscheint mir dieselbe noch weniger sicher bewiesen zu sein; Bilder, wie sie Volkmann beschreibt und abbildet, finden sich wohl in den meisten Parotistumoren, so auch in mehreren von meinen, doch wäre ich sicher nicht auf den Gedanken gekommen, sie als Beginn der Tumorbildung zu betrachten, wenn ich diese Auffassungsweise nicht gekannt hätte. Zunächst halte ich die Hohlräume überhaupt nicht für erweiterte Lymphgefässe — ich vermisse auch einen Beweis für diese Annahme —, sondern für analog den kleinen, drüsenähnlichen Hohlräumen, dann aber erscheint es mir auch etwas zweifelhaft, ob man es für Beginn von Tumorbildung halten darf, wenn der Zellbelag an einer Stelle einschichtig ist, an anderen aber viel dicker, und wenn derselbe solide Sprosse in die

Umgebung treibt. Die von Volkmann abgebildete Stelle scheint mir eine, wenn ich so sagen darf, ziemlich fertige Partie des Tumors darzustellen, keinenfalls aber eine so junge, dass man aus ihr auf die Entstehungsart des Tumors schliessen dürfte.

Während nun meine bisher angeführten Gründe für die epitheliale Natur der Zellen vorwiegend negativ waren, d. h. sich auf den Nachweis beschränkten, dass ihre endotheliale Abstammung aus meinen Präparaten nicht hervorgeht, habe ich nun noch auf einige Thatsachen hinzuweisen, die mir ganz entschieden positiv dafür zu sprechen scheinen, dass es sich um Epithel handelt.

Zunächst konnte ich im Tumor II mit voller Sicherheit, und im Tumor III mit grosser Wahrscheinlichkeit, Bilder cellulärer Secretion feststellen, wie ich sie sonst nur in Epithelien gesehen habe, und die wohl auch allgemein als beweisend für die epitheliale Natur der betreffenden Zellen angesehen werden dürften. Denn wenn man auch den Endothelien die Fähigkeit, vollkommen epithelähnliche Verbände zu bilden, zuschreibt, — dass sie wie Epithelien secerniren, ist meines Wissens weder behauptet, noch nachgewiesen worden.

Da auch Volkmann secernirende Zellen — und zwar Schleim secernirende — nicht selten beobachtete, sogar anscheinend noch schönere Exemplare wie ich, so handelt es sich offenbar um einen ziemlich häufigen Befund.

Nun waren bei mir die betreffenden Zellen sicher mit den übrigen, bei denen ich Secretion nicht beobachtete, gleichwerthig, und auch Volkmann rechnet sie ohne weiteres zu den gewöhnlichen, endothelialen Tumorzellen, — es scheint mir also als durchaus gerechtfertigt, von ihnen aus einen Schluss auf die Natur auch der nicht secernirenden Zellen zu ziehen, und der muss dann nothwendigerweise lauten, dass diese ebenfalls Epithelien sind. Dafür spricht auch schon der ganze Habitus. Man kann sich eigentlich kaum Zellen vorstellen, die epithelialer aussähen in Bezug auf Form und Anordnung, wie die Tumorzellen, und zum Theil sind sie doch so exquisit drüsenähnlich, dass sie schon für sich selbst sprechen. Angesichts von Bildern, wie z. B. meiner Fig. 3 (vergleiche auch Pupovac[1]) Fig. 5 u. 6), die auf ein Haar einem Drüsenläppchen gleichen, kann es wunderbar erscheinen, dass es eines solchen Aufwandes von Beweismaterial bedarf, um für die Drüsennatur der Gebilde zu plaidiren, — und man versteht erst, wie sich Zweifel daran

1) Pupovac, l. c.

bilden konnten, wenn man die schwieriger zu deutenden Partien, vor allem also die an „Uebergangsbildern" reichen, betrachtet. Hier traf man eben auf Bilder, von denen man glaubte, dass sie sich unmöglich mit der epithelialen Theorie in Einklang bringen liessen, man glaubte sich gezwungen, einen genetischen Zusammenhang der Zellen mit dem Stroma anzunehmen, und da man anderseits eine unzweifelhafte Zusammengehörigkeit zwischen den fraglichen Zellen und den exquisit epithelähnlichen sah, schloss man rückwärts, dass auch letztere nicht Epithelien, sondern Bindegewebszellen seien. — Auch ich bin mir der Schwierigkeit der Erklärung der „Uebergangsbilder" wohl bewusst geworden und habe gerade diese schwierigen Stellen der eingehendsten Untersuchung unterzogen, dabei kam ich aber immer wieder zu dem Resultat, dass keine Stelle mit meiner Annahme, dass es sich um Epithelien handelt, im Widerspruch steht. Eine Hauptschwierigkeit für die Deutung liegt offenbar in der grossen Variabilität der Epithelzellen, ihrer ausserordentlich wechselnden Form. Während sie einerseits die schönsten Cylinderzellenreihen bilden, sind sie an anderen Stellen ganz unregelmässig, zuweilen sogar zu langen Spindelzellen ausgezogen. Doch auch das ist bei typischen, wachsenden Carcinomen durchaus nichts seltenes (vide Figur 7) und ist wohl so zu erklären, dass die Form der einzelnen Zellen wesentlich durch ihre Umgebung bedingt ist: dort, wo die Epithelien geschlossene Verbände bilden, entwickeln sie sich zu ihrer bekannten, typischen Form, dort aber, wo sie isolirt sind oder z. B. zwischen zwei derbe Hyalinbalken eingezwängt liegen, werden sie eventuell zu langen, dünnen Spindelzellen. Sehr hübsch ist das z. B. im Tumor III zu sehen, und zwar an den Stellen, an denen die aus prachtvollen Cylinderzellen bestehenden Alveolen solide Ausläufer bilden, die sich zwischen 2 Knorpelinseln durchwinden. Man sieht dort den Epithelien förmlich an, wie sie sich strecken, um die enge Stelle zu passiren.

Ich erwähnte bereits verschiedentlich, dass sich im Tumor IV eigenthümliche dünne Zellplatten zwischen Stroma und Epithelien fänden, die man für Endothelien oder aber auch für eine Membrana propria halten konnte. Welche Consequenzen zu ziehen sind, wenn man sie für Endothelien erklärt, habe ich oben auseinandergesetzt, hier muss ich noch nachholen, dass ihre Deutung als Membrana propria selbstverständlich voraussetzt, dass die von ihr eingeschlossenen Zellen echte Epithelien, und zwar Drüsenepithelien sind.

Wennschon aus dem gesagten — dem Vorkommen von Secretion und von exquisit drüsenähnlichen Gebilden — zur Genüge hervor-

geht, dass ich die Hauptmasse der Zellcomplexe im Gegensatz zu den erst beschriebenen Plattenepithelien für Drüsenepithelien halte, so möchte ich das hier doch noch einmal ausdrücklich hervorheben und dabei auf den immer wieder, selbst an den atypischsten Stellen, auftauchenden Drüsenhabitus hinweisen. Ich glaube, dass ähnlich z. B. wie in einem Mammacarcinom, — die drüsenähnlichen Stellen die Anfänge des Tumors sind, und dass aus diesem dann durch Verlust der Differenzirung die Complexe von ganz atypischer Anordnung entstehen.

Bezüglich des Stromas stimmen meine morphologischen Befunde im wesentlichen mit denen der früheren Autoren überein, und ich glaube nicht, dabei etwas wesentlich Neues gefunden zu haben. Doch scheinen mir, wie oben bereits gesagt, die auffallenden Eigenthümlichkeiten desselben durch die heute vorherrschende Anschauung nicht besonders gut erklärt zu sein. Volkmann z. B. nimmt an, dass sich der Tumor im Bindegewebe der Parotis oder deren Umgebung, also im vollkommen normalen Bindegewebe, entwickelt, und fasst die verschiedenen Modificationen des Stromas zum grössten Theile als Degenerationsproducte, entstanden aus diesem normalen, fibrillären Bindegewebe, auf. So redet er von hyaliner und schleimiger Degeneration, einmal auch von knorpeliger Entartung, während er meist die Knorpelbildung als „Metamorphose" bezeichnet. Diese Erklärungsweise wäre ja sehr einfach, aber einmal erklärt sie uns durchaus nicht, wie ich ja schon sagte, warum derartige Degeneration nur in den Endotheliomen der Parotis und ihren Verwandten vorkommen, dort aber fast stets, zweitens aber nimmt sie a priori an, dass es sich um eine Degeneration handele, und das wäre erst zu beweisen. Ich habe im Gegentheil bei der Durchsicht meiner Präparate den Eindruck gewonnen, dass es sich hier keineswegs um Degenerationsproducte handelt, die aus gewöhnlichem Bindegewebe entstanden sind, sondern um Gebilde, die von vornherein in dieser Form angelegt sind. Zudem konnte ich in keinem der Tumoren, ausser dem achten, gewöhnliches Bindegewebe finden, das man als Matrix dieser Degenerationsproducte hätte ansehen können, und da die Tumoren alle scharf abgekapselt sind, nirgends einen Zusammenhang mit der Umgebung zeigen, ist es auch nicht sehr wahrscheinlich, dass sie sich durch Degeneration der Umgebung vergrösserten. Ausschlaggebend für meine Ansicht ist aber das Vorkommen von Knorpel, resp. knorpelartiger, osteoider Substanz; dass Knorpel als Degenerationsproduct vorkäme, ist mir nicht bekannt, und ich habe vergeblich in den Lehrbüchern der pathologischen Anatomie nach

Angaben über eine knorpelige Degeneration gesucht. Ich glaube weiter oben aber auch genügend Gründe angeführt zu haben, die meine Ansicht rechtfertigen, dass eine metaplastische Knorpelbildung aus fertigem Bindegewebe nicht sehr wahrscheinlich ist, ebensowenig wie echte Knochenbildung, und letztere hatte ich ja auch zu beobachten Gelegenheit.

Es bleibt aber wohl nur die oben angedeutete Erklärungsweise übrig, dass der Knorpel sich aus embryonal verlagerten Keimen entwickelt habe; da aber der Knorpel mit all den übrigen Modificationen im engsten Zusammenhang steht und von denselben absolut nicht abzugrenzen ist, so glaube ich daraus schliessen zu müssen, dass überhaupt das ganze Stroma sich aus einem verirrten Keime im Cohnheim'schen Sinne entwickelt habe.

Dafür spricht nun auch noch eine Reihe von anderen Ueberlegungen.

Zunächst zeigen weite Partien des Stromas, nämlich die sogenannten „myxomatösen" Stellen, einen ganz exquisit embryonalen Charakter, sie gleichen zum Theil ausserordentlich dem embryonalen Mesenchymgewebe. Auf diese Eigenthümlichkeit der Myxome überhaupt, und auf die sich daraus ergebenden Folgerungen, hat ja auch bereits Ribbert[1]) hingewiesen, und er erwähnt dabei, dass man bisher an eine Entstehung durch Absprengung nur wenig gedacht habe, dass aber neuerdings Novi-Josserand und Bérard[2]) ein cystisches, subperiostales Myxom der Tibia beschrieben haben, das sie als congenital angelegt betrachten.

Zweitens spricht aber die scharfe Abkapselung der Tumoren ganz in diesem Sinne, zwischen Stroma des Tumors und dem Bindegewebe der Umgebung besteht nicht der geringste Zusammenhang, Gewebsarten, die hier constant auftreten, kommen dort niemals vor, kurz, der Tumor liegt wie etwas absolut Fremdartiges unvermittelt und ohne Uebergang mitten im normalen Gewebe.

Zudem hat diese Annahme auch gar nichts Befremdendes, da sie mit anderen Beobachtungen sehr gut übereinstimmt. So nimmt man z. B. für die Fibroadenome der Mamma heute wohl allgemein an, dass mit dem Epithel auch gleichzeitig Bindegewebe abgesprengt wurde, und dass sich letzteres, unabhängig von dem der Umgebung, in organischem Zusammenhang mit den Epithelien weiter entwickelt[3]). Aehnlich liegen die Verhältnisse bei den complicirt gebauten Hoden-

1) Ribbert, Rückbildung u. s. w. S. 53.
2) Revue de chirurgie. 1895, citirt nach Ribbert.
3) Ribbert, Rückbildung u. s. w. S. 57.

tumoren, auch hier nimmt man für Epithel und Stroma die gleiche Genese an, — hier allerdings gemeinsame Entwickelung aus einer Keimzelle (vgl. Wilms l. c.). Bezüglich der epithelhaltigen Myome des Uterus sind die Ansichten noch getheilt, ich neige aber auch hier der Anschauung Ribbert's zu, dass „von vorn herein nicht nur Epithel, sondern auch ein Complex umgebender Musculatur mitverlagert wurde, dass der Tumor also schon als Adenomyom angelegt war.“ [1]). — Dass bei den Kiemengangsfisteln neben Epithel auch Bindegewebe verlagert wurde, ist wohl ohne weiteres klar und bedarf keiner weiteren Erörterung.

Ich glaube also, das Vorkommen von Knorpel-, Knochen- und embryonalem Mesenchymgewebe im Stroma der abgekapselten Tumoren genügt — wenn man die gleichen Verhältnisse analoger Tumoren in Betracht zieht —, um meine Annahme zu rechtfertigen, dass das Stroma sich nicht aus dem Bindegewebe in loco, sondern aus einem abgesprengten Gewebskeim entwickelte, der durch seine Herkunft zur Bildung derartiger Gewebe befähigt war.

Hierbei hätte man in erster Linie an Periost oder Perichondrium zu denken oder aber an wenig differenzirtes Mesenchymgewebe, das durch seine niedere Differenzirungsstufe noch die Fähigkeit besitzt, Knochen und Knorpel zu bilden. [2])

Bei der Beschreibung der einzelnen Geschwülste hob ich schon hervor, dass ich die in meinen Exemplaren vorhandenen, knorpelartigen Partien nicht für echten Knorpel halte, sondern eher für eine Art osteoider Substanz, wie sie sich in Osteosarkomen häufig findet, die Gründe dafür habe ich bereits angegeben, so dass ich hier nicht weiter darauf einzugehen brauche.

Mit diesem Gewebe nun hängen die allgemein als „Hyalin“ bezeichneten Balken und Stränge vielfach unmittelbar zusammen, öfters strahlen von einem Centrum osteoider Substanz nach allen Seiten hyaline Stränge aus. Die Grundsubstanz beider verhält sich bei der Färbung ziemlich gleichartig, und ein wesentlicher Unterschied zwischen beiden ist eigentlich nur durch den verschiedenen Zellgehalt bedingt. Dieser enge Zusammenhang und die unverkennbare Aehnlichkeit beider haben mich nun zu der Annahme veranlasst, dass das Hyalin kein Degenerationsproduct, sondern eine zur Knorpel-Knochen-Gruppe gehörige Substanz ist, der in den Tumoren vorkommenden osteoiden Substanz ziemlich

1) Ribbert, Rückbildung u. s. w. S. 51.

2) Siehe auch: Ribbert, Rückbildung u. s. w.

nahe verwandt. Ich befinde mich hier so ziemlich in Uebereinstimmung mit Kaufmann[2]), der allerdings annimmt, dass es sich um eine Art von Degeneration handelt, dass daraus aber ein Gewebe resultire, „das dem Grundgewebe des hyalinen Knorpels an die Seite zu stellen ist, man könnte es ganz gut chondroides Gewebe nennen".

Die innerhalb der Zellstränge vorkommenden, vielfach ebenfalls als „hyalin" bezeichneten Kugeln und Stränge halte ich für etwas hiervon durchaus Verschiedenes, und zwar für wirkliche Degenerationsproducte.

Mit der Frage nach der Herkunft des Stromas ist die nach der Abstammung der Epithelzellen auf's engste verknüpft, und wenn man sich also für eine Ableitung der ersteren im Cohnheim'schen Sinne entscheidet, muss man selbstverständlich auch für die Zellen embryonal verlagerte Complexe als Ausgangspunkte annehmen. Ich thue das auch und werde weiter unten auch berichten, dass die Untersuchung der Verhältnisse beim Embryo für diese Theorie sehr günstige Resultate lieferte.

Mit dieser Annahme nun räumt man gleichzeitig eines der Hauptbedenken aus dem Wege, das immer gegen die epitheliale Natur der Zellcomplexe geltend gemacht wird: Man betont stets, dass ein Zusammenhang zwischen Drüsenepithelien und Tumorzellen niemals nachgewiesen wurde. Wie oben schon gesagt, wird man, sobald man diese Möglichkeit der Entstehung ins Auge fasst, gar nicht erst darnach suchen und aus seinem Fehlen keinerlei Schlüsse ziehen.

Gerade die gleichzeitige Verlagerung von Epithel und Stroma, wie ich sie als wahrscheinlich annehme, halte ich für äussert wichtig, und ich glaube, dass sie uns den Schlüssel zu dem in mancher Hinsicht merkwürdigen Verhalten der Tumoren liefert; ich habe hier speciell das eigenthümliche Missverhältniss zwischen dem mikroskopischen Befunde und dem klinischen Verhalten mancher der Geschwülste im Auge. Gerade das hat ja stets in ganz besonderem Maasse den Chirurgen sowohl wie den Anatomen interessirt, dass das mikroskopische Bild oft ganz das eines äusserst malignen Tumors ist, und dass dabei das klinische Verhalten durchaus harmlos ist und in der Regel auch bleibt, in anderen Fällen aber plötzlich exquisit bösartig wird. Man glaubte nach dem histologischen Befunde, früher wenigstens ganz allgemein, die Geschwülste zu den Carcinomen rechnen zu müssen, eine Classi-

1) Kaufmann, l. c. S. 720.

ficirung, die aber recht wenig befriedigte, da sie eben mit dem übrigen Verhalten meistens absolut nicht übereinstimmt.

Ich glaube, diese Verhältnisse dem Verständniss wenigstens etwas näher zu bringen durch folgende Betrachtung: Die verlagerten Epithelien bilden zusammen mit dem sie umgebenden, ebenfalls verlagerten Bindegewebe eine Art von organischem Verband, wie etwa die Acini einer normalen Drüse mit ihrem zugehörigen Bindegewebe, sie beeinflussen sich gegenseitig in einer bisher noch unverständlichen Weise, wie wir das aber auch für normale Organe annehmen müssen. Beide Gewebe nun wuchern zunächst neben einander und durch einander, ohne dass das Gleichgewicht gestört würde, der organische Zusammenhang mit dem Mutterboden hindert die Epithelien an schrankenloser Wucherung, wie wir sie in Carcinomen sehen. Dabei kann das Epithel in einer Form wuchern, wie wir sie sonst nur in malignen Tumoren beobachten, so lange es mit seiner, ich möchte sagen physiologischen Umgebung in Verbindung bleibt, greift es nicht auf die Umgebung über, der Tumor bleibt gutartig. Durch irgend welche Umstände nun — am häufigsten durch operative Eingriffe, seltener durch Traumen — kann die Kapsel der Geschwulst gesprengt werden, so dass nun Epithelien in directe Berührung mit dem Bindegewebe der Umgebung kommen und hier Gelegenheit finden, weiter zu leben und sich zu vermehren. Von diesem Moment an ist aber das Gleichgewicht gestört, indem das Epithel nicht mehr mit dem zu ihm gehörigen, gleichzeitig mit ihm verlagerten Bindegewebe in Wechselbeziehung steht, sondern mit einem ihm durchaus fremdartigen, — und damit sind die Bedingungen für die Entwickelung eines Carcinoms gegeben, wie sie Ribbert[1]) zuerst auseinandergesetzt hat. Er betont ja, dass nicht etwa irgend eine Veränderung der vitalen Eigenschaften der Epithelzellen, ein Bösartigwerden, zur Carcinombildung führe, sondern ihre Loslösung aus dem physiologischen Verband mit anderen Epithelzellen und dem Bindegewebe der Umgebung, — ihre Weiterentwickelung in einem ihnen fremdartigen Gewebe.

Die Entstehung von malignen Tumoren aus unseren in der Regel gutartigen würde also einen Specialfall der Carcinombildung bedeuten, der im Princip dem gewöhnlichen Modus völlig gleich ist. Ribbert[2]) hat auch bereits darauf hingewiesen, dass die Ent-

1) Ribbert, Histogenese des Carcinoms. Virch. Arch. CXXXV. u. CXLI. Bd. — Rückbildung u. s. w. u. a. anderen Orten.

2) Ribbert, Rückbildung u. s. w. S. 69.

stehung von Carcinomen aus Dermoidcysten, Kiemengangscysten und Adenomen in diesem Sinne zu deuten sei.

Ist meine Erklärung richtig, so müssten diese Verhältnisse aus dem mikroskopischen Verhalten von Tumoren, die beginnen, maligne zu werden, und aus dem der Recidive und der seltenen Metastasen ohne weiteres erkennbar sein, denn wir sind ja hier in der glücklichen Lage, das ursprüngliche, abgesprengte Stroma vom gewöhnlichen Bindegewebe auf den ersten Blick unterscheiden zu können. Wir müssten also, wenn meine Voraussetzungen richtig sind, erwarten, in dem Recidiv eines ursprünglish knorpel- und hyalin etc. -haltigen Tumors statt dieser Componenten das unveränderte Bindegewebe der Umgebung, z. B. das der Parotis, als Stroma zu sehen, d. h. die Epithelien losgelöst von ihrem ursprünglichen Begleiter, dem embryonalen Bindegewebe, allein weiter wuchern zu sehen.

Hierbei besteht nun allerdings eine Schwierigkeit in Bezug auf das, was wir als Recidive aufzufassen haben. Es ist wiederholt beobachtet worden, dass nach Exstirpation eines gutartigen Tumors ein anderer, ganz gleichartiger, ebenfalls gutartiger allmählich entstand, und man hat darauf hingewiesen, dass es sich hier wohl häufig um die spätere Entwickelung eines schon vorher vorhandenen, 2. Geschwulstkeimes gehandelt habe, eine Annahme, die dadurch gerechtfertigt ist, dass thatsächlich wiederholt multiple Tumoranlagen beobachtet wurden (z. B. Nasse p. 273. Volkmann, Beob. 14). Derartige, nachträglich zur Entwickelung kommende, gutartige „Recidive" sind natürlich streng zu scheiden von den bösartigen, die nachweislich aus zurückgelassenen Geschwulsttheilen entstehen.

Ich habe nun diesbezüglich sowohl das Verhalten der von anderen Autoren beschriebenen Tumoren, die bereits bei der 1. Operation maligne waren, als auch das der Metastasen und der Recidive, von denen mir ja selbst eines zur Verfügung stand, geprüft und habe dabei folgendes gefunden:

Kaufmann[1]) erwähnt, dass er nur einmal Metastasenbildung eines „Chondrosarkoms" — ich halte die von ihm beschriebenen Tumoren für analog den meinigen — beobachtete, welche aber „vorwiegend sarkomatöse Textur zeigten, nirgends reinen Knorpel. Man muss hier aber von einer Sarkom-Metastase reden, da das Knorpelgewebe ganz unbetheiligt ist." Ueber Recidive berichtet er: „Recidive nach operativen Eingriffen finden sich in 6 meiner (casuistischen) Fälle, also nahe ein Drittel derselben, verzeichnet. Ueber Beschaffen-

1) Kaufmann, l. c. S. 721.

heit des Recidivs wird nur in Fall 6 erwähnt, dass es sarkomatöse Structur hatte und keinen Knorpel enthielt". Der primäre Tumor war in diesem Fall ziemlich knorpelreich.

Nasse beschreibt 2 Recidive nach operativen Eingriffen, bei denen der primäre Tumor unbekannt war (Fall V, VIII), das eine erklärt er für ein „Rundzellensarkom", das andere für ein „Carcinom", beide enthielten als Stroma nur gewöhnliches Bindegewebe ohne Knorpel etc., da jedoch die Beschreibung der primären Tumoren fehlt, erscheint es mir zweifelhaft, ob sie zu unserer Gruppe gehören. Zwei andere Tumoren waren bereits maligne, als sie zur Operation kamen (Fall VI „alveoläres Sarkom oder Carcinom mit mässiger Pigmentablagerung", Fall VII „alveoläres melanotisches Carcinom"), auch diese sind frei von Knorpel, hinsichtlich ihrer Natur aber auch nicht ganz klar.

Etwas durchsichtiger liegen die Verhältnisse bei einigen von Volkmann beschriebenen Fällen, da dort sowohl primärer Tumor, wie auch Recidiv zur Untersuchung kamen.

Sehr instructiv ist sein Fall 16. Schon der primäre Tumor war entschieden maligne, er hatte die Kapsel an einer Stelle durchbrochen und war hier in die Parotis gewuchert. Während nun der Hauptheil der Geschwulst aus einem myxomatösen Grundgewebe besteht, in dem plexiforme Zellstränge liegen, „tritt an anderen Stellen das Grundgewebe ganz zurück; wo es noch vorhanden ist, hat massenhafte, kleinzellige Infiltration stattgefunden. Diese Partien der Neubildung sind es, welche diffus in die Umgebung und besonders auch in die Parotis hineinwuchern." — Hier „steht die Sache so, dass die Geschwulstzapfen und -stränge in die Drüse einwuchern, und dass überall zwischen ihnen atrophische Reste der Läppchen mit halberdrückten Acini und Ausführungsgängen übrig geblieben sind." Die Zellmassen haben „im allgemeinen alveolären Bau und carcinomähnliches Aussehen", doch hält Volkmann sie für endothelialer Natur. — Ich glaube, aus dieser Schilderung geht wohl mit Sicherheit hervor, dass an den Stellen, wo die Malignität begann, nur die Zellstränge wucherten, ohne ihr ursprüngliches Grundgewebe.

Die Notiz über den secundären Tumor ist recht kurz, sie lautet: „Der 2. Tumor war ebenso gebaut, wie der primäre. Die zellreichen Partien von carcinomähnlichem Bau waren jedoch stärker vorwiegend", sie gestattet also keine sicheren Schlüsse über das Verhalten des Grundgewebes, wenn es auch nahe liegt, in Analogie

mit dem 1. Tumor anzunehmen, dass es aus gewöhnlichem Bindegewebe bestand.

Der folgende Fall, Volkmann's 17. Beobachtung, spricht entschieden zu Gunsten meiner Annahme. Die seit 10 Jahren bestehende Geschwulst hatte plötzlich, nach einem heftigen Trauma, schnell zu wachsen begonnen, es trat Kieferklemme ein, und man extirpirte zunächst einen „gänseeigrossen, diffusen Parotistumor" zusammen mit der Parotis. Nach 8 Wochen diffuses Recidiv, Kieferresection, kurz darauf multiple Narbenrecidive, an denen die Frau zu Grunde ging. Untersucht wurden primärer Tumor und 1. Recidiv.

Ersterer hatte an einer Stelle die Kapsel durchbrochen und wuchs gegen die Drüse vor. Im allgemeinen bot er das typische Bild einer Mischgeschwulst, mit Knorpel, Hyalin und Myxomgewebe, doch „schon in dem primären Tumor kommen Partien vor, welche ausschliesslich aus anastomosirenden Strängen scheinbar ganz deutlich epithelialer Zellen bestehen, die in einfaches fibröses Bindegewebe eingelagert sind. Hier ist kein Knorpel und kein Myxomgewebe vorhanden, und ebenso wenig hyaline Degeneration. Der Recidivtumor besteht in seiner Hauptsache nur aus solchem, für sich allein betrachtet, durchaus carcinomähnlichen Gewebe; die gemischte Natur der primären Geschwulst tritt hier ganz zurück."

Es ist leider nicht ausdrücklich erwähnt, ob die „carcinomähnliche" Stelle im primären Tumor diejenige war, die nach Durchbrechung der Kapsel in die Parotis wucherte, doch glaube ich, das mit Sicherheit annehmen zu dürfen, da Volkmann Mühe hatte, an dieser Stelle einen Zusammenhang zwischen Drüse und Tumor auszuschliessen.

Jedenfalls aber stimmen die vorliegenden Thatsachen so schön mit meiner Theorie überein, wie man es nur wünschen kann.

Ein weiterer, maligner Tumor der Submaxillaris (Beobachtung 33) von carcinomähnlichem Bau — Volkmann erklärt ihn für ein „reines interfasciculäres Endotheliom" — enthielt ebenfalls in den in die Drüse gewucherten Partien keine Spur von Knorpel etc., ob solcher in dem Tumor überhaupt nicht vorhanden war, lässt sich nicht mit Bestimmtheit sagen, da der Tumor bei der Untersuchung nicht mehr ganz vorlag.

Bei einem letzten Fall von malignem Tumor, den Volkmann für ein Carcinom hielt, besteht ebenfalls das Stroma nur aus fibrillärem Bindegewebe.

Schliesslich scheint mir auch das von mir selbst beobachtete Recidiv eines Parotistumors hierher zu gehören. Leider fehlt mir der primäre Tumor, so dass ich über seinen Knorpelgehalt nichts aussagen kann, doch glaube ich, aus der Beschaffenheit des Recidivs schliessen zu dürfen, dass er, wie die meisten von mir beobachteten, epitheliale Elemente enthielt.

Ich halte das Recidiv nämlich ganz entschieden für eine epitheliale Geschwulst, wenn es auch auf den ersten Blick vielleicht nicht durchaus typisch gebaut ist. Die oben erwähnte, regelmässige Anordnung von Cylinderzellen auf den Gefässen der Septa ruft vielleicht eine gewisse Aehnlichkeit mit den von Marchand[1]) beschriebenen Tumoren der Glandula carotica hervor, doch ist diese Aehnlichkeit wohl nur eine äusserliche. Wenn schon die relative Seltenheit solcher Stellen einen regelmässigen Zusammenhang zwischen Zellen und Gefässwand unwahrscheinlich macht, so räumt vollends die eine, oben beschriebene und illustrirte Stelle, (Figur 6), an der die Tumorelemente direct zwischen die Drüsenacini eindringen, jeden Zweifel aus dem Weg. Hier ist der Bau ein durchaus carcinomartiger, und alle Beziehungen zu Gefässen fehlen. Diese Stelle beweist aber auch mit Sicherheit, dass ein maligner Tumor vorliegt. Dass das Stroma aus dem normalen Bindegewebe der Parotis besteht, ist wohl dadurch genügend bewiesen, dass sich in demselben noch Ausführungsgänge als Reste der normalen Drüse befinden.

Auch dieser Fall zeigt also wieder, dass in dem secundären, malignen Tumor das Epithel sich in fremdartiger Umgebung befindet.

Wie man sieht, ist das vorliegende Beobachtungsmaterial in dieser Richtung noch nicht sehr gross, und es wäre gewiss eine dankenswerthe Aufgabe, bei späteren Untersuchungen diesen Punkt einmal speciell ins Auge zu fassen.

Die jetzt schon vorhandenen Beobachtungen sprechen aber ganz entschieden zu Gunsten der von mir vertretenen Ribbert'schen Hypothese, denn überall da, wo der Tumor beginnt, maligne zu werden, und speciell in den Recidiven finden wir nur epitheliale Zellcomplexe in fibrillärem Grundgewebe, das zum Theil nachweisbar der normalen Umgebung angehört, während die als embryonal abgesprengt charakterisirten Gewebe, wie Knorpel, Myxomgewebe und Hyalin, fehlen.

1) Marchand, Beiträge zur Kenntniss der normalen und pathologischen Anatomie der Glandula carotica und der Nebennieren. Festschrift für Virchow. I. Bd.

Man könnte nun fragen: Ist das nicht eigentlich selbstverständlich, und wie sollte der Tumor denn anders wachsen, wenn er maligne wird? Dem wäre entgegenzuhalten, dass sehr wohl ein anderer Wachsthumsmodus denkbar wäre, nämlich so, dass Epithelien und abgesprengtes Stroma — wie ich es kurz nennen will — in derselben Weise zusammenwachsend, wie sie das in den typischen, homogenen Tumoren thun, zusammen die Kapsel durchbrechen und die Umgebung infiltrirten, ebenso, wie es thatsächlich die Epithelien allein thun.

Dass aber die Epithelien — wenigstens so weit sich das jetzt beurtheilen lässt — stets allein wuchern, wenn der Tumor maligne wird, und dass der Tumor umgekehrt sicher stets als bösartig betrachtet werden darf, wenn wir ein alleiniges Wuchern der Epithelien beobachten können, das berechtigt uns wohl, zwischen diesen beiden Thatsachen einen causalen Zusammenhang anzunehmen, und der wäre eben durch die Ribbert'sche[1]) Erklärung gegeben, die lautet: „Damit ein Carcinom entstehe, muss vorausgesetzt werden, dass die Epithelien, sei es in kleineren oder grösseren Haufen . . . nicht nur von dem übrigen Epithel abgelöst, sondern zugleich aus dem normalen Zusammenhang mit dem Bindegewebe getrennt werden." Der letzteren Bedingung aber entspräche die Isolirung von dem für die abgesprengten Epithelien normalen, ebenfalls abgesprengten Bindegewebe, und das Hineingerathen in die fremdartige Umgebung, zu der keinerlei physiologische Wechselbeziehung gegeben ist.

Wenn ich bisher von der Möglichkeit oder Wahrscheinlichkeit sprach, dass die Tumoren der Parotis abgesprengten Keimen ihre Entstehung verdanken, so begründete ich meine Annahme nur durch Exclusion anderer Möglichkeiten, ohne weiter darauf einzugehen, ob die Verhältnisse, wie sie beim Embryo thatsächlich vorhanden sind, eine derartige Annahme überhaupt gestatten. Man müsste doch zunächst untersuchen, von welchem normalen Organ wohl das Epithel abgesprengt sein könnte, ferner, woher das knorpel-, knochen-, hyalin- etc. bildende Gewebe wohl stammen könnte, und dann feststellen, ob beide so nahe zusammenliegen, dass ein gleichzeitiges Abgesprengtwerden beider Componenten möglich wäre. Wie schon erwähnt, suchte ich mir hierüber durch Untersuchung einer Reihe von Embryonen Klarheit zu verschaffen, über die ich nun berichten werde.

---

1) Ribbert, Rückbildung u. s. w. S. 67.

Ich komme also zum 2. Teil meiner Arbeit, dessen Zweck die Feststellung der Topographie der embryonalen Speicheldrüsen bildet.

Das Material zu meinen Untersuchungen, für die natürlich nur menschliche Embryonen in Betracht kamen, wurde mir in freundlichster Weise von Herrn Prof. Schwalbe zur Verfügung gestellt. Hierfür sowohl, wie auch ganz besonders für die liebenswürdige Unterstützung, die er meiner Arbeit zu Theil werden liess, möchte ich auch an dieser Stelle meinen herzlichsten Dank aussprechen. Bevor ich jedoch zur Schilderung meiner Befunde übergehe, sei es mir gestattet, in kurzen Zügen die wichtigsten entwickelungsgeschichtlichen Verhältnisse zu skizziren, auf die ich mich im folgenden zu beziehen habe, in erster Linie die Entwickelung der Kiemenbogen und ihre Devirate. Ich folge dabei im wesentlichen den Ausführungen Sedgwick Minot's.[1])

Im Anfang der 3. Woche entwickeln sich beim menschlichen Embryo 4 Kiementaschen, in der bekannten Weise, dass das Entoderm des Pharynx jederseits Taschen ausstülpt, die mit dem Ektoderm in Berührung gelangen, und mit demselben zusammen eine dünne Membran, die Verschlussplatte, bilden; diese bleibt beim Menschen, wie überhaupt bei den Säugethieren und Vögeln bestehen, während sie bei den niederen Thieren einreisst. Die vier Kiementaschen werden begrenzt von den fünf Kiemenbögen, wulstförmigen Strängen mit knorpeligem Kern, von denen uns hauptsächlich der erste interessirt.

Beim Menschen ist der oben geschilderte, primitive Zustand nur von kürzester Dauer, und sehr bald treten an Kiemenbögen und -furchen eingreifende Veränderungen auf.

Die Mandibularspange, d. h. der knorpelige Bestandtheil des 1. Kiemenbogens zerfällt zunächst in ein dorsales Stück, — das Palato-quadratum der vergleichenden Anatomie, das uns hier nicht weiter interessirt, — und in ein ventrales, dem Meckelschen Knorpel. Letzterer bildet in seinem untersten Theil die Grundlage des Unterkiefers, der beim Menschen während des 3. Monats zu verknöchern beginnt. Während der verknöcherte Theil dem bleibenden Unterkiefer einverleibt wird, bildet der knorpelige die Hammeranlage.

Der 2. Kiemenbogen, — Hyoidbogen — aus dem später der Processus styloides, Lig. stylo. hyoideum und kleines Horn des

1) Ch. Sedgwick Minot, Lehrbuch der Entwickelungsgeschichte des Menschen. Deutsch von Kaestner.

Zungenbeins hervorgehen, kommt für unsere Zwecke weniger in Betracht.

Zwischen dem 1. und 2. Kiemenbogen liegt die 1. Kiemenfurche, die, wie aus dem oben gesagten hervorgeht, aus einer entodermalen und einer ectodermalen Tasche besteht, die durch die Verschlussplatte getrennt sind. Erstere, die entodermale Tasche, wird zum Canalis tubo-tympanicus, letztere zum äusseren Gehörgang, und die zwischen beiden liegende Verschlussplatte bildet die 1. Anlage des Trommelfelles.

Da der Canalis tubo-tympanicus von Cylinderepithel, der Meatus auditorius externus von Plattenepithel ausgekleidet ist, trägt das Trommelfell auch einen zweifachen Epithelüberzug. Am Rande des Trommelfelles bildet sich ein besonderer, ringförmiger Knochen, der Annulus tympanicus.

In der 6.—8. Woche, also noch bevor die Verknöcherung des Unterkiefers beginnt, während sich aber im wesentlichen die oben angedeuteten Verhältnisse ausgebildet haben, beginnt nun das Mundhöhlenepithel Sporen zu treiben: es entsteht die erste Anlage der Speicheldrüsen.

Die anfangs cylindrischen Anlagen verlängern sich und erhalten Aeste, deren Enden verbreitern sich, wodurch die Alveolen entstehen. Dabei entfernen sich die Drüsenanlagen immer weiter von ihrer Ursprungsstelle und treten zu den Derivaten des 1. Kiemenbogens, indem sie an dieselben heranwachsen, in nachbarliche Beziehungen. Auf diese Feststellung dieser Verhältnisse kam es mir bei meinen Untersuchungen hauptsächlich an. Ich glaube, dass dieselben durch Schilderung der entsprechenden Präparate wohl am besten zur Anschauung gebracht werden.

Untersucht wurden 8 Embryonen, deren kleinster 22,5 mm, deren grösster 139 mm Hinterhaupt-Fersen-Länge besass. Die Köpfe der meist in Müller'scher Flüssigkeit conservirten Embryonen wurden nach Boraxkarmin-Stückfärbung — die grösseren nach vorheriger Entkalkung in der von Haug angegebenen alkotholischen Salpetersäure-Lösung — in Celloidin eingebettet, dann in Serienschnitte zerlegt, und zwar wurden durchgehends Horizontalschnitte angefertigt.

Die topographischen Verhältnisse, wie sie sich bei Durchsicht der Schnittserien ergaben, sind in groben Zügen für die Schnitte aus den unteren Kopfpartien so, wie sie aus Fig. 8 ersichtlich sind, die in jedem einzelnen Stadium vorhandenen speciellen Verhältnisse

sind bei Zugrundelegen derselben aus der folgenden Beschreibung leicht verständlich.

1. Embryo von 22,5 mm Hinterhaupt-Fersen-Länge, wahrscheinliches Alter 8. Woche. Schnittdicke 15 μ.

Durchmustert man die Schnitte vom Halse beginnend nach oben, so stösst man in Schnitt 52 auf die Anlage der Submaxillaris, die

Fig. 10.

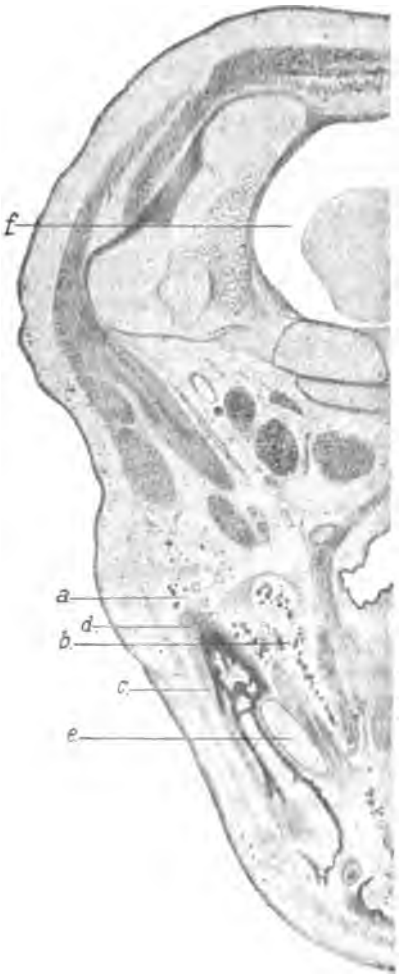

Schnitt 153 des Embryo 6 (85 mm Länge). *a* Parotisanlage. *b* Submaxillaranlage. *c* Knöcherne Unterkieferanlage. *d* Periost derselben. *e* Meckel'scher Knorpel. *f* Foramen occipitale magnum. Vergrösserung 5, 6.

sich bis zum Schnitt 78 verfolgen lässt. Der Verticaldurchmesser beträgt demnach 0,39 mm. In den mittleren Schnitten sieht man sehr klar die Verzweigung des Ausführungsganges — der in Schnitt 88 an der von Sedgwick-Minot[1]) angegebenen Stelle mündet — in mehrere Aeste, die (auf dem grössten Querschnitt) in ca. 8 Alveolen endigen. Der Hauptausführungsgang besitzt bereits ein Lumen, während seine Verzweigungen und die Alveolen noch massiv erscheinen.

Der Unterkiefer liegt in diesem Stadium als dünne Knochenlamelle lateral vom Meckel'schen Knorpel; der Medialseite des letzteren liegt, durch einige Muskelzüge getrennt, die Drüsenanlage an.

Die Drüsenacini und -gänge liegen in lockerem, embryonalem Bindegewebe, das sich von dem der Nachbarschaft nicht im geringsten unterscheidet und ganz diffus in dasselbe übergeht.

Von der Parotis ist noch keine Spur vorhanden.

2. Embryo von 42 mm Hinterhaupt-Fersen-Länge, wohl der 9. — 10. Woche angehörend. Schnittdicke 25 μ.

Die Submaxillaris erscheint zuerst im 12. Schnitt und verschwindet im 46., ihr Verticaldurchmesser beträgt also 0,85 mm. Die Zahl der Acini hat zugenommen, bezüglich ihres Bindegewebes verhält sich die Drüse genau, wie beim Embryo I beschrieben wurde.

Die Verknöcherung des Unterkiefers hat Fortschritte gemacht. Wie bei Embryo I ist auch hier die Drüse vom Meckel'schen Knorpel durch eine dünne Muskelschicht getrennt, nur auf wenigen Schnitten tritt sie unmittelbar an das Periost der Unterkieferanlage heran. Nach hinten bildet eine grosse Vene die Begrenzung.

In Schnitt 49—64 sehen wir die 1. Anlage der Parotis, die erst aus 4 Acinis (auf dem Horizontal-Durchschnitt) besteht, und die einen Höhendurchmesser von 0,375 mm besitzt. Sie ist lateral und medial von Muskeln begrenzt und liegt nirgendwo der Unterkieferanlage direct an. Wie für die Submaxillaris angegeben, so liegen auch die Acini der Parotis ohne irgend welche Abgrenzung im Bindegewebe, das sich von dem der Nachbarschaft in nichts unterscheidet.

3. Embryo von ca. 50 mm Hinterhaupt-Fersen-Länge, wahrscheinlich der 10. Woche angehörend. Schnittdicke 25 μ.

Der Unterkiefer ist etwas stärker verknöchert, wie im vorigen Stadium. Die Submaxillaris hat an Höhendurchmesser (Schnitt 123

1) l. c. S. 605.

bis 159) etwas zugenommen, derselbe beträgt 0,9 mm, im übrigen sind die Lageverhältnisse die gleichen wie oben.

Die Parotis ist im Schnitt 160—178 nachweisbar, also 0,45 mm hoch. Die Zahl ihrer Läppchen hat, wenigstens auf dem horizontalen Querschnitt, noch nicht zugenommen, und die topographischen Verhältnisse sind die gleichen geblieben.

4. Embryo, wahrscheinlich der 11. Woche angehörend, da die Grösse seines Kopfes zwischen der von 3 u. 5 steht. Schnittdicke 25 μ.

Die Submaxillaris (Schnitt 65—114) hat an Höhe wesentlich zugenommen (1,225 mm). Ihre untersten Theile liegen ziemlich dicht der lateralen Seite des Reichert'schen Knorpels, der schräg nach hinten und oben zieht, an, ohne dass Musculatur dazwischen läge, die mittleren Partien liegen nach hinten und etwas medial vom Unterkiefer und Meckel'schen Knorpel, die oberen Acini liegen demselben dicht an.

Die Drüse, die auf dem grössten Querschnitt ca. 25—30 Acini aufweist, zeigt ebenso wenig eine Abgrenzung ihres Bindegewebes gegen die Umgebung, wie in den früheren Stadien.

Die Parotisanlage (Schnitt 109—153) hat an Höhe über das Doppelte zugenommen, letztere beträgt 1,10 mm. Sie ist also viel schneller gewachsen wie die Submaxillaris und hat deren Grösse fast erreicht, trotzdem sie später angelegt ist.

Auch sie zeigt keine Spur von Kapselbildung. Sie liegt lateral und hinten von der Unterkieferanlage, durch eine breite Bindegewebsschicht von derselben getrennt. Ihre oberen Acini reichen ziemlich dicht an die Trommelfellanlage, an deren lateraler Seite sie liegen, heran.

5. Embryo von 79 mm Hinterhaupt-Fersen-Länge, wahrscheinlich aus der 12. Woche stammend. Schnittdicke 25 μ.

Die Höhe der Submaxillaris (Schnitt 98—176) beträgt 1,95 mm, während auf dem grössten Durchschnitt ca. 50 Acini zu zählen sind.

Stellenweise ist das Drüsenbindegewebe von dem der Umgebung durch etwas grösseren Kernreichthum zu unterscheiden, in den untersten Theilen ist eine Kapsel angedeutet, nach vorn und innen fehlt dieselbe aber vollkommen, so dass das Drüsenbindegewebe in das der Umgebung ohne scharfe Grenze übergeht.

Die untersten Theile der Drüse liegen wieder dicht dem Reichert'schen Knorpel an, weiter oben treten Muskeln zwischen beide. Die

oberen Drüsenpartien stehen in nachbarlicher Beziehung zum Unterkiefer, dem sie in Schnitt 150—156 unmittelbar anliegen.

Die Parotis (in Schnitt 150—261) hat die Submaxillaris an Grösse weit überholt (2,775 mm gegen 1,95 mm Verticaldurchmesser), auf dem grössten Querschnitt konnte ich ca. 60 Läppchen zählen.

Von einer Abkapselung ihres Bindegewebes gegen die Umgebung fehlte jede Spur, die einzelnen Acini liegen zerstreut im lockeren Bindegewebe der Wange.

Der untere Theil der Drüse liegt zwischen 2 Muskeln in gefässreichem Bindegewebe, in Schnitt 164—187 liegt die Drüse der lateralen Seite des Reichert'schen Knorpels in weiter Ausdehnung dicht an. Da nun das Perichondrium des letzteren keine scharfe Begrenzung zeigt, und auch das Drüsenbindegewebe, wie oben bereits erwähnt, ganz diffus in das der Umgebung übergeht, ist eine scharfe Grenze zwischen beiden nicht vorhanden, und viele Acini liegen in einem Gewebe, das anscheinend schon zum Perichondrium gehört. Hier möge vergleichsweise auf Fig. 10 hingewiesen werden, die ähnliche Verhältnisse bei einem etwas älteren Embryo darstellt, da sie die nachbarlichen Beziehungen vorzüglich erkennen lässt.

Von Schnitt 193—214 liegt die Parotis dem hinteren Unterkieferrand an, besonders nahe in Schnitt 200 und nach innen grenzt sie sehr dicht an die Trommelfellanlage (Schnitt 285 ff).

6. Embryo von 85 mm Hinterhaupt-Hacken-Länge, wahrscheinlich der 13. Woche angehörend. Schnittdicke 25 μ.

Die Submaxillaris zeigt einen Verticaldurchmesser von 2,625 mm (Schnitt 89—194). Die ganze Drüse ist von einem dichten Hof von rothen Blutkörperchen umgeben, die offenbar ohne eine bestimmte Begrenzung, ohne dass sie in einem Gefäss enthalten wären, im benachbarten Bindegewebe liegen, die Drüse wie eine Schale einhüllend; stellenweise ziehen sich Stränge von Blut zwischen die Acini hinein, dadurch einzelne Läppchen abgrenzend. Diese Blutkapsel, die im unteren Theil der Drüse ziemlich dick ist, nimmt nach oben an Mächtigkeit immer mehr ab, um dann stellenweise ganz zu schwinden. Vom Schnitt 121—128 liegt die Submaxillaris dem Reichert'schen Knorpel nahe benachbart, jedoch durch die Blutkapsel und durch eine dünne Muskelschicht von ihm geschieden. Von Schnitt 134 an treten nachbarliche Beziehungen zum Unterkiefer auf, jedoch liegt zunächst noch die Blutschicht zwischen Drüse und Periost. Von Schnittt 149 ab jedoch schwindet diese, so

dass Drüsenbindegewebe und Periost unmittelbar in einander übergehen.

Fig. 10, den Schnitt 153 darstellend, möge zur Erläuterung dieser Verhältnisse dienen. Wir sehen die Drüse *(b)*, der medialen Seite der Knochenschale des Unterkiefers *(c)* unmittelbar angelagert, während Muskelbündel zwischen sie und den Meckel'schen Knorpel treten. Nach hinten sehen wir noch eine Andeutung der Blutkapsel, die im übrigen in dieser Höhe bereits ganz geschwunden ist.

Fig. 11.

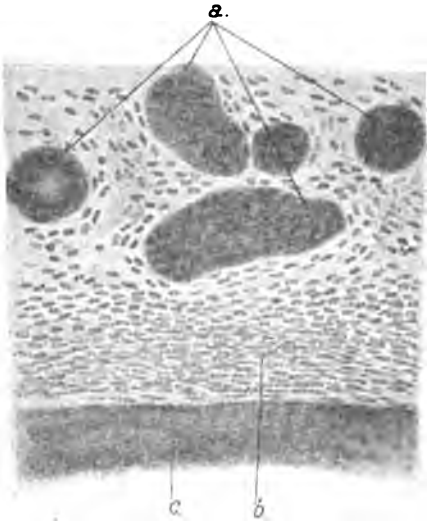

Stelle aus Schnitt 153 des Embryo 6, in Fig. 10 etwa in der Höhe des Striches bei *b* gelegen.
Die Drüsenacini (*a*) liegen unmittelbar am Periost (*b*) des Unterkiefers (*c*), das Drüsenbindegewebe ist vom Periost nicht abzugrenzen. Zeiss DD, Ocular 1.

Fig. 11 stellt einen kleineren Bezirk desselben Präparates bei stärkerer Vergrösserung dar (in Fig. 8 etwa bei *f* gelegen), aus derselben ist wohl mit genügender Klarheit ersichtlich, wie dicht die Drüsenacini *(a)* ans Periost *(b)* des Unterkiefers *(c)* heranrücken, und dass der Uebergang zwischen Drüsenbindegewebe und dem Periost ein ganz diffuser ist, so dass wir den einzelnen Zellen absolut nicht ansehen können, ob sie zum Periost oder zum Drüsenbindegewebe gehören.

Die Parotis ist im Schnitt 150—256 sichtbar, also 2,65 mm hoch, im grössten Querschnitt besteht sie aus ca. 60 Acinis. Sie liegt, wie aus Fig. 10 *(a)* ersichtlich, in den untersten Partien dicht hinter dem

Fig. 12.

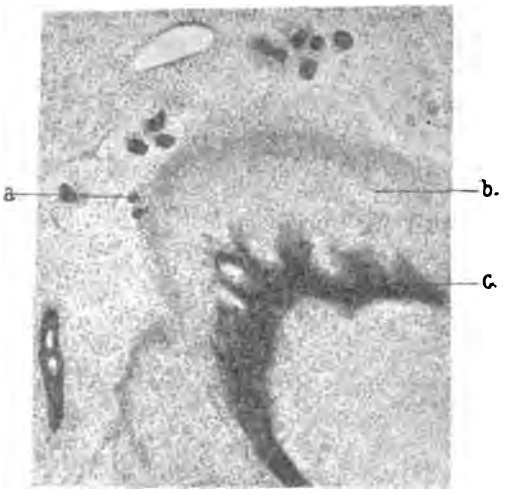

Schnitt 202 des Embryo 6 (85 mm Länge). Acini des Parotis (*a*), dem Periost (*b*) des Unterkiefers (*c*) unmittelbar benachbart. Zeiss AA, Ocular 1.

Fig. 13.

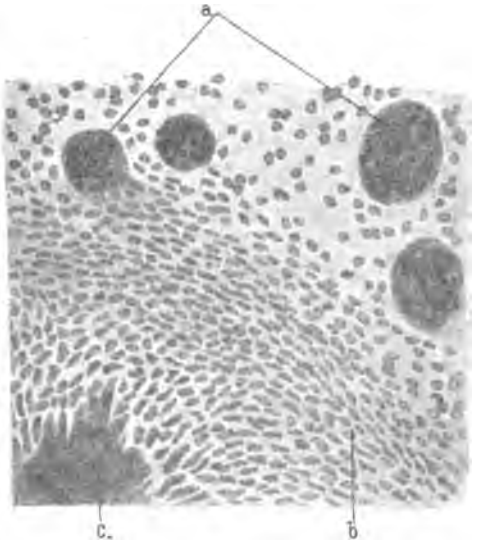

Derselbe Schnitt, stärkere Vergrösserung (Zeiss DD, Oc. 1), in Fig. 12 etwa bei *a* gelegen. *a* Parotis-Acini. *b* Periost des Unterkiefers. *c* Unterkiefer.

Unterkieferrand, einen schmalen Zipfel nach hinten zwischen 2 Muskeln sendend. Medial von ihr liegt der Annulus tympanicus und das Trommelfell, von Schnitt 204 an ist die Nachbarschaft eine sehr nahe. Jede Abgrenzung der Parotis gegen die Umgebung fehlt.

In Schnitt 202—221 liegt die Parotis dem Periost des Unterkiefers so dicht an, dass einige Drüsenläppchen direct im Periost zu liegen scheinen. Fig. 12 und 13 bringen die betreffende Stelle des Schnittes 202 bei verschiedener Vergrösserung zur Anschauung. In den obersten Schnitten wird der Unterkieferrand von der Parotis umgriffen, die nach hinten hier an die sich bildenden Ohrknorpel anstösst.

7. Embryo von 103 mm Hinterhaupt-Fersen-Länge, annähernd 14 Wochen alt. Schnittdicke 25 μ.

Die Submaxillaris ist wenig höher wie beim vorigen Stadium (2,75 mm) und ist von Schnitt 88—198 zu verfolgen. Auf dem grössten Durchschnitt sind ca. 110 Acini zu zählen. Eine Blutkapsel, wie sie beim Embryo von 13 Wochen vorhanden war, fehlt hier, nur findet sich an der lateralen und vorderen Seite eine starke Gefässinjection.

In den unteren Partien findet sich stellenweise eine deutliche Abkapselung des Drüsenbindegewebes gegen das der Umgebung, in der oberen ist das weniger deutlich. Das Bindegewebe der Drüse ist deutlich kernreicher. Von Schnitt 148 an ist die Drüse stellenweise dem Unterkieferperiost dicht angelagert, bis zum Schnitt 172.

Die Parotis ist bedeutend höher wie die Submaxillaris (3,375 mm) und hat ungefähr 100—120 Acini auf dem Querschnitt. Ihre topographischen Beziehungen sind ungefähr die gleichen, wie beim Embryo 6, von Schnitt 210 an liegt sie dem Unterkiefer unmittelbar an.

Medial grenzt sie im oberen Theil an die Trommelfellanlage, und zwar ist sie nur durch indifferentes Bindegewebe von derselben getrennt, wie aus Fig. 14 ersichtlich, die Schnitt 221 entnommen ist.

Auch in diesem Stadium ist noch keine Spur einer Abkapselung vorhanden.

8. Embryo von 139 mm Länge, ca. 15 Wochen alt.

Wegen der Grösse des Objects wurde nur ein Theil der Parotis in Serienschnitte zerlegt, aus denen ersichtlich ist, dass die topographischen Verhältnisse mit den unter 7. beschriebenen ziemlich übereinstimmen. Dort findet sich ein bemerkenswerther Unterschied

gegenüber dem 14 Wochen alten Embryo darin, dass die erste Andeutung einer Abkapselung gegen die Umgebung vorhanden ist. Zunächst entstehen innerhalb der Drüse einzelne Läppchen dadurch, dass mehrere Acini (2—6) gemeinschaftlich in einem Bezirke kernreicheren Bindegewebes liegen: zwischen diesen Bezirken liegen dann Züge kernärmeren Gewebes. Auch das Bindegewebe der ganzen Drüse beginnt sich gegen die Umgebung abzugrenzen, doch ist eine scharfe Kapsel noch nicht vorhanden.

Fig. 14.

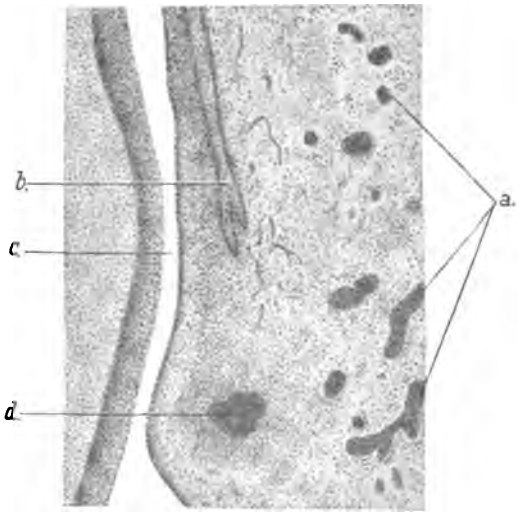

Schnitt 221 des Embryo 7 (103 mm Länge). Acini der Parotis (*a*), der Trommelfellanlage (*b*) dicht angelagert, *c* Tuba Eustachii, *d* Annulus tympanicus.

Mit diesem Stadium, in dem beide Drüsen eine Kapsel erhalten haben, glaubte ich meine Untersuchungsreihe abschliessen zu dürfen. Die durch dieselben gewonnenen Resultate sind also, wenn ich das für meine Zwecke wichtige noch einmal zusammenfassen darf, folgende:

Ich konnte die 1. Anlage der Parotis in der 9., die der Submaxillaris in der 8. Woche nachweisen, zu einer Zeit also, in der die Kiemenbogen schon lange geschwunden sind, und in der der Unterkiefer bereits beginnt, zu verknöchern. Beide Drüsen wachsen dann ziemlich schnell, wobei die Parotis die Submaxillaris bald überholt. Die Drüsenacini liegen zunächst, ohne irgend welche Abgrenzung, in dem gewöhnlichen mesodermalen Bindegewebe, die 1. Andeutung einer Kapselbildung konnte ich für die Submaxillaris beim

Embryo von 12 Wochen, für die Parotis in der 15. Woche constatiren. Beide Drüsen zeigen nun von der 9. (Submaxillaris), resp. 12. (Parotis) Woche an die engsten Beziehungen zur knöchernen Unterkieferanlage, sowie zum Reichert'schen Knorpel, die Parotis liegt um diese Zeit in nächster Nähe der Trommelfellanlage, die sich aus der die entodermale Tasche der 1. Kiemenfurche von der ektodermalen trennenden Verschlussplatte entwickelt hat, und die dementsprechend an ihrer Aussenseite Plattenepithel trägt. Die Drüsen liegen stellenweise so nahe am Unterkiefer und Reichert'schen Knorpel, dass einzelne Acini unmittelbar ans Periost, resp. Perichondrium anstossen, das ins Drüsenbindegewebe ganz diffus übergeht. Wie nahe diese Beziehungen sind, geht aus den Zeichnungen hervor.

Während ich im allgemeinen die Untersuchungen früherer Autoren bestätigen konnte, kam ich zu abweichenden Resultaten bezüglich der Kapselbildung.

Sedgwick Minot (l. c.) beobachtete nämlich bereits in der 9. Woche eine ganz scharfe Abkapselung der Submaxillardrüsen gegen die Umgebung, wie das aus seiner Abbildung 334 hervorgeht, während Angaben bezüglich der Zeit der Kapselbildung bei der Parotis fehlen. Chievitz (l. c.) beobachtete bei einem Embryo von 8 Wochen bereits nach unten hin eine Abgrenzung des Drüsenbindegewebes, während es sich nach oben hin allmählich in das kernärmere des Mundbodens fortsetzte. Der Epithelzapfen der Parotis war hier „von einem kernreicheren Bindegewebe umgeben, welches jedoch nicht so dicht ist, wie das die Submaxillaris begleitende". Beim nächsten von ihm untersuchten Stadium (12 Wochen) fehlen Angaben über Kapselbildung, ebenso bei den späteren.

Worauf diese Differenzen nun beruhen, lässt sich natürlich schwer feststellen, zunächst ist es aber wohl wahrscheinlich, dass bei der Schwierigkeit, das Alter eines Embryo genau festzustellen, die von den verschiedenen Seiten als gleichalterig angenommenen Embryonen doch bezüglich ihres Alters um einige Wochen differiren. Jedenfalls scheinen mir aber auch individuelle Verschiedenheiten in der Entwickelung der beiden Drüsen vorzukommen. Chievitz fand z. B. bei seinem Embryo von 12 Wochen für die Parotis eine Höhe von 3 mm, für die Submaxillaris 1,75 mm, während meine entsprechenden Maasse bei einem gleichalterigen Object 2,775, bezw. 1,95 mm betragen. Bei meinem Embryo ist also die Parotis kleiner, die Submaxillaris dagegen höher als bei dem von Chievitz.

Etwas, worüber ich mir keine klare Vorstellung bilden konnte, ist die eigenthümliche Kapsel von rothen Blutkörperchen, die ich bei der Submaxillaris des 13 Wochen alten Embryo beobachtet habe.

Da ich bei anderen Autoren keine Angaben über eine derartige Bildung fand, und da ich sie ferner bei den von mir untersuchten Embryonen nur bei diesem einen Exemplar fand, möchte ich am ersten annehmen, dass es sich um eine durch irgend einen pathologischen Zustand bedingte Blutung gehandelt habe. Doch erscheint es immerhin merkwürdig, dass gerade in die Umgebung der Drüse und in diese selbst hinein die Blutung erfolgte.

Indessen bildete ja die Entwickelung der Drüse selbst weniger das Object meiner Untersuchungen, als vielmehr die Feststellung, ob beim Embryo die Möglichkeit für Vorgänge, wie ich sie für die Entstehung der Speicheldrüsengeschwülste für ausschlaggebend halte, wirklich vorhanden sind; ob also eine Absprengung von Epithel in Gemeinschaft mit knorpelbildender Substanz denkbar oder sogar wahrscheinlich ist. Auf diese Frage nun glaube ich auf Grund meiner Untersuchungsbefunde mit Bestimmtheit antworten zu dürfen, dass in der That alle Bedingungen für eine Verschiebung, wie ich sie mir denke, gegeben sind: Beide Drüsen, Submaxillaris sowohl wie Parotis, erhalten erst ziemlich spät eine feste Abgrenzung gegen die Umgebung, ehe eine solche erfolgt, hängt ihr Bindegewebe mit dem der Umgebung continuirlich zusammen, einzelne Acini liegen dabei unmittelbar an, ja, fast im Periost des Unterkiefers. Ich denke mir nun, dass gerade derartige Acini sammt dem sie umgebenden embryonalen Bindegewebe, — das entweder schon Periost oder Perichondrium ist, oder aber auf Grund seiner niederen Differenzierungsstufe im stande ist, Knorpel und Knochen zu bilden, — sammt derartigem Gewebe also durch irgend einen uns unbekannten Vorgang, wie wir ihn für so viele unzweifelhafte Entwickelungsstörungen (Kiemengangscysten etc.) annehmen müssen, von der Hauptdrüse abgetrennt werden und so den Keim für die spätere Entwickelung der Tumoren abgeben.

Damit wäre also das organische Zusammenleben von Drüsenepithel und chondro-osteoidem Gewebe, wie wir es meistens finden, vollkommen erklärt, nicht aber das Vorkommen von Plattenepithel, wie ich es im Tumor I beobachtete. Um das zu erklären, hat man 2 Möglichkeiten: entweder man könnte annehmen, dass das junge Drüsenepithel, das selbst zwar schon nicht mehr Plattenepithel ist, aber doch mit dem Plattenepithel der Mundhöhle, aus dem es eben erst entstanden, noch recht nahe verwandt ist, — dass

dieses Drüsenepithel eben auf Grund der nahen Verwandtschaft noch im stande ist, Plattenepithel zu bilden; man würde also damit eine Metaplasie innerhalb enger Grenzen und zwischen embryonalen Gewebselementen annehmen, wie sie Ribbert[1]) noch für möglich hält.

Anderseits scheint mir aber auch die Möglichkeit für directen Einschluss von Plattenepithel in die abgesprengten Theile gegeben durch die nahen nachbarlichen Beziehungen der Parotis zur Trommelfellanlage, die ja z. Th. Plattenepithel trägt. Ich muss gestehen, dass ich für die Parotis wenigstens beide Möglichkeiten für gleich wahrscheinlich halte, und bisher konnte ich ja auch nur in den Parotistumoren Plattenepithelien nachweisen. Sollte sich solches auch in Geschwülsten der Submaxillaris finden, dann käme wohl nur noch die erste Möglichkeit in Betracht.

Die Annahme, dass die Hauptmasse der epithelialen Tumorelemente von abgesprengten Drüsentheilen aus sich entwickele, erklärt wohl auch zwanglos die verschiedenen charakteristischen Eigenthümlichkeiten dieser Zellen; zunächst die immer und überall zum Vorschein kommende Neigung zur Bildung drüsiger Gebilde, die zuweilen dem ganzen Tumor das charakteristische Gepräge verleiht (z. B. Tumor II), zum Theil aber auf den ersten Blick weniger auffallend ist, aber doch immer wieder zum Durchbruch kommt. — Sie würde ferner die eigenthümlichen Secretionserscheinungen als etwas Selbstverständliches betrachten lassen, um so mehr, als ganz analoge auch in Tumoren, die selbst von den eifrigsten Anhängern der Endotheliomtheorie für sicher von den Drüsenepithelien ausgehend angesehen werden (Volkmann, Beobachtung 34), beobachtet wurden. — Sie würde endlich auch ebenso gut das Vorkommen der unregelmässigen Zellschläuche und -züge erklären, denn wir sehen ja an jedem Drüsencarcinom, wie das Epithel allmählich mit seiner Differenzierung die Fähigkeit, typische Verbände zu bilden, einbüsst und unregelmässige Complexe bildet.

Als Zeit für das Stattfinden der Absprengung nun hätten wir uns wohl die zwischen dem ersten Auftreten und der beginnenden Abkapselung der Drüsen liegende zu denken, also für die Submaxillaris die zwischen 8. und 12., für die Parotis zwischen 9. und 15. Woche. Für die Parotis ist also offenbar die Möglichkeit einer Absprengung von Theilen länger gegeben, wie für die Submaxillaris, und vielleicht ist darauf das bedeutend häufigere Vorkommen unserer Tumoren gerade in der Parotis zurückzuführen.

---

1) Ribbert, Rückbildung u. s. w. S. 10.

Meine embryologischen Untersuchungen erstreckten sich nur auf Parotis und Submaxillaris, nicht auch auf die übrigen Fundstätten gleichgebauter Tumoren, wie Gaumen, Orbita, Wangen, Lippen und Nasenhaut. Ich glaube aber annehmen zu dürfen, dass für alle diese Geschwülste die gleichen Entstehungsbedingungen gegeben sind, wie ich sie oben für die Parotistumoren auseinander setzte: nahe nachbarliche Beziehungen von drüsigen Gebilden zu knorpel- und knochenbildendem Gewebe. Sicher ist das wohl der Fall für Orbita und harten Gaumen, bei denen ja Thränendrüsen, resp. Gaumendrüsen unmittelbar am Knochen liegen, wahrscheinlich aber auch für Wange, Lippe und Nase; doch müsste man hier den Sitz der betreffenden Geschwülste genauer beurtheilen können, als das nach den vorliegenden Beschreibungen möglich ist, um eine Entscheidung zu treffen.

Ich habe es oben unentschieden gelassen, ob ich den Unterkiefer oder den Reichert'schen Knorpel für die Matrix des knorpel- und knochenbildenden Gewebes halte. Thatsächlich sind die Beziehungen der Drüsen zu beiden gleich innig, doch liesse sich theoretisch vielleicht etwas zu Gunsten der Entstehung aus dem Unterkieferperiost geltend machen. Bei Orbita und Gaumen nämlich, die ja bekanntlich unseren Tumoren vollkommen analoge Geschwülste liefern, fehlt irgend ein knorpeliges Organ, der den Drüsen benachbbrte Knochen ist dagegen dem Unterkiefer in so fern ganz analog, als er ebenfalls bindegewebig angelegt ist. Wollen wir also für alle Tumoren den gleichen Entstehungsmodus annehmen, so müssten wir gerade die bindegewebig vorgebildeten Knochen als das maassgebende ansehen, und das würde uns dann auch erklären, warum derartige Tumoren nur am Kopf vorkommen.

Sind nun aber bindegewebig angelegte Knochen im stande, Knorpel zu bilden, wie wir das dann annehmen müssten? A priori lässt sich das wohl nicht so ohne weiteres bejahen, doch hat gerade in neuester Zeit H. Koller[1]) sich mit dieser Frage beschäftigt und, ausgehend von einem Osteoidchondrom des Proc. coronoides mandibulae und von experimentellen Untersuchungen, nachgewiesen, dass eine Knorpelbildung vom Unterkiefer aus thatsächlich stattfindet. Im Anschluss daran hat dann Schaffer[2]) betont, dass diese Thatsache den Anatomen längst bekannt ist.

Ich bin hiermit am Ende meiner Untersuchungen angelangt

1) H. Koller, Ist das Periost bindegewebig vorgebildeter Knochen im stande Knorpel zu bilden? Archiv f. Entwickelungsmechanik.

2) J. Schaffer, Ueber die Fähigkeit des Periostes, Knorpel zu bilden. Archiv für Entwickelungsmechanik. V. Bd.

und möchte nun die Schlüsse, die ich aus meinen Befunden gezogen, noch einmal in Kürze zusammenfassen. Dieselben lauten:

1. Die abgekapselten Geschwülste der Speicheldrüsen, und wahrscheinlich auch die ihnen verwandten von anderen Gegenden des Kopfes, bestehen aus epithelialen Elementen und einem der Knorpel-Knochen-Reihe angehörigen Stroma.

2. Beide Gewebe stehen in der Regel in organischer Wechselbeziehung, wie z. B. Epithel und Bindegewebe einer normalen Drüse, und sind dann gutartig. Bösartig werden sie, sobald diese Wechselbeziehungen gestört sind und das Epithel, sei es durch Trauma oder durch Operation, in eine ihm fremdartige Umgebung, wie z. B. das Bindegewebe der Parotis etc., gelangt. Es wächst dann allein, ohne das ursprüngliche, charakteristische Stroma. Letzteres muss also fehlen, sobald der Tumor maligne wird, thatsächlich konnte ich das auch in einer Reihe von Fällen feststellen.

3. Beide Geschwulstcomponenten, Epithel sowohl wie Stroma, entwickeln sich aus embryonal verlagerten Gewebskeimen im Sinne von Cohnheim. Beim Embryo sind die Bedingungen für eine gemeinsame Verlagerung vorhanden, da Parotis sowohl, wie Submaxillaris, ehe sie abgekapselt sind, mit einzelnen Acinis dicht an und fast im Periost des Unterkiefers, resp. Perichondrium des Reichert'schen Knorpels, liegen. Das Cylinderepithel stammt wohl sicher von den Drüsenanlagen selbst, das Plattenepithel vielleicht auch, vielleicht aber auch von der Trommelfellanlage.

4. Die Gründe, die mich veranlassen, an der Richtigkeit der vielfach vertretenen Anschauung, dass die betreffenden Geschwülste sich aus den Endothelien der Saftspalten und Lymphgefässe entwickeln, zu zweifeln, sind folgende:

a) Ich halte die von Volkmann u. a. als Beginn der Geschwulstbildung aus Endothelien angeführten Bilder für nicht beweisend und glaube auch nicht, dass man an den beschriebenen Geschwülsten überhaupt noch den Ausgangspunkt der Geschwulstbildung mikroskopisch feststellen konnte.

b) Ich glaube, dass man die verschiedenen im Stroma vorhandenen Gewebe, vor allem den Knorpel, Knochen und Hyalin, nicht als durch Metaplasie entstanden auffassen darf, und dass ihr ausschliessliches Vorkommen an wenigen Stellen darauf hinweist, dass hier besondere Verhältnisse vorliegen.

5. Dagegen glaube ich meine Theorie, dass es sich um epitheliale Gebilde in Verbindung mit abgesprengtem, osteo-chondrogenem Gewebe handelt, durch folgende Thatsachen stützen zu können:

a) Durch den exacten Nachweis von Stachel- und Riffzellen, die man meines Erachtens nur als Plattenepithelien auffassen kann.

b) Die von Volkmann und mir beobachteten intercellulären Secretionsprocesse müssen wir nach dem heutigen Stand unserer Anschauungen als sicheren Beweis für die epitheliale Natur der betreffenden Zellen auffassen.

c) Für die epitheliale Natur spricht ferner die exquisit epitheliale Anordnung der Zellen und Zellcomplexe, auf die sämmtliche Beobachter immer wieder hingewiesen haben, und die nur manchmal, in den sogenannten Uebergangsbildern, verwischt erscheint. Ich konnte aber den Nachweis führen, dass letzteres absolut nicht gegen die epitheliale Natur der Zellen spricht, da sich bei sicher epithelialen Tumoren ganz analoge Bilder finden.

d) Gegen die epitheliale Natur spricht nicht der Umstand, dass man einen Zusammenhang zwischen Drüse und Tumor nicht nachweisen kann; bei einem Tumor, der sich von versprengten Epithelkeimen aus entwickelt, ist ein Zusammenhang überhaupt nicht zu erwarten.

e) Das Vorkommen von Knorpel und Knochen lässt sich überhaupt kaum anders erklären und wird neuerdings auch in fast allen Geschwülsten als Zeichen einer Entwickelungsstörung aufgefasst (auch bei der Myositis ossificans).

f) Beim Embryo sind von der 8.—15. Woche die Bedingungen für eine gemeinschaftliche Absprengung von Epithel einerseits, knorpel- und knochenbildender Substanz anderseits, vorhanden.

g) Meine Annahme erklärt sämmtliche Eigenthümlichkeiten der Tumoren und steht mit keiner Thatsache in Widerspruch.

Ich bin mir wohl bewusst, dass meine embryologischen Befunde meinen Anschauungen nur einen gewissen Grad von Wahrscheinlichkeit verleihen können und keineswegs einen exacten Beweis liefern. Letzterer wäre erst erbracht, wenn man beim Embryo oder beim Erwachsenen thatsächlich einen derartigen versprengten Keim nachgewiesen hätte, ehe er zur Geschwulstbildung führte. Ich glaube aber, dass hierzu die Durchsicht eines ganz enormen Materials nöthig wäre, da man bei der Seltenheit der Tumoren unter einigen Tausenden von Leichen vielleicht nur einmal auf positives Resultat rechnen darf. Neisse[1]) hat diesen Nachweis versucht, aber bald den Versuch als aussichtslos aufgegeben, und ich möchte bezweifeln,

1) Neisse, Ueber den Einschluss von Parotisläppchen in Lymphknoten. Anatomische Hefte von Merkel und Bonnet. 32. Heft.

dass sobald jemand sich dieser, einen enormen Aufwand von Zeit und Mühe erfordernden Arbeit unterzieht.

Aber schliesslich theilen meine Tumoren in dieser Hinsicht das Schicksal aller der anderen, die allgemein auf abgesprengte Keime zurückgeführt werden: diese selbst hat noch niemand gesehen, und man begnügt sich deshalb allgemein mit mehr oder weniger gut bewiesenen Schlüssen.

Zum Schluss wäre vielleicht noch zu erwägen, wie man die Tumoren zu nennen habe, wenn meine Auffassung richtig ist. Ich glaube, die früher so beliebte Bezeichnung Carcinom passt nicht, weil sie erstens das, einen integrirenden Bestandtheil bildenden Stroma nicht berücksichtigt, zweitens, weil sie gleichzeitig ein Urtheil über den klinischen Verlauf abgiebt, welches in der Regel nicht zutreffend ist. Die Bezeichnung Adenom, in Combination mit einem Zusatz (Chondro-Myxo etc.) passte vielleicht schon eher, doch wird der Name meist recht lang, wenn er einigermaassen die zusammengesetzte Natur bezeichnen soll, auch liesse sich eine Geschwulst mit Plattenepithel, wie meine I, nicht in diesem Begriff unterbringen.

Am geeignetsten erscheint mir immer noch die alte Bezeichnung „Mischgeschwulst", nur könnte man vielleicht durch den Zusatz „embryogene" ihre Entstehung andeuten.

XV.

Aus der Abtheilung des Dr. Georg Fischer im Stadtkrankenhaus Hannover-Linden.

Zur Ruptur der Arteria poplitea.

Von

Dr. W. Meyer,

Assistenzarzt in Hannover.

Bei der Schwierigkeit, eine durch Quetschung bedingte subcutane Zerreissung der Arteria poplitea unmittelbar nach der Verletzung zu erkennen, dürfte nachfolgender Fall aus der Abtheilung des Herrn Dr. Georg Fischer von Interesse sein.

Ein 35jähriger, bisher stets gesunder Mann, welcher am 27. Juni 1898 ein mit Möbeln beladenes Gespann lenkte, stürzte, als dieselben ins Rutschen kamen, vom Wagen herab und gerieth unter das Hinterrad, welches ihm über das linke Kniegelenk ging. Nach etwa einer halben Stunde wurde er ins Krankenhaus gebracht.

Der kräftige Mann befand sich in hochgradigem Collaps, klagte über Kälte und Taubheit im linken Fusse und über geringe Schmerzen am linken Knie.

An der medialen Seite des Kniegelenkes, in der Gegend des Condyl. intern. femoris, sah man einen rundlichen Hautdefect von der Grösse eines Fünfmarkstückes. Die Ränder desselben waren stellenweise zerfetzt und mit Dreck beschmutzt. Dicht oberhalb der Kniescheibe befanden sich mehrere Hautabschürfungen, an der vorderen und inneren Seite des Kniegelenkes Sugillationen. Es fehlte jede auffällige Schwellung. Der in die Wunde eingeführte Finger stellte nach Entfernung von Blutgerinnseln fest, dass die Haut handbreit abgelöst war. Knochenbruch, Verrenkung oder Bluterguss im Gelenk fehlten; dasselbe war ebenso wie das Fussgelenk nebst den Zehen activ nur wenig beweglich. Unterschenkel und Fuss waren nicht geschwollen, Fussrücken und Zehen kalt und blass. Berührung derselben wurde von dem Verletzten empfunden, aber falsch localisirt; Unterschenkelgegend frei von Sensibilitätsstörungen. Reinigung der Wunde, Jodoformgazeverband, Volkmann'sche Schiene. Abends Temp. 37,8°.

Am folgenden Tage war der Fuss blassbläulich verfärbt und fühlte sich eiskalt an, Berührungen wurden nicht mehr empfunden, Fuss und Zehen waren activ nicht mehr beweglich. Auch jetzt waren weder Fuss, Unterschenkel, noch Knie irgendwo geschwollen. Geräusche und Pulsation

in der Kniekehle fehlten. Die inneren Organe ergaben keinen abnormen Befund. In Narkose wurde die Wunde nochmals gründlich desinficirt, die Wundtasche durch 4 Drains versorgt. Aseptischer Moosverband. Temperatur Abends 39,4°. Puls 120.

Am 3. Tage fanden sich an der Fusssohle, dem Fussrücken und unteren Drittel des Unterschenkels mehrere mit graurother, schmutziger Flüssigkeit gefüllte, bis taubeneigrosse Blasen; die Haut war bis zur Mitte des Unterschenkels schwarzgrün verfärbt. Sensibilität und Motilität war völlig erloschen, Tibialpuls nicht fühlbar. In der Kniekehle bestand weder Schwellung, noch Pulsation, die Sugillationen der Haut hatten sich an der Hinterfläche des Oberschenkels bis zum Trochanter ausgebreitet, der Oberschenkel selbst war nicht auffällig geschwollen. Täglicher Verband mit Chlorkalklösung. Abends Temp. 39,6°. Puls 140, klein. In den nächsten Tagen wurde der ganze Unterschenkel gangränös, und aus den Drains floss jauchiger Eiter. Nach Begrenzung der Gangrän wurde am 8. Tage nach der Verletzung der Oberschenkel im mittleren Drittel amputirt. Die Heilung erfolgte regelrecht.

Die Section des amputirten Beines ergab folgenden Befund: Unter der Haut der Kniekehle und in der ursprünglichen Wundtasche wenig geronnenes Blut, wenig Eiter. Die Musculatur der Kniekehle und des Unterschenkels erwies sich als ein von Jauche durchsetzter, an Blutgerinnseln armer Detritus. In der Poplitealhöhle fanden sich etwa 3—4 Esslöffel geronnenen Blutes, in welchem neben dem unverletzten N. tibialis die quer abgerissene Arteria und Vena poplitea lagen. Die peripheren Enden der Gefässe waren in dem jauchigen Detritus nicht aufzufinden, die centralen lagen etwa 2 cm weit peripher vom Adductorenschlitz. Die Arterie hatte sich etwas stärker retrahirt als die Vene, beide waren durch einen Thrombus verschlossen. Das centrale Ende der Arterie war konisch ausgezogen, ihr Lumen kaum für eine dünne Sonde durchgängig. Der ausserordentlich feste Thrombus war etwa 2 cm lang und reichte nicht ganz bis in die Spitze des Gefässkegels. Media und Intima waren nicht zerfetzt und eingerollt, die Gefässwand frei von Atheromatose. Die Gefässwunde communicirte nicht mit der Hautwunde.

Durch den Druck des über das Kniegelenk gehenden Wagenrades war neben einer Quetschwunde der Haut eine subcutane, totale quere Zerreissung der Arteria und Vena poplitea mit nachfolgender Gangrän des Unterschenkels herbeigeführt. War die Diagnose dieser Gefässzerreissung sogleich nach der Verletzung zu stellen?

Von den Autoren, welche in neuester Zeit über subcutane Rupturen der Art. poplitea berichtet haben[1]), wird als das auffälligste Symptom eine mächtige, unmittelbar oder kurz nach der Gefässzerreissung auftretende Blutgeschwulst in der Kniekehlengegend geschildert. Dieselbe hat in einzelnen Fällen den Umfang um das

1) Schulz, Deutsche Zeitschrift für Chirurgie. XLVI. Bd. 1897. — Böttticher, Deutsche Zeitschrift für Chirurgie. XLIX. 1898.

Zwei- und Dreifache vergrössert und ist auch auf den Ober- und Unterschenkel übergegangen.

In einem Falle soll die Blutgeschwulst das an sich nicht enge Beinkleid des Verletzten an 4 Stellen zum Platzen gebracht haben. Auch die Kranken hatten die Empfindung, als ob ihnen die Haut der Kniekehle und Wade zu eng sei, und das Bein von innen aufplatzen müsse, klagten daher über die heftigsten Schmerzen. Uebereinstimmend wird über den Befund bei der Operation oder Section der verletzten Extremität berichtet, dass die Poplitealhöhle einen grossen, mit geronnenem und flüssigem Blute angefüllten Raum darstellte, dass das lockere Bindegewebe der Kniekehle, die Interstitien der Muskeln derselben, sowie des Ober- und Unterschenkels von dem unter erheblichem Drucke aus der grossen zerrissenen Arterie strömenden Blute auseinandergedrängt waren. Ein derartiger Befund erklärt hinreichend das alarmirende Symptom der starken Schwellung der Kniekehlengegend und das heftige Spannungs- und Schmerzgefühl des Kranken. Neben diesen beiden auffälligsten Symptomen werden angeführt: Pulsation und Gefässgeräusche in der Kniekehle, Fehlen des Pulses in den Tibialarterien, acute Anämie, Kälte und Taubheit im Fusse, im weiteren Verlaufe Gangrän des Unterschenkels. — Trotz des Hämatoms und des Spannungsgefühles wurde in der grössten Zahl der 34 in obiger Litteratur angeführten Fälle erst aus dem Auftreten von Gangrän, durchschnittlich am 3. oder 4. Tage nach der Verletzung, die Diagnose auf Zerreissung der Arteria poplitea gestellt. Es scheint daraus hervorzugehen, dass selbst in typischen Fällen die Diagnose schwierig ist.

In unserem Falle konnte die Zerreissung der Poplitealgefässe nicht sogleich diagnosticirt werden, weil die auffälligsten Symptome der Blutgeschwulst und des Spannungsgefühles fehlten. Die Verletzung wurde in den ersten beiden Tagen als eine Quetschwunde der Haut ohne schwere Complicationen aufgefasst, Kälte und Taubheit im Fusse auf eine Quetschung des N. tibialis bezogen. Leider ist am 2. Tage auf das Fehlen des Pulses in den Tibialarterien nicht geachtet worden, was auch von der Mehrzahl der übrigen Autoren vergessen wurde. Erst am 3. Tage wurde aus dem Auftreten von Gangrän mit Sicherheit eine subcutane Ruptur der Art. poplitea diagnosticirt. Der auffälligen Erscheinung, dass in unserem Falle die typische Schwellung in der Kniekehlengegend fehlte, entsprach nun auch der Sectionsbefund. Nur in die äusserst geringe Menge von 3—4 Esslöffeln geronnenen und flüssigen Blutes tauchten die centralen Enden der Poplitealgefässe. Daher konnte von einem nach

aussen hin sicht- und fühlbaren Hämatom, wie überhaupt von einer Schwellung keine Rede sein.

Dieser negative Befund steht im Gegensatz zu dem bisher als besonders charakteristisch angebenen Symptom des Hämatoms. Zur Erklärung der äusserst geringen Blutung reicht die conische Verjüngung des centralen Gefässendes und der bis dicht an die Spitze des Gefässkegels reichende Thrombus allein nicht aus, denn eine derartige Beschaffenheit der Arterie ist auch in den Fällen mit colossaler Blutung gefunden. Vielmehr scheint das Zusammenwirken verschiedener günstiger Umstände, wie das Sinken des Blutdruckes in dem schweren Shok mit der dadurch ermöglichten schnellen Bildung eines Thrombus, mit der festen Contraction der Ringmusculatur der Gefässwand nach Zerreissung ihrer Längsmusculatur, mit einer durch den Quetschungsdruck bedingten Verlagerung von Fettgewebe oder Musculatur über die Gefässwunde, einen sicheren Verschluss der Gefässlumina unmittelbar nach der Verletzung herbeigeführt zu haben. Ein von Billroth[1]) beschriebener Fall ähnelt dem unserigen. Als bei einer durch Anrollen eines Steines entstandenen Fractur des Oberschenkels dicht oberhalb des Kniegelenkes am folgenden Tage ein stark mit Watte gepolsterter Gypsverband angelegt war, fiel am 2. Tage die Kälte der Zehen und des Fusses auf, und der Kranke fühlte hier nur undeutlich und dumpf. Nach Spaltung des Verbandes war die Haut bis zum Knie gefühllos, die subcutanen Venen zeigten sich stark mit Blut gefüllt. Aus diesen Zeichen stellte Billroth die Diagnose auf Zerreissung der Art. poplitea, welche auch durch die bald eintretende Gangrän des Unterschenkels und die Section des Beines nach der am 15. Tage vorgenommenen Oberschenkelamputation bestätigt wurde. Die Arterie war quer durchtrennt, die Enden derselben waren durch einen sehr langen Thrombus fest verschlossen. Auch in diesem Falle fehlte ein stärkerer Bluterguss, was auf die sehr schnelle Bildung eines Thrombus zurückgeführt wurde, wodurch ein traumatisches Aneurysma und eine erheblichere Blutung verhindert seien.

Aus diesem und unserem Falle geht hervor, dass eine subcutane Ruptur der Arteria poplitea auch ohne Blutgeschwulst und ohne Spannungsgefühl in der Kniekehle des Verletzten verlaufen kann. Als die einzigen Krankheitserscheinungen in den ersten 24 Stunden zeigten sich bei unserem Verletzten Kälte und Taubheit im Fusse. Da diese Sensibilitätsstörungen in sämmtlichen Fällen von den Verletzten hervorgehoben

1) Billroth, Archiv f. klin. Chirurgie. 1869. X. Bd.

wurden, können sie als ein sicheres und frühes Symptom bei der Diagnose verwendet werden. Dieselben sind ferner geeignet, auch die Diagnose einer partiellen Ruptur zu stützen, bei welcher das bei einer totalen Ruptur nie fehlende Symptom der Pulslosigkeit der Tibialarterien nicht immer vorhanden ist.

Der Verlauf unseres Falles lehrt, dass man, sobald der Kranke über Kälte und Taubheit im Fusse klagt, bei jeder, auch anscheinend leichten Quetschung des Kniegelenkes an eine Ruptur der Poplitealgefässe denken soll, ebenso wie man sich bei Gangrän der Zehen über das Bestehen von Diabetes vergewissern muss. Es dürfte ausserdem gerathen sein, bei allen durch eine erheblichere Gewalt entstandenen Quetschungen des Kniegelenkes, sobald Kälte und Taubheit im Fusse vorhanden ist, die Prognose sehr vorsichtig zu stellen und in den ersten 3 Tagen keinen starren, circulären Verband anzulegen, damit die infolge der Gefässzerreissung eintretende Gangrän nicht etwa dem allzu festen Verbande zur Last gelegt werden kann, wie es in einem solchen Falle schon vorgekommen ist.

Wird die Ruptur erst mit dem Eintreten von Gangrän erkannt, bleibt nichts weiter übrig, als die Begrenzung der Gangrän abzuwarten und im Oberschenkel zu amputiren. Kann man aber die Diagnose in den nächsten Stunden nach der Verletzung stellen, wird man nach peinlichster Entfernung aller Blutcoagula durch sofortige Unterbindung des Gefässes die Gangrän des Unterschenkels — welche in allen bisher bekannt gewordenen 34 Fällen eintrat — zu verhüten bestrebt sein müssen. Dass durch Unterbindung der Arteria poplitea an sich nicht regelmässig Gangrän auftritt, geht daraus hervor, dass nach Albert[1]) in 11 Fällen reiner Gefässverletzung die Unterbindung fünfmal ohne nachfolgende Gangrän des Unterschenkels ausgeführt wurde. Selbst bei einer Verletzung der Arteria und Vena poplitea kann durch die schleunige Unterbindung derselben, wie Klemm[2]) gezeigt hat, Gangrän des Unterschenkels verhütet werden. Grundbedingung für das Ausbleiben der Gangrän ist die Entwickelung des Collateralkreislaufes. Die Hauptmomente, welche die Entwickelung desselben verhindern, sind die Blutinfiltration der Gewebe, die durch Zersetzung der Blutcoagula entstehende Vereiterung und Verjauchung des Quetschungsherdes, falls eine, wenn auch kleine äussere Wunde vorhanden ist, und die Verletzung der den Collateralkreislauf vermittelnden Arterien selbst. Die Gefahren des Blutinfiltrats und die Zersetzung desselben bei einer Ruptur der Arteria poplitea von den Verletzten abzuwenden, mag durch eine in den nächsten Stunden nach der Verletzung vorgenommene Unterbindung des Gefässes gelingen. Dagegen dürfte es kaum möglich sein, die Gefahr zu beseitigen, welche durch die Verletzung der Gefässe des Collateralkreislaufes im Augenblicke der Quetschung selbst bedingt ist.

1) Albert, Lehrbuch der spec. Chirurgie. 1898. 5. Auflage.
2) Klemm, Centralblatt f. Chirurgie. 1897. Nr. 45.

XVI.

Aus der Königlichen chirurgischen Klinik zu Kiel.

Versuche über Cocainisirung des Rückenmarkes.

Von

Prof. Dr. August Bier.

Die Schleich'sche Infiltrations- und die Oberst'sche regionäre Cocainanästhesie haben die gefährliche allgemeine Narkose in sehr wesentlicher und erfreulicher Weise beschränkt. Aber für „grosse" Operationen sind beide Verfahren doch nur im geringen Grade verwendbar. Ich habe den Versuch gemacht, durch Cocainisirung des Rückenmarkes grosse Strecken des Körpers unempfindlich gegen Schmerz zu machen. Dies wurde in folgender Weise ausgeführt:

Bei dem in Seitenlage befindlichen Kranken wird die Quincke'sche Lumbalpunktion in bekannter Weise vorgenommen. Die Hohlnadel wählt man sehr dünn. Nachdem sie in den Sack der Rückenmarkshäute eingedrungen ist, entfernt man den Stöpsel, welcher die Lichtung der Nadel verschliesst, und setzt sofort den Finger auf die Mündung, damit möglichst wenig Liquor cerebrospinalis ausfliesst. Mit einer Pravaz'schen Spritze, welche genau auf die Punktionsnadel passt, wird die gewünschte Menge Cocain eingespritzt. Dabei muss man natürlich bei der Länge der Nadel so viel Cocainlösung mehr nehmen, als die Lichtung derselben fasst. (Bei unserer Nadel $1^1/_2$ Theilstriche der Pravaz'schen Spritze.) Damit das Cocain nicht aus dem Stichkanale der Rückenmarkshäute in die Gewebe sickert, lässt man die Nadel mit der daraufsitzenden Spritze 2 Minuten stecken und entfernt sie dann. Die Stichöffnung in der Haut wird mit Collodium verklebt.

Die Lumbalpunktion wird unter Schleich's Infiltrationsanästhesie schmerzlos ausgeführt. Zuerst wird die Haut, dann werden mit einer langen Nadel die übrigen Weichtheile bis auf die Wirbelsäule infiltrirt.

Das Cocain verbreitet sich im Liquor cerebrospinalis und trifft nicht nur die Oberfläche des Rückenmarkes, sondern vor allen Dingen die in der Höhle der Rückenmarkshäute verlaufenden scheidenlosen Nerven und ferner die Ganglien. Ich bin der Ansicht, dass die gleich zu schildernde grossartige Lähmung des Schmerzgefühls, welche geringe Cocainmengen, in den Rückenmarkssack eingespritzt, hervorrufen, durch die Einwirkung auf diese scheidenlosen Nerven und vielleicht auch auf die Ganglienzellen hervorgebracht wird. In diesem Sinne möchte ich die Worte „Cocainisirung des Rückenmarkes" aufgefasst wissen, welche ich nur der Kürze des Ausdrucks wegen gebrauche.

In folgenden Fällen habe ich die Cocainisirung des Rückenmarkes ausgeführt:

1. Ein 34jähriger Arbeiter litt an hoffnungsloser Tuberculose zahlreicher Körpertheile Er war schon öfters operirt. Eigentlich war an dem Manne nichts mehr zu bessern, doch zwang die heissgewordene, mit hohen Fiebersteigerungen und Schmerzen einhergehende, aufgebrochene Tuberculose des einen Fussgelenkes zu einer Resection desselben.

Der Mann hatte unter den Folgen früherer Narkosen immer schwer gelitten und fürchtete sich deshalb davor. Ich machte ihm den Vorschlag, sich das Rückenmark cocainisiren zu lassen, worauf er einging. Am 16. August 1898 spritzte ich um 8 Uhr 35 Minuten 3 ccm einer 0,5 proc. Cocainlösung in der geschilderten Weise ein (im ganzen 0,015 g) und wartete 20 Minuten. In der unteren Körperhälfte war das Gefühl (auch das Tastgefühl) erloschen. Stechen, Kneifen und andere schmerzhafte Eingriffe fühlte der Kranke nur als unbestimmten Druck. Ich vollführte die Resection des Fussgelenkes. Es wurden das Sprungbein ausgeschält, die Unterschenkelknochen abgesägt und die tuberculös entartete Kapsel ausgeschnitten. Der Kranke jammerte während der Operation, hielt aber vollkommen still und erklärte nachher, dass er gar keinen Schmerz gefühlt, aber das Bewusstsein gehabt habe, dass etwas Eingreifendes an seinem kranken Fusse geschehe. — Der Puls war etwas beschleunigt, sonst veränderte sich nichts während der Operation. 2 Stunden nach der Operation stellten sich Schmerzen im Kreuz und im linken Bein ein, ferner Erbrechen und heftige Kopfschmerzen. Die Schmerzen im Bein und das Erbrechen liessen bald nach, die Kopfschmerzen aber dauerten noch den folgenden Tag über an.

2. Bei einem siebzehnjährigen Bäcker, welcher an osteomyelitischer Nekrose des einen Schienbeines litt, wurde am 20. August 1898 um 10 Uhr 11 Minuten $^1/_2$ ccm einer 1 proc. Cocainlösung und um 10 Uhr 13 Minuten ein weiterer $^1/_2$ ccm derselben Lösung in der geschilderten Weise eingespritzt (im ganzen also 0,01 g Cocain). Nach 5 Minuten war das Schmerzgefühl völlig, das Tastgefühl dagegen nicht erloschen. Die Operation begann um 10 Uhr 19 Minuten. Das Schienbein wurde annähernd in der ganzen Länge der Diaphyse aufgemeisselt, und mehrere Sequester wurden entfernt. Der Kranke fühlte nicht das Geringste von der Ope-

ration. Sie war um 10 Uhr 34 Minuten vollendet. Um 10 Uhr 28 Minuten erbrach der Kranke.

Um 10 Uhr 38 Minuten wurde die Sensibilität geprüft. Sie war in den unteren Körpertheilen bis zur folgenden oberen Grenze völlig aufgehoben: Vorn rechts bis zur 8. Rippe, links bis zur 5. Rippe in der Mammillarlinie; hinten rechts bis zur 9., links bis zur 8. Rippe in der Scapularlinie. Es wurden hier weder tiefe Nadelstiche, noch Berührungen empfunden.

Um 10 Uhr 52 Minuten fing das Gefühl an wiederzukehren. Um dieselbe Zeit wurde der Kranke erregt, freute sich, lachte und schwatzte. Als man ihn fragte, warum er sich so sehr freue, erklärte er, weil er so ganz und gar nichts von der Operation verspürt habe. Die Erregung dauerte 5 Minuten an. Der Puls betrug 120 Schläge, war voll und kräftig.

Um 12 Uhr stellten sich heftige Kopfschmerzen und des Nachmittags noch zweimal Erbrechen ein.

Mit grösseren Zwischenpausen dauerten die Kopfschmerzen bis zum 22. August an; sie stellten sich meist gegen Abend ein.

Am 26. und 28. August hatte der Kranke noch je einmal Kopfschmerzen und am 28. August noch einmal Erbrechen. Von da ab fühlte er sich dauernd wohl.

3. Ein vierzehnjähriger Knabe litt an einer Ankylose des linken Kniegelenkes, welche infolge von Tuberculose eingetreten war. Das Knie war fast rechtwinklig gekrümmt.

Am 20. August 1898 um 9 Uhr 20 Minuten spritzte ich eine, um 9 Uhr 22 Minuten eine 2. Spritze 0,5 proc. Cocainlösung ein (0,01 g Cocain) und führte gleich darauf die bogenförmige Resection der Ankylose nach Helferich aus. Die Knochenenden wurden mit 3 Nägeln vernagelt.

Der sehr ängstliche Kranke jammerte während der Operation und behauptete Schmerzen zu haben, liess sich aber alle Eingriffe ohne jeden Abwehrversuch gefallen, so dass er wahrscheinlich keinerlei Schmerzen gefühlt hat. Am folgenden Tage stellten sich Schmerzen im Rücken und im linken Bein ein, welche bis zum 27. August andauerten. Am 26. August wurden vorübergehend Kopfschmerzen verspürt. Sonstige Beschwerden wurden nicht empfunden.

Sensibilitätsprüfungen konnten bei dem beschränkten und unzuverlässigen Knaben, welcher fortwährend jammerte, nicht vorgenommen werden.

4. Ein elfjähriger Knabe wurde am 22. August wegen tuberculöser Entzündung des einen Sitzbeines operirt.

Um 9 Uhr 9 Minuten wurde $^1/_2$ Spritze einer 1 proc. Cocainlösung (0,005 Cocain) in der gewöhnlichen Weise eingespritzt. Um 9 Uhr 16 Minuten war das Gefühl in den Beinen und am Gesäss völlig aufgehoben. Messerstiche wurden nicht empfunden. Um 9 Uhr 18 Minuten begann die Operation, welche theils im Ausschaben, theils im Abbeissen des tuberculös erkrankten Sitzbeinknorrens mit der Knochenzange bestand.

Der Knabe war aufgeregt bei der Operation, erklärte aber nur beim Schneiden, dass er ein Kratzen fühle. Sonst fühlte er nichts.

Die Prüfung der Sensibilität ergab um 9 Uhr 36 Minuten, dass ungefähr der ganze Körper, mit Ausnahme des Kopfes, unempfindlich war.

Stiche, welche am Kopfe lebhafte Schmerzäusserungen hervorriefen, wurden an Hals und Armen überhaupt nicht empfunden. Trotzdem war noch geringes Tastgefühl erhalten.

Der Puls war während der ganzen Operation voll und regelmässig. Auch sonst wurden keinerlei üble Nachwirkungen verspürt.

Der Knabe klagte am Operationstage über Schmerzen an der Einstichstelle am Rücken. Am folgenden Tage waren dieselben verschwunden. Sonstige Beschwerden infolge des Eingriffes traten nicht auf, insbesondere keine Kopfschmerzen und kein Erbrechen.

5. Ein 30jähriger Bieragent zog sich am 14. August 1898 einen complicirten Bruch des rechten Oberschenkels, eine Hand breit oberhalb des Kniegelenkes zu. Die Wunde vereiterte.

Am 24. August 1898 um 7 Uhr 47 Minuten morgens spritzte ich in gewöhnlicher Weise 1 Spritze einer 1 proc. Cocainlösung ein (0,01 g Cocain). Um 7 Uhr 59 Minuten legte ich durch einen grossen Schnitt von der Aussenseite her die Bruchenden, welche vom Periost entblösst und theilweise zersplittert waren, bloss, brachte sie aus der Wunde heraus, sägte sie ab, eröffnete verschiedene Eiterhöhlen und tamponirte die Wunde. Der Kranke fühlte gar nichts von der Operation, was sehr viel sagen will, denn das Herausbringen von Bruchenden am Oberschenkelknochen, dicht oberhalb des Kniegelenkes, ist ein sehr gewaltsamer Eingriff.

Auch sonst hatte der Kranke weder während, noch nach der Operation Beschwerden, abgesehen von ganz geringen Kopfschmerzen, welche sich am anderen Morgen einstellten, und schnell wieder verschwanden.

6. Ein siebzehnjähriges Dienstmädchen war an acuter Osteomyelitis des hinteren Theiles des linken Oberschenkels erkrankt.

Am 27. August spritzte ich in der geschilderten Weise $^1/_2$ Spritze einer 1 proc. Cocainlösung (0,005 Cocain) um 8 Uhr 20 Minuten ein. Um 8 Uhr 40 Minuten begann ich mit der Operation. Ich führte je einen Schnitt von der Innen- und Aussenseite des Oberschenkels, welcher in der Tiefe den Eiterherd blosslegte und auf Knochen führte, welche vom Periost entblösst war.

Die Kranke wimmerte während der Operation, erklärte aber nachher, gar keinen Schmerz gefühlt zu haben. Sie hatte keinerlei Beschwerden von der Cocaineinspritzung, weder während der Operation, noch später.

Diese Fälle beweisen, dass man mit verhältnissmässig geringen Cocainmengen, welche in den Sack der Rückenmarkshäute eingespritzt wurden, grosse Strecken des Körpers unempfindlich machen, und grosse Operationen schmerzlos in diesem Gebiete ausführen kann. Anderseits aber hatten sich bei der Mehrzahl der so Operirten recht erhebliche Beschwerden eingestellt, welche den Beschwerden, wie sie nach allgemeiner Narkose aufzutreten pflegen, gleichkamen. Um ein sicheres Urtheil darüber zu gewinnen, beschloss ich, Versuche am eigenen Körper zu machen:

Am 24. August 1898 liess ich mir durch Herrn Dr. Hildebrandt die Lumbalpunktion ausführen, um mir $^1/_2$ Spritze einer 1 proc. Cocain-

lösung (0,005 Cocain) einspritzen zu lassen. Der Einstich der Punktionsnadel wurde in der oben geschilderten Weise vorgenommen und ging ohne jede Schmerzempfindung von statten. Nur in dem Augenblicke, wo die Nadel die Rückenmarkshäute durchdrungen hatte, fühlte ich einen leichten, blitzartigen Schmerz in einem Beine. Leider misslang der Versuch durch ein Versehen. Die Pravaz'sche Spritze passte nicht auf die Punktionsnadel. Bei dem Bemühen, sie einzupassen, strömte viel Liquor cerebrospinalis ab, und das einzuspritzende Cocain lief zum grössten Theile vorbei. Infolge dessen trat auch durchaus keine Empfindungslosigkeit ein; kleine Hautschnitte und Nadelstiche empfand ich überall als Schmerz.

Weil viel Liquor cerebrospinalis abgeflossen war, so beabsichtigte ich, den Versuch erst später an mir wiederholen zu lassen.

Dr. Hildebrand erbot sich, denselben Versuch sofort mit sich anstellen zu lassen. Ich beschreibe den Vorgang genauer, weil dieser Versuch gut gelang, und bei einem sachverständigen Arzte angestellt, den besten Aufschluss über die Wirkung des Cocains auf das Rückenmark abgiebt.

Ich führte in gewöhnlicher Weise die Punktionsnadel unter Schleich'scher Infiltrationsanästhesie ein. Diesen Eingriff empfand H. als Druck, nicht als Schmerz.

Um 7 Uhr 38 Minuten abends spritzte ich $^1/_2$ ccm einer 1 proc. Cocainlösung (0,005 g) ein. Dabei empfand H. ein Gefühl von Wärme in beiden Beinen. Der Puls betrug 75 Schläge in der Minute.

Nach 7 Minuten wurden Nadelstiche am Oberschenkel als Druck, Kitzeln an der Fusssohle kaum noch empfunden.

Nach 8 Minuten wurde ein kleiner Hautschnitt am Oberschenkel als Druck, das tiefe Durchziehen einer stumpfen grossen und krummen Nadel durch die Weichtheile des Oberschenkels nicht im mindesten schmerzhaft empfunden.

Nach 10 Minuten wurde eine grosse gestielte Nadel bis auf den Oberschenkelknochen eingestossen, ohne den geringsten Schmerz zu erzeugen. Sehr starkes Kneifen der Haut und Fassen und Quetschen mit einer Hakenpincette wurde als Druck empfunden.

Nach 11 Minuten: Am Arme ist das Schmerzgefühl stark herabgesetzt.

Nach 13 Minuten: Eine brennende Cigarre wird an den Beinen als Hitze, aber nicht als Schmerz empfunden. Aether erzeugt ein Gefühl von Kälte.

Nach 15 Minuten: Kitzeln der Fusssohle wird als solches nicht mehr empfunden, sondern nur als Berührung. Kneifen am Bein wird als leichter Druck von der oberen Theilen der Brust als starker Schmerz empfunden.

Nach 18 Minuten: Von den Brustwarzen abwärts wird starkes Kneifen kaum noch empfunden.

Nach 20 Minuten: Ausreissen von Schamhaaren wird als Erhebung einer Hautfalte, von Brusthaaren oberhalb der Warzen dagegen

als lebhafter Schmerz empfunden. Starkes Ueberbiegen der Zehen ist nicht unangenehm.

Nach 23 Minuten: Starker Schlag mit einem Eisenhammer gegen das Schienbein wird nicht als Schmerz empfunden.

Nach 25 Minuten: Starkes Drücken und Ziehen am Hoden ist nicht schmerzhaft.

Nach 32 Minuten: Kitzeln an der Fusssohle wird als leise Berührung empfunden. Stich bis auf den Oberschenkelknochen und starker Druck auf den Hoden ist nicht schmerzhaft.

Nach 40 Minuten: Heftige Schläge welche mit den Handknöcheln gegen das Schienbein geführt werden, sind nicht schmerzhaft.

Am ganzen Körper bricht spärlicher Schweiss aus.

Nach 42 Minuten: Abschnürung des Oberschenkels mit einem Gummischlauch wird als geringer Druck, des Oberamrs als lebhafter Schmerz empfunden.

Nach 45 Minuten: Die Schmerzempfindung fängt an, sich wieder einzustellen, ist aber noch sehr stark herabgesetzt. Allmählich nimmt sie zu und kehrt zur Norm zurück.

Der Puls, welcher am Anfange des Versuches 75 Schläge betragen hatte, schwankte während der Dauer der Unempfindlichkeit zwischen 72 und 75 Schlägen. Während der ganzen Dauer des Versuches war das Tastgefühl bei vollständiger Aufhebung des Schmerzgefühles erhalten; Berührungen wurden gefühlt und richtig localisirt. Die Patellarreflexe waren ebenfalls dauernd erhalten und zeigten keinerlei Abweichungen.

Wir gingen beide ohne irgend welche Beschwerden nach diesen Versuchen am eigenen Körper zum Essen, tranken Wein und rauchten mehrere Cigarren. Ich ging um 11 Uhr zu Bett, schlief die ganze Nacht durch, erwachte am anderen Morgen frisch und gesund und machte einen einstündigen Spaziergang. Gegen das Ende desselben hin empfand ich leichte Kopfschmerzen, welche sich im Laufe des Tages, während ich meiner gewohnten Beschäftigung nachging, steigerten. Des Nachmittags gegen 3 Uhr wurde mein Gesicht blass, der Puls ziemlich klein, blieb aber regelmässig. Er bewegte sich um 70 Schläge in der Minute. Ferner bekam ich das Gefühl eines sehr heftigen Druckes im Schädel und bei schnellem Aufstehen vom Stuhle leichten Schwindel. Alle diese Erscheinungen schwanden sofort, sobald ich mich wagerecht hinlegte, fingen aber wieder an, wenn ich mich erhob. Ich musste mich deshalb gegen Abend zu Bett legen und 9 Tage das Bett hüten, weil beim Aufstehen sich alle die beschriebenen Erscheinungen wiederholten. Sobald ich dagegen wagerecht lag, fühlte ich mich vollkommen gesund. Appetit und Schlaf waren ungestört. Bei längerem Lesen wurde ich schwindelig.

9 Tage nach der Punktion waren alle diese Erscheinungen verschwunden. Nach weiteren 3 Tagen konnte ich ohne jede Störung eine längere Eisenbahnfahrt machen und zeigte mich den grossen Anstrengungen einer sich unmittelbar an die Fahrt anschliessenden achttägigen Jagd im Gebirge vollkommen gewachsen.

Herr Dr. Hildebrandt legte sich des Abends gegen 11 Uhr im besten Wohlsein zu Bett, konnte jedoch nicht einschlafen, weil er eine Unruhe im Körper fühlte. Um 12 Uhr traten heftige Kopfschmerzen auf, welche sich

allmählich zu einer unerträglichen Höhe steigerten. Um 1 Uhr stellte sich Erbrechen ein, welches sich im Laufe der Nacht noch einmal wiederholte. Am anderen Morgen fühlte H. sich sehr elend, konnte aber unter grossen körperlichen Anstrengungen seinen Dienst versehen, welcher im wesentlichen in Operiren und Verbinden bestand. Nachmittags musste sich H. zu Bett legen, stand aber am anderen Morgen wieder auf und that seinen Dienst, obwohl er sich noch 3—4 Tage unwohl fühlte. Während dieser Zeit mangelte der Appetit, und es stellten sich hin und wieder noch Kopfschmerzen ein. Dann fühlte sich H. wieder völlig gesund, empfand aber noch 2—3 Wochen eine geringe Schwäche.

An den Beinen H.'s traten Blutunterlaufungen und Schmerzen an einigen Stellen, besonders am Schienbeine auf, wo durch starkes Quetschen und Schlagen die Empfindung geprüft war.

Diese Versuche beweisen, dass man durch ausserordentlich geringe Cocainmengen (0,005 g) in den Sack der Rückenmarkshäute gespritzt[1], etwa $^2/_3$ des ganzen Körpers so unempfindlich machen kann, dass man daran die grössten Operationen ohne Schmerzen ausführen kann. Diese Empfindungslosigkeit tritt in dem ganzen Gebiete der Beine bereits nach 5—8 Minuten auf. Wahrscheinlich handelt es sich um eine Wirkung des Cocains auf die noch scheidenlosen Nerven, beziehungsweise die Nervenwurzeln und vielleicht auf die Ganglienzellen und nicht auf das Rückenmark selbst. Allmählich steigt die Grenze der Empfindungslosigkeit, und zwar bei geringen Gaben Cocain und bei grösseren Menschen bis etwa zu den Brustwarzen hinauf (Fälle 1, 2, 5 und Dr. Hildebrandt), bei im Verhältniss zur Körpergrösse reichlicheren Gaben erstreckt sie sich auf den ganzen Körper mit Ausnahme des Kopfes (Fall 4; 0,005 g Cocain bei einem elfjährigen Knaben).

Die völlige Empfindungslosigkeit dauert bei kleineren Gaben Cocain (beim Erwachsenen 0,005 g) etwa 45 Minuten, dann kehrt allmählich die Empfindung zurück (Dr. Hildebrandt).

Insoweit wäre die Cocainisirung des Rückenmarks für schmerzliche Operationen vortrefflich zu brauchen. Indessen hat das Verfahren selbstverständlich nur dann Zweck, wenn es mit weniger Gefahren und Unannehmlichkeiten verknüpft ist, als die allgemeine Narkose.

Wirkliche Gefahren habe ich nun zwar nicht beobachtet, wohl aber sehr unangenehme Nachwirkungen. Diese fehlten bei einem Theile unserer Kranken vollständig oder fast vollständig (Fälle 4, 5, 6), bei anderen aber traten ähnliche unangenehme Wirkungen auf, wie wir sie nach der allgemeinen Narkose mit Chloroform und Aether sehen, und welche in einzelnen Fällen insofern noch be-

deutender waren, als sie länger andauerten, als das bei jenen Narkosen die Regel ist (Fälle 1, 2).

Die schlimmsten Erscheinungen traten bei uns beiden Aerzten auf, nnd zwar wohl deshalb, weil wir sehr leichtsinnig mit unseren eigenen Leibern umgingen. Statt uns nach der Lumbalpunktion und Cocaineinspritzung ruhig hinzulegen, lebten wir in gewöhnlicher Weise, tranken und rauchten mehr als gut war, und thaten unseren Dienst am folgenden Tage wie gewöhnlich.

In Betreff der Nachwehen, welche das Cocain in den geschilderten Fällen hervorrief, ist die Frage zu entscheiden: wurden sie hervorgerufen durch eigentliche Giftwirkung des Cocains, oder dadurch, dass durch die Einspritzung eines so fremdartigen Stoffes in den Sack der Rückenmarkshäute das Centralnervensystem gereizt wurde?

Ich habe nur einmal eine Erscheinung gesehen, welche man als eigentliche, aber sehr leicht und schnell vorübergehende Cocain-Giftwirkung ansehen kann, der Erregungszustand bei dem siebzehnjährigen Bäcker (Fall 2). Sonst spricht schon gegen die Giftwirkung das in der Regel späte Auftreten der Störungen, zu einer Zeit, wo sicher das Cocain längst aus dem Körper ausgeschieden, beziehungsweise zersetzt war. Ich glaube vielmehr, dass die Kopfschmerzen und das Erbrechen, welches in den Fällen 1, 2, 3 und bei Dr. Hildebrandt und mir beobachtet wurden, als Folgen von Kreislaufstörungen (Hyperämie oder Anämie) des Centralnervensystems anzusehen sind. Ferner kann das Ablaufen von reichlichem Liquor cerebrospinalis schon derartige Beschwerden hervorrufen. Denn obwohl ich selbst, wenn überhaupt, so sicherlich nur Spuren von Cocain in den Sack der Rückenmarkshäute bekommen habe, so hat doch keiner von allen Betheiligten so lange an den Folgen der Punktion gelitten, wie ich. Dass hier Kreislaufstörungen bei mir vorlagen, dafür spricht die Beobachtung, dass ich mich im Liegen völlig gesund fühlte, und dass die Störungen erst auftraten, wenn ich mich aufrichtete.

Wunderbar ist, wie schnell die Wirkung des Cocains auf die Nervensubstanz innerhalb der Häute des Rückenmarkes eintritt, und wie geringe Mengen Cocain dazu gehören, um ein grosses Körpergebiet von hier aus unempfindlich zu machen. Man bekommt fast den Eindruck, als ob die schmerzleitende Nervenmasse das Cocain begierig anzöge. Da ferner die Nervenwurzeln ziemlich dick sind, und man wohl kaum annehmen kann, dass das Cocain sie vollständig durchdringt, so scheint es, dass die schmerzempfindenden Nerven in der äusseren Schicht derselben verlaufen.

Das erste, was bei der Cocainisirung schwindet, ist die Schmerzempfindung, während das Tastgefühl erhalten bleibt. Bei grösseren Gaben und längerer Einwirkung des Mittels vermindert sich aber auch dieses, nur in einem Falle (Fall 2), wo eine ziemlich grosse Menge Cocain verwandt war, verschwand es ganz vollständig. Ebenso bleibt Wärme- und Kälteempfindung erhalten, dagegen verursacht selbst grosse Hitze keine Schmerzempfindung (Dr. Hildebrandt).

Der Kitzelreflex an der Fusssohle verschwindet sehr schnell und nach geringen Dosen Cocain. Die Patellarreflexe bleiben unbeeinflusst (Dr. Hildebrandt). Das Verhalten der übrigen Reflexe habe ich leider nicht untersucht. Gänzlich beeinflusst bleibt auch die Motilität.

Es scheint mir nicht ausgeschlossen, dass andere dem Cocain verwandte Mittel oder Zusätze zum Cocain die unangenehmen Nebenwirkungen des letzteren vermissen lassen. Ich habe nur einen dahingehenden Versuch anstellen lassen mit dem Tropacocain, welches ja unschädlicher sein soll als Cocain. Doch verursachte dies ebenfalls heftige Kopfschmerzen und eine ganz ungenügende Herabsetzung der Empfindlichkeit.

Ich hielt mich deshalb nicht für berechtigt, weitere Versuche am Menschen anzustellen. Vielleicht führen Thierversuche zu einem Ergebnisse. Hier wäre der Hund das gegebene Versuchsthier, weil er leicht erbricht, also ein wichtiges Zeichen der unangenehmen Nebenwirkungen bei diesem Thiere beobachtet werden könnte.

Allerdings habe ich in keinem Falle wirkliche Gefahren der Einspritzung für den Menschen bemerkt, vor allem niemals unangenehme Einwirkungen auf das Herz oder die Athmungsorgane. Man könnte deshalb versucht sein, kleinere Gaben, welche zum Unempfindlichmachen genügen (0,005—0,01 für den Erwachsenen), bei solchen Menschen anzuwenden, wo die allgemeine Narkose gefährlich erscheint, wie in unserem Falle 1. Dieser Mann hat, nach seiner eigenen Erklärung, obwohl bei ihm unangenehme Nebenerscheinungen auftraten, doch lange nicht so darunter gelitten, als unter früheren allgemeinen Narkosen. In allen Fällen aber müsste man, wie die Erfahrungen an Dr. Hildebrandt und mir beweisen, strenge Bettruhe dabei beobachten lassen, welche allerdings bei grösseren Operationen, welche hier allein in Betracht kommen, selbstverständlich ist. Auch muss man, wie ich an mir selbst bemerkt habe, das Auslaufen von Liquor cerebrospinalis nach Möglichkeit vermeiden.

XVII.

Aus der Königl. chirurgischen Universitätsklinik zu Königsberg i. Pr.
(Prof. Freiherr v. Eiselsberg).

Ueber die Eröffnung der Bauchhöhle vom kleinen Becken her.

Von
Dr. Alfred Stieda,
Assistenzarzt der Klinik.

Es giebt wohl kaum eine Körperhöhle, welche an so vielen Stellen operativ eröffnet wird, wie die Bauchhöhle. Die Ursache liegt in ihrer grossen Ausdehnung und ihrem mannigfachen Inhalt. Die Lage des Schnittes ist naturgemäss der Hauptsache nach bedingt durch die Localisation des Organs, welches man aufsucht. In zweiter Linie kommen andere Gesichtspunkte in Betracht, so die Erzielung einer resistenten Narbe zur Vermeidung von Bauchbrüchen, die Ausnutzung der sphincterartigen Wirkung der auseinandergedrängten Rectusfasern bei Anlegung eines Magen- oder Dünndarmmundes. Nur wenig Rücksicht fand bis jetzt das Bestreben, den freien oder abgesackten intraperitonealen Ex- und Transsudaten gute Abflussbedingungen zu verschaffen.

Die vordere Bauchwand erscheint wegen ihrer bequemen Zugänglichkeit und wegen des ausgiebigen Einblicks, den ihre Eröffnung gestattet, am meisten als Zugang zur Peritonealhöhle geeignet. Sie wird daher bei weitem am häufigsten bei den typischen Laparotomien sowohl als auch bei den mannigfachen atypischen Incisionen wegen circumscripter peritonitischer Exsudate, Tumoren, Fisteln, Verletzungen u. s. w. durch die verschiedensten Längs-, Quer- und Schrägschnitte durchtrennt.

Die Eröffnung der Bauchhöhle durch die hintere Bauchwand kommt nur selten in Betracht, so bei subphrenischen Abscessen und bei diffuser Peritonitis, gegen welche der beiderseitige Lumbalschnitt zur Drainage empfohlen wird. Hier wäre auch die explorative Durchtrennung des Peritoneums bei der Nephrectomie zur Untersuchung der anderen Niere zu nennen.

Einen grossen und berechtigten Aufschwung hat in den letzten Jahren die Eröffnung der Bauchhöhle von unten her bei gynäkologischen Eingriffen genommen. Erspart die vaginale Laparotomie den Patientinnen doch die Unannehmlichkeiten einer Bauchoperation, die Bauchnarbe, sowie die Möglichkeit einer später eintretenden Bauchhernie. Zudem ist die Infectionsgefahr erfahrungsgemäss geringer. Stehen diesen Vorzügen auch manche Nachtheile gegenüber, wie die schwierigere Technik und die grössere Implantationsgefahr von seiten der zerstückelten Tumormassen und des ausfliessenden Cysteninhaltes, so wird doch der vaginale Weg von fast allen Operateuren bei der Totalexstirpation des Uterus und von vielen als probatorische Incision in geeigneten Fällen von Adnexerkrankungen gewählt.

Vor der Coeliotomia vaginalis anterior hat die hintere Colpotomie vom rein technischen Standpunkt den Vorzug der leichteren Ausführbarkeit.

Ausser zu gynäkologischen Eingriffen eignet sich die Colpotomia posterior in hervorragender Weise zur Entleerung von freier Flüssigkeit aus der Bauchhöhle.

So entschloss sich Löhlein[1]), der sich schon früher mit diesem Gedanken trug, auf meinen Vorschlag in einem Fall von tuberculöser Peritonitis, das hintere Scheidengewölbe zu eröffnen, und erzielte in diesem und einigen weiteren Fällen durch den hinteren Scheidenbauchhöhlenschnitt gute Erfolge.

Während hier der Eingriff bei eventuellen Verwachsungen im Bereich der hinteren Douglastasche schwieriger durchführbar sein kann, ist er unter normalen Verhältnissen des Douglas recht einfach und bei nicht sehr empfindlichen Frauen auch ohne Narkose ausführbar, so dass er unter Umständen mit der Paracenthese des Abdomen bei Stauungs-, nephritischem und carcinomatösem Ascites, insofern bei letzterem nicht Implantationen im Douglas zu fühlen sind, in Concurrenz tritt. Liegen doch im Bereich des oberen Drittels der Vagina Scheidenwand und Peritoneum ziemlich dicht aneinander. Nach gründlicher Desinfection der Vagina wird durch Emporziehen der mit Kugelzange gefassten Portio und durch Einführen einer hinteren Halbrinne das hintere Scheidengewölbe eingestellt, die Vaginalwand mit zwei seitlich eingesetzten Kugelzangen angezogen und nebst dem ihr anliegenden Peritoneum median durch-

1) Löhlein, Therapeutische Wochenschrift. Wien 1896. Nr. 36 und Erfahrungen über vaginale Bauchschnittoperationen. Gynäkologische Tagesfragen 5. Heft. Wiesbaden 1898.

trennt. Nach Eröffnung der Peritonealhöhle durch einen nicht zu kleinen Schnitt werden die gleichseitigen Wundränder des Peritoneums und der Vaginalwand sofort mit je einem Catgutfaden aneinandergeheftet. Beim Auseinanderhalten dieser Zügel, eventuell bei Zurückdrängen des Rectum durch die in den Douglas eingeführte Halbrinne fliesst die in der Bauchhöhle befindliche freie Flüssigkeit gut ab, zumal wenn der Oberkörper der in Steisslage befindlichen Patientin erhöht wird. Durch einen in den Douglas eingeführten Jodoformgazestreifen lässt sich bei serösen Ergüssen während der ersten 24 bis 48 Stunden meist eine gute Drainage erzielen. Sollte sich der Ascites bald wieder ansammeln, so kann man durch Einführen irgend eines stumpfen Instrumentes die frischen Adhäsionen lösen und der Flüssigkeit wieder Abfluss verschaffen.

Vielleicht kommt diesen gründlichen und länger andauernden Entleerungen ein mehr als palliativer Werth zu. Sieht man doch bei der Lebercirrhose nach einer Calomelcur den Ascites manchmal auf längere Zeit verschwinden.

Auch bei einer diffusen Peritonitis mit nachweisbarem freiem Exsudat wäre beim Weibe die schon mehrfach empfohlene Eröffnung des Douglas immerhin zu versuchen.

Circumscripte peritonitische Exsudate, welche dem hinteren Scheidengewölbe anliegen, werden natürlich von dort aus am besten angegangen.

Bedeutet somit die vaginale Laparotomie beim Weibe eine schätzenswerthe Bereicherung der Operationsmethoden über den Rahmen der eigentlichen gynäkologischen Affectionen hinaus, so lag es nahe, die Möglichkeit und eventuelle Zweckmässigkeit analoger Eingriffe bei männlichen Individuen zu überlegen.

Dabei muss sich uns sofort die Einsicht aufdrängen, dass ein derartig bequemer Zugang zur Bauchhöhle vom kleinen Becken her beim Manne infolge der anatomischen Verhältnisse natürlich nicht existirt. Liegt doch die Plica vesico-rectalis 5,5—10,8 cm vom Anus entfernt, und Fälle, in denen sie sich unter normalen Verhältnissen tiefer in den Beckenboden hereinsenkt, sind selten.[1])

Nach Versuchen, welche ich an Leichen vorgenommen habe, kommen zur Eröffnung der Bauchhöhle vom kleinen Becken her beim Manne der Hauptsache nach 3 Wege in Betracht:

1) Vergl. F. P. Träger, Ueber abnormen Tiefstand des Bauchfelles im Douglas'schen Raume beim Mann. Arch. f. Anat. u. Physiol. 1897.

1. Die Eröffnung des Douglas'schen Raumes zwischen Blase und Rectum vom Damm her (Laparotomia perinealis),

2. die Eröffnung der Peritonealhöhle vom Cavum ischio rectale her (L. ischio rectalis),

3. das Eindringen in die Bauchhöhle vom Kreuzbein her (L. sacralis).

Das strenge Analogon zur Kolpotomie beim Weibe ist beim Manne die Eröffnung des Douglas'schen Raumes zwischen Blase und Mastdarm in der Medianlinie. Um dorthin zu gelangen, benutzt man zweckmässig einen von v. Dittel und Zuckerkandl zu anderen Zwecken angegebenen Weg. Nach einem Querschnitt einige Centimeter oberhalb des Anus spaltet man die oberflächliche Fascie, dringt zwischen M. sphincter ani und bulbocavernosus in die Tiefe, durchtrennt die Ansätze des Levator ani und sucht stumpf im Bindegewebe zwischen Mastdarm einerseits, Prostata und Blase anderseits die Umschlagsstelle des Peritoneums zu erreichen. Die Eröffnung der Peritonealhöhle an dieser Stelle vollzieht sich jedoch in ziemlich grosser Tiefe und erscheint auch wegen der Nachbarschaft vieler wichtiger Organe schwierig. Kommen doch ausser den genannten Organen noch die Samenbläschen, die Endstücke der Ureteren und die Ampullen des Ductus deferentes in Betracht, welche sämmtlich mit Prostata und Blase nach vorn zu drängen sind.[1])

Leichter wäre die perineale Incision des Douglas beim Weibe ausführbar. Hier hat man nur den Damm quer zu durchtrennen und im lockeren Zellgewebe zwischen Mastdarm und Scheide möglichst stumpf bis zur Plica recto-uterina vorzudringen, ein Verfahren, welches natürlich nur bei Kindern in Frage kommt, da man sonst natürlich den vaginalen Weg vorzieht.

In derselben Tiefe, wie die perineale Incision, würde sich beim Manne die Eröffnung der Peritonealhöhle vom Cavum ischiorectale her abspielen. Auch die Gefahr, Nachbarorgane zu verletzen, ist hier kaum geringer. Durch einen halbkreisförmigen Schnitt, welcher einige Centimeter vor dem Anus an der Raphe beginnt und in der Gegend des Steissbeines endet, wird die Haut zwischen Anus und Tuber ischii incidirt und zunächst seitlich vom Rectum möglichst stumpf im Cavum ischiorectale bis zum Levator ani eingegangen, welcher der vorderen Circumferenz des Rectum entsprechend durchtrennt wird. Dann wird an der vorderen Wand des sich nach hinten wendenden Rectum bis zum Peritoneum des Douglas vorgedrungen. Den Einblick in die Tiefe kann man sich durch Beiseitedrängen des Mastdarmes leidlich ermöglichen. Die Orientirung ist auch hier, wenigstens bei den normalen Verhältnissen der Leiche, schwierig.

Am leichtesten gelingt an der Leiche jedenfalls die Eröffnung der Bauchhöhle im Bereich des kleinen Beckens von hinten, d. h. von der Kreuzbeingegend her. Man muss dann natürlich an einer Stelle der hin-

1) Hinsichtlich der anatomischen Verhältnisse verweise ich auf das kürzlich erschienene klassische Werk von Waldeyer, „Das Becken" (Lehrbuch der topographisch-chirurgischen Anatomie von Jossel-Waldeyer. II. Theil), insbesondere auf Fig. 136, S. 544 und Fig. 140b, S. 631.

teren Beckenwand eingehen, die höher als die Plica vesico-rectalis gelegen ist, welche ungefähr der Höhe des 1. Steissbeinwirbels entspricht. Man könnte daran denken, in der Höhe des rechten Foramen ischiadicus maj. am Rande des Kreuzbeines die tiefen Muskelschichten zu durchdringen und lateral vom Rectum bis zum Peritoneum vorzugehen. Der Einblick wäre jedoch bei der Tiefe des Operationsgebietes nicht ausreichend, dazu begegnet man auf diesem Wege grossen Gefässen und hat auch den Nervus ischiadicus zu vermeiden. Es gestaltet sich der Eingriff zu einem ungleich übersichtlicheren, sowie man die untere Kreuzbeinhälfte so hoch wie möglich aufklappt. Es liegt dann der Mastdarm vor, an dessen rechter Wand man in die Tiefe dringt und die Peritonealhöhle eröffnet. Dies ist wohl bei einer in Rückenlage befindlichen Leiche der tiefste Punkt der ganzen Bauchhöhle. Das Eindringen an der rechten Seite des Mastdarmes wäre ceteris paribus deshalb vorzuziehen, weil der Mastdarm bekanntermaassen die Medianebene mehr nach links überschreitet.

Der letztgenannte Weg kommt beim Lebenden allerdings am wenigsten in Betracht, da bei den, wie wir weiter unten sehen werden, hauptsächlich in Betracht kommenden eitrigen Processen Knochenresectionen natürlich vermieden werden müssen.

Bei allen diesen Operationen wäre selbstverständlich vorher Blase und Mastdarm zu entleeren, da diese Organe in gefülltem Zustande das Peritoneum vom Beckenboden abheben und in die Höhe drängen.

Die Möglichkeit der Eröffnung der Bauchhöhle vom kleinen Becken her ist somit auch beim Manne gegeben; sie erscheint aber, normale intraperitoneale Verhältnisse vorausgesetzt, so umständlich, dass wir an der Zweckmässigkeit eines derartigen operativen Eingriffs zweifeln könnten. Die normalen Verhältnisse der Leiche sind jedoch nicht maassgebend. Die pathologischen Zustände, unter denen die Operation in Frage kommt, erleichtern sie nicht nur bedeutend, sondern fordern dieselbe in einigen Fällen geradezu heraus, sobald man sie überhaupt in das Bereich der Ueberlegung zieht.

Die beim Weibe ausführbaren Operationen an den Sexualorganen fallen beim Manne natürlich weg, da die tiefer gelegenen männlichen Geschlechtsorgane extraperitoneal liegen und ohne Eröffnung der Bauchhöhle angegangen werden können. Es kommen also nur in Betracht die freien Ex- und Transsudate der Bauchhöhle, sowie die circumscripten peritonitischen Ergüsse, welche bis in den Douglas herabreichen. In allen diesen Fällen ist die Operation schon dadurch erleichtert, dass die intraperitoneal gelegene Flüssigkeit das Bauchfell entfaltet und bei der in der freien Bauchhöhle oder im abgekaspelten Exsudat stattfindenden Drucksteigerung die Peritonealblase nach unten vorwölbt. Wie die Blase und der Mastdarm unter normalen Verhältnissen in gefülltem Zustande das Beckenperitoneum erheben, so drängt ein intraperitonealer Erguss die Nachbarorgane

bei Seite und den Beckenboden nach abwärts. Zudem erleichtern die punktirbaren und per rectum palpabeln Exsudate die Operation in erheblichem Grade.

Beim Manne kommen also für die Laparotomie von unten her in Betracht:

1. das freie intraperitoneale Transsudat;
2. das freie, sowie das circumscripte, in den Douglas herabreichende tuberculöse Peritonealexsudat;
3. der in den Douglas'schen Raum herabreichende Intraperitonealabscess;
4. die diffuse eitrige Peritonitis.

Was den Transsudations- und Neoplasmaascites betrifft, so kann beim Manne die Entleerung vom kleinen Becken her natürlich in keiner Weise mit der leicht ausführbaren Colpotomia post. beim Weibe concurriren. Hier handelt es sich ja doch nur um einen kurzen palliativen Erfolg, der eine eingreifendere Operation selbstverständlich nicht rechtfertigt.

Eher wäre beim Manne die Operation der tuberculösen Peritonitis vom kleinen Becken her zu erwägen. Hat doch Löhlein bei seinen Patientinnen, soweit er es aus der gegebenen Beobachtungsdauer schliessen konnte, mit dem hinteren Scheidenbauchhöhlenschnitt durchaus günstige Resultate erzielt. Bestätigen sich diese Erfolge auch weiterhin, so müssen wir die gründliche Entleerung und kurze Drainage der Bauchhöhle als einzige Heilfactoren ansehen. Die Vortheile und Nachtheile der abdominalen Laparotomie gegenüber der Incision von unten her beim Manne lassen sich nach dem Gesagten leicht überblicken. Eine genaue Abwägung derselben würde nur zu Wiederholungen führen.

Am meisten erscheint beim Manne die Eröffnung vom kleinen Becken her für die circumscripten in den Douglas herabreichenden eitrigen Exsudate indicirt, welche ja fast ausnahmslos einer Perforation des Processus vermiformis ihre Entstehung verdanken, die Peritonealblase manchmal tief nach unten vorwölben und am besten durch eine combinirte Rectaluntersuchung zu beurtheilen sind. Diese intraabdominalen Abscesse werden natürlich durch eine directe Incision eröffnet, falls dieselben deutlich nachweisbar der vorderen Bauchwand anliegen. Sind sie augenscheinlich durch vorgelagerte Därme von der Bauchwand getrennt, so kommt es darauf an, ob die fühlbare Resistenz, bezw. der gedämpft-tympanitische Schall den seitlichen Partien des Abdomens angehört oder mehr in der Mitte derselben zu finden ist. Im ersteren Falle geht man zweckmässig von einem Lateralschnitt am Lig. Poupartii, der Darmbeinschaufel oder weiter oben in der Lumboiliacalgegend ein, incidirt bis zum Peritoneum und sucht dann extraperitoneal

das Exsudat zu erreichen. Ist der Abscess jedoch zu weit medialwärts gelagert, als dass er durch einen derartigen extraperitonealen Lateralschnitt erreichbar erscheint, so ist man beim Eintreten einer Indication zum operativen Eingriff darauf angewiesen, sich nach einer Laparotomie zwischen den Darmschlingen einen Weg zum Eiter zu bahnen auf die Gefahr hin, die freie Bauchhöhle zu eröffnen oder falls das Exsudat der Rectalwand anliegt, bezw. dieselbe vorwölbt, dasselbe vom Rectum aus zu eröffnen. Dass gerade für die letzteren Fälle unsere Operationsmethode geeignet erscheint, liegt auf der Hand. Bietet sie doch vor der rectalen Incision manche naheliegende Vortheile, wie die Möglichkeit einer Desinfection und die bessere Freilegung des Operationsfeldes, ferner die leichtere Beherrschung der Blutung. Unter den genannten Umständen ist die Incision von unten her sicherlich im Vergleich zur Laparotomie der ungefährlichere Eingriff. Hat man Aussicht, dem Exsudat von oben her ohne Eröffnung der freien Bauchhöhle beizukommen, und erscheint zugleich das Exsudat auch von unten her unschwer erreichbar, so muss das Ermessen des Operateurs entscheiden. Die Eröffnung von unten bietet immerhin den Vortheil, dass man den Abscess am tiefsten Punkt drainirt und eine Bauchnarbe mit ihren Consequenzen vermeidet, dagegen verzichtet man von vornherein auf die Möglichkeit der gleichzeitigen Exstirpation des Processus vermiformis.

Was endlich den eventuellen Nutzen einer Eröffnung der Bauchhöhle vom kleinen Becken her bei der diffusen eitrigen Peritonitis betrifft, so kommen hier selbstverständlich nur die sehr seltenen Fälle in Betracht, in welchen ein freies Exsudat deutlich nachweisbar ist. Ein Vortheil läge dabei in der Eröffnung der Bauchhöhle am tiefsten Punkt zum Zweck der Drainage. Auch erspart die Operation den Patienten die nachtheilige Wirkung des Shoks, welcher mit der Eröffnung der Bauchhöhle von vorn her, dem Agiren zwischen den Darmschlingen und dem Auspacken derselben verknüpft ist. Eine vollkommene Entleerung des doch nur zum Theil freien, in den Lumbalgegenden und im kleinen Becken sich ansammelnden Exsudates wird dabei natürlich noch weniger möglich sein, wie bei der Laparotomie. Denn die mannigfachen Verklebungen schaffen zahlreiche Nebenhöhlen, welche einer Entleerung nicht zugänglich sind.

Ein weiterer Nachtheil der Operation gegenüber der Laparotomie wäre der, dass dem Eingriff natürlich jeder diagnostische Werth abgeht, so dass er nur bei den diffusen eiterigen Peritonitiden mit

freiem Exsudat in Betracht käme, die ätiologisch aufgeklärt sind und einer Versorgung der Perforationsstelle nicht bedürfen, was allerdings bei den am häufigsten auftretenden Bauchfellentzündungen nach Perforation des Wurmfortsatzes zutrifft. Immerhin wäre es nicht undenkbar, dass der Eingriff wenigstens einen Theil der giftigen Stoffe der Resorption entzieht, und der Körper den Rest derselben überwindet, wie er auch mit einem circumscripten Peritonealexsudat meist fertig wird.

Der Zufall fügte es, dass nach Fertigstellung dieser Arbeit schnell hintereinander 2 Patienten mit jauchigem intraperitonealen Beckenexsudat in die hiesige chirurgische Klinik aufgenommen wurden, bei welchen Herr Professor von Eiselsberg die perineale Incision ausführte. Für die Ueberlassung dieser Fälle sage ich meinem hochverehrten Chef auch an dieser Stelle meinen verbindlichsten Dank. In beiden scheint eine Perforation des Wurmfortsatzes die Veranlassung für die circumscripte Peritonitis gewesen zu sein.

Der eine Patient, ein 25jähriger Landwirth, wurde am 22. December 1898 in die Klinik aufgenommen. Er war 14 Tage vorher unter perityphlitischen Erscheinungen erkrankt. Einige Zeit hatte er Druck in der Blasengegend, in den letzten Tagen häufigen Stuhldrang mit Schleimabgang. Die untere Hälfte des Abdomens war durch einen prallelastischen, auf Druck empfindlichen Tumor vorgewölbt, welcher sich nach beiden Seiten hin abgrenzen liess und in Grösse und Configuration einem Uterus im 6. Schwangerschaftsmonat glich. Der Schall über dem Tumor war gedämpft-tympanitisch. Per rectum fühlte man in einer Entfernung von 4—5 cm oberhalb des Anus die vordere Mastdarmwand durch eine elastische Resistenz herabgedrängt, die bei combinirter Untersuchung allerdings keinen deutlichen Zusammenhang mit dem von oben her fühlbaren Tumor erkennen liess. Temperatur 38,5°. Leidlicher Allgemeinzustand.

Am 23. December 1898 wurde in Chloroformnarkose (Billroth'sche Mischung) die perineale Incision von Herrn Prof. v. Eiselsberg vorgenommen. Steinschnittlage. Leicht bogenförmiger, ca. 8 cm langer Querschnitt am Damm, daumenbreit vor dem Anus. Zwischen Sphincter ani externus und M. bulbocavernosus wird in die Tiefe bis zur vorderen Mastdarmwand vorgedrungen und diese unter Leitung zweier ins Rectum eingeführter Finger eines Assistenten bis in die Gegend der Vorwölbung freigelegt. Die zunächst vorgenommene Punktion ergiebt Sperma, die zweite stark stinkenden Eiter. Dem Spritzenansatz entlang wird incidirt und eine grosse Menge jauchiger Flüssigkeit entleert. Einführung eines dicken Drainrohres. Verband. Patient fühlte sich nach der Operation sehr erleichtert, die Temperatur wurde am Tage nach der Operation normal. 2 Tage nach dem Eingriff wurde das Drainrohr entfernt und Jodoformgaze in die Abscesshöhle eingeführt. Vom 8.—10. Januar 1899 bestanden mässige Temperatursteigerungen. Ausspülungen der Höhle. Am 16. Januar

Secretion fast vollständig verschwunden. 24. Januar. Wunde am Damm vernarbt. Bauch überall weich. Per rectum fühlt man an der vorderen Wand bis hoch herauf noch vermehrte Resistenz. Keine Beschwerden mehr. Entlassung.

Der 2. Patient, der am 10. December 1898 mit allmählich zunehmenden Schmerzen im Unterleibe erkrankt war, wurde am 21. December 1898 zunächst in die medicinische Klinik (Geheimrath Lichtheim) aufgenommen und am 24. December der chirurgischen Klinik zur Operation überwiesen. Der ziemlich heruntergekommene fünfzehnjährige Patient bot fast denselben Befund, wie der vorige, dar.

Am 24. December 1898 wurde die Incision vom Perineum her in derselben Weise ausgeführt. Die in der Tiefe von ca. 5 cm vorgenommene Probepunktion ergab sofort Eiter. Die Operation bis zur Eröffnung des Abscesses dauerte kaum 5 Minuten. Am 27. December Vorziehen und Kürzen der beiden eingeführten Drains. Am 28. December Entfernung derselben. Einführung eines Jodoformgazestreifens. 31. December. Schwellung in der Gegend der linken Parotis. 3. Januar 1899. Incision der Parotitis. Auslöffelung der nekrotischen Drüsensubstanz. Aus der Perinealwunde entleert sich Koth. Die Untersuchung per rectum ergiebt einen circa thalergrossen Defect in der vorderen Rectalwand, dicht oberhalb des Sphincters. 24. Januar. Am Damm nur noch eine kleine granulirende Stelle. Der Koth geht nur noch per anum ab. 3. Februar. Wunde am Perineum verheilt. An der Stelle der Perforation ist eine harte Narbe fühlbar. In der rechten Fossa iliaca findet sich noch eine circa hühnereigrosse, etwas bewegliche Resistenz. Entlassung.

Ein Commentar zu den beschriebenen Fällen erscheint nach dem Gesagten überflüssig. Die Indication gab beide Male der Umstand, dass das Exsudat von oben her nicht ohne die Gefahr der Eröffnung der freien Bauchhöhle erreichbar erschien und die Douglastasche nach unten vorwölbte. Beim ersten Patienten erfolgte die Heilung glatt, beim zweiten trat 10 Tage nach der Operation eine Rectoperinealfistel auf, die sich jedoch im Verlauf der Abscessheilung in 3 Wochen spontan schloss. Eine Ursache für das Zustandekommen derselben lässt sich nicht mit Sicherheit geben. Dass die Ablösung des Rectum an sich zur Gangrän führte, ist wohl nicht anzunehmen. Wahrscheinlich war die Rectalwand infolge des ihr anliegenden Douglasabscesses infiltrirt und daher zur Nekrose prädisponirt.

Es erübrigt noch zum Schluss, auf die in der 1. Nummer des laufenden Jahrgangs der „Münchner medicinischen Wochenschrift" erschienene Arbeit von Koch in Nürnberg hinzuweisen, aus welcher hervorgeht, dass Koch schon seit 2 Jahren die nach dem Douglas zu sich entwickelnden perityphlitischen Abscesse vom kleinen Becken her durch den „parasacralen Schnitt" eröffnet. Koch vergleicht seine Operation mit der höher gelegener Mastdarmcarcinome, nur dass das Rectum nicht allseitig abgelöst wird. Der Hautschnitt

beginnt rechts von der Raphe des Perineums, umkreist die linke Seite des Afters und reicht bis über die Basis des Steissbeins hinauf. Dann wird ins Cavum ischiorectale vorgedrungen. Dabei werden die Fasern des Levator ani und des Glutaeus, sowie die am Seitenrande des Kreuz- resp. Steissbeins anhaftenden Bänder durchtrennt. Die Verbindungen des Sphincter ani mit der Raphe, dem M. transversus perinei und dem Bulbocavernosus sollen nach Koch geschont werden. Man dringt nun stumpf in das lockere Zellgewebe des Interstitium urethrorectale ein und präparirt die vordere Wand des Mastdarms, sowie die linke Seite möglichst hoch hinauf. Um eine Verletzung der Urethra oder Blase zu vermeiden, empfiehlt Koch, ein Bougie in die Blase einzuführen. Den Abscess im Douglas erkennt man durch die Palpation und an dem derben und schwer auf stumpfem Wege trennbaren subperitonealen Fettgewebe. Ist man tief genug vorgedrungen, so wird zunächst eine Probepunktion des Abscesses vorgenommen oder letzterer besser mittels einer Hohlsonde eröffnet, die Oeffnung dann erweitert und der Abscess drainirt. Koch hat in seinen 3 Fällen durchweg günstige Resultate erzielt. Die Indication zur Anwendung seiner Operationsmethode gab der Umstand, dass die nach dem kleinen Becken herabreichenden Abscesse nicht durch die vordere Bauchwand ohne eine Eröffnung der freien Bauchhöhle angegangen werden konnten und auch für einen Eingriff von hinten her, d. h. von der Lendengegend aus, zu tief lagen.

Seine Operationsmethode erscheint jedenfalls viel eingreifender als die in unseren beiden Fällen ausgeführte perineale Incision. Allerdings lässt es sich bei der Kürze seiner Publication nicht beurtheilen, in wie weit in seinen Fällen das Exsudat die Peritonealblase nach unten vorwölbte und daher doch eine ausgiebigere Freilegung der Beckenbauchhöhle nothwendig war.

XVIII.

Beitrag zur Aktinomykose des Schädelinneren.

Von

Dr. F. de Quervain,

Chirurg am Spital in Chaux-de-Fonds.

Die primären und secundären Erkrankungen des Hirns und seiner Hüllen an Aktinomykose sind noch so unvollständig bekannt, dass jeder einzelne Fall von Werth ist zur Vervollständigung des klinischen Bildes. Wir halten es deshalb nicht für überflüssig, eine Beobachtung hier mitzutheilen, die wir im Verlauf der beiden letzten Jahre gemacht haben, und die sich nicht zum mindesten durch die diagnostischen Schwierigkeiten auszeichnete, welche sie darbot.

Auf die diesen Gegenstand betreffende Litteratur gehen wir hier nicht ein, da wir dieselbe bei Anlass eines früher beobachteten Falles von Hirnhautaktinomykose in einer mit Dr. Bourquin veröffentlichten Mittheilung [1]) und später in einer ausführlicheren Arbeit in den „Travaux de Neurologie Chirurgicale“ [2]) vollständig zusammengestellt und eingehend behandelt haben. Es sei also hier auf diese Arbeiten verwiesen, sowie auf das diesbezügliche Kapitel in der kürzlich erschienenen vorzüglichen Monographie von Poncet und Bérard.[3])

Nur so viel sei hier kurz angeführt, dass mit den letzten von Poncet mitgetheilten Fällen bis jetzt das Uebergreifen des Aktinomyces auf das Schädelinnere neunzehnmal beobachtet worden ist. Der in Folgendem zu beschreibende Fall — der zweite, den wir innerhalb weniger Jahre zu verfolgen Gelegenheit hatten — würde demnach die Zahl der mitgetheilten Beobachtungen auf 20 bringen.

---

1) Bourquin et de Quervain, Sur les complications cérébrales de l'actinomycose. Revue médicale de la Suisse romande. Mars 1897.

2) De Quervain, Des complications encéphaliques de l'actinomycose. Travaux de neurologie chirurgicale, rédigés par M. Chipault. III. année. Paris 1898.

3) Poncet et Bérard, Traité clinique de l'actinomycose humaine. Paris 1898.

Wir beginnen mit der Krankengeschichte, an welche einige epikritische Bemerkungen angeschlossen werden sollen, mit Rücksicht auf das, was bis jetzt über die Aktinomykose des Schädelinneren bekannt ist.

1. Krankengeschichte.

Die 38jährige Patientin, Frl. B., war bisher, abgesehen von einer typhusähnlich verlaufenden Influenza und von leichter Schwerhörigkeit am rechten Ohr, verbunden mit zeitweiligem, unbedeutendem Ausfluss aus demselben, nicht krank gewesen. Am 20. October 1896 erkrankte sie unter Fieber, Erbrechen und Seitenstechen und beklagte sich hauptsächlich über einen heftigen Schmerz hinter dem rechten Auge. Man glaubte zuerst an ein Influenzarecidiv. Die acuten Erscheinungen verschwanden, um einer heftigen rechtsseitigen Trigeminusneuralgie Platz zu machen. Die gewöhnliche antineuralgische Behandlung blieb erfolglos. Die nun durch Dr. Mermod, Specialarzt für Otologie und Laryngologie, vorgenommene Untersuchung des rechten Ohres ergab das Vorhandensein einer leichten Mittelohreiterung. Am 25. December 1896 trat plötzlich eine rechtsseitige Abducenslähmung auf. Dr. Mermod stellte auf Grund dieser Symptome die Diagnose einer Eiterverhaltung in den Schläfenbeinzellen, obwohl die Warzenfortsatzgegend äusserlich nichts Abnormes aufwies.

Am 26. December trepanirte er den Warzenfortsatz und das Antrum. Es fand sich in den Cellulae mastoideae und in der Paukenhöhle Eiter vor, und die Gehörknöchelchen zeigten sich von Osteophyten bedeckt, so dass sie entfernt werden mussten. Für einen Hirnabscess lagen keine Anhaltspunkte vor. Für Tuberculose oder Cholesteatom sprach nichts im objectiven Befund. Die Trigeminusneuralgie hörte während dreier Tage auf, um dann wieder aufzutreten, von starkem Schwindelgefühl begleitet. Eine rechtsseitige Facialisparese wurde als Folge der Operation aufgefasst. Sie verschwand nach 2 Monaten. Die Abducenslähmung verschwand allmählich im Verlauf der nächsten Monate, während die Trigeminusneuralgie weiter bestand.

Im März 1897, wo ich die Patientin zum erstenmal untersuchte, in Consultation mit dem behandelnden Arzt, Dr. Bovet, fand ich folgenden Status:

Temperatur und Puls waren normal. Der Allgemeinzustand zeigte eine ausgesprochene nervöse Aufregung, als Rückwirkung der anhaltenden Neuralgie und des dadurch benöthigten Morphiumgebrauches gedeutet. Die Sensibilitätsprüfung zeigte deutliche Hyperästhesie im Gebiet des zweiten rechten Trigeminusastes. Die beiden anderen Aeste erwiesen sich als normal. Der linke Trigeminus zeigt ein complicirteres Verhalten: Die Sensibilität ist fast völlig aufgehoben im Bereich des Infraorbitalis, während sie gesteigert ist im Gebiet des N. subcutaneus malae. Im Bereich der Gaumenäste dagegen ist sie normal, ebenso in der Ausdehnung des ersten Trigeminusastes. Der 3. Ast weist als einzige Anomalie eine Parese des N. massetericus auf. Der rechte Abducens ist normal, dagegen besteht deutliche Parese des linken Oculomotorius. — Die Oeffnung des Mundes ist in leichtem Grade durch eine seit etwa 2 bis 3 Monaten beobachtete Kiefersperre gehindert, als deren Grund ein Uebergreifen des Entzündungsprocesses vom rechten Mittelohre auf das Kiefergelenk angenommen wird. Die Inspection der Mund- und Rachenhöhle ergiebt nor-

male Verhältnisse. Die Palpation des Rachens und der Choanen lässt nichts Krankhaftes erkennen. Die Trepanationswunde der Warzengegend ist bis auf eine wenig secernirende Fistel geheilt. Am linken Ohr ist nichts Abnormes zu finden.

Die Untersuchung des Augenhintergrundes ergab normale Verhältnisse.

Eine Affection der Schädelbasis schien unter diesen Umständen zweifellos, aber welche? Die Otitis media dextra konnte für die linksseitige partielle Trigeminusparese nicht verantwortlich gemacht werden. Von competenter Seite wurde an Hysterie gedacht. Für Tuberculose lagen keine bestimmten Anhaltspunkte vor. Lues konnte kaum in Frage kommen. Immerhin wurde, neben den gebräuchlichen Antineuralgica, Jodkalium verordnet. Die Trigeminusneuralgie nahm allmählich ab, und die Hautsensibilität wurde wieder normal. Dagegen stellte sich nun im Verlauf des Sommers 1897 ein heftiger Schmerz im linken Ohr ein, mit Schiefhaltung des Kopfes; im Sinne einer Contractur des linken Kopfnickers. Dabei traten ab und zu wieder neuralgische Schmerzen in den Trigemini auf, bald links, bald rechts. Ein Klimawechsel brachte vorübergehende Erleichterung, doch bemerkte man am 17. August 1897 zum erstenmal eine derbe Schwellung unterhalb des linken Warzenfortsatzes. Dieselbe nahm langsam zu, die Haut in der ganzen Retromaxillargegend infiltrirend. Die bisher normale Körpertemperatur erreichte abends jeweilen c. 38,0°. Die Kopfbewegungen wurden immer schmerzhafter.

Am 12. September 1897 sah ich die Patientin wieder in Consultation mit dem Hausarzt und fand folgenden Zustand:

Allgemeine Kachexie. Kopfhaltung völlig steif, etwas schief im oben angedeuteten Sinne. Die Kiefer können nur so weit entfernt werden, dass der Finger zwischen den Zahnreihen eingeführt werden kann. An Zähnen und Zahnfleisch ist nichts Abnormes zu finden. Die Palpation des Ober- und Unterkiefers ergiebt ebenfalls nichts Krankhaftes. In der linken Retromaxillargegend findet sich eine derbe Schwellung, nach unten bis in die Mitte des Sternocleidomastoideus, nach oben bis zum unteren Umfang des Ohransatzes, nach vorn bis in die Submaxillargegend und nach hinten bis zum Warzenfortsatz reichend. An einer beschränkten Stelle ist undeutliche Fluctuation wahrnehmbar. Die bedeckende Haut ist geröthet, derb infiltrirt, druckempfindlich. Die Begrenzung der Schwellung ist viel schärfer, als diejenige einer gewöhnlichen Phlegmone und hat völlig Geschwulstcharakter. Die Probepunktion liefert einige Tropfen blutig-seröser Flüssigkeit. Die Nadel dringt circa 3 cm weit in ein derbes, geschwulstartiges Gewebe ein. Die ophthalmoskopische Untersuchung ergiebt einen normalen Augenhintergrund.

Die klinische Diagnose schwankte nun noch zwischen Aktinomykose, „Phlegmon ligneux“, und rasch wachsendem Sarkom.

Nach 2 Tagen entleerten sich aus der einen der Punktionsöffnungen einige Tropfen bräunlichen Eiters, in dem wir makroskopisch und mikroskopisch mit Leichtigkeit Aktinomycesdrusen nachweisen konnten. Dieser Befund wurde bestätigt durch die mittlerweile im bakteriologischen Institut der Universität Bern vom 1. Assistenten, Herrn Dr. Krummbein, vorgenommene Untersuchung der durch die Punktion am 12. September gewonnenen serös-blutigen Flüssigkeit. Es fanden sich nämlich in derselben sowohl bakterioskopisch, als durch Culturversuch zweifellose Aktinomycesfäden.

Auf diese Befunde hin wurde die Jodkaliumbehandlung wieder aufgenommen und längere Zeit mit 7 g pro die fortgesetzt. Die Schwellung nahm sichtlich ab, um aber nach kurzer Zeit auch in der rechten Retromaxillargegend aufzutreten und schliesslich auf beiden Seiten mit Hinterlassung von einigen Fisteln völlig zu verchwinden.

Die Schmerzen verminderten sich unter der Jodbehandlung, verschwanden aber nicht gänzlich. Gegen Ende des Jahres 1897 nahmen sie im Gegentheil eher wieder zu.

Es zeigte sich nun in beiden Augen ausgesprochene Stauungspapille. Dieser Zustand dauerte bis Anfang Februar 1898. Von diesem Moment an liess die im höchsten Grade kachektische Patientin unter sich gehen und verfiel in einen somnolenten Zustand. Die Temperatur stieg nie erheblich an, dagegen war der Puls klein und frequent. Dabei bestand anhaltender Durchfall. Ende Februar kam das Bewusstsein wieder, um bis zum Tode nicht mehr getrübt zu werden. Ausgebreitetere Convulsionen wurden nicht bemerkt, dagegen ab und zu krampfhafte Verziehungen des Gesichtes.

Am 7. März trat, ohne irgend welche auffallende Symptome, der Tod ein. Ausgesprochene Erscheinungen von Meningitis hatten in den letzten Tagen nicht bestanden.

2. Sectionsbericht.

Die Autopsie der Schädelhöhle wurde am 7. März 1898, um 5 Uhr nachmittags, mit Dr. Bovet ausgeführt.

Körper hochgradig abgemagert. Todtenstarre vorhanden. Leichenflecke am Rücken.

Nach Entfernung des Schädeldaches, dessen Diploë blutarm ist, zeigt sich die Dura nicht verdickt, nicht getrübt, nicht auffallend gespannt. Blutgehalt der Pia mater normal. Hirnwindungen nicht auffallend abgeflacht. An der Convexität ist die Pia völlig normal. Beim Abheben des Hirns zeigt sich an der Basis eine Eitersammlung, welche die Brücke und die Medulla oblongata umgiebt. Der Eiter ist grünlich, mässig dick, geruchlos. Nach Entfernung des Gehirnes zeigt sich die basale Dura normal, abgesehen von der Gegend des linken Gasser'schen Ganglions, wo sie einige kleine gelblich-röthliche Granulationen trägt. Der Halswirbelkanal ist, soweit man in denselben hineinsieht, mit Eiter gefüllt.

Die Inspection der Hirnbasis zeigt, dass die Pia im Gebiet der Medulla oblongata und der Brücke eiterig infiltrirt ist. Die Infiltration folgt den Gefässen der Fossa Sylvii und verschwindet nach der Convexität hin.

Der linke Seitenventrikel ist, besonders im Gebiet des Hinter- und Unterhorns, merklich erweitert und mit leicht trüber Flüssigkeit gefüllt. Dasselbe findet sich, in geringerem Grade, rechts. Die Hirnsubstanz überall normal. Kleinhirn normal. Rautengrube von Eiter gefüllt.

Untersuchung der Schädelbasis: Eröffnung der Sinus cavernosi. Dieselben sind beiderseits blutleer. Am linken Gangl. Gasseri einige gelblich-röthliche Granulationen. Beide Ganglien werden zur histologischen Untersuchung entfernt. Eröffnung der Keilbeinhöhlen. In einer derselben zeigt die Mucosa eine halberbsengrosse, trüb infiltrirte, verdickte Stelle, die halbkugelig in das Innere der Höhle vorragt. Der Knochen an dieser Stelle ist nicht erkrankt. Die übrigen Zellen sind normal. Eröffnung der Siebbeinzellen: Nichts Abnormes. Eröffnung des rechten Felsenbeines: Man gelangt auf die von einer Eiterschicht ausgekleidete Trepanationshöhle, in der sich ein durch die Fistel nach aussen geleiteter Gazetampon findet. Nach Entfernung des knöchernen Grundes dieser Höhle stösst man an der Schädelbasis auf ein derbes, schwartiges Gewebe. Die genannte Höhle enthält einen länglichen Sequester von 1/2 cm grösster Ausdehnung.

Untersuchung des Halses. Linke Seite: Keine Schwellung, dagegen vier kleine Fistelöffnungen, je von einer schmalen Zone infiltrirter Haut umgeben. Beim Einschneiden längs dem Sternocleidomastoideus stösst man auf schwieliges Gewebe, das hier und da kleine Granulationsherde enthält, und das bis an die Wirbelsäule reicht. An letztere lässt sich keine Zerstörung der Knochensubstanz nachweisen. Das schwartige Gewebe lässt sich weiter hinauf, hinter und neben dem Pharynx, bis an die Schädelbasis verfolgen.

Rechte Seite: Es findet sich ebenfalls keine Schwellung, jedoch zwei Fisteln. Beim Einschneiden stösst man auf dasselbe schwartige Gewebe, wie links, und kann dasselbe bis an die vier obersten Halswirbel und bis an die Schädelbasis verfolgen. Man stösst daselbst auf die von der Operationshöhle im rechten Felsenbein aus angelegte Oeffnung. Nirgends ist ein Knochenherd zu finden. Eiter ist nicht vorhanden.

Die Weichtheile des Gesichts verhalten sich normal und die beschriebenen Veränderungen des Halsbindegewebes greifen nicht nach den vorderen Theilen des Halses und dem Gesicht über. An dem Ober- und Unterkiefer ist, ohne die aus äusseren Gründen uns nicht mögliche Eröffnung der Kieferhöhlen nichts Abnormes zu bemerken.

Zu genauerer Untersuchung werden aufgehoben:

1. der Eiter des Schädelinneren — mit möglichsten aseptischen Kautelen;
2. die beiden Gasser'schen Ganglien;
3. die erkrankte Partie des Keilbeines;
4. die Medulla oblongata;
5. mehrere Stellen aus dem schwartigen Gewebe am Hals.

3. Bakteriologische Untersuchung.

Die bakteriologische Untersuchung des meningitischen Eiters, welche von Herrn Prof. Dr. Tavel, Director des bakteriologischen Institutes der Universität Bern gütigst ausgeführt wurde, ergab folgendes Resultat:

Directe Strichpräparate ergaben einzelne, nach Gram sich färbende Fäden und grössere Conglomerate verfilzter Fadenmassen. Ausserdem sieht man die seltene Erscheinung einer ziemlich stark ausgesprochenen Phagocytose der Aktinomycesfäden; die Bacillen liegen, nach Gram gut gefärbt, oft in ganz verfilzten Verbänden in theils noch gut erhaltenen, theils auch schon arrodirten Leukocyten.

Culturen ergaben: In ausgekochtem Hochagar (anaërob) reichliches Wachsthum von Aktinomyces längs des Stichkanals.

Serum und Agar-Schraeg, mit ziemlich grossen Quantitäten Eiter geimpft, bringen bloss einen spärlichen Staphylococcus albus zum Wachsthum. Das gleiche in der Bouilloncultur.

4. Histologische Untersuchung.

a) Linkes Ganglion Gasseri. Härtung in Alkohol. Färbung mit Hämatoxylin-Eosin, sowie nach van Gieson und nach Gram. Zwischen den aus dem Ganglion abgehenden Trigeminusästen, in das fibröse Gewebe der Dura eingebettet, finden sich zahlreiche Entzündungsherde von 0,5 mm und mehr Durchmesser. Wir beschreiben im folgenden einen der charakteristischsten derselben: Das fibröse Duragewebe geht ziemlich unvermittelt in eine etwa 10 μ breite Zone von kleinzelliger Infiltration über. Zwischen die dunkelkernigen Rundzellen eingelagert finden sich in geringerer Zahl grössere Bindegewebszellen mit blassen Kernen, vom Charakter epitheloider Zellen. Nach der Mitte des Herdes zu nehmen die Rundzellen etwas ab, und die epitheloiden Zellen herrschen vor. Die Mitte des Herdes ist eingenommen von einer ca. 10 μ im Durchmesser haltenden, mit Hämatoxylin dunkler gefärbten Stelle, in der sowohl kleine Rundzellen, als grössere Bindegewebszellen, vereinzelt auch mehrkernige leukocytenähnliche Zellen eingelagert sind. Die etwas körnige, dunkle Färbung kommt dem Protoplasma zu. In grösseren Herden ist diese centrale, dunkelgefärbte Partie beinahe kernlos. Von Aktinomycesdrusen lässt sich weder bei Hämatoxylinfärbung, noch durch Färbung nach Gram eine Andeutung nachweisen. Die beschriebenen Entzündungsherde confluiren zum Theil zu ausgedehnteren Herden. Ueberdies findet sich an vielen Stellen mehr oder weniger ausgesprochene Rundzelleninfiltration, ohne dass die oben beschriebene Anordnung vorhanden wäre. An einzelnen Stellen zeigt auch das Perineurium eine hochgradige Rundzelleninfiltration, während die Nervenstämme keine durch die in Anwendung gekommenen Färbungen nachweisbaren Veränderungen erkennen lassen.

Die Ganglienzellen sind im ganzen von normaler Grösse. Der Kern ist bei den meisten etwas geschrumpft und ausgesprochen dunkler gefärbt, als das Protoplasma. Die Zelle füllt den ihr zugehörigen Raum meist völlig aus, und Vacuolenbildung ist nur ausnahmsweise zu finden. Im übrigen zeigt das Gewebe des Ganglions nichts Abnormes.

b) Rechtes Ganglion Gasseri. Conservirung in Müller'scher Flüssigkeit, Färbung mit Hämatoxylin-Eosin, nach van Gieson und nach Weigert. Die Schnitte treffen sämmtlich der Hauptsache nach das Ganglion und nur in geringem Grade die abgehenden Nervenstämme.

Es findet sich auf der ganzen Ausdehnung der Schnitte eine bedeutende Vermehrung des Bindegewebes. Dasselbe hat fibrillären Charakter

und ist ziemlich kernreich. Die Ganglienzellen liegen meist weit von einander ab und sind sehr dunkel gefärbt und grossentheils geschrumpft. Die Kerne sind in den wenigen gut erhaltenen Ganglienzellen bläschenförmig, in den übrigen ausgesprochen geschrumpft. Die Ganglienzellen sind in der Regel nicht mehr, wie im normalen Gasser'schen Ganglion, von einer kernreichen Hülle umgeben, sondern finden sich in das fibrilläre Bindegewebe in der Richtung der Fasern desselben eingelagert. Stellenweise findet sich im Bindegewebe etwas Rundzelleninfiltration. Herdförmige Veränderungen wie links finden sich im rechtsseitigen Ganglion Gasseri nicht.

c) Medulla oblongata. Härtung in Müller'scher Flüssigkeit. Färbung mit Hämatoxylin-Eosin, nach van Gieson und nach Weigert. Die einzige Veränderung besteht in einer starken Verdickung und Rundzelleninfiltration der weichen Hirnhäute, besonders auf der Unterseite des Markes. Aktinomycesfäden lassen sich auch hier nicht nachweisen.

d) Knötchen aus der Keilbeinhöhle. Conservirung in Alkohol, Färbung mit Hämatoxylin-Eosin und nach Gram. Die eine Seite des 5 mm im Durchmesser haltenden Gebildes ist von hohem Cylinderepithel bedeckt, während die andere Seite von Bindegewebe begrenzt ist. Die Schnittfläche des Knötchens selbst besteht aus einem an den meisten Stellen kernreichen und herdweise sehr dicht von Rundzellen durchsetzten Bindegewebe. Vereinzelt finden sich in einem dieser Herde kernarme Stellen, in deren Mitte das Protoplasma für Hämatoxylin besonders empfänglich ist. Auch hier gelingt es nicht, Aktinomycesdrusen nachzuweisen.

e) Halsmusculatur. Härtung in Alkohol, Färbung mit Hämatoxylin-Eosin, nach van Gieson und nach Gram. Die Schnitte zeigen grossentheils ein dichtes, im ganzen kernarmes Bindegewebe, in welches grössere und kleinere Muskelfaserbündel eingelagert sind. Dieselben zeigen an der Uebergangsstelle in das massige Bindegewebe eine ausgesprochene Atrophie, die sich durch Verschmälerung und Verminderung der zu einem Bündel gehörigen Muskelfasern, sowie durch Vermehrung des interfibrillären Bindegewebes kundgiebt. Daneben findet sich eine starke Vermehrung der Muskelkerne. Einzelne Querschnitte durch Muskelfaserbündel bestehen nur noch aus einem Haufen Kerne mit einigen spärlichen Ueberresten von Muskelfasern. Ferner finden sich auf einigen Schnitten grössere Herde von Rundzelleninfiltration, jedoch ohne Aktinomycesdrusen.

Epikrise.

Wir fassen den Verlauf der ganzen Erkrankung noch einmal kurz zusammen:

Bei einer, abgesehen von einer leichten, intermittirenden Otorrhoe gesunden 38 jährigen Patientin tritt unter Fiebererscheinungen heftiger Schmerz hinter dem rechten Auge, dann rechtsseitige Trigeminusneuralgie und kurz darauf Abducenslähmung auf. Trepanation des Antrum und Entfernung der cariösen Gehörknöchelchen. Postoperative Facialisparese, kurzdauernde Besserung der Neuralgie. Dann Trigeminusneuralgie beiderseits, Oculomotoriusparese links. Kiefersperre, ohne irgend welche nachweisbare Erkrankung des

Kieferskeletts. Dann vorübergehende Besserung, bis Schmerzen im linken Ohr auftreten, begleitet von Schiefhaltung des Kopfes im Sinn eines linksseitigen Torticollis. Bald darauf Erscheinen einer derben Schwellung an der linken Halsseite, in der sich der Aktinomyces in Reincultur nachweisen lässt. Jodkaliumbehandlung. Die mittlerweile auch rechts auftretende Schwellung geht daraufhin beiderseits zurück, mit Zurücklassung von Fisteln. Auftreten von Stauungspapille. Zunehmende Kachexie. Durchfall. Somnolenz. Tod, nach vorübergehender Aufhellung des Bewusstseins.

Die Autopsie weist, neben alten aktinomykotischen Veränderungen an der Schädelbasis und am Halse, eine aktinomykotische Meningitis auf. An den Kiefern keine Anhaltspunkte für eine allfällige Eingangspforte.

Der sonderbare Verlauf dieses Falles verdient es, dass wir etwas genauer auf denselben eingehen. Die Hauptfrage, welche sich aufdrängt, ist diejenige nach der Eintrittspforte und dem ursprünglichen Sitz der Erkrankung. Konnten diese Punkte zu Lebzeiten der Patientin nicht festgestellt werden, so erlaubt auch die Autopsie nicht, eine in jeder Beziehung bestimmte Antwort zu geben. Immerhin bringt uns die Vergleichung des klinischen Bildes mit dem anatomischen Befund dem Verständniss des Krankheitsverlaufes näher.

Gleich der erste Anfang der Krankheit ist eigenthümlich. Welchen Zusammenhang haben die Erscheinungen von seiten des Trigeminus mit dem acuten, fieberhaften Beginn? Die beschränkten Erkrankungsherde im Trigeminus, die wohl rechts, wie links vorhanden waren, konnten kaum einen acuten Fieberanfall bedingen. Es liegt deshalb nahe, anzunehmen, dass es sich anfangs wirklich um eine influenzaähnliche Erkrankung gehandelt, durch welche eine schon vorher bestehende, latente aktinomykotische Infection zum Ausbruch gekommen. Als Stütze für eine solche Vermuthung dürfte die selbstbeobachtete Thatsache dienen, dass sich an die typische Influenza im Influenzajahr 1890 bei einem vorher nie einer tuberculösen Affection verdächtigen Patienten eine typische, durch Autopsie erwiesene tuberculöse Meningitis anschloss. Aehnliche Beobachtungen wurden übrigens bekanntlich bei Influenza vielfach gemacht.

Woher kam nun der Aktinomyces? Da, wie wir hier noch einmal hervorheben, im Gebiet der Mundhöhle und des Nasenrachenraumes nirgends der geringste Anhaltspunkt für eine aktinomykotische Erkrankung vorlag, so müssen wir annehmen, dass der Pilz, ohne an der Eintrittspforte — wahrscheinlich der Mund- oder Rachenschleimhaut — eine primäre Läsion hinterlassen zu haben, in die Circulation

übergegangen ist und sich im Bereich des Trigeminus angesiedelt hat. Ein solches Vorkommniss ist zwar sehr selten, aber doch, wie der Fall von Bollinger beweist, nicht unerhört.

Eine andere Erklärung, die ebenfalls einiges für sich hat, wäre folgende:

Der Aktinomyces konnte, wohl mit anderen Mikroorganismen, im Mittelohr latent vorhanden gewesen sein. Eine Secretstauung verursachte den acuten Fieberanfall und gab ferner dem Strahlenpilz Anlass, weiter zu wandern und sich im Bereich des rechten Sinus cavernosus niederzulassen, erst den Trigeminus, dann den Abducens befallend.

Welche von diesen beiden Erklärungen die richtige ist, das wollen wir dahingestellt sein lassen. So viel ist sicher, dass wir schon zu Anfang der klinischen Erscheinungen es mit einer Localisation der Aktinomykose im 5. und 6. Gehirnnerven der rechten Seite zu thun hatten. Dies erklärt natürlich die Nutzlosigkeit der Trepanation des Antrums. Von der rechten Seite breitete sich, jedenfalls an der Aussenfläche der Schädelbasis, der Process weiter und ergriff den linken Trigeminus und Oculomotorius. Eine palpable Veränderung an der Schädelbasis bestand damals noch nicht. Erst im Verlauf der folgenden Monate dehnte sich der Strahlenpilz nach unten aus und gelangte unter dem linken Warzenfortsatz an die Oberfläche. Etwas später zeigte er sich dann auch symmetrisch auf der rechten Seite. Die Jodkaliumbehandlung hatte wohl, wie in den früher (l. c.) von uns beobachteten Falle eine rasche Abnahme der Schwellung zur Folge, vermochte aber nicht, endgültig der Infection Herr zu werden. Ein chirurgischer Eingriff bot gar keine Aussicht auf Erfolg, da wir aus dem ganzen Verlauf der Erkrankung schliessen konnten, dass sich der ursprüngliche Herd an der Schädelbasis befand und dem Messer unzugänglich war. Den Schluss bildete, wie gewöhnlich, die Meningitis. So weit sich aus dem Autopsiebefunde schliessen liess, dürfte der Einbruch des Pilzes in das Innere der Duralhöhle wohl im Bereich des linken Trigeminus stattgefunden haben, wo die Dura von Granulationen bedeckt war. Bis zu diesem Moment hatte der Pilz zwar schon seit langem im Schädelinneren, in der Umgebung des Trigeminus und der Augenmuskelnerven geweilt, war aber von den weichen Hirnhäuten und dem Hirn selbst noch durch die Dura getrennt. Nachdem am linken Trigeminus dieser Wall einmal durchbrochen war, entwickelte sich verhältnissmässig rasch die zum Tode führende Meningitis.

Bezüglich der letzteren muss die Frage aufgeworfen werden, ob es sich um eine rein aktinomykotische oder um eine auf Mischinfection beruhende Meningitis gehandelt habe. Wie wir in unseren früheren Arbeiten hervorgehoben haben, spielt bei der Aktinomykose des Centralnervensystems die Mischinfection eine grössere Rolle, als gemeiniglich angenommen wurde, und es liegt bis jetzt noch kein klinisch beobachteter Fall von reiner Meningitis actinomycotica ohne gleichzeitige Hirnaffectionen und ohne Mischinfection vor. In unserem Falle hat allerdings der Culturversuch das Vorhandensein eines spärlichen Staphylococcus albus neben dem Aktinomyces erwiesen. Be-

denken wir aber, dass zum Nachweis dieser spärlichen Staphylokokken eine ziemlich grosse Menge Eiters verimpft werden musste, und dass anderseits in den Strichpräparaten gar keine Staphylokokken gefunden wurden, so erscheint es uns zum mindesten als sehr wahrscheinlich, dass es sich hier um eine zufällige, durch die Sectionsinstrumente trotz aller Vorsicht bedingte Verunreinigung des zur Untersuchung entnommenen Eiters handelte, und dass nicht eine Mischinfection, sondern eine rein aktinomykotische Meningitis vorlag. Es dürfte wohl kaum angenommen werden, dass der Staphylococcus, wenn er die Meningitis veranlasst hätte, doch nur in so geringer Menge vorhanden gewesen wäre, dass man ihn beim Strichpräparat gar nicht und beim Culturversuch nur durch Verimpfung von ziemlich viel Eiter hätte nachweisen können. Schliesslich nahm die Meningitis nicht den acuten Verlauf einer Staphylokokkenmeningitis, sondern sie entsprach vielmehr dem Bilde einer mehr schleichenden Infection, wie es für den Aktinomyces charakteristisch ist. Dass der Aktinomyces allein nicht im stande sei, Eiter zu bilden, wie u. a. Job annimmt, das dürfte wohl nicht zu beweisen und damit kein Gegengrund gegen unsere Annahme sein.

Nun mit einigen Worten noch zu der Bedeutung des erbsengrossen Knötchens in einer der Keilbeinhöhlen.

Wir hatten, sobald die Diagnose: „Aktinomyces" feststand, vermuthet, der primäre Herd sitze in den Keilbeinhöhlen und habe von da secundär auf die neben dem Türkensattel durchziehenden Nerven übergegriffen.[1]) Bei der Autopsie eröffneten wir deshalb gleich das Keilbein und suchten nach einem primären Herde. Der einzige Befund, das erbsengrosse Knötchen, das unter der Schleimhaut sass, schien uns im ersten Augenblick zu unbedeutend, um als primärer Knoten angesprochen zu werden. Immerhin sei bemerkt, dass er, obwohl keine Strahlenpilze mehr enthaltend, doch zweifellos einen in bindegewebige Umwandlung übergegangenen aktinomykotischen Knoten darstellen dürfte, und es wäre deshalb nicht unmöglich, dass es den zur Vernarbung gelangten primären Herd darstellen könnte, falls dieser nicht im Ohr zu suchen ist. Anderseits ist es natürlich sehr wohl möglich, dass in dem Knötchen eine secundäre Localisation des Strahlenpilzes vorliegt.

Bezüglich des histologischen Charakters der im linken Gasserschen Ganglion und in der Keilbeinhöhle aufgefundenen Veränderungen sei darauf hingewiesen, dass dieselben völlig dem Bilde entsprechen, das Poncet (l. S. 56 u. ff.) von der histologischen Beschaffenheit der Aktinomycesknötchen giebt. Der Pilz selbst ist in unserem Falle überall schon abgestorben, und seine Ueberreste, vereinigt mit der Nekrose der nächsten ihn umgebenden Zellen, bilden die etwas körnige, dunkel gefärbte Stelle im Centrum des Knötchens.

Das Fehlen von noch lebenden Aktinomycesdrusen in den Ent-

1) Wir hatten kürzlich Dank der Freundlichkeit von Dr. Matthey Gelegenheit, einen Fall von Aktinomykose zu untersuchen, bei dem der primäre Herd im Gebiet des Nasenrachenraumes sass und, wie die Autopsie erwies, zu einer tiefgehenden Zerstörung des Keilbeinkörpers geführt hatte.

zündungsherden des Gasser'schen Ganglions, des Knotens im Keilbein und der Halsmusculatur erklärt sich ohne weiteres aus dem Umstand, dass der acute Entzündungsprocess daselbst schon seit Monaten abgelaufen war. Die rechts vorhandene Bindegewebsvermehrung ist zweifellos auf einen abgelaufenen Entzündungsprocess zurückzuführen und entspricht der für Aktinomykose charakteristischen Neigung zu Bindegewebsneubildung.

Zu den Befunden an den Halsmuskeln ist nur das beizufügen, dass die Muskelatrophie zwar eine gewisse Aehnlichkeit mit derjenigen zeigt, die wir seiner Zeit mit Dr. Lanz für die Muskeltuberculose beschrieben haben[1]), sich aber immerhin durch die massenhafte Bildung von fibrösem Bindegewebe unterscheidet.

Der vorliegende Fall ist, wie sich aus dem Gesagten ergiebt, in seinem ganzen Verlauf zu ungewöhnlich, als dass er gestatten würde, allgemeine Schlüsse zu ziehen. Immerhin seien mir noch einige Bemerkungen gestattet, zum Zwecke der Vergleichung derselben mit den bis jetzt bekannt gewordenen Beobachtungen.

Was die Pathogenese betrifft, so reiht er sich, wenn wir nicht das rechte Ohr oder das Knötchen im Keilbein als primären Herd ansehen, dem Bollinger'schen Fall von Hirnaktinomykose ohne bekannte Eingangspforte an. Bekanntlich ist dieses Verhalten des Aktinomyces ein durchaus ausnahmsweises, und in der Regel stellt die Aktinomykose des Schädelinneren entweder eine directe Fortsetzung einer Kieferaktinomykose oder eine metastatische, von einem primären, irgendwo im Körper vorhandenen Herde abhängige Affection dar.

Bemerkenswerth ist ferner der lange Zwischenraum (beinahe 1 1/2 Jahre) zwischen dem Auftreten des Pilzes in der Gegend des rechten Ganglion Gasseri und dem Eindringen desselben in das Innere der Duralhülle. Ueber die Natur der Meningitis haben wir schon oben gesprochen.

Bezüglich der Diagnose lässt sich aus unserer Beobachtung nur die eine allgemeine Regel ziehen, dass man nämlich bei unklaren basalen Erscheinungen berechtigt ist, den Aktinomyces in Betracht zu ziehen, auch wenn keine Spur von Kieferaktinomykose besteht und überhaupt weder eine derbe Schwellung, noch ein Abscess im Bereich des Kopfes oder Halses auf diese seltene Infection hinweist.

Was die Behandlung betrifft, so zeigt unsere Beobachtung wieder, wieviel von der Ik-Therapie erwartet werden kann. Sie ist, wie wir schon in unseren früheren Arbeiten betont haben, ein werthvolles Mittel, um die acute Schwellung zum Verschwinden zu bringen, ist aber nicht im stande, den Pilz völlig unschädlich zu machen. Ist der Herd dem Messer zugänglich, so wird man am besten die Eröffnung und Ausräumung desselben mit der Verabreichung von Ik verbinden, resp. derselben nachschicken. Ist der Herd dagegen, wie in unserem letzten Falle, nicht im Bereich eines chirurgischen Eingriffes, so wird man die Prognose von vorn herein sehr ernst stellen.

1) Lanz und de Quervain, Ueber hämatogene Muskeltuberculose. Archiv f. klin. Chirurgie. XLVI. Bd. 1. Heft.

XIX.

Kleinere Mittheilung.

Aus dem Diakonissenhause zu Frankfurt a. M.

Ueber einen geheilten Fall von Lungengangrän auf embolischem Wege entstanden, bei septischem Abort. Pneumotomie. Heilung.

Von

Dr. Edw. v. Meyer.

In den letzten Jahren ist die Lungenchirurgie mehrfach Gegenstand gemeinschaftlicher Besprechungen auf Congressen gewesen und ist durch zahlreiche casuistische Mittheilungen gefördert worden. Welche Stellung die Chirurgie zu den Lungenerkrankungen einzunehmen hat, ist auf dem Moskauer Congress von Tuffier, auf der Braunschweiger Naturforscherversammlung von Sonnenburg klar und präcis dargelegt worden, und im XLIX. Bande dieser Zeitschrift ist von Gerulanos eine ausführliche Besprechung über den heutigen Stand der Lungenchirurgie erschienen. Aus den Mittheilungen geht hervor, dass die Gesammtmortalität bei Eingriffen wegen septischer Processe in den Lungen 35 Proc. beträgt. Am meisten war Gangrän der Lungen Gegenstand des chirurgischen Eingriffes, nämlich 74 mal mit 65 Proc. Mortalität. Am günstigsten zeigte sich die nach Pneumonien entstandene Gangrän, indem von 55 Fällen 39 geheilt wurden. Am schlechtesten sind die Resultate bei Gangrän infolge von Bronchiektasien (4 mit 3 Todesfällen) und von Embolie (7 mit 5 Todesfällen). Ausserdem haben die Eingriffe oftmals nur Besserung verschafft, indem eine Thoraxfistel zurückblieb. Da es von Interesse ist, für weitere statistische Mittheilungen eine möglichst grosse Casuistik zu sammeln, möchte ich in Folgendem über einen Fall von Lungengangrän berichten, der infolge von Embolie nach septischem Abort entstanden war und durch Pneumotomie zur vollständigen Ausheilung gelangt ist.

Anfangs September wurde Frau H., 34 Jahre alt, wegen Abortes im 4. Monat hereingeschickt. Der Hausarzt hatte der starken Blutung wegen tamponirt und die sofortige Ueberführung angeordnet. Patientin fieberte, hatte einen Puls von 104. Leib nicht aufgetrieben, aber druckempfindlich.

Patientin gab an, vor 3 Tagen geblutet zu haben, es seien aber weder von der Hebamme, noch vom Arzt irgendwelche Untersuchungen vorgenommen worden; eine Infectionsquelle war nicht zu eruiren. Es han-

delte sich um einen septischen Abort; ich entfernte mit der Curette und der Polypenzange grosse Mengen jauchigen, stinkenden Placentargewebes und Eihäute, machte eine Uterusausspülung mit Lysol und tamponirte die Uterushöhle mit Jodoformgaze. Trotz des Eingriffes blieb die Temperatur hoch, zwischen 38,8 und 39,8°. Die Lochien waren in den nächsten Tagen noch stinkend, das Secret wurde dann normal. Die Temperaturverhältnisse mussten auf eine Pelveoperitonitis bezogen werden; ein Exsudat war nicht nachweisbar. Die Frau bot das Bild einer allgemeinen Sepsis; Febris continua, kleiner, frequenter Puls, trockene Zunge.

Am 8. Tage klagte sie über Husten und Stechen beim Athemholen. Percutorisch war über den Lungen nichts nachweisbar, auscultatorisch aber zeigten sich beiderseits mehrere kleine, pneumonische Herde. Der Auswurf war nicht sehr reichlich, aber rostfarben. Ordination: Priesnitz, Morphium, Dower'sche Pulver, reichlich Alcoholica.

Es handelte sich also offenbar um septische Lungenembolien.

Im weiteren Verlauf traten die Lungenerscheinungen mehr und mehr in den Vordergrund, während die localen Erscheinungen der Perimetritis zurückgingen. Der Uterus war gut contrahirt, das Secret nicht mehr jauchig. Die nächsten 4 Wochen brachten die Patientin ganz enorm herunter, der Auswurf wurde copiös und stinkend. Der quälende Hustenreiz war selbst mit Morphium kaum zu mildern. Patientin sass Tag und Nacht im Bett, konnte kaum etwas geniessen und verfiel von Tag zu Tag immer mehr. Auf der linken Lunge war nichts mehr nachzuweisen; rechts dagegen bestanden über dem Unterlappen eine Dämpfung, bronchiales Athmen und reichliche Rasselgeräusche. Der Auswurf war enorm reichlich, von ekelhaftem Gestank. Es konnte sich demnach nur um einen gangränösen Process handeln; alle möglichen internen Mittel wurden ohne Erfolg angewandt. Anfang October zeigte sich unterhalb der rechten Scapularspitze ein circa handflächengrosser Bezirk, welcher die deutlichen Symptome einer Caverne darbot; gedämpft tympanitischer Percussionsschall, umgeben von gedämpftem Schall, amphorisches Athmen, klingende Rasselgeräusche. Die ganze untere Thoraxhälfte war deutlich retrahirt, so dass man sicher ausgedehnte pleuritische Verwachsungen vermuthen konnte; ich machte daher eine Probepunktion und aspirirte mit einer weiten Hohlnadel putriden, furchtbar stinkenden Eiter. Da man wohl annehmen konnte, dass dies der einzige Herd, und von anderen metastatischen Abscessen nichts nachweisbar war, entschloss ich mich zur sofortigen breiten Eröffnung des Jaucheherdes, welche wenigstens die einzige Chance bot, bei dem hoffnungslosen Zustande der Patientin noch helfend eingreifen zu können. In linker Seitenlage wurde unterhalb der rechten Scapularspitze ein 6 cm langes Stück Rippe resecirt und dann der Abscess, dessen Wandung nur $^1/_2$ cm betrug, breit eröffnet. Es entleerten sich ca. 200 ccm fürchterlich stinkenden Eiters und eine Anzahl nekrotischer Gewebsfetzen. Gleich nach der Eröffnung pfiff die Luft durch die Thoraxwunde, ein Beweis, dass wohl ein grösserer Bronchialast die Communication mit der Abscesshöhle hergestellt hatte. In die ungefähr mannsfaustgrosse Höhle wurde ein weiches Gummidrain eingeschoben und dasselbe durch eine Naht an der Hautwunde fixirt. Rings um das Drain wurde die Höhle locker mit steriler Gaze tamponirt. Nach der Operation war Patientin stark

collabirt, so dass sie im Laufe des Tages mehrfach Campherinjectionen erhalten musste. Am nächsten Morgen bot die Patientin nun ein wesentlich anderes Bild; sie lag ruhig im Bette in Rückenlage, der Husten und der Auswurf waren vollständig verschwunden. Der Verband war durchtränkt von jauchigem Secret; ich machte daher täglich unter ganz geringem Druck eine Irrigation der Wundhöhle mit schwacher Creolinlösung, der Hustenreiz war dabei nur gering, obgleich die Communication mit dem Bronchialast fortbestand. Im Laufe der nächsten 3 Wochen trat allmähliche Entfieberung ein, die reichliche Secretion verlor ihren jauchigen Charakter, nachdem sich noch grosse Mengen nekrotischer Gewebsfetzen abgestossen hatten. Die Wundhöhle verkleinerte sich dann schnell und war Ende November vollkommen ausgeheilt ohne eine Fistel zu hinterlassen. Die untere Thoraxpartie war etwas retrahirt, das Athmen über der ganzen rechten Lunge verschärft vesiculär, aber ohne Rasselgeräusche. Patientin erholte sich zusehends und konnte in vorzüglichem Gesundheitszustande an Weihnachten entlassen werden, nachdem auch alle Erscheinungen der Perimetritis gewichen waren, und die Menses bereits wieder in normaler Weise eingesetzt hatten.

XX.

Besprechungen.

1.

Deutsche Chirurgie. Lieferung 28: Prof. Dr. Karl Schuchardt, Die Krankheiten der Knochen und Gelenke (ausschliesslich der Tuberculose). Mit 138 Abbildungen und 2 Tafeln. Stuttgart, Verlag von Ferdinand Enke. 1899. — Lieferung 28a: Prof. Dr. Fedor Krause, Die Tuberculose der Knochen und Gelenke. Mit 98 Abbildungen und 2 Tafeln.

Die Bücher von Schuchardt und Krause ergänzen sich gegenseitig. Dass dies thatsächlich in vollkommener Weise der Fall sein würde, war schon vorauszusehen, da doch die beiden Verfasser aus einer und derselben Schule stammen als Schüler Richard Volkmann's. Bemerkenswert ist, dass dem Buche von Schuchardt ein Litteraturverzeichnis auf nicht weniger als 136 Seiten, enggedruckt, voransteht. Die Darstellung der Knochenkrankheiten und mehr noch der Gelenkkrankheiten zeigt im ganzen den Charakter einer ausgeführten Skizze. Es ist keine erschöpfende Darstellung der einschlägigen Fragen und Vorgänge. Wenn so der Sachverständige da und dort etwas vermisst, was ihn interessirt hätte, so gewinnt das Ganze durch eine ausserordentliche Uebersichtlichkeit, welche das Buch werthvoll macht.

Krause's Bearbeitung der Tuberculose der Knochen und der Gelenke bietet eine Fülle von Neuem, neben der wohlgelungenen Darstellung der ganzen einschlägigen Lehre, welche im Laufe der letzten Jahrzehnte in hohem Maasse vertieft ist. In dem Abschnitt von der

Diagnose ist das Röntgenverfahren, seiner Wichtigkeit entsprechend, dargestellt. In dem Abschnitt über die Behandlung wird auch das Verfahren der Stauungshyperämie, wie es Bier speciell bei tuberculösen Processen an den Extremitäten verwendet, gewürdigt, daneben die ganze Reihe der unblutigen und operativen Verfahren, welche in Frage kommen. H.

2.

Deutsche Chirurgie. Lieferung 40: Prof. Dr. W. Wagner und Dr. P. Stolper, Die Verletzungen der Wirbelsäule und des Rückenmarkes. Mit 232 Figuren im Text. Stuttgart, Verlag von Ferdinand Enke. 1898.

Von der Chirurgie der Wirbelsäule und des Rückenmarks ist die Lehre von den Verletzungen der Wirbelsäule und des Rückenmarks in vorliegendem Band erschienen. Auf 465 Seiten wird der reiche Stoff abgehandelt. Dem eigentlichen Werke sind 32 Seiten Litteraturangaben vorgedruckt. In dem allgemeinen Theil findet die Anatomie der Wirbelsäule, des Rückenmarks, sowie die allgemeine Pathologie der Verletzungen des Rückgrats sachgemässe Besprechung. In dem speciellen Theil sind die Verletzungen des Rückenmarks bezüglich ihrer pathologischen Anatomie, der Vorgänge bei der Heilung, der secundären Degeneration etc., sodann die Symptomatologie der Rückenmarkverletzungen, mit Unterscheidung von Halsmark, Dorsalmark und Lumbosacralmark, sodann die Symptomatologie der traumatischen Blutungen in und um das Rückenmark, hierbei die Lumbalpunktion, sowie die Stichverletzungen, die Schussverletzungen und die Verletzungen bei schwerer Geburt abgehandelt. Daran schliessen sich die Verletzungen der Wirbelsäule, Contusionen, Distorsionen, Spondylitis traumatica, dann die Terminologie der Geschichte der Luxationen und Fracturen der Wirbelsäule, speciell des Atlas und des Epistropheus; ferner die Luxation der fünf unteren Halswirbel, die Halswirbelfracturen, die Fracturen und Luxationen der Brust- und Lendenwirbelsäule. In den Schlusskapiteln ist die Bedeutung der Röntgenbilder für die Wirbelsäule- und Rückenmarkverletzungen und die Behandlung der verschiedenen Affectionen besprochen. Die Darstellung ist durch zahlreiche Abbildungen, welche grösstenteils neuen Originalzeichnungen entsprechen, und durch eingestreute Krankengeschichten aus der reichen Erfahrung des Knappschaftslazareths in Königshütte bereichert. Das Werk ist als grundlegend für die weiteren allgemeinen und casuistischen Studien auf diesem interessanten Gebiete zu betrachten. H.

3.

Anatomischer Atlas für Studirende und Aerzte, unter Mitwirkung von Prof. Dr. Alois Dalla Rosa, herausgegeben von Carl Toldt. Wien und Leipzig. Urban und Schwarzenberg. 1898. 6. Lieferung (7 M.). Die Gefässlehre. a) Herz und Arterien.

Die 6. Lieferung giebt in 121 Figuren die Darstellung des Herzens und der Körperarterien. Die Holzschnitte sind durch roth eingezeichnete

Arterien dem speciellen Zweck angepasst. Die Bilder sind correct, wenn sie auch nicht immer besonders schön genannt werden können. In hohem Grade zu loben ist die ausserordentlich praktische Auswahl der einzelnen Abbildungen, unter welchem z. B. die Darstellung der Lungenarterie im Verhältnis zur Bronchienverästelung und das Schema der Rumpfwandarterien in einem idealen Durchschnitt besonders lehrreich sind. H.

4.

Albert und Mosetig-Moorhof. Handbuch der chirurgischen Technik bei Operationen und Verbänden. Vierte völlig umgearbeitete Auflage. 1899.

Unter den Büchern, welche sich die Darstellung der chirurgischen Technik bei Operationen und Verbänden zur Aufgabe machen, ist dasjenige von Prof. von Mosetig-Moorhof besonders verbreitet und geschätzt. Die neue, 4. Auflage zeigt das Werk wiederum auf voller Höhe, entsprechend den Fortschritten der neuesten Zeit. Dass die gynäkologischen Operationen weggelassen sind, erscheint zweckmässig. Sämmtliche Kapitel, zumal die Abdominalchirurgie, sind gründlich umgearbeitet, die Zahl der Abbildungen vermehrt und das Ganze zu einem Werke entwickelt, welches nicht bloss im allgemeinen orientirt, sondern auch über alle einschlägigen Einzelheiten der Behandlungsmethoden Aufschluss giebt. Das Werk wird gewiss wie die früheren Auflagen eine freundliche Aufnahme finden. H.

5.

Macewen, Die infectiös-eiterigen Erkrankungen des Gehirns und Rückenmarks, Meningitis, Hirnabscess, infectiöse Sinusthrombose. Autorisirte deutsche Ausgabe von Dr. Paul Rudloff. Wiesbaden, J. F. Bergmann. 1898.

Es ist in hohem Maasse zu begrüssen, dass von dem grossartigen, ausgezeichneten Werke Macewen's eine gute deutsche Uebersetzung hergestellt ist. Herrn Dr. Rudloff ist dafür besonderer Dank zu sagen. Die Ausstattung des Werkes ist eine würdige, besonders die Abbildungen sind zum grossen Theil wohl gelungen. Nachdem das Werk schon bisher die verdiente Beachtung gefunden, wird es in der vorliegenden Uebersetzung noch grössere Verbreitung erlangen zur Ehre des hochverdienten Chirurgen in Glasgow und zum Wohle der entsprechender Behandlung zugänglichen Patienten. H.

6.

Lindner und Kuttner (Augustahospital Berlin), Die Chirurgie des Magens und ihre Indicationen, einschliesslich Diagnostik. 12 Vorlesungen für praktische Aerzte. Verlag von Otto Enslin. Berlin 1898.

Das Buch hat zur Grundlage das reiche Material des Kgl. Augustahospitales zu Berlin. Der leitende Chirurg des Spitales und der Assistenzarzt der inneren Poliklinik haben sich vereinigt, um den augenblicklichen

Stand der Magenchirurgie für praktische Aerzte übersichtlich darzustellen. In Form von Vorlesungen wird die Gastrostomie, sodann die Lehre von den Verletzungen, auch von Fremdkörpern im Magen, den Erschlaffungszuständen des Magens, dem Magengeschwür und endlich das Magencarcinom abgehandelt. Die wesentlichen Momente, besonders der Diagnose, und die möglichst genaue Präcisirung der Indication zu einem operativen Eingriff zeichnen das Buch aus. H.

7.

Potarka (Bukarest), La chirurgie intramédiastinale postérieure. Paris, Carré et Naud. 1898. 111 S.

Auf Grund eingehender anatomischer Studien, die im 1. Abschnitt abgehandelt und durch vierzehn selbstgefertigte Zeichnungen, darunter neun vorzügliche Thoraxhorizontalschnitte, erläutert werden, empfiehlt P. die Eröffnung des hinteren Mediastinums von rechts hinten zwischen 2. und 6. Rippenwinkel, wie er dies schon 1893 gethan habe. Im 2. Theil wird die Operation am Cadaver und am Hund beschrieben, werden die Indicationen zum Vorgehen gestellt, Abscesse, Fremdkörper im Oesophagus, den Luftwegen, der Lunge, Narben und Neubildungen der Speiseröhre, Ektasien, Divertikel u. s. w. in einzelnen Kapiteln abgehandelt. Dabei wird die einschlägige Litteratur bis in die neueste Zeit zusammengestellt und kritisch beleuchtet. Dr. Sick (Greifswald).

8.

Landerer, Die Behandlung der Tuberculose mit Zimmtsäure. Mit 26 Mikrophotogrammen u. s. w. 308 Seiten. Leipzig, Verlag von F. C. W. Vogel. 1898.

Seitdem L. im Jahre 1892 in einer Monographie die Behandlung der Tuberculose mittels Zimmtsäure empfohlen hat, ist dieses Verfahren von ihm weiter studirt und angewendet worden. In dem vorliegenden Buche giebt er eine übersichtliche Darstellung der Zimmtsäurebehandlung in theoretischer und technischer Hinsicht und bezüglich ihrer Wirkung auf die Tuberculose der Lunge, des Unterleibes, der Urogenitalorgane, der Drüsen und Haut, des Gehirnes und bei der sogenannten chirurgischen Tuberculose. Die Ausdauer, mit welcher L. sein Verfahren praktisch und wissenschaftlich ausgearbeitet hat, trotz zahlreicher ablehnender Aeusserungen, und namentlich trotz gleichgültigen Stillschweigens der zunächst zuständigen Fachgenossen, verdient alle Hochachtung, und es kann ihm auf Grund des von ihm gegebenen Materiales nicht abgesprochen werden, dass er mit der genannten Behandlungsmethode werthvolle und höchst beachtenswerthe Resultate erzielt hat. Ein Referat der Einzelheiten ist an dieser Stelle nicht möglich, vielmehr das Studium des vorliegenden Buches anzuempfehlen. H.

9.

Rinne, Chirurgisch-akiurgische Therapie. Einzelabtheilung aus dem Lehrbuche der allgemeinen Therapie und der therapeutischen Methodik, herausgegeben von Eulenburg und Samuel. Urban & Schwarzenberg, Berlin-Wien 1898. 454 S. 6 M.

Der Inhalt des vorliegenden Büchleins ist ein sehr vielseitiger. Antisepsis, Blutstillung, Blutleere, Wundbehandlung, Transfusion und Infusion werden nebst einigen weiteren Abschnitten über Sehnen- und Nervennaht u. s. w., Transplantation, Behandlung von Knochenbrüchen und Gelenkkrankheiten und von Hernien kurz besprochen. Katheterismus, Narkose u. s. w. sind angeschlossen in Form von Skizzen, die durch zahlreiche, meist bekannte, Abbildungen erläutert sind. H.

10.

Bum, Handbuch der Massage und Heilgymnastik für praktische Aerzte. 2. Aufl. Urban & Schwarzenberg, Berlin-Wien 1899. (172 Holzschnitte, 444 S.)

Die Wichtigkeit der Massage und Gymnastik als Heilfactoren ist heutzutage allgemein anerkannt. In der 2. Auflage seines Handbuches über diesen Gegenstand macht es sich B. zur besonderen Aufgabe, den praktischen Arzt zur Ausübung dieser Methoden anzuleiten und anzulernen. Dieses Ziel ist um so berechtigter, da die Massage zu Heilzwecken nur der Hand praktischer Aerzte und nicht Laien anvertraut werden sollte. H.

11.

Hoffa, Kinesiotherapie. Einzelabtheilung aus dem Lehrbuche der allgemeinen Therapie und der therapeutischen Methodik, herausgegeben von Eulenburg und Samuel. Urban & Schwarzenberg, Berlin-Wien 1898. 1 M. 60 Pf.

Das kleine Buch ist eine Abtheilung des Eulenburg-Samuelschen Lehrbuches der allgemeinen Therapie. Die Physiologie der Gymnastik, sowie deren Technik, sodann die Physiologie und Technik der Massage, endlich die Anwendung dieser Methode bei einzelnen Krankheitsgruppen, werden sachgemäss dargestellt. H.

12.

Gocht, Secundärarzt an Hoffa's Klinik, Lehrbuch der Röntgenuntersuchung zum Gebrauche für Mediciner. Stuttgart, Enke. 1898. 232 S. 6 M.

Ein Lehrbuch der Röntgenuntersuchung ist eine interessante Erscheinung auf dem Büchermarkte. Sie beweist, in welch' weite Kreise das Röntgenverfahren praktisch schon Eingang gefunden hat. Der Referent vermag dieses zu bestätigen, denn aus den Kreisen der ihm bekannten

Aerzte sind mehrere zu nennen, welche das Verfahren in geeigneten Fällen regelmässig zur Anwendung bringen und die Technik desselben in beachtenswerther Weise beherrschen. Das für die praktischen Bedürfnisse des Arztes geschriebene Buch wird gewiss in weiten Kreisen dankbare Aufnahme finden. H.

13.

Regnier, La Radiographie et la Radioscopie clinique. Paris, Baillière et fils. 1899. 100 S. Cart. 1 Fr. 50 C.

Das kleine Buch von R. stellt einen Leitfaden der Technik der Röntgenuntersuchung dar. Weniger ausführlich als das Buch von Dr. Gocht, ist es doch von Interesse als Ausdruck der Art und Weise, wie das Röntgenverfahren in den Pariser Krankenhäusern Verwendung findet. H.

14.

Gross, Rohmer, Vautrin, André (Nancy), Nouveaux éléments de Pathologie chirurgicale générale. Tome II. (Haut, Lymphbahnen, Nerven, Blutgefässe, Muskeln, Knochen und Gelenke.) Paris, Baillière et fils. 1898.

Der 2. Band der allgemeinen chirurgischen Pathologie, welche der bekannte Professor Gross in Nancy in Verbindung mit einigen seiner Collegen verfasst hat, enthält die chirurgischen Krankheiten der Haut und des Unterhautzellgewebes, der Gefässe, Lymphgefässe und Lymphdrüsen, der Nerven, der Blutgefässe, der Muskeln, Sehnen, Synovialscheiden und Schleimbeutel, der Knochen und der Gelenke. Eine Fülle von wissenswerthen Thatsachen ist zusammengebracht in einem kleinen Rahmen und leider auch mit etwas kleinem Druck. Das Buch, welches wesentlich für Studenten und Aerzte dienen soll, giebt eine gute Darstellung der französischen Chirurgie, nicht ohne Berücksichtigung der ausländischen Arbeiten. H.

15.

Berger (Paris), Hernies. Extrait du Traité de Chirurgie. Deuxième édition. Masson et Cie., Éditeurs.

Die Darstellung der Lehre von den Unterleibsbrüchen aus der Feder des bekannten Pariser Chirurgen B. ist eine Einzelausgabe aus dem chirurgischen Sammelwerk „Traité de Chirurgie", welches unter der Leitung von Dr. Duplé in 2. Ausgabe jetzt erschienen ist. Das Buch zeichnet sich durch grosse Uebersichtlichkeit und vortreffliche klare Darstellung auf Grund einer eigenen, überaus grossen Erfahrung aus. Eine grössere Anzahl guter Abbildungen, auch Curven, dienen zur Erläuterung, namentlich der anatomischen Details. Die statistischen Zahlen, mit welchen B. zu rechnen in der Lage ist, sind sehr gross: In Summa verfügt B. über 16 800 Einzelfälle. Das Buch verdient die grösste Beachtung seitens der der deutschen Chirurgen. H.

Anzeigen litterarischer Neuigkeiten, welche der Redaction zugeschickt worden sind:

Chevalier, Chirurgie des voies urinaires. Aus der Klinik des Professors Guyon, Paris. 336 S. 5 Frcs. Baillière et fils. Paris 1899.

Julliard (Prof., Genf), Utilité de l'anus contre nature dans le traitement du cancer du rectum. Extract du 11e Congr. Franç. de chir. 1897. 7 Seiten.

Sträter, Darmoclusie na Gastroenterostomie. Amsterdam, J. Clausen. 1899. Niederländische Doctorarbeit.

Gevaert (Brüssel), Tumeur de la langue chez un enfant de trois mois. Bruxelles, Hayez. 1898.

Bégoune (Lausanne, Prof. Roux), Contribution à l'étude du doigt à ressort (schnellender Finger). Thèse de Doctorat. Genève, Rey & Malavallon. 1898.

Jeanne (Paris), De la voûte plantaire et du pied creux congénital par malformations osseuses. Paris, Baillière et fils. 1897. 67 S. 8 Tafeln. 4 Frcs. (Deformität der Articulatio cuneonavicularis und tarsometatarsea.)

Terrier (Prof., Paris), Statistique des opérations pratiquées à l'Hôpital Bichat pendant l'année 1897. Paris, Felix Alcan. 1898.

Maffei (Brüssel), Relevé du mouvement des malades pendant l'année 1897. Hospice des enfants-assistés, service de chirurgie infantile du Dr. Gevaert. Bruxelles, Manceaux. 1898.

Gevaert, Le traitement du Mal de Pott. Bruxelles, Hayez. 1898. 52 S. Heutiger Stand der Frage. Keine Resectionen; in ausgewählten Fällen Calot.

M. Doyen, Sur l'angiotripsie. Lettre ouverte à M. Tuffier. Extrait de la Revue de Gynécologie et de la Chirurgie abdominale 10. Oct. 1898. Paris, Imprimerie de la cour d'Appel. 1898.

Gellhorn (Berlin), Ueber die Resultate der Radicaloperation des Gebärmutterscheidenkrebses mit dem Glüheisen. Berlin 1898, Karger.

Mackenrodt, Das Studium der Frauenheilkunde, ihre Begrenzung innerhalb der allgemeinen Medicin. Berlin, Karger. 1898.

Mary A. Dixon Jones (New-York), Personal experiences in Laparotomy. New-York, The Publisher's Printing Company. 1897. — Diseased Ova. Laparotomy for Diseases of Women from 1879 to 1889. (Reprinted from the American Journal of Obstetrics and Diseases of Women and Children. Vol. 36. No. 1 und 2. 1897.)

Parker Syms, The operative treatment of Haemorrhoids. (Reprinted from the New-York Medical Journal Febr. 12. 1898.) 6 Seiten.

Bolton Bangs, The remote results after operations for Renal Tuberculosis. (Reprinted from Annals of Surgery. Jan. 1898.) 26 Seiten.

D'Arcy Power, Some points in the Anatomy, Pathology and Surgery of Intussusception. London, the Rebman publishing company. 1898. 88 Seiten.

Thorner (Cincinnati), Uncommon accidents following operations in the Nose and Throat. Chicago, American Medical Association Press 1896.

Story, Transactions of the Royal Academy of Medecine in Ireland. Vol. XV. Dublin, Fannin and Co. 1897. 483 Seiten. Aus dem Inhalt: Some cases of nephrectomie and nephrolithotomie, with remarks by T. Myles. — Successful cases of tapping the pericardium by A. Meldon etc.

An Index to the Transactions of the Clinical Society of London. Vols I—XXX. London, Longmans, Green and Co. 1898.

Poehl, St. Petersburg, Die physiologisch-chemischen Grundlagen der Spermintheorie nebst klinischem Material zur therapeutischen Verwendung des Sperminum Poehl. Berlin, Hirschwald. 1898. 330 S.

Klein-Kaufmann, Die Seereise besonders als Erholungsreise und die grossen Personendampfer. Hamburg, Seitz Nachf. 1898. 76 S. 1 M.

Zuelzer, Neue Vorschläge zur Jodtherapie der Syphilis. (Aus der dermatologischen Universitätsklinik zu Breslau.) Jodalbacid (Jodeiweissverbindung). Wien und Leipzig, Braumüller 1898.

Credé, Lösliches metallisches Silber als Heilmittel. Sep.-Abdruck der klin.-therap. Monatsschrift Nr. 14/15 1898.

Wolfrom (Magdeburg), Einiges über Silber und Silbersalze. Sep.-Abdruck aus Allg. med. Centralzeitung. Nr. 42. 1898.

Werler (Berlin), Ueber Verbesserungen der Injectionstechnik bei der Heilung des acuten Harnröhrentrippers mit Itrol. Sonder-Abdr. aus Berl. klin. Wochenschr. 1898. Nr. 16.

Dr. Sick, Greifswald.

Ferner sind eingegangen:

Revue de chirurgie. Réd. M. F. Terrier. Paris. Heft 3. 10. März 1899, enthält u. a.:
J. Bastian, Ueber Sprungbeinbrüche.
H. Solomovici, Osteoplastische Amputationen.
A. Posadas, Behandlung der Hydatiden.
P. Jv. Stoyanov, Operationen am hinteren Mittelfellraum.

Archives provinciales de Chirurgie. Réd. Marcel Baudonin. T. VIII. No. 1. 1899, enthält u. a.:
Henri Malbot (Constantine), Lungenchirurgie nach vier eigenen Fällen.
A. Cerné (Rouen), Ueber angeborene Fisteln und Geschwülste.
J. Pantaloni (Marseille), Zottengewächse des Nierenbeckens.

Gazette médicale de Paris. 78. Jahrg. 11. Ser. Theil II. No. 1. Jan. 1899.

University medical Magazine. Philadelphia 1899. No. 6. Vol. VI, enthält u. a.:
Charles Oliver, Ein Eisensplitter im Opticus.

Die Therapie der Gegenwart. 40. Jahrg. 1899. 3. u. 4. Heft. Red. G. Klemperer (Berlin, bei Urban und Schwarzenberg), enthält u. a.:
R. Renvers, Die Behandlung der Blinddarmentzündung.
G. Krönig, Vorsicht bei Sondenbehandlung der Speiseröhre nach Aetzgiften.
L. Fürst, Die Behandlung der Typhlitis stercoralis und der Coprestasen im Kindesalter.
Felix Semon u. Th. Gluck, Kehlkopfchirurgie.
F. Karewski, Die Diabetesgangrän.
Momburg, Radicalcur des Epithelialkrebses.
J. Boas, Die Ausspülung der Speiseröhre.
V. Mering, Rectale Wasserzufuhr.

Deutsches Archiv für klinische Medicin von Ziemssen und Moritz (Leipzig, bei Vogel) LXII. Bd. 5. u. 6. Heft. enthält u. a.:
Willy Hirschlaff, Ueber Cholesterinurie.
Freund, Periarteriitis nodosa
Köhler. Febris bullosa.

Archiv für experimentelle Pathologie und Pharmakologie von Naunyn und Schmiedeberg (Leipzig, bei Vogel). XLII. Bd. 1. Heft. 1899, enthält u. a.:
Morishima, Glycosurie nach Curare.

Odontologische Blätter. IV. Jahrg., Heft 1, red. v. Hans Albrecht (Berlin, bei E. Simonis), Marburg.

Bericht der chirurgischen Abtheilung des St. Lazarus-Hospitals zu Krakau (Krakauer Universitätsdruckerei) 1898 von R. Trzebisky.

Blätter aus dem evangelischen Diakonieverein. III. Jahrg. Nr. 3 (Berlin, Zehlendorf) im Selbstverlag. Red. Prof. D. Dr. Zimmer, enthält u. a.:
Erfahrungen über die Beschäftigung der Kranken.

Dr. Pauli, Einundvierzigster Bericht über das Kinderhospital zu Lübeck für das Jahr 1898.

Edmund Rose.

XXI.

Aus der chirurgischen Station des Centraldiakonissenhauses Bethanien in Berlin. Dirigirender Arzt: Geh. Med.-Rath Prof. Dr. Edm. Rose.

Die offene Behandlung der schwieligen Lungenfellentzündung (Pneumothoracoplastice secundaria pleuritidis induratae) und ihre Enderfolge.

Von

Dr. Richard Simon,

Assistenzarzt der chirurgischen Station in Bethanien-Berlin.

Dreierlei kommt für die Prognose der Pleuraempyemoperation mit Rippenresection in Betracht und ist von Ausschlag gebender Bedeutung: einmal der Zustand der Lunge sowohl der derselben als auch der der anderen Brustseite; sodann die ausschliessliche Localisation des zu behebenden Krankheitsprocesses auf nur eine Pleurahöhle allein und drittens der Allgemeinzustand, die Constitution der Kranken.

Handelt es sich um sonst gesunde Individuen; ist die Eiteransammlung auf die eine Pleurahöhle allein beschränkt, sind andere seröse Höhlen noch nicht mit ergriffen; ist der ursächliche Krankheitsprocess in der Lunge abgelaufen, handelt es sich nur noch um die Entfernung des störenden Krankheitsproductes, so ist die Prognose eine günstige; denn nicht der eitrige Pleuraerguss als solcher beeinflusst die Mortalität und ihre Höhe. Die Heilung ist bedingt durch die Abwesenheit der Complicationen.

Eine Einschränkung erleidet die Prognose durch die schwielige Brustfellentzündung, durch die indurirte Pleuritis.

Schwielige Beschaffenheit des Brustfells erklärt, warum die Ausdehnungsfähigkeit der Lunge verloren gegangen ist, und bedingt, dass die Lunge ohne Nachhülfe nicht im stande ist, sich an die Brustwandungen anzulegen.

Unter „Brustfellschwiele" ist die Veränderung zu verstehen, welche das Brustfell selbst im Laufe des Pleuraempyems erlitten hat, im Gegensatz zur „Pleuraschwarte", den Fibrinauflagerungen,

University of California LIBRARY

welche bei längerem Bestehen des Eiterergusses sich auf den Pleurawandungen bilden.

Unter all den verschiedenen Arten und Formen, in welchen das Pleuraempyem in die Erscheinung tritt, giebt es Fälle, die aus der Art schlagen, bei denen die Resection nur einer Rippe zur Ausheilung nicht genügt, sondern bei denen nach vorangegangener Pleuraempyemoperation mit einfacher Rippenresection zur Beseitigung des die Lunge von der Brustwand abdrängenden Eiterhindernisses noch eine zweite, secundäre, ausgiebigere Rippenresection nöthig wird, noch eine secundäre Thoracoplastik ausgeführt werden muss.

In 18 Fällen hat in Bethanien, wie ich bereits in einer Anmerkung meiner Bearbeitung der Erfolge der Rippenresection hinsichtlich ihrer Abhängigkeit von den Complicationen (Deutsche Zeitschrift für Chirurgie, Bd. XLVI, S. 469) erwähnte, nach vorangegangener Pleuraempyemoperation mit Rippenresection noch eine secundäre Thoracoplastik ausgeführt werden müssen.

Fälle, bei denen gleich von Anfang an mehrere Rippen zwecks besseren Abflusses entfernt wurden, bei denen also sogleich eine primäre Thoracoplastik versucht wurde, sind ausgeschlossen, sind nicht in die Zusammenstellung aufgenommen, weil bei diesen der Einwand nicht unberechtigt ist, dass die Resection nur einer Rippe vielleicht auch schon genügt, und dass die Resection mehrerer Rippen nur einen besseren Abfluss des Eiters bewirkt hat, wie es gelegentlich bei verschleppten Pleuraempyemen der Fall sein kann, bei denen es bereits zu einer Thoraxdeformität gekommen ist, und bei denen die betroffenen Rippen dachziegelförmig über einander verschoben sind.

Die Erfolge der primären Thoacoplastik lassen sich nicht ohne weiteres mit den Erfolgen der secundären Thoracoplastik vergleichen. Die primäre Thoracoplastik steht zur secundären nicht im Verhältniss einer einzeitigen Operation zu einer zweizeitigen. Der secundären Thoracoplastik geht die kunstgerechte Anlage einer Brustfelleröffnung durch Resection eines Rippensegmentes voraus, welche durch Bildung einer Rippenfellfistel gescheitert ist. Bei der primären Thoracoplastik wird von vornherein auf Heilung ohne Fistelbildung gerechnet. An Wirkung verhält sich die primäre Thoracoplastik zur secundären, wenn man einen Vergleich anwenden will, etwa wie die Empyemoperation mit Rippenresection und Drainage zur Empyemoperation mit Punktion und Aspiration. An Gefahr übertrifft die primäre Thoracoplastik die secundäre um ein Bedeutendes. Bei der secundären Thoracoplastik besteht durch die Resectionslücke bereits schon ein offener Zutritt für die Luft, an den sich der Organismus ge-

wöhnt hat. Bei der primären Thoracoplastik ist der Organismus noch nicht daran gewöhnt; die Wirkung der Luft addirt sich zu der Wucht, die ein operativer Eingriff wie die Thoracoplastik an und für sich schon mit sich bringt.

Das eigentliche Feld, die Domaine der secundären Thoracoplastik oder Lungenplastik sind die abgekapselten, wiederkehrenden oder nicht zur Heilung gekommenen Pleuraempyeme mit rinnender Fistel.

Bei ihnen tritt das Princip der breiten Eröffnung der Abscesse durch Spaltung der Brustwandung in seine Rechte. Eine breite Eröffnung bedeutet bei den Eiterergüssen der Brusthöhle auch zugleich eine hohe. Seine Vernachlässigung im Beginn der chirurgischen Behandlung der Pleuraempyeme ist erlaubt deswegen, weil der Pleuraerguss zwischen drei beweglichen Organgebilden, dem beweglichen, verschiebbaren Gittergerippe des Brustkorbes, der noch beweglicheren Muskelplatte des Zwerchfells und dem elastischen Schwammgewebe der Lunge gelegen ist. Durch eine dauernde Eiterentleerung, wie sie die Pleuraempyemoperation mit Rippenresection mit sich bringt, wodurch einer Wiederansammlung des eitrigen Ergusses eben durch einen möglichst breiten Rippenausschnitt nach Kräften entgegengearbeitet ist und wo durch Drainage für genügenden Abfluss etwa neugebildeten Eiters aufs beste Sorge getragen, sowie einer Eiterretention aufs wirksamste die Möglichkeit genommen ist, durch eine dauernde Eiterentleerung allein können wir hoffen, das Hemmniss für die freie Beweglichkeit der Lunge, des Zwerchfells und des Brustkorbes beseitigt, in Sonderheit der Lunge freie Bahn zur Wiederentfaltung geschafft zu haben.

Für die Wiederentfaltung der Lunge ist Voraussetzung die Erhaltung ihrer Elasticität, ist Bedingung die vicariirende Funktionstüchtigkeit der anderen Lunge, ist schliesslich endgültiges Erforderniss der narbige Verschluss oder Abschluss des eröffneten Pleuraraumes.

Die Elasticität der Lunge ist einerseits an ihre Parenchymintactheit, anderseits an die Freibeweglichkeit und Dehnbarkeit ihres Pleuraüberzuges gebunden.

Die Elasticität des Rippenkorbes ist nach Alter und Geschlecht verschieden. Kinder und Frauen athmen vorzugsweise costal, haben Rippenathmung; Männer athmen costoabdominal, haben mehr Zwerchfellathmung. Der Brustkorb der Männer ist darum nicht an so grosse

Bewegungen mehr gewöhnt wie der der Frauen und Kinder, ist starrer und massiger, ist schwerfälliger geworden.

Die Elasticität des Zwerchfells hat meist Dank seines schräg-aufsteigenden Verlaufes sehr wenig gelitten, erholt sich auch rasch nach der Entleerung des Eiters und macht für gewöhnlich keine Schwierigkeiten bei der Heilung.

Dehnt sich die Lunge sogleich nach der Eröffnung der Pleura und Entleerung des eitrigen Inhaltes durch die Resectionslücke aus, erscheint sie, wenn sich die unvermeidlichen Hustenstösse einstellen, in der Resectionswunde, so ist die Prognose günstig und begründete Hoffnung vorhanden, mit der Resection nur einer Rippe auszukommen. Die Lunge hat dann ihre Elasticität noch vollkommen bewahrt. Ihre Compression ist noch nicht von langer Dauer gewesen. Ihr Pleuraüberzug hat noch nicht gelitten unter dem Einflusse des eitrigen Ergusses. Dunkelblaurot schimmert das Lungengewebe durch die zarte Pleura durch. Schwarten haben sich noch nicht auf der Lungenpleura niedergeschlagen und abgelagert. Synecchien hatten sich noch nicht gebildet. Der Pleuraerguss war noch frei beweglich. Wie der Stempel einer Spritze den flüssigen Inhalt zur Spitze hinaustreibt, so treibt die sich blähende Lunge im Verein mit dem ansteigenden Zwerchfell den Eiter zur Ausflussöffnung, zur Resectionswunde hinaus. Die hustende Lunge besorgt die Reinigung der grossen Eiterkammer und kehrt dieselbe weit gründlicher und besser, als wir es vermögen mit Ausspülung und Drainage, denen ja immer die vis a tergo, der gehörige Nachdruck fehlt.

Dehnt sich aber die Lunge nicht so kräftig aus, hängt sie wie ein nasses, flatterndes, grauweisses Segel in der eröffneten Brusthöhle, so ist die Prognose bereits schlechter. Der Pleuraerguss hat bereits längere Zeit bestanden. Schwarten haben sich bereits auf den Pleurawandungen angesiedelt. Das blaurothe Incarnat des Lungengewebes schimmert nicht mehr durch. Die Schwarten haben die sonst durchscheinende Pleura in einen grauweissen, undurchsichtigen Ueberzug gehüllt. Die Schwarten lassen sich jedoch noch leicht mit dem scharfen Löffel abstreifen. Auch gelingt es zumeist der Lunge noch, diesen lästigen Schwartenmantel durch die bei jeder Athmung, bei jedem Hustenstoss ständig wiederkehrenden Abstossbewegungen von sich abzuschütteln, zumal wenn sie darin durch genügende Aufweichung der schwartigen Auflagerungen vermittelst Ausspülung der Pleurahöhle unterstützt wird. Es sind oft ganz beträchtliche Mengen von Schwarten und Fetzen, die sich im Laufe der Behandlung abstossen. Ist das Parenchym der Lunge sonst gesund, ist die

Pleura noch nicht schwielig verändert, so gewinnt die Lunge ihr altes Volumen trotz reichlicher Schwartenauflagerungen nach verhältnissmässig kurzer Zeit wieder. Die Lunge dehnt sich je länger, je mehr aus. Selbst sogar nach dem völligen narbigen Verschluss der Resectionsöffnung findet noch eine weitere Ausdehnung und Entfaltung der Lunge statt.

Bei schwieliger Verdickung der Pleura (oft kann die Pleura elephantiastisch verdickt sein) lässt sich von vorn herein nicht sagen, ob die Lunge von selbst im stande sein wird, sich völlig wieder zu entfalten, und wie weit ihre Elasticität Schaden gelitten hat. Hier gilt es abzuwarten und zu beobachten, ob die Lunge sich ausdehnt, und ob eine Entleerung der Eiteransammlung durch Resection nur einer Rippe ausreicht.

Hat die Lunge ihre Elasticität eingebüsst und nicht genügend Expansionskraft mehr, die Höhle auszufüllen, so bleibt ein Leerraum, in dem sich Eiter ansammelt, der sich von Zeit zu Zeit in wechselnder Menge durch eine Fistel entleert. Es reicht dann die blosse Druckentlastung durch Eiterentleerung nicht aus. Der Druck war zu gross gewesen und hatte zu lange gedauert. Die Entzündung der Pleura hat ihrerseits wieder auf die Lunge übergegriffen. Das subpleurale Entzündungsinfiltrat der schwielig veränderten Pleura hindert die Lunge an ihrer Entfaltung. Oder der Pleuraüberzug ist geschrumpft, ist zu klein geworden für die Lungenparenchymmasse. Es muss die schädliche Wirkung des Druckes durch Zug ausgeglichen werden.

Indication.

Eine Fistel an sich wäre kein so grosses Unglück für den Träger, wenn sich nur die Brustfisteln und die Pleurahöhle epidermisirten. Die Brusthöhlenfisteln sind aber keine trockenen Luftgänge zu einer verhornten Pleurahöhle. Die Brustfellfisteln sind feucht, eitern ständig. Je mehr sie sich schliessen, desto mehr verhält sich der Eiter und zersetzt sich. In der stets recidivirenden Eiterung liegt die Gefahr für den Träger. Immer mehr und mehr magern eiternde Kranke ab. Die Kranken verlieren den Appetit, wenn sie eine eiternde Wundhöhle in sich beherbergen. Schliesslich entwickelt sich eine Cachexie.

In dieser Gefahr der Cachexie liegt die vitale Indication zur Thoracoplastik begründet.

Pleuraempyemkranke dürfen nach der Empyemoperation mit Rippenresection nicht weiter abnehmen, sondern müssen an Körperfülle zunehmen. Das ist eine Forderung, die durch die Erfahrung

bestätigt ist und aus der Erfahrung gewonnen ist, auf deren Erfüllung in Bethanien bei jedem einzelnen operirten Pleuraempyemkranken geachtet wird. Von der Erfüllung oder Nichterfüllung dieser Forderung wird das weitere Handeln abhängig gemacht.

Die Anorexie, die gar nicht so selten eine Begleiterscheinung der Pleuraempyemerkrankung ist, schwindet nach der Pleuraempyemoperation mit Rippenresection und macht sehr häufig nach der Operation einem Appetit Platz, der die Kranken sehr bald wieder in eine blühende Constitution bringt. Es ist dies etwas sehr Auffälliges. Schon bei dem tuberculösen Pyothorax (Deutsche Zeitschr. f. Chirurgie, Bd. XLVI, S. 439) habe ich darauf hingewiesen, dass diarrhoische Stuhlentleerungen bei Pleuraempyemkranken ein verdächtiges Zeichen auf Tuberculose sind, dass Magen- und Darmfunktion bei Pleuraempyemkranken nach der Operation in der Regel nicht darniederliegen, sondern dass Pleuraempyemkranke, wenn erst der chirurgische Eingriff überstanden ist, einen sehr guten Appetit entwickeln und darum auch das Krankenhaus in sehr gutem Allgemeinbefinden verlassen, wenn sie die völlige Vernarbung im Krankenhaus abwarten.

Wenn ein Pleuraempyemkranker nach der Operation bei genügender Sicherung des Eiterabflusses und trotz scheinbaren Nachlassens der Eitersecretion keinen rechten Appetit entwickelt und nicht an Körperfülle zunimmt, so drängt sich immer, wie langjährige Erfahrungen in Bethanien gezeigt haben, der nicht unbegründete Verdacht auf, dass noch nicht alles in Ordnung ist, dass die Resection nur einer Rippe zur Ausheilung des Empyems nicht genügt hat, sondern dass ein erneuter operativer Eingriff eine secundäre Thoracoplastik vorgenommen werden muss, um durch Entknöcherung und Spaltung der Brustwand die Eiterbrust nach Art der gewöhnlichen Behandlung der Abscesse durch Ausfüllen mit Gaze zur Heilung zu bringen.

Aus dieser Art der Indicationsstellung ergiebt sich auch die Forderung sowohl für die Operation als auch für die Nachbehandlung, dass nicht genäht wird, dass nicht Weichtheile noch geopfert werden, dass die Brustwandung nicht entfernt, sondern nur gespalten wird.

Kräfteverfall wird in Bethanien nicht als Gegenindication der Thoracoplastik angesehen. In Bethanien wird Eitersiechthum nicht nur nicht als Gegenindication, sondern als vitale Indication im strengsten Sinne erachtet, da die Hoffnung besteht, dass wenn der Kräfteverfall und das Eitersiechthum in ursächlichem Verhältniss zur Pleuraerkrankung stehen (was ja doch das Wahrscheinlichere ist) dem

Fortschreiten des Kräfteverfalls und des Eitersiechthums zugleich mit einer Bekämpfung der Eiterung der Brusthöhle als ihrer Wurzel am gründlichsten und sichersten Einhalt geboten wird. Stimulantien müssen über den drohenden Collaps, wie ihn eine so gewuchtige und eingreifende Operation mit sich führt, hinweghelfen.

Die Begründung der Operation.

Einziehung der Brustwand, mag dieselbe nun als Exspirationsstellung des Brustkorbes aufzufassen oder als durch den Narbenzug der verdickten Pleura anzusehen sein, ist das Adjuvans; Wiederentfaltung der Lunge die Basis; Verlagerung der Nachbarorgane das Corrigens des Receptes, das sich die Natur bei den Reparationsvorgängen zwecks Ausheilung der Pleuraempyeme verschreibt. Bei richtiger Mischung des Receptes tritt Heilung ein. Bei unrichtiger Mischung lässt die Heilung auf sich warten oder bleibt gänzlich aus.

Grund und Ursache ist dann die schwielige Brustfellentzündung, die indurirte Pleuritis.

Die Brustfellschwiele ist ausgezeichnet durch ihre Zähigkeit, durch ihre Gefässarmuth und meist durch die Unregelmässigkeit ihrer Oberfläche, wenn sie mit vielen Schwielen besetzt ist. Daraus erklärt sich eine Neigung zum Zerfall. Der höckerige Charakter der Innenfläche ist dafür ein Zeichen. Berg und Thal wechselt. In den einzelnen Fächern finden sich käsige Einlagerungen eingedickten Eiters oder faulender Detritusmassen. Gerade diese käsigen Einlagerungen der Brustfellschwiele sind eine Gefahr für den Organismus, weil sich Wundkrankheiten gern daraus entwickeln, und eine Ursache, warum sich die Heilung verzögert.

Auf dieser Gefässarmuth der Brustfellschwiele und der Neigung der Schwarten zum Zerfall basirt das in Bethanien übliche Operationsverfahren der offenen Wundbehandlung der schwieligen Brustfellentzündung, die Pleuraschwiele sowohl die costale als auch die pulmonale, mediastinale und diaphragmatische zur Reinigung und Erweichung zu bringen durch Erregung von Eiterung mittels Tamponade. Ganz wie bei der alten Schnittoperation der Hydrocele oder besser der Vaginalitis indurata testis lässt sich auch die Brustfellschwiele durch Spaltung der Brustwand und Ausfüllen der Wundhöhle mit Gaze zur Eiterung bringen und so durch Vernarbung beseitigen.

Beschreibung der Operation.

Dem Princip der breiten, resp. hohen Eröffnung gemäss schneidet Herr Geheimrath Rose bei Fistelempyemen, bei denen bereits eine

Rippenresection vorangegangen war, parallel dem ursprünglichen Resectionsschnitt auf die nächst obere Rippe ein. Die Mitte des Schnittes liegt über der Fistelöffnung. Die Rippe (gewöhnlich ist es die siebente oder achte) wird aus ihrem Periostmantel losgeschält und resecirt. Hat sich bereits die früher resecirte Rippe regenerirt, oder haben sich Verwachsungen der bereits resecirten Rippe mit der oberen Nachbarrippe gebildet, so wird auch das neugebildete Knochenstück oder die knöcherne Verwachsung entfernt. Dann wird mit einem Knopfmesser von der Fistel aus die Rippen- und Zwischenrippenwand senkrecht gespalten. Falls die durchschnittene Intercostalarterie noch nicht thrombosirt ist, wird sie unterbunden. Es klafft nun in der Regel die Pleurahöhle so weit, dass sie die Einführung der Hand gestattet oder mit den Fingern abgetastet werden kann. Besteht noch eine untere Höhle, so wird die untere Nachbarrippe resecirt und die Fistel ebenso wie nach oben und aufwärts, auch nach unten und abwärts eingeschnitten, die entknöcherte Rippenwand sowie die Zwischenrippenwand gespalten und die Intercostalarterie unterbunden. Ist dies nicht der Fall, hat sich das Zwerchfell bereits an die unteren Rippen angelegt, so werden sogleich noch so viel obere Rippen resecirt, bis dass die Grenze der Höhle gefühlt wird. Zu dem Zwecke wird sowohl vorn als auch hinten im stumpfen Winkel zum Rippenresectionsparallelschnitt je ein Schnitt hinzugefügt. Die Weichtheile mitsammt dem Schulterblatt werden kräftig zurückgezogen und nun Schritt für Schritt eine Rippe nach der anderen resecirt und die Rippen- und Zwischenrippenwand jedesmal nach der Resection der betreffenden Rippe vom Operateur sowie vom Assistenten zwischen linken Daumen und linken Zeigefinger gepackt und zwischen den Fingern durchschnitten. Die durchschnittene Intercostalarterie ist so zwischen dem Daumen und Zeigefinger der linken Hand comprimirt und kann so leicht ligirt werden. Zuerst wird das dorsale Ende ligirt, sodann auch das sternale Schnittende der Arterie.

Die jedesmalige Schnittrichtung bei der Spaltung der entknöcherten Rippen- und Zwischenrippenwand richtet sich nach der Form und Direction der Pleuraeiterhöhle. Geht die Höhle mehr nach vorn, so wird noch mehr von der Rippe nach vornhin resecirt. Erstreckt sich die Höhle, wie es gewöhnlich der Fall ist, noch mehr nach hinten, so wird noch mehr von der Rippe nach hinten resecirt. Der Spaltschnitt der Rippen- und Zwischenrippenwand ist bei jeder Operation verschieden, da er sich nach Form, Grösse und Ausdehnung der Höhle richtet.

Die Schwarten der so freigelegten Höhle werden mit einem scharfen Löffel abgekratzt, und zwar allseitig sowohl die costale Wand als auch die viscerale Wand in Sonderheit der Lungengrund. Die Fetzen werden abgespült.

Die Höhle wird dann besichtigt.

Besonders wird auf etwaige Abkapselungen geachtet und Acht gegeben, dass die Höhle auch wirklich bis zur Grenze frei zugänglich ist, dass sich der Brustwandlappen bis zur Grenze völlig zurückbiegen lässt und nicht daran durch die Dachsparren der Rippenstümpfe gehindert wird.

Hinderliche Verklebungen lassen sich leicht mit dem Finger trennen.

Abkapselungen kommen gar nicht so selten vor.

So sehr erwünscht Verwachsungen der Pleurablätter für die Entfaltung der Lunge sind, so leicht kann es vorkommen, dass sich Eiter hinter einer solchen pleuralen Zwischenwand verhält. Es wird zwar immer in Bethanien bei der Pleuraempyemoperation mit Rippenresection drainirt, nicht immer jedoch verhindert die Drainage derartige Absackungen. Es kann sich eine Fistel bilden zu einem höher gelegenen Eiterherd, was namentlich bei Fremdkörpern gern der Fall ist. Die Fistel ist dann ein Senkungskanal zu einem höher gelegenen Eitersee.

Alle Buchten müssen bei der Operation freigelegt und während der Nachbehandlung offen gehalten werden; denn das ist das Wesentliche der offenen Wundbehandlung nach dem Verfahren von Geheimrath Rose, dass durch die Operation eine wirklich offen zu Tage liegende Wundfläche geschaffen, und dass während der Nachbehandlung diese Wundfläche offen und frei zugänglich erhalten wird. Freiluftbehandlung kommt erst in 2. Linie in Betracht.

Um die Wundfläche während der Nachbehandlung offen zugänglich zu erhalten, wird sie mit Gaze locker ausgefüllt. Bei der Ausfüllung mit Gaze ist die Hauptsorgfalt darauf zu richten, dass auch alle Winkel, Ecken, Fächer und Buchten mit Gaze lose ausgestopft werden, dass nicht statt der lockeren Ausfüllung mit Gaze, die nur die Wände der Höhle auseinander halten soll, eine obturirende Tamponade erzielt wird, die die Ausdehnung des Herzens hindert. Bei der Ausfüllung mit Gaze müssen die mobilisirten Brustkorbwände kräftig auseinander gehalten, vor allem das Schulterblatt gut abgehoben werden. Eine Naht wird nicht angelegt. Die Wunde soll ja offen gehalten werden und sich erst secundär durch Granulation schliessen.

Die Nachbehandlung geschieht bei der secundären Thoracoplastik nach denselben Grundsätzen wie bei der primären Pleuraempyemoperation mit einfacher Rippenresection, nur dass stets locker mit Gaze ausgefüllt, nicht drainirt wird, und dass noch mehr Acht gegeben werden muss, dass die Wundhöhle von Grund aus zur Heilung kommt. Es dürfen sich keine Buchten und Höhlen bilden, es muss die ganze Wundfläche bis in die fernsten Ecken und Winkel während der ganzen Nachbehandlung hindurch frei und offen durch das Auge controlirbar daliegen.

Wie bei der Pleuraempyemoperation mit einfacher Rippenresection so erfordert auch bei der secundären Thoracoplastik in den nächsten 24 Stunden nach der Operation der drohende Collaps die scharfe Aufmerksamkeit des behandelnden Arztes. Ohne subcutane Aethereinverleibungen kommt man bei der grossen Wucht der secundären Thoracoplastik nicht aus. Die Aetherspritze thut man gut sofort nach der Operation bereit zu halten.

Werth und Zweck der Operation.

Der Vortheil der offenen Behandlung der schwieligen Brustfellentzündung liegt darin, dass nicht nur eine Seitenwand der schwieligen Eiterhöhle mechanisch in Angriff genommen wird, sondern dass versucht wird, die gesammte Eiterhöhle zur Granulation zu bringen.

Ein weiterer Vortheil ist der, dass nur die Hartgebilde der Brustwand entfernt sind, dass der Rest der Brustwand erhalten bleibt. Die Rippen besitzen eine grosse Regenerationsfähigkeit. Sind die Zwischenrippenmuskeln einmal fortgeschnitten, so fällt ihre Wirkung aus. Die Musculatur regenerirt sich nicht wieder. Zudem sind die Rippen meist torquirt und verbildet [1]) oder verdickt. [2]) Ihre Entfernung ist daher zu verschmerzen.

Ein 3. Vortheil ist der, dass die offene Behandlung eine Controle der Lunge und ihrer Oberfläche durch das Auge und die Finger gewährleistet auch dann noch, wenn sich das Lungenfell von seiner Schwiele gereinigt hat. Etwaigen Erkrankungen der Lunge selbst ist damit die Thür zur Abstossung offen gehalten.

Ein 4. Vortheil ist der, dass die durch Entfernung der Hart-

1) Archiv für klinische Chirurgie. 1892. XLIII. Bd. S. 211. — Helferich, Klinische und anatomische Beobachtungen an grossen Empyemhöhlen.

2) The Dublin Journal of Medical Science. Vol. XVII. Dublin 1840. S. 509. Dr. Stokes, Hyperosteosis of the Ribs in Chronic Empyema. „The true ribs in the affected side were exceedingly dense and hard and nearly three times as thick as those in the opposite side." Stokes erinnert hierbei „to the hypertrophy of the bones of the cranium in chronic hydrocephalus."

gebilde und Spaltung der Brustwand gewonnene Biegsamkeit des Brustkorbes nicht sofort bei der Operation ausgenutzt wird, sondern erst im Laufe der Nachbehandlung zur Verwendung kommt, wenn sich die Pleura bereits gereinigt hat, und so die pulmonale Pleuraschwiele für die Entfaltung der Lunge kein Hinderniss mehr bietet.

Die offene Behandlung der schwieligen Brustfellentzündung nimmt nicht nur die costale Seitenwand sondern auch die viscerale Wand des pleuralen Eitersackes in Angriff. Die offene Behandlung der schwieligen Brustfellentzündung sucht nicht bloss auf die Brustwandung, sondern auch auf die Lunge eine plastische modellirende Wirkung auszuüben und erreicht das mit Erfolg. Die offene Behandlung der schwieligen Brustfellentzündung ist nicht bloss eine Thoracoplastik im landläufigen Sinne, sondern, wenn man so will, auch eine Lungenplastik, und zwar beides zu gleicher Zeit: eine pneumothoracoplastice. Die plastische Wirkung kommt aber erst im Laufe der Nachbehandlung zur Geltung, erst dann, wenn sich die Pleurahöhle gereinigt hat. Nicht in die Operation selbst wird die plastische Wirkung verlegt, sondern von der Nachbehandlung erwartet. Eine Verwachsung der Pleurablätter findet erst statt, wenn im Granulationsstadium die harte Pleuraschwiele beseitigt ist. Die sich nach Art einer Tabaksbeutelschnur dann im Vernarbungsstadium concentrisch zusammenziehenden Granulationen der Brustwand ziehen auch die darunterliegende Lunge heraus. Die vorher durch die Lungenfellschwiele comprimirte Lunge ist zu dieser Zeit auch im stande, dem Zug zu folgen, da die bis lang hindernde und der Entfaltung entgegenstehende Pleuraschwiele, während ihre Schwarten zerfallen sind, sich inzwischen durch Eiterung erweicht und gereinigt hat.

Eine wirksame Attraction auf die comprimirte Lunge kann die mobilisirte Brustwand jedoch nur dann entfalten, wenn sie nicht ganz ihren Rippenhalt verloren hat. Wie die Wirkung des Muskels abhängig ist von Ansatz und Ursprung, so ist auch die Wirkung der mobilisirten Brustwand auf die comprimirte Lunge abhängig von ihrem Ansatz, d. h. der Verwachsung der Pleurablätter und von ihrem Ursprung, d. h. dem Rest des knöchernen Brustkorbes. Es dürfen deshalb die Rippen bei der offenen Behandlung der schwieligen Brustfellentzündung nach dem Verfahren von Geheimrath Rose nicht in toto exstirpirt werden, sondern die Rippen dürfen nur partiell entfernt, nur resecirt werden. Die restirenden Fragmente der resecirten Rippen sollen bei diesem Verfahren den concentrischen Zug der schrumpfenden Granulationen der entknöcherten Brust-

wand corrigiren, indem sie als fester Ursprungspunkt der mobilisirten Brustwand, die durch Erweichung und Reinigung der Pleuraschwiele beweglich gemachte Lunge aus der Tiefe der Pleurahöhle

Tabellarische

Laufende Nummer der Krankengeschichten	Geschlecht und Alter	Grösse des Pleura-empyems	Art des Pleuraempyems	Brustseiten: Rechts	Brustseiten: Links	Vernarbt entlassen	Vor beendeter Heilung aus dem Krankenhause entlassen	Gestorben	Zahl der Operationen
1	Männlich, 26 Jahre alt.	Circumscript.	Pneumothorax. Hämatothorax. Empyema pleurae sinistrae fibrinosum. Empyema pleurae s. ichoros. Gangraena pulmonis. Pericarditis obliterans durch blinden Brustschuss.	—	1	1	—	—	5
2	Männlich, 36 Jahre alt.	Total. Perforirt.	Empyema pleurae violentum perforatum durch Fall mit Caries der gebrochenen Rippen.	—	1	1	—	—	3
3	Mädchen, 5¾ Jahre alt.	Total. Perforirt.	Empyema pleurae metapneumonicum perforatum.	—	(1)	(1)	—	—	(2)
4	Männlich, 47 Jahre alt.	Gross.	Potatorenempyem.	—	1	1	—	—	2
5	Knabe, 6½ Jahre alt.	Mittelgross.	Empyema pleurae metabronchiticum post diphtheriam.	—	(1)	(1)	—	—	(2)
6	Weiblich, 18 Jahre alt.	Gross.	Metapneumonische Form des Typhusempyems.	1	—	1	—	—	4
7	Weiblich.	Total.	Empyema pleurae indurativae ex febri puerperale bei einer tertiär Erkrankten. Lungeninfarcte. Lungendurchlöcherung.	—	1	1	—	—	3
8	Knabe, 7¾ Jahre alt.	Total. Herz verdrängt.	Empyema pleurae simplex.	(1)	—	—	(1)*	—	(3)

* Heilte spontan nach Jahresfrist unter Anwendung von Soolbädern aus.

( ) Die eingeklammerten Ziffern bedeuten die Fälle, welche bei Kindern vorkamen.

Die Fälle, welche beim weiblichen Geschlecht vorkamen, sind gesperrt gedruckt.

allmählich an die Oberfläche des Brustkorbes herausziehen. So wird durch die Vernarbung der grossen Wunde die comprimirte Lunge entfaltet und zu einem grossen Theil hervorgezogen.

Uebersicht.

Zahl der resecirten Rippen ins Gesammt	Gesammtlänge der resecirten Rippen in Centimetern	Alter des Pleuraempyems oder Zeit der Erkrankung vor der Operation	Zeit, welche zwischen der primären Pleuraempyemoperation mit Rippenresection u. der secundären Pneumothoracoplastik verstrichen ist	Zeitdauer der Heilung der Pneumothoracoplastice	Ganze Dauer der Heilung: der einfachen Empyemoperation und der secundären Pneumothoracoplastik	Zeit, welche seit der Entlassung bis zur Wiedervorstellung verstrichen ist, ohne Recidiv. In Jahren	Bemerkungen
5	22 cm	1/2 Monat.	70 Tage.	109 Tage.	197 Tage.	6 1/4 Jahre.	Im stande, seinem eigenen Geschäfte vorzustehen. Muss viel herumlaufen.
8	60 cm	6 Mon.	177 T.	79 T.	256 T.	—	Keine Nachricht erhalten.
(3)	(13 1/4 cm)	(3 Mon.)	(135 T.)	(114 T.)	(249 T.)	(4 3/4 J.)	Geht noch in die Schule, nimmt aber am Turnunterricht Theil und läuft gern Schlittschuh.
3	14 cm	1/2 Mon.	1 J. 13 T.	256 T.	634 T.	3 Jahre später gestorben.	
(4)	(17 cm)	(1 1/2 Mon.)	(56 T.)	(88 T.)	(144 T.)	(2 3/4 J.)	Besucht die Schule, bleibt aber zurück. Sehr schmächtiger, elender, hochgeschossener Junge.
6	62 cm	1 Mon.	64 T.	113 T.	177 T.	4 2/3 J.	Vollkommen arbeitsfähig. 1897 operirt wegen Blinddarmentzündung.
9	84 cm	—	56 T.	484 T.	540 T.	—	Ist im Haushalt wirthschaftlich thätig.
(4)	(29 cm)	—	(331 T.)	3 1/2 J.	4 1/3 J.	5 2/3 J.	Auf Alt-Tuberculin reagirt. In der Lehre, wird Lithograph.

Laufende Nummer der Krankengeschichten	Geschlecht und Alter	Grösse des Pleura-empyems	Art des Pneuraempyems	Brustseiten: Rechts	Brustseiten: Links	Vernarbt entlassen	Vor beendeter Heilung aus dem Krankenhause entlassen	Gestorben	Zahl der Operationen
9	Männlich, 54 Jahre alt.	Total. Herz verdrängt.	Empyema pleurae simplex.	—	1	1	—	—	2
10	Männlich, 35 Jahre alt.	Circumscript.	Empyema pleurae simplex fistulosum. Abscessus retrocostalis subphrenicus. Caries costarum.	—	1	1	—	—	4
11	Weiblich, 27 Jahre alt.	Gross.	Empyema pleurae simplex fistulosum.	—	1	1	—	—	1
12	Männlich, 40 Jahre alt.	Circumscript.	Empyema pleurae foetidum redux.	1	—	1	—	—	2
13	Männlich, 30 Jahre alt.	Total.	Empyema pleurae redux.	—	1	—	1**	—	3
14	Weiblich, 26 Jahre alt.	Total.	Empyema pleurae hereditate scrophulosae.	1	—	1	—	—	3
15	Männlich, 24 Jahre alt.	Total.	Empyema pleurae metapneumonicum hereditate tuberculosi.	1	—	—	1***	—	3
16	Weiblich, 32 Jahre alt.	Total.	Empyema pleurae metapneumonicum in phthisica.	1	—	1	—	—	3
17	Männlich, 30 Jahre alt.	Total.	Empyema pleurae pulmonis tuberculosi.	1	—	—	—	1	2
18	Männlich, 54 Jahre alt.	Total.	Empyema pleurae pulmonis tuberculosi.	1	—	—	—	1	3

** Kam nach Abstossung eines Rippenrandsequesters nach 1½ Jahren spontan zur Ausheilung.

*** Blieb ungeheilt und ist am 30. December 1898 an capillärer Bronchitis verstorben (Standesamtliche Mittheilung). [Zusatz während der Correctur.]

Zahl der resecirten Rippen ins Gesammt	Gesammtlänge der resecirten Rippen in Centimetern	Alter des Pleuraempyems oder Zeit der Erkrankung vor der Operation	Zeit, welche zwischen der primären Pleuraempyem-operation mit Rippenre-section u. der secundären Pneumothoracoplastik verstrichen ist	Zeitdauer der Heilung der Pneumothoraco-plastice	Ganze Dauer der Hei-lung: der einfachen Em-pyemoperation und der secundären Pneumo-thoracoplastik	Zeit, welche seit der Entlassung bis zur Wie-dervorstellung verstri-chen ist, ohne Recidiv. In Jahren.	Bemerkungen
4	25 cm	1 Mon.	50 Tage.	105 Tage.	155 Tage.	5¼ J.	Arbeitsfähig.
10	73½ cm	6 J.	89 T.	278 T.	367 T.	4½ J.	Arbeitet seit 1½ Jahren ununterbrochen werktäglich in Lederfabrik.
5	49,5 cm	¾ J.	Vor ¾ J. anderwärts thoracocentesirt.	260 T.	—	1¾ J.	Geht ihrem Beruf als Näherin nach und will heirathen.
3	Fehlt.	2 J.	1¾ J.	8 Mon.	9 Monate.	7 Jahre später in voller Amtsthätigkeit als Lehrer gestorben.	
8	74½ cm	1 Mon.	11 Mon.	2¼ J.	3¼ J.	2¼ J.	Verdient sein Brot als Anstreicher. Muss aber öfters aussetzen, wenn die Anstrengungen zu gross sind.
4	41 cm	1 Mon.	58 T.	117 T.	175 T.	4½ J.	Ein Jahr nach der Operation durch Fall Hämatom der Narbe. Hilft im Haushalt.
8	56 cm	Unbestimmt. 1—2 J.	206 T.	—	—	—	Später im Augusta-Hospital in Berlin operirt und auch dort ungeheilt entlassen.
9	92 cm	1 Mon.	71 T.	778 T.	849 T.	11 J.	Im Bureau beschäftigt und als Kassenbote im Dienste ihres Krankenhauses thätig.
5	75 cm	Mehrere Wochen.	57 T.	—	—	—	Starb 87 Tage nach der Pneumothoracoplastik an Herzschwäche durch Erguss in der anderen Brusthälfte bei diffuser Tuberculose der ganzen Lunge.
7	81 cm	1 Mon.	59 T.	—	—	—	Starb 147 Tage nach der Pneumothoracoplastik an Lungenembolie im Anschluss an eine frischgesetzte Nekrotomiewunde. Das Empyem war durch Verwachsung der Pleurablätter im übrigen ausgeheilt.

Für die Ausheilung des Pleuraempyems und für die Beurtheilung der Erfolge der einfachen Rippenresection ist der Zustand der Lunge sowohl der der athmenden Lungenzellen als auch der der zuführenden Luftröhren beider Brustseiten von ausschlaggebender Wichtigkeit, wie ich in der bereits erwähnten Bearbeitung der Erfolge der Rippenresection beim Pleuraempyem hinsichtlich ihrer Abhängigkeit von den Complicationen darzuthun versucht habe. Auch bei der secundären Pneumothoracoplastik zeigt sich die Abhängigkeit des Erfolges von der Aetiologie. Von achtzehn auf diese Weise operirten Kranken verliessen dreizehn völlig geheilt das Krankenhaus, entzogen sich drei in Heilung der weiteren Behandlung im Krankenhause und starben zwei. Die beiden Todesfälle waren 2 Fälle von Empyema pleurae pulmonis tuberculosi. Der eine der beiden Schwindsüchtigen, bei dem secundär etwa 67½ cm Rippen entfernt wurden, überlebte den Eingriff 87 Tage und starb an Erschöpfung; der andere, bei dem etwa 70 cm Rippen entfernt wurden, starb 147 Tage nach der secundären Pneumothoracoplastik an marantischer Lungenembolie. In letzterem Falle war Obliteration der Pleurahöhle bereits eingetreten bis auf eine frischgesetzte trichterförmige Nekrotomiewunde, trotzdem die ganze rechte Lunge durch und durch tuberculös war, wie die Nekroskopie ergab. Was wir von der offenen Behandlung der schwieligen Brustfellentzündung erwarten können, die Obliteration des erkrankten Pleuraraumes hatte die offene Behandlung geleistet trotz bestehender Tuberculose. Dass der Kranke trotzdem starb, fällt nicht der secundären Pneumothoracoplastik als solcher zur Last. Gelegentlich rafft auch andere Kranke, selbst solche, welche geheilt die Anstalt verlassen wollen, eine Lungenembolie infolge marantischer Thrombose der Cruralis in jäher Dissonanz hinweg, wie ich es unlängst bei einer geheilten Unterarmfractur erlebte.

Tuberculose gilt in Bethanien nicht als Gegenindication zur offenen Behandlung der schwieligen Brustfellentzündung. Bei isolirter Lungentuberculose lässt sich dauernde Heilung durch secundäre Pneumothoracoplastik erhoffen. Bei bereits disseminirter Lungentuberculose, welche dann auch meist beiderseitig ist, sind die Aussichten für die secundäre Pneumothoracoplastik schlechter, aber doch keineswegs von vorn herein etwa gänzlich aussichtslos.

In Fall Nr. 16 z. B. bestand neben dem Totalempyem der Pleura rechterseits eine Spitzeninfiltration linkerseits. Dieser Fall ist völlig zur Ausheilung gekommen und bis jetzt — es sind seitdem 11 Jahre verflossen — geheilt geblieben.

In zwei anderen wegen Heredität der Tuberculose verdächtigen Fällen verliess ein Patient das Krankenhaus vor beendeter Heilung (Nr. 15), heilte der andere Fall (Nr. 14) aus und ist bis jetzt 4½ Jahr geheilt geblieben.

Den tuberculösen Empyemen am nächsten stehen die einfachen, schleichend entstandenen, bei denen keine Erkrankung der Lunge vorangegangen war, noch eine Erkrankung der Lunge eine ärztliche Behandlung nothwendig gemacht hätte, kurz bei denen jeder Anhalt für die Aetiologie fehlt. Zwei von diesen schleichend entstandenen Fällen sind sehr der Tuberculose verdächtig. Im Fall 11 bestand neben dem Empyem der Pleura noch eine Kniegelenkscontractur. Das ärztliche Begleitattest, das die Kranke behufs Erlangung einer Freistelle einreichte, schloss „Aufnahme in ein Krankenhaus unbedingt nöthig, behufs eventueller Resection einer oder mehrerer Rippen, soweit dies die sehr florid sich entwickelnde Allgemeintuberculose etwa noch gestattet". In Fall Nr. 8 ist sogar wegen Verdacht auf Tuberculose eine Tuberculincur eingeleitet worden, und hat Patient auch auf Injectionen mit Alttuberculin reagirt. Patient verliess das Krankenhaus vor beendeter Heilung. Die Wunde schloss sich nach Jahrehfrist spontan unter Anwendung von Soolbädern und ist seit 5 Jahren geschlossen geblieben. Eine Spina ventosa des linken Kleinfingers, welche später einen operativen Eingriff nöthig machte, verstärkt noch klinisch den Verdacht auf Tuberculose.

Eine Betheiligung der Lunge an dem pleuralen Krankheitsprocess fand sich in Fall Nr. 1; Nr. 7; Nr. 12; Nr. 15; Nr. 16; Nr. 17; Nr. 18.

Die Lungenbetheiligung äusserte sich:

1. als Gangrän (einmal geheilt)
2. als Lungeninfarct (einmal geheilt 3 Infarcte)
3. als Durchlöcherung der Lunge (zweimal geheilt)
4. als Vomica (einmal ungeheilt)
5. als disseminirte Tuberculose (zweimal gestorben).

Lungengangrän fand sich in dem traumatisch durch Schuss entstandenen linksseitigen Pleuraempyem. Bei diesem war Herz und Lunge in Mitleidenschaft gezogen. Zwischen Herz, Lunge und Brustwand hatten um Eitersäcke sich zahlreiche Adhäsionen gebildet. Das ganze Pericard war vereitert und mit Fibrinzotten belegt, ganz wie die damit offen zusammenhängende Pleura. Die Kugel wurde nicht bemerkt. Der Fremdkörper heilte ein. Die Zertrümmerung aber, die die Kugel auf ihrer Bahn durch die Lunge anrichtete,

gangränescirte und ist durch die offene Behandlung der Pleuritis schadlos zur Abstossung gebracht worden. Gerade in der dauernd gewährleisteten Möglichkeit der Ausstossung derartiger gangränöser Lungenfetzen durch die offene Behandlung der schwieligen Brustfellentzündung ohne weitere Zufälle liegt der Werth, und zeigt sich die Leistungsfähigkeit der offenen Behandlung der schwieligen Brustfellentzündung. Solche Fälle traumatischen Ursprungs mit consecutivem Brand der Lunge zwingen geradezu eine offene Behandlung auf. Selbst wenn es gelingt, bei unseren jetzigen verbesserten Hülfsmitteln die Kugel in der Lunge zu finden und zu entfernen, so darf man sich doch nicht der Täuschung hingeben, dass nun operativ alles für den Kranken gethan ist. Den Schaden, den die Kugel auf ihrem Wege angerichtet hat, gilt es auch noch zu repariren. Und dieser Schaden kann weit grössere Schwierigkeiten machen als die Entfernung der Kugel, die gelegentlich subcutan auf dem Rücken, nahe dem Schulterblatt zu fühlen ist, wie es jetzt zufällig gerade der Fall ist bei einem auf der Station befindlichen jugendlichen Selbstmörder.

Lungeninfarctbildung und Lungeninfarctabstossung fand sich in einem Fall von puerperalluetischem Pleuraempyem. Die offene Behandlung bewährte sich in diesem Fall ganz besonders, insofern als sie die Abstossung dreier Lungeninfarcte aufs trefflichste ermöglichste.

Der Lungeninfarct liegt von all den verschiedenen Erkrankungen der Lunge insofern für die Behandlung am günstigsten, weil er am oberflächlichsten, am meisten pleuralwärts liegt. Da die Demarcation des Lungeninfarctes nur sehr langsam vor sich geht, und da es nicht rathsam ist, dem Demarcationsvorgang mit dem Messer nachzuhelfen, so ergiebt sich aus der Langsamkeit des Demarcationsprocesses die Forderung, die Brustwunde lange offen zu halten und sie nicht etwa zu nähen.

Sind die Lungeninfarcte bereits demarkirt oder bereits abgestossen zur Zeit der primären Rippenresection, so können sich die Lungeninfarcte natürlich auch durch die Resectionslücke bei der Pleuraempyemoperation mit einfacher Rippenresection entfernen. Geht aber der Eiterguss der Demarcation des Lungeninfarctes voran, und hat die Pleuraempyemoperation bereits vor der Abstossung des Lungeninfarctes vorgenommen werden müssen, ehe der Krankheitsprocess in der Lunge abgelaufen war, dann reicht die einfache Rippenresection nicht aus, und es wird noch eine secundäre Thoracopneumoplastik und Offenhaltung der Wunde für längere Zeit nöthig,

einerseits um der erkrankten Lunge Zeit für die Reparationsvorgänge zu lassen, anderseits um die Thür für die Abstossung des exfoliirten Lungeninfarctes offen zu halten.

Durchlöcherung der Lungenoberfläche kam dreimal zur Beobachtung in Fall Nr. 7, Nr. 12 und Nr. 16.

In Fall Nr. 16, einem rechtsseitigen metapneumonischen Pleuraempyem bei linksseitig beginnender Spitzeninfiltration fielen geraume Zeit nach Spaltung der Brustwand zwei kleine Flecke auf der Lungenoberfläche durch ihr dunkleres Colorit auf. Die anfänglich kleinen dunklen Stellen auf der Lungenoberfläche wurden immer grösser und erreichten schliesslich die Grösse eines Markstückes. Plötzlich stellte sich eines Tages im Anschluss an einen Verbandwechsel gleichzeitig mit starkem Hustenreiz schlechter Geschmack im Munde ein. Beim nächsten Verbandwechsel war das dunkle Colorit an beiden Stellen verschwunden und hatte einem mehr rosafarbenen, marmorirten Colorit Platz gemacht. In der oberen dieser beiden Stellen fand sich eine, oder fanden sich wohl richtiger mehrere freilich nicht sichtbare Lungenlöcher, durch die aber hörbar beim Husten Luft unter Zischen entweicht.

Dieses Zischen ist etwas ganz Eigenthümliches und verdient wohl beachtet zu werden. Das Zischen setzt eine oder mehrere, etwa ein Sieb sehr kleiner und feiner Oeffnungen oder Spalten voraus. Die cribröse Durchlöcherung der Lunge spielt eine nicht unwesentliche Rolle bei der Spontanheilung des Pleuraempyems durch Aushusten.

Beim pulmonalen tuberculösen Pneumothorax, bei dem ein oder mehrere grössere Bronchien frei sichtbar zu Tage liegen, hört man dieses Zischen nicht, sondern mehr ein Keuchen, mehr bronchiales Athmen.

Der Gedanke liegt nahe, dieses Zischen diagnostisch zu verwerthen zur Unterscheidung einer Durchlöcherung der Lungenzellen von einer Durchlöcherung der Lungenröhren.

Findet eine freie Communication eines Bronchus mit der Pleurahöhle statt, liegt ein grösserer Bronchus frei sichtbar zu Tage, so ist der Alveolengang gänzlich zerstört, oder sind die benachbarten Alveolen bereits mit eingeschmolzen. Die Alveole bietet kein Hinderniss mehr. Je nach dem Mangel oder dem Vorhandensein dieses alveolären Hindernisses ändert sich der Klangcharakter des Athmungsgeräusches. Bei freiliegender sichtbarer Lungenröhre mehr ein Stöhnen und Keuchen, bei reiner Durchlöcherung der Lungenzellen mehr ein Zischen, ein pfeifendes Hauchen.

Linksseitige Bronchitis bei rechtsseitigem Pleuraempyem fand sich siebenmal:

1. in Fall Nr. 6, einem Fall von typhöser Abart eines metapneumonischen Pleuraempyems.
2. in Fall Nr. 10, wo sich nach Jahresfrist nach der Entlassung aus dem Krankenhause noch über beiden Lungenspitzen Rasselgeräusche fanden.
3. in Fall Nr. 14, einem Fall von Influenzaempyem bei hereditär tuberculöser Belastung.
4. in Fall Nr. 15, dem ungeheilt gebliebenen Fall von metapneumonischem Pleuraempyem bei hereditärer Belastung, welcher Kranke viel und häufig von katarrhalischen Affectionen der Luftwege heimgesucht wurde.
5. in Fall Nr. 16, einem Fall von metapneumonischem Pleuraempyem putriden Charakters bei linksseitiger Lungenspitzeninfiltration.
6. in Fall Nr. 17, dem einen gestorbenen Fall von Empyema pleurae pulmonis tuberculosi.
7. in Fall Nr. 18, dem anderen gestorbenen Fall von Empyema pleurae pulmonis tuberculosi.

Rechtsseitige Bronchitis neben linksseitigem Pleuraempyem fand sich nur einmal:

In Fall Nr. 9, einem unvermittelt aufgetretenen Totalempyem bei einem 56 jährigen Manne.

Im ganzen fand sich also Bronchitis der anderen Seite achtmal unter 18 Fällen, d. h. etwa in der Hälfte der Fälle.

Eine Anlegung der Lunge an die Brustwand durch Selbstentfaltung ist bei lang anhaltenden Entzündungsvorgängen in den Bronchien, sei es nun denen der erkrankten Brustseite, oder sei es auch in denen der anderen Brusthälfte nicht zu erwarten oder unwahrscheinlich. Bronchitis der anderen Lungenhälfte beeinflusst, unterstützt und beschleunigt neben fortschreitender Abmagerung die Indication zur Pneumothoracoplastik. Funktionstüchtigkeit der anderen Lunge ist unerlässliche Bedingung für die selbstthätige Wiederentfaltung der pleuralempyematisch erkrankten Lungenhälfte. In der begleitenden Bronchitis deshalb die Ursache für die Entstehung der schwieligen Brustfellentzündung zu suchen, halte ich deswegen nicht für statthaft, weil sich Bronchitis als Begleiterscheinung nur in der Hälfte der Fälle fand und nicht, wie es für den Causalnexus erforderlich wäre, in allen Fällen. Wenn auch die begleitende Bronchitis nicht als alleinige Ursache für die Entstehung der schwieligen

Brustfellentzündung aus besagtem Grunde angesehen werden kann, so ist sie immerhin, wie die hohe Procentzahl 44,4 % zeigt, als ein nicht unwesentlicher unterstützender Factor zu betrachten, was die Ausbildung und Unterhaltung der schwieligen Entzündung des Brustfells betrifft.

I. Traumatische Pleuraempyeme.

1. Vulnus sclopet. penetrans cordis et pulmonis sinistr. caec. Pneumothorax. Haematothorax. Empyema pleurae fibrinosum. Empyema pleurae sinistrae ichorosum. Gangraena pulmonis. Pericarditis purulenta obliterans.

a) Punctio. Entleerung von etwa 500 ccm blutigen Eiters. Resectio costae VII longitudine 5,0 cm. Am 14. Juni 1892.
b) Resectio costae VI longitudine 4,0 cm. Entleerung jauchigen Eiters. Am 5. August 1892.
c) Resectio costae V et VI longitudine 2,5 + 3,0 = 5,5 cm. Am 23. August 1892
d) Extractio sequest. costar. necrot. Am 19. September 1892.
e) Resectio costarum III et IV longitudine 3,5 + 4,0 = 7,5 cm. Am 28. September 1892.

Heilung in 197 Tagen.

Albert W., 26 Jahre alt, Kaufmann aus Nakel, wurde am 27. Mai 1892 abends unter Nr. 672 in Bethanien eingeliefert. Patient hatte sich im Treptower Park abends um 1/2 9 Uhr mittels Revolvers in die linke Brust geschossen. Fast unmittelbar darnach hatte ihn der Parkwächter aufgefunden. Ein zufällig hinzugekommener Arzt legte den ersten Nothverband an und ordnete die Ueberführung des Verwundeten in einem Wagen in das Krankenhaus an. Bei der Aufnahme bestand beträchtliche Cyanose des Gesichtes. Die linke Brustseite ist sehr ausgedehnt und athmet fast gar nicht. Die Percussion links klingt laut und voll. Percussion und Palpation sind sehr schmerzhaft, besonders in unmittelbarer Nähe der Einschussöffnung. Letztere ist von Erbsengrösse, hat verbrannte Ränder und im Umkreise eines Zehnpfennigstückes geröthete Umgebung. Die Schusswunde beginnt im 6. Intercostalraum, 2 1/2 cm ausserhalb der linken Mamillarlinie. Ausschussöffnung nicht vorhanden. Die 6. Rippe scheint fracturirt zu sein. Die Athmungsgeräusche sind sehr abgeschwächt. Die Herztöne sind desgleichen nur ganz leise zu hören. Die Herzdämpfung ist der Schmerzen wegen nicht zu percutiren. Der Herzspitzenstoss ist nicht fühlbar. Puls klein, weich, schlägt 120 mal in der Minute. Die Athmung ist abdominal, oberflächlich, wiederholt sich 28 mal in der Minute. Urin dunkel, ohne Eiweiss. Temp. 38,7°. Krampfhafter Hustenreiz, ohne Auswurf. Wegen der heftigen Schmerzen und der starken Dyspnoe wird nach sorgfältiger Desinficirung der nicht blutenden Wunde eine Morphiuminjection und Eisblase applicirt. Trotz Morphium schläft Patient wenig, ist sehr aufgeregt und

klagt über heftiges, quälendes Durstgefühl. Linke Brustseite, besonders von der 3.—6. Rippe, stark hervorgewölbt.

Am Morgen nach der Aufnahme Temp. 39,4° C., Puls 124, Resp. 40. Ueber einer links deutlich sichtbaren Hervorwölbung der Brust tiefer, lauter Schall. In den hinteren unteren Partien noch keine Dämpfung. Behandlung mit subcutanen Morphiuminjectionen (— 0,04 pro die).

Im Laufe des Tages hustet Patient mehrmals blutigen Schleim aus. Beim Husten empfindet er stechende Schmerzen in der Schussöffnung. Letztere ist ganz trocken. Die Umgebung im Umkreise eines Zehnpfennigstückes infiltrirt, hart. Die Athemnoth bessert sich im Laufe des Tages. Dagegen lassen die Schmerzen beim Athemholen nur sehr wenig nach. Es tritt mehrmaliges Erbrechen gallig gefärbten Schleimes auf. Temperatur abends 38,5° C.

Das Erbrechen hält noch den nächstfolgenden Tag an. Im Sputum sind am 29. Mai 1892, am 2. Tage nach der Verletzung, einzelne Blutstreifen zu sehen. Ueber der linken Lunge klingt der Schall tympanitisch. Leicht tympanitisch klingt der Lungenschall bis zur vierten linken Rippe, von dort ab abwärts laut tympanitisch. Herzdämpfung nicht zu percutiren. Links hinten findet sich gleichfalls gedämpfter tympanitischer Schall. Athemgeräusch ist nur bis zur 5. Rippe von der Spitze abwärts hinten abgeschwächt zu hören.

Von nun ab lässt das Erbrechen nach. Die Schmerzen mindern sich auf Morphiuminjection und mit ihnen auch die Dyspnoe. Der Appetit liegt völlig darnieder. Im Stuhl kein Blut.

Patient erhält täglich 3 cg Morph. hydrochlori subcutan. Bis zum 8. Juni, dem 12. Tage nach der Verletzung, ist Patient fieberfrei. Von nun an tritt anhaltend hohes Fieber auf. Dasselbe ist bedingt und wird unterhalten von einem Pleuraerguss, der am 8. Juni bis zur 7. Rippe hinaufreichte, am 11. Juni, dem 15. Tage nach der Verletzung, bis zur 5. Rippe angestiegen war, um in dieser Höhe Halt zu machen. Nach vorn fiel die Dämpfungsgrenze allmählich ab. Oberhalb der Dämpfung fand sich leicht tympanitischer Schall. Athmungsgeräusch wurde im Bereich der Dämpfung nicht gehört. Der Stimmfremitus war, soweit die Dämpfung reichte, erloschen. Die Urinausscheidung hat um wenig abgenommen. Das Seitenstechen hat nachgelassen, statt dessen haben sich aber Kopfschmerzen und Uebelkeit eingestellt. Die Cyanose des Gesichtes ist stärker geworden, und die Athemnoth hat sich gesteigert. Die Herzdämpfung lässt sich jetzt percutiren. Das Herz überragt um Fingerbreite den rechten Sternalrand.

Am 14. Juni, dem 18. Tage nach der Verletzung, werden durch Punktion und Aspiration mit dem Dieulafoy'schen Apparate etwa 500 ccm stark blutig gefärbten Eiters entleert und sofort die 7. Rippe in Länge von 5 cm resecirt. Dabei werden die mit Pulverkörnchen durchsetzten Weichtheile mit entfernt. Drains. Verband. (Verbrauch an Chloform 12,5.)

Am Abend nach der Operation kein Fieber. Temp. 36,7°, Puls 124, Resp. 24. Jedoch am nächsten Tage stieg das Fieber bereits wieder an und hielt sich hoch trotz täglichen Verbandwechsels. Die Spülflüssigkeit kommt auch fast klar aus der Brusthöhle wieder heraus. Der Lungenlappen hat sich aber noch nicht entfaltet. Zwischen ihm und der Brustwand finden sich zahlreiche Adhäsionen.

Am 19. Juni trat ein asthmatischer Anfall auf, welche asthmatischen Anfälle sich am 23., 24. und 25. Juni mehrere Male am Tage wiederholten. Um sich Luft zu verschaffen, sprang Patient in seiner Angst aus dem Bett, so stark lasteten die Beklemmungen auf der Brust.

Das Herz war jetzt nicht mehr verdrängt. Ueber den hinteren unteren Lungenpartien fand sich noch leichte Dämpfung, jedoch waren schon vereinzelte Athemgeräusche zu hören. Husten und Auswurf bestanden nicht mehr, nur noch leichtes Fieber.

Am 12. Juli, am 47. Tage nach der Verletzung, schnellte das Fieber von neuem empor. Die Percussion ergiebt Dämpfung hinten unten bis zum Angulus scapulae sinistrae mit aufgehobenem Athmungsgeräusch und erloschenem Stimmfremitus. Das Fieber bleibt anhaltend hoch, erreicht abends mehrmals 40° C. Am 20. Juli wird eine Probepunktion vorgenommen mit negativem Resultat; am 23. Juli zum 2. Male wiederholt gleichfalls ohne Erfolg. Am 24. Juli wirft Patient fötide Sputa in reichlicher Menge aus. Es finden sich in denselben Eiterkörperchen, Bakterien und Kokken, aber keine Fettsäurenadeln, keine elastischen Fasern. Am 27. Juli enthält der Auswurf Blut. Eine 3. Probepunktion am 2. August verlief wiederum erfolglos. Der Verband wurde täglich gewechselt. Am 4. August findet sich der Verband stark durchfeuchtet. An der vorderen, bereits vernarbten Schnittwunde war der Eiter durchgebrochen. Am 5. August wird in Narkose (Chloroform 10,0, Aether 80,0) die Wunde erweitert und noch eine Rippe in Länge von 4 cm resecirt. Nun entleert sich jauchiger Eiter in mässiger Menge. Nach hinten und oben bis unter das Schulterblatt lässt sich ein Kanal verfolgen, der in eine grössere, mit einem Bronchus communicirende Höhle führt. Nun erst lässt das Fieber nach. Bei dem täglich vorgenommenen Verbandwechsel entleeren sich reichlich Eiter und gangränöse Lungenfetzen. Die Oeffnung erwies sich als zu klein, es kam zu einer Eiterverhaltung, weswegen am 23. August in Narkose (Chloroform 15,0, Aether 35,0) noch die 5. und 6. Rippe in Länge von 2,5 + 3,0 = 5,5 cm resecirt wurden. Das Herz war somit freigelegt, da ein Fistelgang in den theils vereiterten, theils obliterirten Herzbeutel geführt hatte. Das Epicardium war stark verdickt und mit Fibrinfetzen bedeckt, so dass eine Verletzung des Herzmuskels nicht constatirt werden konnte. Herz und Lunge waren ohne sichtbare Scheidewand verwachsen. Hinter dem Herzen findet sich eine durch Adhäsionen umgrenzte, mit jauchigem Eiter erfüllte Höhle. Die Sternalenden der beiden resecirten Rippen werden nekrotisch und wurden am 19. September entfernt. Trotz täglichen Verbandwechsels kommt es 8 Tage später wieder zu einer Eiterverhaltung, weshalb noch die Sternalenden der 3. und 4. Rippe entfernt werden müssen, da in der Nacht vom 27. zum 28. Sept. sich nach neuem Fieber eine Menge Jauche entleert aus der 5. Rippe, und dasselbe beim Sondiren gegen die 2. Rippe eintrat. Beim Ausspülen entleert sich eine reichliche Menge übelriechenden Eiters mit gangränösen Membran- und Lungenfetzen. Die Wundhöhle wird tamponirt. Nun kommt der Process zum Stehen. Die Wunde reinigt sich. Seit dem 10. October besteht kein Fieber mehr. Die Wunde granulirt langsam, aber stetig ohne weitere Zwischenfälle zu, und Patient kann am 10. December 1892 geheilt das Krankenhaus verlassen.

Jetziger Zustand.

Am 11. Januar 1899 stellt sich Patient auf schriftliches Ersuchen hin wieder vor. Patient ist sehr stark geworden und so wohlbeleibt, dass er im Sommer beabsichtigt, eine Marienbader Cur durchzumachen. Das Gewicht des kleinen Herrn beträgt 180 Pfund. Patient giebt an, nie etwaige Beschwerden gehabt zu haben, auch an Herzklopfen nicht zu leiden. Die linke Schulter lässt Patient etwas hinunterhängen, wenn er nicht darauf achtet. Es besteht aber keine Seitenabweichung der Wirbelsäule. Die Athmung ist nicht beschleunigt. Der Herzschlag ruhig und regelmässig. Die Herztöne sind rein. Das Athmungsgeräusch ist auf der ganzen linken Seite vesiculär. Der Brustumfang ist um 2 cm geringer als rechts (57 : 55). Die linke Brust hängt infolge des Fettreichthums etwas nach abwärts. So kommt es, dass die unterste 18 cm lange horizontal gerichtete Narbe leicht ekzematös wird und Patient gezwungen ist, sich häufiger an dieser Stelle zu waschen. An diese horizontal verlaufende Narbe schliesst sich nach vorn eine 5 cm lange, schrägaufsteigende und an diese eine 10 cm parallel dem Brustbein verlaufende zweifingerbreite Narbenplatte an. Diese Narbenplatte entspricht der 4.—6. Rippe. Beim Inspirium sieht man die Lunge die Platte vorschieben. Die Platte ist aber so dick, dass der Herzstoss nicht sichtbar, sondern nur in dem unteren Ende der Platte fühlbar ist. Bei der Auscultation hört man neben den Herztönen auch vesiculäres Lungenathmen, wenn man das Stethoskop auf die Narbenplatte aufsetzt. Die sternalen Rippenfragmente sind etwas druckempfindlich. Die 8. Rippe ist unregelmässig callös verdickt. Patient ist völlig im stande, seinem eigenen Geschäfte vorzustehen und den Anforderungen desselben zu genügen.

---

2. Empyema pleurae sinistrae violentum perforans. Mehrfache vergebliche Explorativpunktion. Caries costarum.

a) Resectio costarum trium longitudine 7 + 10 + 6 = 23 cm. Am 6. September 1893.
b) Resectio costae longitudine 5 cm. Am 11. December 1893.
c) Thoracoplastice: Resectio costarum No. II—VI longitudine 3 + 8 + 8 + 5 + 8 = 32 cm. Am 12. März 1894.

Heilung in 256 Tagen.

Ernst Z., Milchhändler, 36 Jahre alt, aus Rudow, wurde unter Nr. 1060 am 5. September 1893 in Bethanien aufgenommen. Patient stammt aus gesunder Familie und ist selbst vorher angeblich nie krank gewesen. Im Februar fiel Patient. Seit der Zeit bestehen Schmerzen in der linken Brustseite. Mehrfach vorgenommene Probepunktionen waren

ohne Erfolg. Im Mai bildete sich links von der Brustwarze eine Geschwulst, die sehr schmerzhaft war und an Grösse ständig zunahm. Aus dieser Geschwulst wurde von dem behandelnden Arzte mittels Hohlnadel Eiter entleert. Es blieb eine eiternde Fistel zurück. Infolge der andauernden Eiterung ist Patient sehr abgemagert. Der Lungenbefund ergab rechts keine bemerkenswerthen Abweichungen von der Norm, links hinten oben leicht gedämpften Schall, der sich in der oberen Scapulargegend wieder etwas aufhellte, von dem sechsten linken Intercostalraum abwärts wieder mehr gedämpft wurde und absolut gedämpft von der achten linken Rippe an schallte. Das Athmungsgeräusch war über der ganzen linken Brustseite bronchial, von der 7. Rippe an äusserst naheliegend, vom 8. Intercostalraum an abgeschwächt. Vorn im Bereich der 7. Rippe in der Mamillarlinie circa hühnereigrosse, blauroth verfärbte, fluctuirende Hervorwölbung. Am vorderen Ende der Hervorwölbung findet sich eine Oeffnung, aus der sich Eiter entleert. Die Percussion ergiebt nach oben hin Dämpfung bis zur 5. Rippe. Dortselbst geht die Dämpfung in die Herzdämpfung über. Herzdämpfung nicht verbreitert, nicht verschoben. Herztöne rein. Urin frei von Eiweiss. Am 6. September 1893 in Narkose (Chloroform 3,0, Aether 90,0) Resection der fünften, sechsten und siebenten linken Rippe, die, an den vom Eiter umspülten Partien ihres Periostes beraubt, cariös waren. Die Pleura costalis war sehr bedeutend verdickt, schwartig. Entleerung des Eiters. 2 Drains. Verband. Der Puls war nach der Operation ausserordentlich klein und frequent. In der 1. Woche nach der Operation bestand Fieber. Das Allgemeinbefinden besserte sich aber rasch. Der Appetit liess nichts zu wünschen übrig. Jedoch blieb die Secretion aus der Pleurahöhle sehr reichlich. Die Lunge zeigt wenig Neigung, sich auszudehnen. Im Laufe des Monats liess die Secretion nach. Die Drains wurden gekürzt und entfernt bis auf eines, um die stark wuchernde Brustwandfleischwunde offen zu halten. Als der Drain dieser Aufgabe nicht mehr genügte, wurde am 11. December 1893 nochmals eine Rippenresection in 5 cm Länge ausgeführt (Chloroform 22,0). Am 16. Januar 1893 trat ein von der oberen Wunde ausgehendes Erysipel auf. Nach Ablauf desselben gelangt man von der äusseren Oeffnung aus in eine ca. 12 cm lange Höhle, die sich nach hinten oben erstreckt. Um die Höhle zum Schliessen zu bringen, wird Tamponade mit Jodoformgaze versucht, weshalb die Fistel am 1. März 1894 erweitert wurde. Da auch dieses Mittel versagte, wurde am 12. März 1894 zur Rethoracoplastice geschritten. In Chloroformnarkose wurden im ganzen 32 cm Rippen resecirt und ein Stück eines Rippenknorpels an der Stelle der unteren Fistel. Am 1. Juni 1894 war die Operationswunde völlig vernarbt. Nur an der Stelle des resecirten Knorpels besteht noch eine Fistel. Auf der Lunge hört man hinten bis zur 7. Rippe reines, vesiculäres Athmungsgeräusch. Die linke Lungenseite bleibt bei der Inspiration zurück. Die Ausdehnungsfähigkeit ist links 2 cm geringer. Herztöne rein. Patient hat an Körperfülle bedeutend zugenommen ($^1/_2$ Centner).

Nachricht über den jetzigen Zustand nicht erhalten.

II. Metapneumonisch.

3. Grosses linksseitiges, perforirtes, nicht riechendes Totalempyem der Pleura nach Pneumonie vor 3/4 Jahren mit Verdrängung des Herzens nach rechts. Fistel besteht seit 6 Monaten.

a) Am 9. October 1893 Resectio costae VII et VIII longitudine 4 + 5 1/2 = 9 1/2 cm. Pleurostomia.

b) Am 3. März 1894 Resectio costae VI necroticae longitudine 3 3/4 cm. Geheilt entlassen.

Erna H., 5 3/4 Jahre alt, aus Berlin, wurde am 7. October 1893 auf die Kinderstation in Bethanien unter Nr. 1058 aufgenommen.

Der Vater des Kindes ist an Lungenentzündung, die Mutter an einer Unterleibskrankheit gestorben.

Bis zum November 1892 soll Patientin stets gesund gewesen sein. Von den gewöhnlichen Kinderkrankheiten ist sie bislang verschont geblieben. Im November und December 1892 überstand sie eine Lungen- und Brustfellentzündung. Seitdem ist sie stets kränklich geblieben.

Den Angehörigen fiel es auf, dass das Kind beim Gehen stets eine schiefe Haltung einnahm. Im April 1893 bildete sich an der linken Brustseite eine Röthung und Schwellung, welche sich spontan öffnete, und aus der sich eine Menge Eiter entleerte. Nachdem die Eiterung ungefähr 14 Tage angehalten hatte, wurde eine Salbe verordnet und die Fistel mehrfach gebeizt. Jedoch die Fistel wollte sich nicht schliessen. Athembeschwerden hat das Kind nie gehabt. Seit Ende September 1893 bestehen zeitweilig auftretende Zuckungen der Hände, welche bei intendirten Bewegungen besonders stark sind.

Das schwächlich gebaute Kind zeigt phthisischen Habitus. 2 Finger breit vom linken Sternalrande, in Höhe der 7. Rippe, findet sich eine Fistel mit schwammigen, ungesunden Granulationen, aus der sich in wechselnder Menge Eiter entleert.

Ueber der ganzen rechten Lunge ist vesiculäres Athmen zu hören ohne katarrhalische Nebengeräusche. In der linken Supraclaviculargrube ist der Percussionsschall etwas abgekürzt, das Athmungsgeräusch unbestimmt. Weiter abwärts klingt der Lungenschall auf der ganzen linken vorderen Brustseite gedämpft. Rechts hinten normaler, lauter, heller Lungenschall. Hinten unten links bis zum Schulterblattwinkel absolute Dämpfung, bis zur Mitte der Scapula relative Dämpfung. Athmungsgeräusch abgeschwächt. Herz in toto nach rechts verlagert. Die Herzdämpfung beginnt 1 Finger breit vom rechten Sternalrande. Herztöne jedoch rein. Urin enthält kein Albumin.

In Aethernarkose (57,0) werden am 9. October 1893 die 7. und 8. Rippe in einer Ausdehnung von je 4 cm resecirt und eine beträchtliche Menge Eiter entleert. Der tastende Finger fühlt Pericard und Pleura mit körnigen Auflagerungen bedeckt. Die Pleura wird beiderseits mit der Hautdecke vernäht.

Der Puls ist nach der Operation ziemlich schwach, zuweilen aussetzend und unregelmässig.

Trotz reichlicher Gaben von Analepticis bleibt die Herzthätigkeit sehr schwach; auch die Nacht hindurch.

Am Morgen nach der Operation setzt der Puls auf längere Zeit aus. Kalter Schweiss bricht aus. Hände und Füsse fühlen sich eiskalt an. Auf Wärmflaschen und wollene Decken bessert sich das Befinden.

Am nächsten Tage, am zweiten nach der Operation, ist der Puls bereits regelmässig.

Verbandwechsel einen um den anderen Tag.

Der die Secretion liefernde Theil der Pleurahöhle ist 4 Wochen nach der Operation bereits so klein geworden, dass sich höchstens 1 Theelöffel voll eingiessen lässt.

Am 1. December, 52 Tage nach der Operation, wird der Drain weggelassen. Die Wunde will sich aber nicht überhäuten. Die Jodoformgaze ist stets noch mit Eiter getränkt. Erst nachdem sich ein loser Rippensequester abgestossen hat, lässt die Secretion nach, und die Ueberhäutung beginnt.

Am 27. Januar 1894, 109 Tage nach der Rippenresection, wird Patientin auf Wunsch der Angehörigen mit kleiner Fistel entlassen. Der Herzstoss liegt noch 2 cm weit einwärts der Mamillarlinie. Athmungsgeräusch links hinten in normaler Ausdehnung hörbar, jedoch von der 8. Rippe an abwärts schwächer als rechts. Allgemeinbefinden sehr gut. Patientin sieht sehr wohl aus. Starker Panniculus adiposus.

Mitte Februar 1894 wurde der Eiterabfluss aus der Fistel grösser, und die Fistel vergrösserte sich. Deshalb suchte Patientin von neuem das Krankenhaus auf. Herzlage unverändert. Die rechte Lunge zeigt keinen abweichenden Befund. Die linke Lunge zeigt bis zum Angulus scapulae lauten Schall und pueriles Vesiculärathmen; dann folgt eine kleine Zone, in der der Schall, sowie das Athmungsgeräusch etwas abgeschwächt ist; daran schliesst sich eine Dämpfung, die unmittelbar in den Darmton übergeht. Bauchorgane gesund. Urin eiweissfrei. Temperatur nicht erhöht.

Nach Spaltung der Fistel am 3. März 1894 (Verbrauch an Aether zur Narkose 60,0) ergiebt sich, dass sich nach unten und hinten eine abgesackte Eiteransammlung gebildet hat. Als Ursache für die Eiterproduction wird Nekrose der früher resecirten oberen Rippe eruirt. Deshalb Nekrotomie derselben und Resection eines 3¾ cm langen Stückes der Nachbarrippe. Ausfüllen der etwa gänseeigrossen Höhle mit Jodoformgaze.

Die Wundhöhle reinigte sich bereits, da erkrankte Patientin an Diphtheritis der Tonsillen. Hierdurch gerieth die Granulation ins Stocken. Innerhalb 4 Wochen machte sie keine Fortschritte. Dann erst füllte sie sich ganz allmählich, als die der Diphtherieerkrankung nachfolgende Anämie gehoben war. Ende Mai war die Wundhöhle durch Granulationen ausgefüllt. Am 25. Juni 1894, 114 Tage nach der zweiten thoracoplastischen Nachoperation, kann Patientin aus dem Krankenhause entlassen werden.

Jetziger Zustand.

Am 5. Februar 1899 stellte sich Patientin auf schriftliches Ersuchen hin wieder vor. Patientin ist kräftig und gut entwickelt. Das Gewicht des jetzt elfjährigen Mädchens beträgt 74 Pfund.

Sie hat nicht die geringsten Beschwerden von seiten der Brust, nimmt an der Turnstunde theil und läuft gern Schlittschuh. Die Wirbelsäule verläuft geradlinig ohne seitliche Abweichung. Beide Schulterblätter stehen gleich hoch. Beide Arme sind gleich kräftig und funktioniren beide gleich gut. Die Brustwarze ist nicht verzogen. Der linke Brustmuskel ist auch in den unteren Partien erhalten. Der Brustumfang ist linkerseits 3 cm geringer als rechts (Circumferenz der rechten Brusthälfte 30 cm, der linken 27 cm gemessen in Höhe der 7. Rippe). Die Narbe hat die Gestalt eines liegenden H. Während aber die horizontal schräg verlaufenden Schenkel, deren oberer 15 cm, und deren unterer 8 cm lang ist, verdickt linear sind, stellt der Querriegel eine 4 cm lange und 3 cm breite Narbenplatte dar, in deren Tiefe der Finger die Herzspitze fühlt. In dieser Lücke ist die Rippe nicht regenerirt. Sonst fühlt man die regenerirten Rippenspangen durch die Narbenstränge durch. Trotzdem das Herz etwas nach links verschoben ist, sind die Herztöne rein. Ueber beiden Lungen ist Vesiculärathmen zu hören, links sowohl oberhalb als auch unterhalb der Narbe. Die Narbenplatte ist so fest, dass sie sich beim Ausathmen nicht vorwölbt und beim Einathmen nicht einstülpt.

III. Potatorenempyem.

4. Empyem bei vom linken Unter- zum linken Oberlappen wandernder Pneumonie eines delirirenden Potators. Exsudat bereits 12 Tage nach Pneumonie des linken Unterlappens constatirt. Resectio costae VIII longitudine 2 cm. Ohne Narkose. Entlassen mit Fistel nach 297 Tagen. Wieder aufgenommen 2 Monate später. Resectio costarum trium longitudine 12 cm mit Spaltung der entknöcherten Brustwand am 24. August 1882. Heilung nach 256 Tagen.

Der Maurer Wilhelm H., ein starker Potator, 47 Jahre alt, aus Berlin, erkrankte am 27. Juli 1881 plötzlich mit Stichen in der linken Brustseite. Am 29. Juli 1881 wurde er auf die innere Station in Bethanien aufgenommen und hier eine Pneumonia sinistra inferior constatirt. Am 1. August, bei einer Temperatur von 40,6° C., stellten sich heftige Delirien ein. Am 4. August ist der Oberlappen befallen. Eine Krisis tritt nicht ein. Am 9. August wird ein handbreites Exsudat links hinten unten constatirt. Am 10. August ist Patient zum 1. Male fieberfrei. Am 11. August war das Exsudat bereits sehr angewachsen und erreichte die Spina scapulae sinistrae. Patient wurde deshalb auf die äussere Station verlegt, woselbst eine Probepunktion vorgenommen wurde, die das Exsudat als eiterig erwies.

In Anbetracht des sehr schwachen Kräftezustandes eines heruntergekommenen Potators, in Anbetracht des kleinen, sehr frequenten Pulses

und der stürmischen Athmung wird sofort ohne Narkose die Operation vorgenommen. Unterhalb des linken Angulus scapulae wird bis auf die Rippe incidirt, der Periostmantel stumpf abgelöst und ein 2 cm breites Rippenfenster durch Resection gebildet. Incision in die Pleura. Erweiterung der Incisionswunde mit Dilatatorien. Entleerung von 2 l guten Eiters. Ausspülung mit Salicylsäurelösung. Drainage. Antiseptischer Verband. Stündlich 1 Esslöffel Portwein. Am nächsten Tage wesentliche Besserung des Allgemeinbefindens, ruhigere Athmung, vollerer Puls, sehr starke Eitersecretion. Bis zum 12. Tage zweitägiger, bis zum 30. Tage dreitägiger Verbandwechsel. Am 55. Tage konnte der Drain fortgelassen werden. Am 60. Tage war die äussere Wunde geschlossen. Patient steht auf und erholt sich augenscheinlich. Der untere Lungenlappen hat sich nicht völlig ausgedehnt, es besteht eine nur wenig merkliche Einziehung der linken Thoraxhälfte.

Am 81. Tage Incision der Narbe, weil sich hier ein Abscess gebildet hatte, Entleerung ungefähr 1/4 Liter Eiter, Einführung eines fingerlangen Drains; Listerverband. Am 114. Tage wird der Drain weggelassen, worauf die Fistel schnell verklebte. Aber wiederum nur scheinbare Heilung.

Am 144. Tage nochmals Incision der Narbe wegen Anstiegs der Temperatur, Entleerung einiger Esslöffel voll Eiters, Einführung eines kurzen Drains. Das Fieber war bereits am 2. Tage darauf geschwunden. Der Drain wird jeden Tag mit Carbolwasser ab- und durchgespült, jedoch wird nicht mit Carbollösung in die Wundhöhle hineingespült. Am 193. Tage wird der Drain wieder fortgelassen und nun nach Entfernung des Drains die Fistel jeden 3. Tag mit Jodtinktur ausgespritzt, jedoch ohne Effect. Am 231. Tage hatte sich die Fistel wiederum geschlossen. Aber wiederum nur scheinbare Heilung.

Am 254. Tage war die Narbe wieder aufgebrochen. Jedoch hat Patient davon gar keine Beschwerden. Trotz der geringen Eiterung ist das Wohlbefinden ein gutes, ein so gutes, dass Patient auf seinen Wunsch am 26. Mai 1882 mit schwach secernirender Fistel entlassen werden kann, 297 Tage nach der Rippenresection. Der Percussionsschall ist auf der resecirten Seite etwas kürzer als rechts. Deutliches Vesiculärathmen bis auf den untersten Theil der linken Lunge, wo dasselbe sehr abgeschwächt ist. Links ist die Brust ein wenig eingesunken.

8 Wochen später, am 17. Juli 1882, findet sich Patient wieder in der Anstalt mit stärker secernirender Fistel ein. Die Sondirung ergiebt eine ansehnliche Länge derselben und Richtung direct nach oben an den Rippen entlang. Es werden deshalb am 24. August 1882 3 Rippen in Narkose resecirt. Die Enden der früher resecirten Rippe, welche stark callös aufgetrieben sind, werden entfernt, ebenso je 4 cm der beiden darüber liegenden Rippen zwischen Angulus scapulae sinistrae und Wirbelsäule. Der explorirende Finger erreicht nach oben das Ende des Hohlraumes. Die Rippe wird subperiostal ausgelöst. Die Weichtheile sodann werden dazwischen durchschnitten. Die ziemlich longitudinal verlaufende Hautwunde wird wieder vernäht. Doppeldrain. Ausspülung mit 1 1/2 proc. Carbolsäurewasser. Abends 38,6° C. Temperatur und heftige Schmerzen. Wegen Carbolharnes wird beim Verbandwechsel, der in den nächsten Wochen der ziemlich beträchtlichen Eiterung wegen einen Tag um den

anderen nöthig wurde, 5 pro Mille Chlorzinklösung zur Ausspülung verwendet. Die Drains wurden, je nachdem es nöthig war, verkürzt. Am 17. November wurden sie ganz weggelassen. Zu gleicher Zeit wird der Listerverband durch Carbolläppchen ersetzt. Die Fistel schliesst sich. Am 23. December bricht sie jedoch wieder auf. Am 12. Januar 1883 muss wiederum ein Drain eingeführt werden. Jedoch wird eine entschiedene Besserung damit nicht erzielt, sondern diese tritt erst ein, nachdem Gazestückchen, welche in Jodtinktur getaucht waren, eingeführt werden. Am 20. April ist die Wunde völlig geschlossen. Am 7. Mai 1883 wird Patient geheilt entlassen. Im August stellt er sich wieder vor. Die Narbe ist in der Zwischenzeit völlig geschlossen geblieben und noch geschlossen.

2 Jahre später, am 28. April 1885, ist Patient gestorben.

IV. Metabronchitisch.

5. Empyema pleurae sinistrae post diphtheriam ante menses III.

a) Tracheotomia inferior. Diphtherie, Laryngotracheitis cruposa. Antitoxin No. III. Am 6. Januar 1896.
b) Resectio costae IX longitudine 4 cm. Am 4. März 1896.
c) Thoracoplastice: Resectio costarum VI—VIII longitudine $4\frac{1}{2} + 4 + 4\frac{1}{2} = 13$ cm. Verbrauch an Aether 50,0 ccm. Am 28. April 1896.

Geheilt entlassen nach 190 Tagen.

Bruno P., $6\frac{1}{2}$ Jahre alt, aus Berlin, wurde unter Nr. 164 am 5. Januar 1896 auf die Diphtheriebaracke in Bethanien aufgenommen.

Der kleine Patient ist seit Beginn des Jahres krank; seit dem 4. Jan. heiser. Auf der linken Tonsille geringer punktförmiger Belag. Zieht mässig stark. Urin ist eiweissfrei. Am Abend des 5. Januar, unmittelbar nach der Aufnahme, Injection von 1500 I.-E. D. A. No. III. Am Morgen des 6. Januar hat die Stenose zugenommen. Die Athemnoth steigert sich so, dass um 10 Uhr vormittags der Luftröhrenschnitt nöthig wird, wobei sich mehrere Membranfetzen abstossen. Am 8. Januar tritt Albuminurie auf. Patient expectorirt viel und reichlich. Die Lungen sind aber frei. Am 12. Januar 1896 wird die Canüle entfernt. Am 14. Januar wird bereits links hinten unten eine 3 Querfinger breite Dämpfung mit trockenen bronchitischen Geräuschen constatirt. Die Tracheotomiewunde heilte aus. Die Dämpfung über der hinteren unteren linken Lunge blieb bestehen. Eine am 2. März 1896 vorgenommene Probepunktion ergab Eiter im Brustfellraum, weswegen am 4. März die Empyemoperation mit Rippenresection ausgeführt wurde.

Der hochgradig abgemagerte Knabe ist äusserst ängstlich, aber bei klarem Bewusstsein. Am Halse in der Mitte dicht oberhalb der Incisura jugularis sterni findet sich eine strahlige zehnpfennigstückgrosse Narbe. Der Thorax ist vorn links oben etwas eingesunken. Die unteren seitlichen Partien links sind mässig vorgewölbt. Die sonst überall deutlich sichtbaren Intercostalräume sind hier vollkommen verstrichen. Diese Gegend ist etwas druckempfindlich.

Rechts vorn normaler Lungenschall und vesiculäres Athmen.

Links vorn bis zur 4. Rippe tympanitischer voller Lungenschall mit erhaltenem Athmungsgeräusch und erhaltenem Stimmfremitus. Die seitlichen Thoraxpartien tönen unten gedämpft. Das Athmungsgeräusch ist hier vollkommen aufgehoben, der Stimmfremitus erloschen.

Rechts hinten heller Lungenschall und Vesiculärathmen. Links hinten unten bis zur Spina scapulae sinistrae vollkommen leerer Schall, abgeschwächter Stimmfremitus, aufgehobenes Athmen. Links hinten oben bis zur Mitte der Scapula etwas hellerer, nicht tympanitischer Schall, mit schwachem, vesiculärem Athmen und abgeschwächtem Stimmfremitus.

Das Herz pulsirt sicht- und fühlbar von der linken Parasternallinie bis über die rechte Mamillarlinie hinaus. Die Pulsation ist am stärksten rechts.

Puls mässig kräftig, beschleunigt. Temperatur abends 38° C. Leber nicht palpabel. Milz ragt 2 Finger breit unter dem Rippenbogen hervor, ist etwas druckempfindlich und leicht zu fühlen. Ascites besteht nicht. Urin enthält kein Albumin. Im Sputum finden sich keine Tuberkelbacillen.

Am 4. März 1896 in Aethernarkose (21,0) Entleerung etwa 1 l dünnflüssigen Eiters nach Resection eines 4 cm langen Rippenstückes. Drains. Verband.

Die Secretion versiegte sehr rasch. Bereits 14 Tage nach dem operativen Eingriff hatte sich die Empyemhöhle bedeutend verkleinert. Die Dämpfung über der linken Lunge hatte sich überall links aufgehellt, jedoch klingt der Percussionsschall noch tympanitisch. 4 Wochen nach der Operation hatte sich die Incisionswunde bereits so verkleinert, dass das bereits weggelassene Drain von neuem eingeführt werden musste. Jedoch gelang es nicht, die Incisionswunde genügend offen zu halten. 6 Wochen nach der Rippenresection war die Eingangsöffnung so klein, dass ein Drain nicht mehr eingeführt werden konnte. Die Untersuchung mit der Sonde jedoch ergiebt, dass noch eine etwa 7 cm lange Eiter enthaltende Höhle besteht.

Es wird deshalb am 28. April 1896 wiederum in Aethernarkose (50,0) die 6., 7. und 8. Rippe resecirt, je in Länge von 4—5 cm. Die Intercostalmusculatur wird in der Mitte durch einen senkrechten Schnitt halbirt. Tamponade mit Jodoformgaze. 14 Tage später hatte sich die Wundhöhle gut gereinigt und war in üppiger Granulation begriffen. Die Lunge war bereits beträchtlich an die Thoraxwand herangerückt. Am 25. Juni 1896 war die Operationswunde vernarbt. Am 10. August wurde Patient zur Nachcur in das bethanische Kinderasyl zu Heringsdorf entlassen.

Die Narbe ist fast 11 cm lang, fest. Die Beweglichkeit der Rippen unter der Narbe ist erhalten. Die Lungengrenzen reichen links hinten unten bis zum 11., rechts hinten unten bis zum 12. Brustwirbel. Der Lungenschall klingt nicht mehr gedämpft. Die Athmung ist frei von Nebengeräuschen. Der Herzspitzenstoss ist im 5. Intercostalraum innerhalb der linken Mamillarlinie zu fühlen. Leber und Milz sind nicht palpabel. Das Allgemeinbefinden ist gut, jedoch hat der kleine Patient an Körpergewicht nicht zugenommen.

Jetziger Zustand.

Auf schriftliches Ersuchen hin wird Patient von seiner Mutter am 15. Februar 1899 wieder in Bethanien vorgestellt. Es ist ein

schlecht genährter schmächtiger, ängstlicher, hoch geschossener Knabe, fast so gross wie die Mutter, der nur 41 Pfd. wiegt. Wie die Mutter erzählt, hat das Kind während seines Aufenthaltes in Heringsdorf 1896 an Gewicht zugenommen, desgleichen 1897 1½ Pfd. zugenommen an Gewicht während des Landaufenhaltes im Sommer in Mecklenburg bei Verwandten, dagegen sei er aus der Ferienkolonie in Cammin im Jahre 1898 um 3 Pfd. leichter nach Hause zurückgekehrt. Geistig entwickele er sich schlecht. In der Schule bleibe er zurück. Krank sei er in der Zwischenzeit nicht gewesen, habe nie über die Brust oder Husten geklagt, nur sei ihm im Jahre 1898 in einer Poliklinik etwas hinter der Nase entfernt worden.

Der Knabe hält sich gerade. Beide Schulterblätter stehen gleich hoch. Die Arme werden gleich kräftig emporgestreckt. Die Wirbeldornlinie läuft geradlinig. Die Wirbelsäule zeigt keine seitliche Abweichung.

Der Brustumfang beträgt links nur 26 cm im Halbmesser, rechts dagegen 29 cm im Halbmesser in Höhe der Narbe gemessen.

Die Narbe ist 12 cm lang. 4 cm von ihrem hinteren Ende entfernt gabelt sie. Die untere Gabelspitze ist 4 cm lang, die obere mehr horizontale 8 cm.

Die Athmung ist über der ganzen linken Lunge vesiculär ohne Nebengeräusche.

Die untere Grenze der linken Lunge steht hinten 1 Finger breit höher als die rechte. Der Percussionsschall klingt links hinten von dem Schulterblattwinkel abwärts leicht gedämpft.

Die Mutter will versuchen, ob sie ihn diesen Sommer wieder in eine Ferienkolonie bringen kann.

Die Rippen haben sich spangenartig regenerirt bis auf eine in der linken Achsellinie gelegene, 2 cm hoch und 2 cm breite Narbenplatte, welche aber, obwohl zwar glatt, doch so fest ist, dass sie bei der Athmung sich weder vorstülpt, noch einsinkt. Die Lage des Herzens ist nicht verschoben.

V. Metapneumonisch intra typhum.

6. Empyema dextrae totale cum Mania.

a) Explorativpunktion am 1. Januar 1894.
b) Resectio costae longitudine 9½ cm. Am 2. Januar 1894.
c) Thoracoplastice: Resectio costarum quinque longitudine 50,5 cm. Am 7. März 1894.
d) Dilatatio fistulae am 7. Juni 1894.
e) Resectio costae necroticae longitudine 2 cm. Am 28. Juni 1894. Geheilt entlassen nach 285 Tagen.

Elisabeth F., Dienstmädchen, 18 Jahre alt, aus Memel, wurde unter Nr. 1285 am 13. December 1893 auf die innere Station in Bethanien aufgenommen und am 2. Januar 1894 auf die äussere Station verlegt. Patientin hat als Kind Masern und Scharlach überstanden. Am 10. December 1893 erkrankte Patientin mit Kopfschmerzen, Husten, Halsschmerzen, Stichen und Schüttelfrost. Auf der inneren Station wurde eine croupöse Pneumonie des rechten Unterlappens festgestellt. Am 1. Januar 1894 wurde durch Probepunktion rechtsseitige eiterige Brustfellentzündung constatirt. Es wurde angenommen, dass Patientin neben der Pneumonie noch einen Typhus hatte, und dieser secundär das Pleuraempyem verursachte. Patientin redet wirr. Puls ist klein und frequent. Am 2. Januar nach Durchtrennung der Haut und der Musculatur, sowie Abschabung der Periostes, Resection einer Rippe, Eröffnung der Pleurahöhle und Entleerung einer grossen Menge serös-eiterigen nicht übelriechenden Exsudates (Chloroform 5,5, Aether 40,0). Am Abend nach der Operation Temp. 39,3° C., Puls 150, zweimaliges Erbrechen. Das Fieber bleibt in den nächsten 6 Wochen anhaltend hoch trotz täglichen Verbandwechsels.

Am 14. Januar Temp. 39,4 und 38,7°. Erbrechen.

Erbrechen tritt noch am 16., 17. und 18. Januar wiederholentlich auf.

Am 28. Januar 1894 war auch über der linken Lunge noch zahlreiches Rasseln zu hören. 4 Wochen später war das Rasseln links noch nicht geschwunden. Da zu gleicher Zeit die Eiterung nicht nachliess, wurden am 7. März 1894 in Chloroformäthernarkose (Chloroform 3,0, Aether 210,0) 5 Rippen in Länge von 50,5 cm entfernt, die Brustwand aufgeschnitten und die Höhle tamponirt. Auch jetzt liess das Fieber noch nicht nach.

Am 23. März 1894 stellten sich Schmerzen im rechten Ellbogengelenk ein und ein alle Bewegungen hemmendes Spannungsgefühl. Die Entzündung ging auf Ruhigstellung des Gelenkes baldigst zurück. Ende April liess die Secretion beträchtlich nach, und zugleich hörte das Fieber auf. Die Wunde granulirte gut. Am 7. Juni 1894 (Chloroform 6,0) musste die Wunde dilatirt werden, weil sie sich zu schnell geschlossen hatte. Am 17. Juni 1894 stiessen sich zwei kleine Rippensequester ab. Am 28. Juni 1894 musste ein Stück rauher, cariöser Rippe resecirt werden (Chloroform 11,0). Nun schloss sich die Wundhöhle sehr bald. Bei der Entlassung am 19. October 1894 war die Narbe kräftig. Die Narbe hatte dem Verlauf der 8. Rippe entsprechend eine Länge von 11 cm. In der Axillarlinie verlief eine zweite Narbe zu dieser rechtwinkelig abwärts in Länge von 7 cm. Hinter dem Angulus scapulae aufwärts von der ersten Narbe zieht noch eine dritte in Länge von 4,5 cm. Bei der Athmung bewegt sich die rechte Thoraxhälfte sehr wenig und schleppt gegen die linke stark nach. Die rechte Schulter hängt tiefer als die linke. Der Percussionsschall ist rechts überall kürzer und gedämpfter, als der deutlich sonore links. Das Athmungsgeräusch ist beiderseits vesiculär, rechts aber abgeschwächt. Das körperliche Befinden ist gut. Patientin zeigt bereits beträchtlichen Fettansatz.

Jetziger Zustand.

Auf folgende 5 Fragen:

1. ob die Narbe geschlossen geblieben ist?
2. ob sich Athembeschwerden oder Engbrüstigkeit eingestellt hat?
3. ob das Körpergewicht zugenommen hat, und wie viel es beträgt?
4. ob Patientin im stande ist, zu arbeiten?
5. wie es Patientin sonst im allgemeinen gegangen ist oder geht, ob und welche Krankheiten sie inzwischen überstanden hat?

schreibt Patientin unter dem 21. Februar 1899 aus Gramm in Schleswig folgende Antwort:

„ad 1. Die Narbe ist geschlossen geblieben.
ad 2. Engbrüstigkeit in ganz geringem Maasse vorhanden.
ad 3. Gewicht unverändert, 120 Pfd.
ad 4. Vollkommen arbeitsfähig.
ad 5. Allgemeinbefinden in letzter Zeit recht gut, mit Ausnahme von geringen wechselnden Schmerzen in der vorderen rechten Brusthälfte.
Krankheiten: 1897 an Blinddarmentzündung operirt; jetzt gesund.“

Puerperal-luetisch.

7. Empyema pleurae sinistrae induratae totale ex febri puerperale bei einer tertiär erkrankten Dame. Lungeninfarcte. Lungenfistel. Heilung mit lineärer Narbe.

a) Resectio costae propter empyema seropurulentum puerperale am 30. August 1895.
b) Thoracoplastice inferior am 25. October 1895.
c) Thoracoplastice superior am 23. August 1896.
Im ganzen 84 cm Rippen entfernt.
Heilung in 540 Tagen.

Eine noch sehr junge, noch nicht 20 Jahr alte, sehr gracil und mädchenhaft zart gebaute, jung vermählte Kaufmannsfrau X. Y. wird bald nach der Hochzeit schwanger. Sie kommt zu früh nieder und abortirt ein todtfaules Kind. Das sich anschliessende Wochenbett ist ein sehr schweres. Es tritt eine Endometritis auf, und Schüttelfrost häuft sich auf Schüttelfrost. Der behandelnde Hausarzt räth, zuerst einen Gynäkologen hiuzuzuziehen. Im weiteren Verlauf des Wochenbettfiebers stellte sich immer deutlicher ein Pleuraerguss links heraus; rechts bestanden hier und da im Verlauf disseminirte Stellen mit Rasselgeräuschen. Herr Geheimrath Rose, der zur Consultation hinzugezogen wurde, bestand auf einer Pleuraempyemoperation mit Rippenresection. Dieselbe wurde am 30. August 1895 in der Wohnung der Kranken ausgeführt. Das Pleuraempyem war ein totales und reichte bis zum Dom der linken Pleura. Die entleerte Flüssigkeit war leicht beweglich, seropurulenten Charakters und von

beträchtlicher Menge. Die Pleura war aber bereits indurirt, weswegen eine Ausheilung nicht erzielt wurde. Anamnestisch wird noch ermittelt, dass der Ehegatte vor der Hochzeit sich luetisch inficirt hatte, aber für sicher geheilt erklärt war. Da das Empyem nicht ausheilen wollte, wurde eine Thoracopneumoplastik vorgeschlagen. Die Kranke sträubte sich anfangs dagegen, gab aber schliesslich dem Drängen der Aerzte nach. Am 25. Oct. 1895 wurden in Chloroformnarkose wiederum im Hause der Kranken etwa 4 Rippen resecirt, und die nun von Hartgebilden freie Brustwand durchschnitten. Leider musste die Operation unterbrochen werden, weil der chloroformirende Hausarzt erklärte, dass der Puls so schwach sei, dass Exitus zu befürchten wäre. Der Collaps ging in einigen Tagen unter geeigneter Behandlung mit Excitantien vorüber. Die Behandlung war die gewöhnliche und bestand in Ausspülung der Abscesshöhle und Tamponade. Die untere Hälfte heilte auch wirklich mit Verschiebung der Nachbartheile aus. Die obere Hälfte blieb aber ungeheilt, obwohl mittlerweile drei Infarcte der Lunge sich abstiessen. Der grösste der 3 Lungeninfarcte war so lang wie 2 Fingerglieder und zeigte bei der mikroskopischen Untersuchung alveolären Bau der Lungenbläschen, deren Epithel zerstört war, mit den gewöhnlichen elastischen Fasern um dieselben. Der Verlauf war fieberlos. Eine endgültige Ausheilung wurde erst erzielt, nachdem die Kranke nach mehrmonatlichem Sträuben sich zu einer Ergänzungsthoracoplastik entschlossen hatte. Wiederum im Hause der Patientin in Chloroformnarkose wurde am 23. August 1896 — 1 Jahr nach der primären Rippenresection — eine Thoracopneumoplastice superior vorgenommen. Es wurden nochmals 4 Rippen resecirt und die nun von Hartgebilden freie Brustwand gespalten. Im ganzen wurden so 84 cm Rippen bei der ziemlich kleinen Frau resecirt. Der Schnitt ist hufeisenförmig um die Scapula geführt worden. Nun kam das Pleuraempyem auch im oberen Theil zur Ausheilung, nachdem auch schliesslich bei Behandlung mit Ung. basilicum zwei schwarze fingernagelgrosse Stellen seitlich in halber Höhe, aus denen lange Zeit wiederholt bei stärkeren Exspirationsbewegungen Luft gezischt hatte, ohne dass man ein gröberes Loch bemerken konnte, sich mit Granulationen bedeckt hatte. Später ging noch einmal vorübergehend die Narbe auf infolge zu grosser Anstrengung beim Vorlesen, und zischte eine Zeitlang wieder Luft durch die Oeffnung. Die Heilung ist vollendet am 23. Februar 1897.

Die Narbe ist lineär geworden. Die Brustwarze liegt nicht mehr frontal, sondern temporal. So stark ist die Narbenverziehung. Patientin hat sich sehr erholt, wozu wohl die lange Zeit hindurch fortgesetzte Ordination von Jodkalium mit Tinctura ferri pomata „zur Stärkung“ das Ihrige nicht zum wenigsten gethan hat. Im Laufe der Behandlung — dieselbe begann im Sommer 1895 und endete im Frühjahr 1897 — sind sowohl bei Mann wie bei Frau wiederholt kleine Exantheme polymorphen Charakters aufgetreten, welche besonders als Psoriasis palmaris zur Einleitung dieser antiluetischen Cur aufforderten. Die Lunge betheiligt sich an der Athmung. Vesiculäres Athmen ist sowohl oberhalb als auch unterhalb der Narbe

zu hören, nirgends konnte Herr Geheimrath Rose bei der Entlassung der Kranken auf den Lungen Rasselgeräusche bemerken. Eine Skoliose ist nicht zustandegekommen.

Einfache schleichende Pleuraempyeme.

8. Totales Empyem der rechten Pleura mit Verdrängung des Herzens nach links.

a) Resectio costae longitudine 5,5 cm. Am 11. März 1890.
b) Excochleatio pleurae induratae am 17. August 1890.
c) Tuberculincur. Im ganzen 1,8525 Alttuberculin in 15 Injectionen vom 25. November 1890 bis zum 26. Januar 1891.
d) Thoracoplastice: Resectio costarum trium longitudine $5\frac{1}{2} + 10 + 8 = 23\frac{1}{2}$ cm. Am 5. Februar 1891.
e) Zweite Tuberculincur vom 6. April bis 19. Juni 1891; 0,15 Alttuberculin in 26 Injectionen im ganzen.

Ungeheilt nach 766 Tagen entlassen.
Draussen nach Jahresfrist spontan geheilt.

Bruno H. aus Berlin, $7\frac{3}{4}$ Jahre alt, wurde am 10. März 1890 unter Nr. 451 auf die Kinderstation in Bethanien aufgenommen. Der Knabe kam mit sehr starker Athemnoth und starker Cyanose in Bethanien an. Die Respiration beanspruchte eine starke Betheiligung der auxiliären Hülfsmuskeln der Athmung. Die rechte Brusthälfte war stark hervorgewölbt und blieb beim Athemholen zurück. Der Percussionsschall klingt absolut gedämpft bis zur Mitte der rechten Scapula. Das Athmungsgeräusch ist über der Dämpfung erloschen, oberhalb derselben bronchial. Der Pectoralfremitus über der Dämpfung ist aufgehoben. Das Herz ist in toto nach links verdrängt. Der Herzspitzenstoss ist 2 Finger breit auswärts von der Mamilla zu fühlen.

Am 11. März 1890 Entleerung des Eiters nach Entfernung eines $5\frac{1}{2}$ cm langen Stückes Rippe und Ausspülung der Eiterhöhle (2,5 Chloroform). Verbandwechsel anfangs täglich, später einen Tag um den anderen. Der Eingriff wurde gut vertragen. Der Knabe erholte sich auch, da der Appetit vorzüglich war. Stuhlgang war regelmässig, nicht diarrhoisch. Die Eiterung der Pleura wollte aber nicht versiegen. Oftmals entleerte sich unter mässigen Fiebersteigerungen balliger, klumpiger Eiter. Beim Ausspülen liess sich der Gummiansatz in ganzer Ausdehnung in die Brusthöhle einführen, ohne Widerstand zu finden. Die linke Brusthälfte hatte sich vicariirend stark ausgedehnt. Die rechte Brusthälfte hatte sich hingegen eingezogen. Es wurde deshalb am 17. August die Pleurahöhle excocchleïrt, wobei reichliche Fetzen entfernt wurden. Da die Eiterung nicht nachliess und deswegen Verdacht auf Tuberculose aufstieg, wurde am 25. November 1890 eine Tuberculincur eingeleitet. Patient reagirte auf die Tuberculininjectionen. Fetzen stiessen sich in grosser Menge ab. Die Tuberculininjectionen wurden gesteigert bis 0,5 ohne Reaction. Im ganzen sind in 15 Injectionen dem Patienten 1,8525 Alttuberculin einverleibt worden. Es wurde nun angenommen, da Patient auf Alttuber-

culin nicht mehr reagirte, dass jetzt der tuberculöse Process zur Ausheilung gekommen sei. Es wurden daher am 5. Februar 1891 in Aethernarkose (55,0) noch 3 Rippen in Gesammtlänge von 23½ cm entfernt und die Brustwand gespalten. Es trat eine starke Eiterung ein, die aber im Laufe des Sommers nachliess. 2 Monate nach der Entfernung der 3 Rippen und Spaltung der Brustwand wurde nochmals eine Cur mit Alttuberculin eingeleitet. Auf Injection von 0,01 Alttuberculin reagirte Patient wieder nach 29 Stunden mit 38,9° C. Die Temperatursteigerung hielt 12 Stunden an. Bis zum 19. Juni 1891 wurden 26 Injectionen gemacht. Die Einzeldose wurde zuletzt bis auf 0,15 Alttuberculin gesteigert, ohne dass Reaction darnach weiter auftrat. Die untere Hälfte der Höhle hatte sich geschlossen; die obere Hälfte der Höhle lag noch in ziemlich beträchtlicher Ausdehnung weit offen, als Patient am 9. Juli 1892 das Krankenhaus verliess.

Jetziger Zustand.

Auf schriftliches Ersuchen hin, stellt sich Patient am 19. Februar 1899 in Bethanien wieder vor. Die Wunde ist verheilt. Patient hat sich ganz gerade gewöhnt, hustet nicht mehr, fühlt sich wohl und ist grösser als die Mutter. Sein Gewicht beträgt 92 Pfd. Patient giebt an, dass die Wunde zu Hause noch ungefähr 1 Jahr lang offen gewesen sei, sich dann aber baldigst geschlossen habe. Er habe zu Hause gebadet in Stassfurter Salzbädern, und sei fleissig spazieren gegangen. Beide Arme sind gleich kräftig und an Umfang in den Oberarmen einander völlig gleich. Der rechte Arm war durch langes Tragen in der Binde steif geworden, hat sich aber völlig von selbst wieder erholt. Der rechte Arm hat völlig die zu seiner Berufsarbeit als Lithograph nöthige Gewandtheit und Kraft. Früher hat Patient links gezeichnet, jetzt bevorzugt er zum Zeichnen und Malen den rechten Arm. Die Arme sind so beweglich, dass Patient beide Unterarme in ganzer Länge bis zum Ellenbogen auf dem Rücken direct zusammendrücken kann. Die rechte Brusthälfte ist sichtbar eingesenkt, die linke Brusthälfte dafür vorgewölbt. Der Halbmesser des linken Brustumfanges beträgt 38 cm in Höhe der Mamilla, der Halbmesser des rechten Brustumfanges nur 30 cm in gleicher Höhe. Die Excursionsschwankungen des Brustkorbes bei der Athmung betragen nur 3—4 cm. Die rechte Brustwarze ist leicht nach aussen und oben verzogen. Die rechten Brustmuskeln bilden nicht eine nach unten convexe Wölbung, sondern steigen steil schräg aufwärts auf nach der Achsel und dem Oberarm. Das Ende der Narbe ist bei Betrachtung der Brust vorn in der Mamillarlinie der 8. Rippe gelegen. Die Narbe wird erst bei Seitenansicht, wenn man den Patienten auffordert, den Ellenbogen auf den Kopf zu legen, voll und ganz sichtbar. Die Narbe ist 18 cm lang und steigt nach hinten bis zum 6. Brust-

wirbeldornfortsatz aufwärts, von dem sie aber noch um Fingerbreite entfernt bleibt. An der Narbe lassen sich 3 Absätze unterscheiden. Hinten von der Höhe des 6. Brustwirbels erstreckt sich um das Schulterblatt eine verschiebliche, braungefärbte, strahlig geraffte Narbe in Länge von 8 cm. In der Tiefe sind die regenerirten Rippen zu fühlen. Dann folgt in einem etwas tieferen Niveau eine etwa 7 cm hohe, weiterhin sternalwärts nur 2 cm hohe weiss derbe Narbenplatte in Länge von 5 cm. Die weisse Narbenplatte ist der Wölbung des Brustkorbes entsprechend leicht gebogen und so derb, dass man in der Tiefe nichts durchfühlen kann. Am sternalen Ende der schildartig gebogenen Narbenplatte sind die Rippenstümpfe zu fühlen, welche auf Druck sehr schmerzhaft sind. Nach vorn läuft die Narbe gabelig wie ein Schwalbenschwanz je in 6, resp. 8 cm Länge aus. Das weisse Narbenschild wölbt sich beim Pressen nicht vor und sinkt beim Athmen nicht ein. Aufsetzen und Druck des Sthetoskopes werden als unangenehm geschildert. Beim Athmen ist schwach leise vesiculäres Athemgeräusch zu hören. Nach vorn wird das Athmungsgeräusch lauter, nach hinten bleibt es leise. Unterhalb der Narbe hat Patient ein taubes Gefühl. Der Klopfton tönt abgeschwächt auf der rechten Seite, besonders in den unteren Partien. Rasselgeräusche sind nirgends zu hören. Herzaction ist beschleunigt, die Herztöne sind nicht ganz rein, das Herz selbst ist nach rechts verzogen: der Spitzenstoss liegt 2 Finger breit einwärts von der Mamilla im 7. Intercostalraum.

Anamnestisch giebt Patient noch an, im Frühjahr 1898 in einer Berliner Poliklinik zweimal am kleinen Finger operirt zu sein. Spina ventosa, sagte er, habe auf dem Zettel gestanden. Der 5. Finger der linken Hand ist im Metacarpophalangealgelenk verdickt und activ nicht beweglich. Es finden sich 2 Narben: eine mit einer Kruste bedeckte, an der Aussen- und Obenseite des Grundgliedes des kleinen Fingers und eine an der Innenseite und Handfläche des Kleinfingers. Weitere Knochenerkrankungen seien nicht aufgetreten.

---

9. Grosses linksseitiges Totalempyem der Pleura mit Verdrängung des Herzens nach rechts.

a) Resectio costae longitudine 7 cm. Am 27. März 1893.
b) Thoracoplastice: Resectio costarum trium longitudine 3 + 7 + 8 = 18 cm. Am 16. Mai 1893.

Heilung in 155 Tagen.

Heinrich W., 54 Jahre alt, Maurer aus Rixdorf, wurde unter Nr. 441 am 26. März 1893 in Bethanien aufgenommen. Beginn der Erkrankung

plötzlich vor 5 Wochen bei der Arbeit mit heftigen Stichen in der linken Brust sowie Athembeschwerden und Hitze. Die Schmerzen und Athembeschwerden steigerten sich beständig. Bei der Aufnahme bestand hochgradige Dyspnoe. Dieselbe liess aber bei Bettruhe baldigst nach. Ueber der linken Lunge totale Dämpfung, kein Athmungsgeräusch, kein Pectoralfremitus. Das Herz ist vollständig nach rechts verlagert. Die Herzdämpfung reicht bis an die rechte Mammillarlinie. Spitzenstoss nicht fühlbar. Ueber der rechten Lunge lauter Schall, vesiculäres Athmen mit einigen grossblasigen Rasselgeräuschen und deutlicher Fremitus. Der Brustumfang vom Wirbeldornfortsatz bis zur Mitte des Brustbeines beträgt links 44 cm, rechts 39 cm. Die Haut der vorgewölbten linken Brustseite ist braun gefärbt und diffus geschwollen. Die theilweise Entfernung nur einer Rippe (Aether 10,0) genügte wohl zur Entfernung des Eiters, erwies sich aber zur Annäherung des, wie erwähnt, sehr beträchtlich ausgedehnten Brustkorbes an die stark zusammengepresste Lunge, die in diesem Alter (54 Jahre) schon ihre Elasticität beträchtlich eingebüsst hat, zu gering, wesbalb am 16. Mai 1893 (Chloroform 11,0) noch 3 Rippen in Gesammtlänge von 18 cm resecirt wurden. Nun schloss sich die Wundhöhle sehr rasch bis auf eine kleine Fistel, aus der mässig viel Eiter herausfliesst. Auch diese Fistel schliesst sich, nachdem am 9. August 1893 sich ein bohnengrosser Sequester ausgestossen hatte, so dass Patient nach 3 Wochen als geheilt entlassen werden konnte.

Jetziger Zustand.

Unter dem 7. Februar 1899 theilt Patient auf meine Anfrage hin mit, dass er sich völlig gesund fühlt und dass die Wunde gut verheilt geblieben ist. Athembeschwerden hätten sich nicht weiter eingestellt, ausgenommen, dass der Athem zuweilen etwas zu kurz sei. Trotzdem könne Patient seiner Arbeit unbehindert nachgehen.

---

10. Caries costarum No. VIII et IX centralis e pleuritide. Abscessus retrocostalis subphrenicus. Empyema pleurae sinistrae fistulosum.

a) Thoracoplastice: Resectio costarum No. VIII, IX, X longitudine 6 + 4 + 9 = 19 cm. Am 29. Januar 1894.
b) Resectio costae VII longitudine 5 cm. Am 28. April 1894.
c) Resectio costarum duarum longitudine 10 + 10,5 = 20,5 cm. Am 2. Juni 1894.
d) Resectio costarum quatuor longitudine 10 + 13 + 2 + 4 = 29 cm. Am 8. September 1894.

Geheilt entlassen nach 405 Tagen.

Alexander R., Lederarbeiter, 35 Jahre alt, aus Pasewalk, wurde unter Nr. 220 am 24. Januar 1894 in Bethanien aufgenommen.

Patient erinnert sich nicht, als Kind je ernstlich krank gewesen zu sein. Im Jahre 1886 erkrankte er an einer linksseitigen Brustfellentzündung. Durch Punktion sollen damals 2 l Flüssigkeit abgelassen worden

sein. 2 Jahre später, im Jahre 1888, bemerkte der Kranke eine Geschwulst in der Gegend des linken unteren Rippenbogens. Anfangs soll dieselbe hart gewesen sein, später aber wurde sie weich und weicher. Es wurde ein operativer Eingriff gemacht und dreimal wiederholt, ohne dass die Wunde heilte. Welcher Art derselbe gewesen, vermag Patient nicht anzugeben. Es blieb darnach eine Fistel zurück. In einer Berliner Poliklinik wurde die Fistel mehrere Male ausgekratzt, aber ohne Erfolg. Seit mehreren Tagen ist die Umgebung der Fistel wieder angeschwollen und schmerzhaft.

Husten und Auswurf hat Patient wenig gehabt. Dagegen haben sich in letzterer Zeit öfters Nachtschweisse eingestellt.

Urin klar. Stuhl in Ordnung, regelmässig. Der schwächliche, marantische, grosse Mann hat eine gelbe Gesichtsfarbe und Schmerzen in der linken Rippenbogengegend. Er galt für schwindsüchtig.

Herzdämpfung nicht vergrössert; Herztöne sind rein. Ueber der ganzen linken Brustseite abgeschwächter Percussionsschall. Das Athmungsgeräusch ist vesiculär, aber abgeschwächt in den unteren Partien, über der linken Spitze rauh. Der Stimmfremitus ist gleichfalls links abgeschwächt. Die linke Brustseite schleppt bei der Athmung nach. Die rechte Lunge weist keine sonderlichen Abweichungen auf.

Am linken Rippenbogen in der Mamillarlinie eine längs verlaufende Narbe, in deren oberen Theile eine etwas nässende Fistelöffnung sich befindet. Nach der linken Brustseite zu findet sich eine leichte Anschwellung, die Fluctuationsgefühl zeigt. Die Haut darüber ist nicht geröthet. Die ganze Gegend ist äusserst druckempfindlich, besonders unterhalb des Rippenbogens.

Urin trübt sich nicht beim Kochen.

Beim Sondiren der Fistelöffnung (Chloroform 20,0) gelangt die Sonde auf eine rauhe Rippe. Dieselbe, die achte, wird resecirt in 6 cm Länge. Eine grosse, unterhalb des Zwerchfelles gelegene mehrbuchtige Abscesshöhle ist damit aufgefunden. Zur besseren Freilegung derselben wird noch die 9. und 10. Rippe je in Länge von 4 und 9 cm resecirt. Die Abscessbuchten werden gespalten, ausgespült und tamponirt. Es war ein grosser Senkungsabscess zwischen und unter die Bauchmuskeln bis zum Nabel. Das Peritoneum lag bloss da, die kleinen Därme liessen sich durchfühlen. Nach rechts reichte die Abscesshöhle 3 Querfinger breit von der Medianlinie; nach links und hinten bis zur Nierengegend; nach unten bis nahe an die Darmbeinschaufel.

Das Stück der erst resecirten 8. Rippe zeigt eine cariöse Knochenhöhle von ungefähr Fünfpfennigstückgrösse.

Die Operation hatte den Kranken hart mitgenommen. Patient erholt sich auch nur recht langsam, da der Appetit sehr darniederliegt. Dementsprechend granulirt die Wunde sehr langsam. Die Absonderung war eine sehr reichliche. Subjectiv war insofern eine Besserung eingetreten, als Patient nicht mehr über Schmerzen klagt. Im Februar stellen sich abendliche Temperatursteigerungen ein. Dieselben dauern auch den März über fort. Zugleich stellen sich starke Nachtschweisse ein, und zeitweise Husten mit wenig Auswurf.

Mitte März 1894 trat intercurrirend eine Angina follicularis auf.

Am 25. März 1894 war die nach der Bauchhöhle zu sich erstreckende Tasche der Abscesshöhle zu granulirt. Die nach hinten unten zu gelegene Tasche der Abscesshöhle füllt sich bereits langsam aus. Dagegen zeigt die an den Rippen gelegene Tasche der Wundhöhle sehr schlaffe glasige Granulationen. Das Aussehen derselben bessert sich nicht innerhalb der nächsten 4 Wochen. Die Sonde gelangt auf eine rauhe Rippe. In Chloroformnarkose (14,0) wird am 28. April 1894 der nach hinten oben führende Fistelgang gespalten und die rauhe Rippe in 5 cm Länge resecirt. Beim Verbandwechsel am 30. April zischte Luft aus einem Schlitz in der Pleura. Eiter entleerte sich noch nicht aus derselben. Jedoch bestand hohe Temperatur. Bei dem Verbandwechsel am 2. Mai, am 4. Tage nach der Operation, entleerte sich Eiter aus der Pleura, weshalb ein Drain eingeführt wird. Da Patient nicht weiter fieberte und da sich aus dem Drain kein Eiter mehr entleert, wird derselbe am 13. Mai fortgelassen. Jedoch bereits 2 Tage später, am 15. Mai musste der Drain wieder eingeführt werden, da die Temperatur inzwischen bis auf 39° C. angestiegen war. Es entleerte sich wieder Eiter. Die Secretion der Wunde war sehr reichlich, der Appetit hat sich bedeutend gehoben.

Der nach dem Rücken zu gelegene Fistelgang der Bauchwunde will sich nicht schliessen. Bei der Untersuchung in der Narkose wird eine etwa apfelsinengrosse Höhle aufgefunden, die sich nach oben hin schulterblattwärts erstreckt. Dieselbe wird am 2. Juni freigelegt durch Resection zweier Rippen in Länge von 20,5 cm (Verbrauch an Chloroform 15,0).

Ende August war die Operationswunde bis auf 2 Stellen geheilt. Die eine am unteren Ende gelegene offene Stelle erstreckt sich fistelartig nach hinten. Die andere am oberen Ende gelegene offene Stelle führt in die Empyemhöhle. Die Empyemhöhle zeigt äusserst geringe Tendenz sich zu verkleinern. Die Sonde dringt nach abwärts circa 4 cm weit in einem Blindsack; nach aufwärts, oben erreicht sie nicht das Ende der Höhle. Es werden deshalb am 8. September 1894 (20,0 Chloroform) noch die vier zunächst nach oben liegenden Rippen resecirt in Länge von 24 cm. Die Höhle wird gespalten und mit Jodoformgaze tamponirt. Die Wundhöhle reinigt sich diesmal schnell. Die Granulation kommt gut in Gang. Die Wundheilung wird noch durch eine Angina intercurrirend etwas aufgehalten. Am 1. Februar 1895 war die Wunde geschlossen. Die Farbe der Narbe ist von oben bis unten ein gleichmässiges Blassrosa. Sowohl vor als hinter der Narbe hört man Vesiculärathmen, d. h. soweit die Narbe sich im Bereich des Brustkorbes befindet. An einer Stelle ist die Narbe sehr dünn. Es hat sich ein Bauchbruch gebildet. Zur Erholung wird Patient noch nach Heinersdorf geschickt. Alsdann hat Patient ziemlich ein ganzes Jahr lang gearbeitet. Da er an Psoriasis leidet, hat er in dieser Zeit Arsen innerlich als Solutio Fowleri genommen.

Im Juli 1896 brach die Narbe an einer Stelle von Neuem auf. Die Fistel wird gespalten, jedoch kein Sequester gefunden. Am Abend nach der Operation enthielt der Urin vorübergehend Eiweiss. 3 Tage später blieb er wieder klar beim Kochen. Am 5. October 1896 war die Wunde wieder vernarbt. Die Gesichtsfarbe ist noch immer sehr blass, das Fettpolster sehr spärlich. Ueber beiden Lungenspitzen findet sich Rasseln. Hinten links unten oberhalb und um das obere Ende der

Narbe herum Knacken. Die rechte hintere Lungengrenze liegt gut 3 Finger breit tiefer als die linke. Im Urin ist kein Eiweiss mehr. Am 5. October 1896 wurde er zur weiteren Erholung in die Pflegeanstalt zu Heinersdorf entlassen. Im November nach seiner Entlassung stellte er sich wieder vor. Patient fühlt sich subjectiv wohl.

Jetziger Zustand.

Am 5. Februar 1899 stellt sich Patient auf schriftliches Ersuchen hin wieder vor. Patient giebt an, seit 1½ Jahren ununterbrochen gearbeitet zu haben. Sein Gewicht beträgt 132½ Pfd. Die Narbe ist kräftiger geworden. Die Bauchbrüche sind eher kleiner als grösser geworden. Die Lunge athmet vesiculär sowohl oberhalb als auch unterhalb der Narbe. Rasselgeräusche sind zur Zeit nicht mehr zu hören.

---

11. Empyema pleurae sinistrae fistulosum.

Resectio costarum quinque longitudine 12,0 + 12,5 + 9,0 + 7,5 + 8,5 = 49,5 cm. Am 3. December 1896.

Heilung in 260 Tagen.

Martha St., Näherin, 27 Jahre alt, aus Schweidtnitz, wurde am 2. December 1896 auf die äussere Station unter Nr. 1195 in Bethanien aufgenommen.

Die Mutter der Patientin starb an Lungen- und Brustfellentzündung. Eine Schwester lebt noch und ist gesund; 8 Geschwister starben in frühester Jugend.

Als Kind überstand Patientin Masern, Scharlach und Rachenbräune. Die Menstruation trat schon im 12. Lebensjahre auf, war sehr schmerzhaft, dauerte bis zu 8 Tagen und war sehr unregelmässig.

Im Jahre 1886 in einem Berliner Krankenhause 10 Monate lang wegen Kniegelenksentzündung in Behandlung.

Im Januar 1896 traten Husten und Schmerzen in der linken Seite auf. Es entwickelte sich ein Pleuraempyem weswegen Patientin in ihr heimisches Krankenhaus am 14. Februar aufgenommen wurde. Das desolate Allgemeinbefinden erlaubte nur die Operation durch Schnitt als indicatio vitalis. Patientin blieb 27 Wochen im Krankenhause. Da sie sich sehr erholt hatte und relativ wohl fühlte, lehnte sie die vorgeschlagene Rippenresection ab, und verliess das Elisabethkrankenhaus in Schweidtnitz in fast gutem Allgemeinbefinden mit mässig eiternder Fistel. Der Zustand verschlechterte sich aber draussen so sehr, dass ihre Aufnahme in ein Krankenhaus wieder nöthig wurde, weshalb sich Patientin um eine Freistelle in Bethanien bewarb.

Bei der Aufnahme in Bethanien betrug die Temperatur nur 36,2°, schlug der Puls 96 mal in der Minute und betrug die Zahl der Athemzüge in der Minute 24. Die Hautfarbe der sehr elenden und durch die Reise mitgenommenen Patientin ist sehr blass. Die Conjunctivae sind leicht geröthet. Das Zahnfleisch ist ungemein anämisch. Die Schilddrüse ist vergrössert. Der Thorax flach, lang gebaut. In der linken Axillarlinie ent-

sprechend dem 8. Intercostalraum eine Fistel, welche bald mehr, bald weniger secernirt. Von der Mitte der linken Scapula abwärts klingt der Schall gedämpft, ist das Athmungsgeräusch aufgehoben, der Pectoralfremitus erloschen. Das Herz ist nach links verzogen. Der Spitzenstoss ist fingerbreit ausserhalb der Mamillarlinie fühlbar. Die Herztöne klingen dumpf. Die Leberdämpfung ist nicht vergrössert. Die Milz ist nicht zu fühlen. Die Nieren sind nicht druckempfindlich, nicht dislocirt. Der Urin ist klar, trübt sich nicht beim Kochen und Ansäuern. Das rechte Knie steht in Contractur. Die Menses sistiren seit Beginn der Erkrankung, seit Anfang des Jahres 1896.

Die Narkose am 3. December 1896 begann mit Aether, wird durch Chloroform (6,0) unterstützt und dann wieder mit Aether (115,0) weiter fortgeführt. Die Fistel wird dilatirt. Der Gang führt hinter die Rippen auf das Pericard, von wo er sich in spitzem Winkel nach links hinten umknickt. Es wird eine Rippe entfernt, welche cariös verdünnt ist, und eine zweite mehr herzwärts gelegene, welche stark torquirt ist. Nun dringt Eiter heraus. Dilatation mit dem Finger. Sodann wird die ganze Eiterhöhle freigelegt, wozu noch 4 Rippen blossgelegt und resecirt, sowie die entknöcherte Rippen- und Zwischenrippenwand gespalten werden muss. Die Wände der Eiterhöhle werden allseitig mit dem scharfen Löffel abgekratzt. Die Fetzen werden mit Chlorzinklösung abgespült. Tamponade. Verband.

Patientin ist von der Operation sehr mitgenommen. Es müssen sehr reichliche (à 5,0) und häufige Campherinjectionen gemacht werden.

Ende December 1896 hatte sich die Wundhöhle schon gut gereinigt. In den ersten Wochen nach der Operation bestand Diarrhöe. Der Verlauf war fieberfrei bis zum 9. Januar 1897, an welchem Tage abends die Temperatur 38,2° C. betrug. Bedingt war die Temperaturerhöhung durch eine intercurrirende Angina. Zwar gingen die Schwellung der Mandeln und die Röthung des Rachens baldigst auf Gurgelung mit Kali chloricum-Lösung (3 Proc.) zurück, jedoch trat Eiweiss in beträchtlicher Menge auf. Es wurde deswegen ausschliesslich Milchdiät verordnet, die Jodoformgaze fortgelassen und die Ausspülungen mit Chlorzinklösung (½ Proc.) durch Ausspülen mit Lösung von essigsaurer Thonerde (1 Proc.) ersetzt. Statt der Jodoformgaze wurde Dermatolsalbe auf Leinencompressen angewandt. An Stelle der Dermatolsalbe wurde im Februar Airolgaze auf die Wunde gelegt. Wie bei allen Wismuthverbänden, liess die Secretion infolge der austrocknenden und adstringirenden Wirkung des Airols etwas nach. Der Eiweissgehalt des Urins hatte sich bereits bis auf eine Trübung beim Kochen und Ansäuern mit Wiederaufkochen im Laufe des Februars und März vermindert, als plötzlich am 24. März 1897 Patientin morgens wieder fieberte. Temp. 38,6° C., Puls 84, Resp. 36. Bedingt war auch diese Temperaturerhöhung, diese Unterbrechung des sonst fieberfreien Verlaufs durch eine Angina. Gleichzeitig stieg die Eiweissausscheidung im Urin wieder sehr beträchtlich an. Diesmal gelang es nicht, durch ausschliessliche Milchdiät den Eiweissgehalt des Urins zum Schwinden zu bringen. Das Eiweissharnen nahm zwar später etwas ab, hielt aber an bis zum Tage der Entlassung. Die Wundhöhle verkleinerte sich langsam, aber stetig. Nur ganz gegen Ende kam die Granulation ins Stocken. Schliesslich ge-

lang es aber doch, durch protrahirte Bäder die Wunde zur Vernarbung und zum Schluss zu bringen. Sequester haben sich im Laufe der Behandlung nicht abgestossen.

Am 20. Juni 1897 konnte Patientin geheilt in die Heimath entlassen werden. Patientin hat sich gut erholt. Die Narbe ist fest, adhärent. Die Percussion links klingt gedämpft in den unteren Partien. Das Athmungsgeräusch klingt überall vesiculär, ist aber links unten abgeschwächt. Die Herztöne sind dumpf. Der Urin enthält immer noch Eiweiss.

Jetziger Zustand.

Auf schriftliches Ersuchen hin schreibt Patientin unter dem 4. März 1899 aus Schweidtnitz: „Ich erfreue mich einer völligen Gesundheit. Die Narbe meiner Wunde ist geschlossen. Auch ein Corset kann ich unbehindert tragen. Vergangenen Sommer hatte ich einmal sehr starke Halsentzündung. Leider habe ich auf dem linken Ohre das Gehör verloren. Meinem Beruf kann ich so ziemlich nachgehen. Ich war sogar diesen Winter auf einigen Bällen, wo ich flott getanzt habe zum Erstaunen der Anderen. Mein Gewicht nimmt jeden Tag zu, momentan beträgt es 118 Pfd. Was meine Füsse betrifft, so schwellen selbige nicht an, nur nach weiten Fusspartien fühle ich eine Schwere in meinen Gliedern, und wenn sich das Wetter ändert, einen dumpfen Schmerz in der Narbe."

Recidivirende Pleuraempyeme.

12. Empyema pleurae dextrae foetidum redux mit Lungenfistel. Resectio costarum trium am 20. November 1882. Geheilt.

Herr Ferdinand Eugen B., geboren zu Cöln a. Rh. am 1. Februar 1842, Oberlehrer am Gymnasium zu Buchsweiler im Unterelsass, wurde in Bethanien am 7. April 1880 unter Nr. 641 aufgenommen und von Herrn Geheimrath Dr. Wilms wegen eines rechtsseitigen Pleuraempyems operirt. Bereits am 7. Mai 1880 verliess der nervös sehr reizbare Herr das Krankenhaus, ehe die Heilung ganz vollendet war, und begab sich nach Haus zu seiner Mutter in Berlin in Privatbehandlung, wo die Vernarbung erfolgte.

Schon 1881 hatten seine Brustbeschwerden, die nie völlig gewichen waren, so zugenommen, dass er Herrn Prof. Dr. Kussmaul consultirte, der ihm jedoch von einer Operation abrieth. Die zunehmenden Schmerzen veranlassten ihn jedoch, brieflich Herrn Prof. Dr. E. Rose zu consultiren. Auf das Anrathen desselben kam Patient nach Berlin und wurde jetzt wieder privatim behandelt.

Patient ist ein sehr aufgeregter, nervöser, an Wein gewöhnter Herr. Putride Sputa. Abendliche Temperatursteigerungen.

Am Sonntag den 26. November 1882 wurde in der alten in tiefer Falte versteckten Narbe die Resection von 3 Rippen vorgenommen. Das an der früheren Resectionsstelle neu entstandene Knochenstück war mit

der nächsten Rippe verwachsen. Die Loslösung der Rippen vom Periost war mit grossen Schwierigkeiten verknüpft. Ausspülung, Drainage, Verband.

Das Fieber wich sofort normalen Temperaturen. In der 1. Woche nach der Operation wurde der Verband einen um den anderen Tag gewechselt; in der 2. Woche alle 3 Tage; in der 4. Woche alle 8 Tage. Die Drains wurden 8 Tage nach der Operation zum 1. Male, am 14. Tage nach der Operation zum 2. Male, nach Monatsfrist abermals gekürzt. Am 16. Januar 1883 abends 7½ Uhr brach die bereits in Vernarbung begriffene Wunde wieder auf. Es entleerte sich eine Menge penetrant riechenden Eiters. Beim Ausspülen der Wundhöhle klagte Patient über schlechten Geschmack im Munde. Beim Husten zischte Luft aus der Wunde. Verschiedene Rückfälle, bedingt durch Eiterretention, verzögerten die Heilung. Endlich jedoch schloss sich die Wunde. Patient wurde als vollständig geheilt entlassen. Hinter der Narbe bestand vesiculäres Athmen, nirgends auf der Brust Rasselgeräusche oder Dämpfung. Die Heilung hat auch vorgehalten.

Fast alljährlich, wenn Patient nach Berlin kam, stellte er sich vor oder consultirte Herrn Geheimrath Rose wegen anderer unbedeutender Leiden. Im Jahre 1886 war er bereits sehr stark geworden. Im Jahre 1890 ist Patient in voller Amtsthätigkeit an Schlaganfall gestorben.

---

13. Empyema pleurae sinistrae redux.

a) Resectio costae longitudine 10,5 cm. Am 9. December 1893.
b) Reresectio costae longitudine 3 cm. Am 13. October 1894.
c) Thoracoplastice: Resectio costarum septem longitudine 10,5 + 8 + 7,3 + 7,5 + 7,5 + 6 + 5,5 = 52,3 cm. Am 18. October 1894.
Entlassen mit Fistel am 3. Juli 1895.
Spontan nach Abstossung eines Sequesters Weihnachten 1896 geheilt.

Carl H., Maler, 30 Jahre alt, aus Grünberg, wurde am 8. December 1893 unter 1493 in Bethanien aufgenommen. Patient will vor 8 Wochen Influenza durchgemacht haben, und seit dieser Zeit eine Verschlechterung seines Zustandes bemerken, welcher schon seit Jahren durch Husten und Auswurf geschwächt war. Bluthusten ist nie aufgetreten. Ausser an Bleikolik ist Patient nie ernstlich krank gewesen.

Der kleine blasse, abgemagerte Mann spricht mit schwacher, heiserer Stimme. Es besteht geringer Exophthalmus. Die Conjunctivae bulbi sind gelblich verfärbt. Appetit gering. Zunge mässig belegt. Stuhl regelmässig. Der Schlaf ist häufig unterbrochen durch Husten mit geballtem, schleimigem Auswurf. Auf der linken Brust sind zahlreiche Narben von Schröpfköpfen zu sehen. Die Athmung ist etwas beschleunigt und beträgt 36 Züge in der Minute. Der Puls ist gleichfalls beschleunigt, schlägt 108 mal in der Minute. Temperatur abends mässig erhöht, 38,7° C. Der Brustkorb hebt sich gleichmässig, aber oberflächlich. Die linke Lunge zeigt ein vermindertes Athemgeräusch vorn sowohl als auch hinten. Vorn ist das Exspirationsgeräusch verlängert und stark hauchend. Katarrhalische Geräusche sind nicht zu hören. Ueber der ganzen linken Lunge

lagert eine Dämpfung. Hinten reicht die Dämpfung von der unverschieblichen unteren Lungengrenze bis hinauf zur Spitze; vorn reicht sie aufwärts bis in die Infraclaviculargrube. Herzdämpfung ist nur wenig nach rechts verschoben, reicht nicht über den rechten Sternalrand hinaus. Herztöne rein. Die rechte Lunge zeigt ausser verschärftem Athmen normales Verhalten.

Am 9. December 1893 Entleerung einer grossen Menge eiterigen Exsudates durch Rippenresection. Verbrauch an Chloroform 5,0, an Aether 55,0 ccm. Drains. Verband.

In der 1. Woche nach der Operation täglicher Verbandwechsel. Der Auswurf bleibt reichlich. Die Athmung bleibt frequent und oberflächlich. Abendliche Temperatursteigerungen.

In der 3. Woche nach der Operation versiegt die Secretion bereits, um in der 5. Woche von Neuem anzusteigen. Bald lässt die Secretion wieder nach. Am 25. Februar 1894, 77 Tage nach der Operation, ist die Wunde fest geschlossen. Patient ist nicht zu bewegen, noch länger in der Anstalt zu bleiben, und verlässt bereits 8 Tage später das Krankenhaus.

Am Entlassungstage, am 6. März 1894, war die Wunde vollkommen verschlossen durch junges Narbengewebe. Patient ist noch sehr schwach an Kräften. Bei der Athmung, die noch etwas angestrengt ausgeführt wird, bleibt die linke Brustseite sichtbar zurück. Während die rechte untere Lungengrenze sich normal bei der Respiration verschiebt, verharrt die linke unverschieblich bei diesem Act. Die ganze linke Lunge weist gedämpften Percussionsschall auf, auch die linke Spitze. Die Athmung ist links vesiculär, etwas abgeschwächt und hat nur in der Fossa infra spinam scapulae und oberhalb der Resectionsnarbe bronchialen Beiklang bei der Exspiration. Athemfrequenz 26, Pulsfrequenz 120.

Das ist ein Entlassungsbefund, der wenig Hoffnung und Aussicht auf dauernde Vernarbung und endgültige Ausheilung des pleuritischen Krankheitsprocesses gewährt. Trotzdem blieb 3 Monate lang alles in scheinbarer Ordnung. Patient blieb aber immer noch so schwach und fühlte sich so elend, dass er nicht im stande war, seine Arbeit aufzunehmen. 3 Monate nach der Entlassung brach die Narbe auf. Es entstand eine Fistel, aus der sich in Charakter und Menge wechselndes Secret entleerte. War das Secret eiterig, so war seine Menge gering; war es „wässerig", beträchtlich.

Patient ist immer noch sehr blass, aber nicht mehr abgemagert. Der Panniculus adiposus ist im Gegentheil in den 11 Monaten, die seit der Rippenresection vergangen sind, ziemlich reichlich geworden. Puls und Athmungsfrequenz ist die gleiche geblieben seit seiner Entlassung aus dem Krankenhause. In der Minute schlägt der Puls 120 mal, wiederholt sich die Athmung 24 mal gerade so wie am Tage der Entlassung. Die 15 cm lange Narbe ist an einer Stelle — in der mittleren Axillarlinie — durch eine lippenförmige Oeffnung unterbrochen, aus der sich Eiter in mässigen Mengen entleert. Die Fistel führt in eine Höhle, die zwar nicht sehr weit ist, die sich aber nach hinten und oben bis unter die Scapula erstreckt. Links hinten lagert eine absolute Dämpfung bis zur Spina scapulae sinistrae. Von dort abwärts bis zur 8. Rippe hat der gedämpfte Schall tympanitischen Beiklang. Das Athmungsgeräusch ist hinten bis zur

Spina scapulae sinistrae im Inspirium unbestimmt, im Exspirium deutlich bronchial. Von der Schulterblattgrube abwärts bis zur 8. Rippe ist das Athmungsgeräusch an Intensität bedeutend geringer, im Charakter aber dasselbe wie oberhalb der Spina scapulae sinistrae. Von der achten linken Rippe an abwärts ist Athmungsgeräusch nicht mehr zu hören. Links findet sich vorn wie hinten absolute Dämpfung mit bronchialem In- und Exspirium. Katarrhalische Geräusche fehlen. Die Supraclaviculargrube ist nicht eingesunken. Der Stimmfremitus ist im Bereich der absoluten Dämpfung verstärkt, darunter abgeschwächt, aber erhalten. Ueber der rechten Lunge ergiebt die Percussion lauten vollen Schall und vesiculäres Athmen. Urin bleibt klar beim Kochen.

Am 13. October 1894 in Chloroformnarkose (9,0) Resection eines 3 cm langen Stückes Rippe, worauf sich verhältnissmässig wenig Eiter entleert.

Beim Verbandwechsel am nächsten Tage, am 14. October, strömt unaufhaltsam Eiter heraus, der, nach der Menge zu urtheilen, einer viel grösseren Höhle entstammen muss, als der durch die gestrige Rippenresection eröffneten ungefähr gänseeigrossen.

Da die Eiterung nicht versiegen wollte, sondern unaufhaltsam floss, wurde am 18. October 1894 in gemischter Chloroform- (15,0) Aether- (55,0) Narkose die 3. bis 9. Rippe in Länge von $10\frac{1}{2}$, 8, $7\frac{1}{2}$, $7\frac{1}{2}$, 6 und $5\frac{1}{2}$ cm entfernt. Dadurch wird ein bis zur Lungenspitze reichendes Pleuraempyem eröffnet, das mit der ersten kleinen Höhle in enger Oeffnung communicirt. Jodoformgazetamponadeverband. Die Wunde reinigt sich nur sehr langsam. Die Granulation kommt nicht recht in Gang. Besonders nach oben hin ist die Wunde noch lange Zeit grau belegt. Beim Lachen und Sprechen sieht man die Lunge in der Wundhöhle auf- und absteigen. Der Versuch, die Wundgranulation durch Anreizung mit Königssalbe besser in Gang zu bringen, misslingt. Dagegen wird die Granulationsbildung durch protrahirte Bäder etwas befördert. Anfang März 1895 hatte sich die Wunde wohl zur Hälfte verkleinert. Ende Juni 1895 war sie aber noch nicht völlig geschlossen. Es wurde dem Patienten vorgeschlagen, auch noch die beiden restirenden Rippen zu reseciren. Patient zog es aber vor, mit granulirender Narbe das Krankenhaus zu verlassen. Das Athmungsgeräusch hatte bis dicht über der Narbe vesiculären Charakter.

Jetziger Zustand.

Am 5. Februar 1899 stellt sich Patient auf schriftliches Ersuchen hin wieder vor. Patient brachte einen Randsequester einer Rippe von $1\frac{1}{2}$ cm Länge, $1\frac{1}{2}$ cm Breite und 1 cm Höhe mit, welcher sich nach seiner Angabe Weihnachten 1896 $1\frac{1}{2}$ Jahre nach seiner Entlassung aus dem Krankenhause von selbst abgestossen hat. Alsdann hat sich die Wunde von selbst geschlossen und ist völlig geschlossen geblieben, seitdem sind das $2\frac{1}{4}$ Jahr. Patient ist im stande seiner Arbeit als Anstreicher nachzugehen. Patient ist aber mager geblieben. Sein Gewicht beträgt 112 Pfd. Die Augenlider sind leicht geröthet. Die Gesichtsfarbe ist blass. Das linke Schulterblatt steht vom Brustkorb

etwas ab. Beide Schulterblätter stehen aber gleich hoch. Beide Arme sind gleich kräftig ausgebildet. Während das rechte Schulterblatt $6^1/_2$ cm von der Brustwirbeldornenreihe entfernt ist, ist das linke derselben bis auf $3^1/_2$ cm genähert. Die linke Brustwarze schaut temporal. Bei herabhängenden Armen ist die hintere Achselwand und die Achselhaare von vorn sichtbar. Die vordere Achselwand fehlt links. Der linke Brustmuskel verläuft bei horizontaler Haltung des Armes nicht schräg aufsteigend zum Oberarm, sondern bildet eine convex nach abwärts gerichtete horizontale Falte. Unter dem lateralen Ende des Brustmuskels, von diesem verdeckt findet sich in Höhe der 3. und 4. Rippe eine 4 cm lange, 2 cm breite weissblaue derbe Narbenplatte, die sich bei geschlossenem Munde bei Aufforderung zum Pressen vorwölbt. Die Narbenplatte ist so straff jedoch, dass sie bei der Inspiration nicht einsinkt. An die Narbenplatte schliesst sich nach unten abwärts verlaufend ein 8 cm langer fingerbreiter, dicker strahliger Narbenstrang, welcher sich um die Schulterblattspitze etwa 1 cm weit nach aufwärts umschlägt. Der Herzspitzenstoss ist nicht sichtbar. Die Herztöne sind rein. Die Athmung ist beiderseits links 2 Fingerbreit unterhalb der Narbe vesiculär, frei von katarrhalischen Nebengeräuschen. Patient hat sich gewöhnt eine Binde um die Brust zu tragen. Er behauptet, dass er sonst nicht arbeiten könne.

Tuberculöse Pleuraempyeme.

14. Empyema pleurae dextrae seropurulentum. Hereditär tuberculös belastet.

a) Influenza cum otitide purulenta dupl. Am 13. Januar 1894.
b) Punktion von 1500 ccm trüben Exsudates. Am 1. Februar 1894.
c) Probepunktion ergiebt Empyema pleurae dextrae completum; links Catarrh. Am 8. Februar 1894.
d) Resectio costae longitudine 9 cm Pleurostomie. Am 10. Febr. 1894.
e) Thoracoplastice: resectio costarum trium longitudine $13 + 14 + 3 = 30$ cm. Am 9. April 1894.
f) Resectio costae necroticae longitudine 2 cm. Am 28. Juli 1894.
g) Incisio hämatomatis exulcerati in cicatrice thoracoplastica. Am 10. Januar 1895.

Heilung in 182 Tagen.

Clara E., 26 Jahre alt, aus Berlin wurde unter Nr. 262 am 10. Februar 1894 in Bethanien aufgenommen. Eltern der Patientin sind angeblich völlig gesund, desgleichen die Grosseltern mütterlicherseits. Die Grossmutter väterlicherseits im Alter von 38 Jahren an Kehlkopfschwindsucht, ein Bruder des Vaters an Lungenschwindsucht gestorben. Ein Bruder der Patientin ist in ganz jugendlichem Alter an Lungenentzündung

gestorben. Patientin selbst hat keine Kinderkrankheiten überstanden, hat im Alter von 12 Jahren Diphtheritis durchgemacht, erkrankte im Alter von 25 Jahren an Achseldrüseneiterung links. Anfang Januar 1894 trat Allgemeines Unwohlsein, Kopfschmerzen, Kreuzschmerzen auf. Das Gehör wurde auf beiden Ohren schlecht, rechts schlechter als links. Das rechte Ohr begann zu laufen. Der hinzugezogene Arzt stellte Influenza fest und constatirte eine rechtsseitige Brustfellentzündung. Am 1. Febr. 1894 wurden von Dr. Eisfeld 1500 ccm eines schwach eitrigen, trüben Exsudates durch Aspiration entleert. Das Fieber hielt jedoch an. Das Exsudat bildete sich von neuem. Eine Probepunktion am 8. Februar 1894 ergab wieder ganz dünnflüssiges schwach eitriges Exsudat. Patientin wurde deshalb zur Rippenresection dem Krankenhause überwiesen.

Die rechte Brusthälfte namentlich hinten deutlich gegen links hervorgewölbt. Percussion ergiebt links normalen Schall; rechts von der 2. Rippe vorn, hinten vom unteren Rand der Scapula abwärts ausgesprochene Dämpfung. Ueber der linken Lunge ist Schnurren, Pfeifen und Rasseln zu hören. Ueber der Dämpfung rechts ist kein Athemgeräusch zu hören. Stimmfremitus im Bereiche der Dämpfung aufgehoben.

Sogleich nach der Ankunft im Krankenhause wird die Narkose (85,0 ccm Aether) eingeleitet und die Empyemoperation vorgenommen. Etwa 15 cm langer Schnitt durch Haut und Musculatur. Abschaben des Periostes. Resection der Rippe in Länge von 9 cm. Entleerung einer reichlichen Menge leicht beweglichen Eiters. Entfernung vieler Fetzen mit dem scharfen Löffel. Annähung der verdickten Pleura an die Haut.

In den nächsten acht Tagen stossen sich bei täglichem Verbandwechsel noch viele grosse Fetzen ab, die bei der Ausspülung leicht sich entfernen lassen. Abends besteht noch leichtes Fieber. Patientin hustet viel besonders des Nachts. Mitte März 1894 hat der Husten fast ganz nachgelassen, es hat sich aber Decubitus eingestellt, welcher eine Spaltung der unterminirten Haut nöthig machte.

Die Secretion aus der Pleurahöhle lässt nicht nach. Die Hautwunde hat sich sehr verkleinert. Die Lunge zeigt keine Neigung sich auszudehnen. Es werden deshalb am 9. April 1894 in Chloroformäthernarkose (4,0 Chloroform 80,0 Aether) noch zwei ausserordentlich harte und spröde Rippen in Länge von 13 und 14 cm entfernt und ausserdem noch 3 cm von der bereits resecirten Rippe. Sofort nach der Entfernung der Rippen sieht man einen eclatanten Erfolg. Die Höhle, deren Grösse durch die beiden Rippen bedingt war, verkleinert sich nach Entfernung dieser Strebepfeiler sofort zusehends. Tamponade. Jodoformverband. Am 8. Mai 1894 hatte die Granulation solche Fortschritte gemacht, dass zu Bädern und Salbenbehandlung übergegangen werden konnte. Am 9. Juli 1894 war die Wunde bis auf eine kleine Stelle vernarbt. Patientin hat sich sehr erholt. Der Appetit lässt nichts zu wünschen übrig. Der Ernährungszustand ist ein vorzüglicher. Patientin verlässt das Krankenhaus auf Wunsch der Mutter.

Jedoch bereits nach 8 Tagen liess sich Patientin wieder aufnehmen, da sich in der Gegend der Narbe ein Abscess gebildet hatte. Am 28. Juli 1894 wurde in Chloroformnarkose (11,0) ein 2 cm langes necrotisches Rippenstück entfernt. Am 16. August 1894 verliess Patientin das

Krankenhaus wieder. Bis zur Resectionsnarbe ist ausgezeichnet deutlich ausgeprägtes Vesiculärathmen zu hören.

Ende December 1894 fiel Patientin und schlug mit dem Rücken auf. Es entstand ein Hämatom in der Narbe, welches vereiterte. Patientin suchte deshalb am 4. Januar 1895 im Krankenhause Hilfe. Nach Incision heilte der Abscess rasch aus. (7,0 Chloroform).

Patientin ist sehr gut genährt, hat keinen Husten und keinen Auswurf mehr. Beiderseits über den Lungen, auch unterhalb der Narbe rechts reines vesiculäres Athmen. Herztöne rein. Leberdämpfung nicht vergrössert Milzdämpfung etwas verbreitert. Die rechte Nierengegend ist stark druckempfindlich. Urin jedoch ist frei von Eiweiss.

Jetziger Zustand.

Am 7. Februar 1899 stellte sich Patientin auf schriftliches Ersuchen hin wieder vor. Sie gab an, in der Zwischenzeit öfters gekränkelt zu haben und augenblicklich wieder an Husten und Schnupfen zu leiden. Die Athmung ist aber nicht beschleunigt. Patientin sieht jetzt elender aus als zur Zeit ihrer Entlassung. Ihr Gewicht beträgt 95 Pfd. Patientin zeigt scrophulösen Habitus. Beide Arme sind gleich stark und funktioniren gleich ergiebig. Die rechte Schulter, d. i. die der kranken Seite, steht höher als die linke. Leichte Kyphoskoliose nach rechts. Beide Brusthälften gleich gross: $33 + 33 = 66$ cm Umfang der Brust in der Höhe des tiefsten Punktes der Narbe. Die Narbe ist 20 cm lang, beginnt in der Höhe des 5. Brustwirbels. Die Narbe verläuft von der Höhe des 5. Brustwirbels in convex nach unten gerichteten Verlauf fast linear 6 cm nach abwärts, um dann über einen $^3/_4$ cm hohen, von den dorsalen Rippenstümpfen gebildeten Absatz in eine 10 cm lange, 2—3 cm breite strahlige Narbenplatte überzugehen und dann wieder fast linear 4 cm aufwärts in die vordere Brustwand auszulaufen. Es besteht links hinten unten leichte Dämpfung. Die Narbenplatte zieht sich beim Athmen inspiratorisch ein; stülpt sich aber nicht beim Pressen heraus. Das Athmungsgeräusch über der Narbe und fingerbreit unterhalb der Narbenplatte ist vesiculär, hier und da von Giemen unterbrochen.

---

15. Empyema pleurae dextrae metapneumonicum totale infolge Vomica in der rechten Lungenspitze. Hereditär tuberculös belastet. Bronchitis chronica.

a) Punctiones.
b) Resectio costae Nr. IV. Am 14. April 1882.
c) Resectio costarum longitudine 56 cm. 24 Suturen. Am 6. Nov. 1882.
d) Dilatatio fistulae thoracoplasticae.

Entlassen mit Fistel. Später im Augustahospital in Berlin weiter behandelt und auf Wunsch auch dort mit Fistel entlassen.

Am 30. December 1898 an capillärer Bronchitis verstorben. (Standesamtliche Mittheilung.) [Zusatz während der Correctur.]

Max H., 24 Jahre alt, Kaufmann aus Berlin, wurde unter Nr. 1391 am 7. Oct. 1880 auf die innere Station in Bethanien aufgenommen. Mutter ist lungenkrank und in relativ jungen Jahren später an allgemeiner Tuberculose gestorben. Patient selbst war, abgesehen von den Kinderkrankheiten, stets gesund, von kräftigem Körperbau und gut entwickelter Musculatur, so dass er ein eifriger Turner war und seine Dienstzeit als Einjährig-Freiwilliger bei einem Garde-Infanterieregiment ohne Beschwerden abmachte. Im Alter von 21 Jahren zog sich Patient eine Lungenentzündung zu, die ihn 8 Wochen lang ans Bett fesselte. Es blieb aber ein heftig quälender Husten zurück, der niemals ganz geschwunden ist. Während des ganzen Sommers des Jahres 1879 kränkelte Patient. Im September desselben Jahres trat eine heftige Lungenblutung auf. Im Laufe des Jahres 1880 entwickelte sich unter quälendem Husten und starkem eiterigen Auswurf in der rechten Lunge eine grosse Vomica, sowie im Anschluss daran eine eiterige Pleuritis rechts. Geheimrath Dr. Goltdammer, ehemals dirigirender Arzt der inneren Station, entleerte in Bethanien durch Punktion $1^3/_4$ Liter einer zumeist eitrigen Flüssigkeit. Die Punktion wurde in der Folge noch viermal wiederholt, so dass Patient nach 8 Wochen als geheilt entlassen werden konnte. Im Winter 1880 ging es dem Patienten leidlich gut. Im Jahre 1881 stellte sich Fieber mit starken Nachtschweissen ein, und das pleuritische eiterige Exsudat rechts entwickelte sich von Neuem.

Patient wurde deshalb am 14. April 1882 auf die äussere Station in Bethanien aufgenommen. Es wurde die 4. Rippe in der Axillarlinie resecirt (15,0 Chloroform). Als dies die Eiterung nicht zum Stillstand brachte, wurden 206 Tage später mit einem 34 cm langen Schnitt 7 Rippen in 10 Stücken im Gesammtbetrage von 56 cm resecirt. Die Thoracoplastik wurde genäht und heilte prima intentione bis auf die Drainstelle. (53,0 Chloroform). Am 4. December 1884 wurde Patient dem Krankenhause untreu gemacht und verliess deshalb mit einer Fistel bei ziemlich gutem Allgemeinbefinden, nachdem eine während des ganzen Jahres fortgesetzte Drainage nicht den Erfolg der Ausheilung gehabt hatte, das Krankenhaus, da er zu einem nochmaligen stärkeren Eingriff, zu einer ausgiebigeren Spaltung sich durchaus nicht entschliessen konnte.

Bereits 2 Monate später, am 16. Februar 1885 liess sich Patient in das Augustahospital zu Berlin aufnehmen. Bei der Aufnahme im Augustahospital fand sich als Status praesens[1]): „Magerer, auffallend hectisch aussehender Patient. Die Endphalangen der Finger sind kolbig verdickt. Kein Fieber. Rechte Brust stark eingezogen. Wirbelsäule gerade, doch steht die rechte Schulter sehr tief. In der rechten Axillarlinie in der Höhe der 8. Rippe eine tief eingezogene Fistel mit Drainrohr. Zwei weitere kleine Fisteln liegen nach vorn, eine hinten. Aus allen mässige Secretion, die nicht riecht. Zahlreiche Operationsnarben. Rechts durchweg gedämpften Schall, an wenigen Stellen tympanitisch.

1) Vergl. Voigtel, Das Empyem und seine Behandlung. Diss. inaug. Berlin 1888. S. 80.

Rechts ganz schwaches Athmungsgeräusch. Links Percussion normal. Auscultation ergiebt wenig verschärftes Athmen. Herzdämpfung weit nach rechts verdrängt. Wenig Husten, wenig Auswurf, selten Nachtschweisse. Keine Bacillen im Sputum zu finden.

Therapie 20. Februar. Thoracoplastik. Ein grosser Hautlappen mit der Basis nach oben, ein ebensolcher mit der Basis nach unten werden abpräparirt. Sämmtliche Fistelausgänge liegen in diesen Lappen. Darauf werden nach und nach aus 8 Rippen Stücke ausgemeisselt, wegen des Uebereinanderlagerns derselben nach Orientirung und Ausführung eine schwierige Aufgabe. Die Blutung ist dabei recht stark. Der Defect, etwa handgross entspricht der vorderen Wand der bestehenden Höhle. Die Lunge ist völlig atelectatisch, liegt an der Wirbelsäule. Tamponade der Höhle mit Jodoformmull. Die Lappen werden dann wieder über die Wunde genäht.

Nach 24 Stunden hat sich Patient völlig erholt. Alle 4 Tage Verbandswechsel. Die Lappen heilen, soweit sie genäht sind, per primam an. Nach 8 Tagen steht Patient auf, beginnt mit dem Gebrauch des Waldenburg'schen Apparates und inhalirt zum Zwecke der Lungengymnastik. In die Wunde wird abwechselnd Jodoform- und Thymolmull gelegt. Allgemeinbefinden sehr gut. 2. Juni. Unten an der Wunde ist eine Granulationsfläche und ein 2 Daumen dicker 8 cm langer Gang mit dicken Wänden. Die Scoliose ist nicht weiter gegangen. Kein Fieber. Bewegungen des Arms verhältnissmässig frei. Wenig Husten. Die starren Wände des Fistelgangs werden ausgekratzt. Entlassen zur poliklinischen Controle am 20. Juni 1885. Patient kommt wieder am 28. Dec. 1886. Journalnummer (1887) 21. Die vor 2 Jahren gebliebene Fistel ist immer noch offen. Status praesens: Linke Lunge gesund. Urin ohne Alb. Aussehen leidlich. Rechter Brustkasten stark eingesunken.

Therapie. Grosse Thoracoplastik mit Resection von 5 Rippen. Die Hautlappen werden nach der Höhle hineingedrängt und durch Fixationsnähte befestigt. Jodoformmull. Moosverband.

Verlauf 20. Februar. Patient fiebert etwas. Die Hautlappen haben sich nach innen umgeschlagen. Urin ohne Alb. Allgemeinbefinden leidlich.

Um den Wundverlauf abzukürzen wird unter Narkose der breite Hautlappen abgelöst, angefrischt und grössten Theils vernäht. Freilich entsteht dadurch oben wieder eine Höhle. Thymolmull. Moosverband.

Verlauf 29. März. Allgemeinbefinden gut. Patient hat viel Beschwerden von der stark nach links und unten dislocirten Leber. Urin ohne Alb. Ziemlich starke Secretion. Neigung zur Verkleinerung der Wundhöhle besteht nicht. 20. April. Im wesentlichen derselbe Zustand. Unter der Clavicula und den beiden obersten Rippen besteht eine gänseeigrosse Höhle, die nicht ausheilt. Secretion stark. Allgemeinbefinden gut. Auf Wunsch am 20. April 1887 entlassen.

Mittheilung vom 25. März 1888: Immer noch keine Heilung. Rechter Brustkasten stark eingesunken, keine Verkrümmung des Rückgrades, aber Drehung desselben, so dass Schultern und Hüften nicht in derselben Ebene liegen. Leber stark hervortretend. In der Ruhe ohne Beschwerden, die sich beim Laufen, Treppensteigen etc. einstellen. Häufig Husten. Patient ist nicht arbeitsfähig."

Nachdem Patient auch dem Augustahospital untreu geworden war, blieb er unter Behandlung seines Hausarztes, Herrn Geheimrath Güterbogk. Güterbogk nahm von weiteren chirurgischen Encheiresen Abstand und behandelte ihn, was das Chirurgische anbetrifft, exspectativ, nur roborirend, mit Bädern und Luftveränderung, speciell mit Soolbädern. Es gelang ihm, die Wunde fast zur Ausheilung zu bringen, wie er selbst sagt. Im Archiv für Chirurgie. 1892 XLIV. Bd. S. 760 giebt Güterbogk folgenden Endbefund:

„Die jetzige objective Untersuchung des Patienten (vgl. Taf. II, Fig. 1) zeigt ihn als einen grossen, seinem Alter entsprechend rüstigen Menschen von guter Ernährung, mit reichlichem Fettpolster und wohl entwickelter Musculatur. Insbesondere ist auch die Musculatur der rechten Oberextremität gut entwickelt, und steht dieselbe in keiner Weise der Oberextremität auf der linken, gesunden Seite nach: rechter- wie linkerseits erfolgt die Funktion des Schultergelenkes in gleich ausgiebiger Weise.

Die linke Thoraxhälfte ist schön, aber nicht gerade auffallend stark hervorgewölbt, im übrigen durchaus normal gebildet und wird gegen die rechte Brusthälfte vorn durch eine dem Sternum entsprechende, von oben nach unten verlaufende, lineare, unverschiebliche Narbe getrennt. Dagegen wird die Vorderwand der rechten, völlig eingesunkenen Thoraxhälfte durch eine oben an der 2. Rippe beginnende und bis zu den falschen Rippen herabreichende, dem rechten Sternalrande fast parallel verlaufende Einsenkung eingenommen. Dieselbe ist unverschieblich auf der Unterlage verwachsen. Indem sie von oben nach unten an Tiefe etwas abnimmt (s. die Figur), wird sie begrenzt: links durch die Knorpelstümpfe der 2.—6. Rippe, bezw. durch das Herz und die linke Lunge, rechts durch den äusseren (lateralen) Rand des M. latissimus dorsi, hinten durch die centralen Stümpfe der Rippen und die Rippenmusculatur sammt Scapula, unten durch die vom Zwerchfell bedeckte Leber. Nach oben endlich geht diese Einsenkung über in eine unter der Clavicula sich bis in die Oberschlüsselbeingrube erstreckende blindsackartige Aushöhlung, welche sich trichterförmig verengt und dem normalerweise von der Lungenspitze eingenommenen Hohlkegel entspricht. Die vordere Wand dieser Aushöhlung geht nach unten bis zur Höhe der 2. Rippe und wird von normaler Haut gebildet. Ebenso ist die Einsenkung selbst bis zu der Stelle in Höhe der 2. Rippe, wo sie in die Aushöhlung übergeht, von normaler Haut bedeckt. Letztere ist aber allenthalben von mehrfachen linearen Narbenzügen in verschiedenen Richtungen durchzogen, und zwar ist ein Theil dieser Narbenzüge mehr oberflächlich, ein anderer mehr in die Tiefe gehend und mehr oder minder fest mit der Unterlage, d. h. mit der hinteren Thoraxwand, verwachsen. Nach oben zu wird die Epidermis zarter und etwas röthlicher und weist in den höchsten Theilen der Aushöhlung einzelne Lücken von Erbsen- bis Linsengrösse auf, welche alle frisch roth aussehen. An ihren Rändern findet sich neugebildete Epidermis, welche bereits mehrfache kleine Ausläufer in das Innere der Lücken sendet.

Die Wirbelsäule zeigt in ihrem Dorsaltheil eine ganz geringe skoliotische Ausbiegung nach rechts. Am auffälligsten ist eine Hervorwölbung der rechten Oberbauchgegend dicht unterhalb der Einsenkung rechts oben.

Die sonst normale Haut bietet hier mehrere feine Netze erweiterter Venen, und trifft man solche auch an einzelnen anderen Stellen der Bauchhaut.

Frequenz, Rhythmus und Typus der Athmung sind linkerseits in keiner Weise vom Normalen abweichend. Gleiches gilt auch vom Puls, und ebenso ist, wie ich hier nachholen will, die Körpertemperatur dauernd normal. Dagegen finden auf der rechten Brusthälfte keinerlei Athembewegungen statt. Krankhafte Erscheinungen seitens der Athmungsorgane, wie Husten, Auswurf u. dgl. m., lassen sich nicht erweisen. Sehr bemerkenswerth jedoch ist ein eigenthümlich meckernder Klang der Stimme, welche augenblicklich voller wird, sobald als man die Einsenkung der rechten vorderen Brustwand mit Verbandstücken ausfüllt.

Die Percussion ergiebt auf der linken Brusthälfte normale Schallverhältnisse, dagegen ist über die ganze rechte Seite, sowohl hinten wie vorn, Schenkelton verbreitet.

Das Athmungsgeräusch trägt links überall einen reinen vesiculären Charakter; rechts hört man nichts, bezw. ein abgeschwächtes Athemgeräusch dort, wo Theile der linken Lunge sich in der Nachbarschaft befinden, und hat dieses Geräusch hier eine unzweideutig fortgeleitete Form.

Die ferneren physikalischen Verhältnisse des Brustkorbes sind folgende: Der Herzspitzenstoss tritt als nicht beträchtliche Erhebung im linken 6. Zwischenrippenraum zu Tage, und zwar um einen Querfinger breit von der linken Linea parasternalis entfernt. Ausserdem sind die Herzpulsationen auch an der inneren Wand der Einsenkung der rechten Brusthälfte deutlich sicht- und fühlbar. Die laterale Grenze der Herzdämpfung wird von einer leicht gekrümmten Convexen gebildet, welche, etwas unterhalb des 4. Rippenknorpels beginnend, sich zum Herzspitzenstoss hinzieht. Die innere (mediane) Herzgrenze entspricht ungefähr dem rechten Sternalrande, lässt sich jedoch gegenüber der dieser benachbarten Wand der Einsenkung der rechten Seite nicht ganz genau bestimmen. Die untere Herzgrenze geht bei der Percussion unmittelbar in die Leberdämpfung über. Besondere, von den gewöhnlichen abweichende Befunde bei der Auscultation des Herzens und der grossen Gefässe lassen sich nicht darthun, namentlich ist auch keine Verstärkung eines oder beider Herztöne an irgend einer Stelle wahrzunehmen.

Die Leber ist von oben her an der unteren Wand der rechtsseitigen Thoraxeinsenkung deutlich zu palpiren. Die Bedeckungen über ihrer nach vorn gekehrten Fläche sind, wie schon angedeutet, sehr stark hervorgewölbt und prall gespannt. Der rechte Leberlappen überragt nach unten den abgekürzten Rippenbogen mindestens 2 Querfinger, und wird die ganze Magengrube derart von der Leber ausgefüllt, dass es den Eindruck gewährt, als ob sie sich in toto um eine senkrechte Axe mehr oder minder gedreht habe. Unterhalb und neben ihr machen sich stark geblähte und nach vorn und oben gedrängte Darmschlingen bemerklich, und erscheint das Abdomen als Ganzes mehr oder minder in allen seinen Theilen hervorgewölbt. Indessen lassen sich nirgends am Bauche Abnormitäten constatiren, namentlich ist eine Vergrösserung oder Verlagerung der Milz oder irgend eines anderen Unterleibsorganes nicht mit Sicherheit zu erweisen.

Wir geben zum Schluss einige Messungsergebnisse der beiden Thoraxhälften:

	Gesammtumfang des Thorax	Linke Brusthälfte	Rechte Brusthälfte
In der Höhe der Mamilla	78	45	33
In der Höhe der Axilla	83	46	37.“ [1]

---

16. Empyema pleurae dextrae metapneumonicum putridum totale bei linksseitiger Lungenspitzeninfiltration.

a) Punctio thoracis. Entleerung etwa 800 ccm Eiters. Am 20. Januar 1896.
b) Resectio costae No. VIII longitudine 5 cm. Entleerung etwa 8 l voll stinkender, eitriger Jauche. Am 21. Januar 1886.
c) Thoracoplastice costarum No. II—IX longitudine 87 cm. Solutio synecchiae pulmonis diaphragmaticae ferro candenti. Am 2. April 1886.
d) Spaltung der Brustwand am 30. October 1886.
Heilung in 849 Tagen.

Schwester L. aus einem befreundeten Diakonissenhause, 32 Jahre alt, aus Berlin, wurde am 20. Januar 1886 in Bethanien aufgenommen. Patientin stammt aus gesunder Familie und war bislang noch nie ernstlich krank. Im December 1886 erkrankte sie angeblich an einer rechtsseitigen Lungenentzündung. An dieselbe schloss sich ein Pleuraerguss, der in den letzten 14 Tagen anhaltend hohes Fieber zur Folge hatte. Eine alsbald nach der Aufnahme auf der inneren Station in Bethanien vorgenommene Punktion förderte etwa 800 ccm Eiters zu Tage. Patientin wird deshalb auf die äussere Station zur Rippenresection verlegt. In Chloroformnarkose wird Tags darauf (am 21. Januar 1886) ein 5 cm langes Stück der rechten 8. Rippe entfernt. Die scharfen Enden werden mit der Knochenzange und der Feile geglättet. Bei der Eröffnung der Pleura auf der Hohlsonde stürzen etwa 8 l voll stinkender, eitriger Jauche hervor. Die Eiterhöhle wird mit 5 pro Mille Chlorzinklösung viermal ausgespült. Jedesmal liessen sich ungefähr 1000 ccm eingiessen. Drain. Verband. Analeptica.

Der Befund am Abend vor der Operation war: Temp. 40,0° C., Puls 112, Resp. 24. Hinten rechts unten absolute bis zum Angulus scapulae dextrae reichende Dämpfung mit abgeschwächtem Athemgeräusch und erloschenem Pectoralfremitus. Hinten rechts oben gedämpfter Percussionsschall und Bronchialathmen. Ueber der linken Lunge keine Dämpfung. Ueber der linken Lungenspitze verschärftes Inspirium mit spärlichen Rasselgeräuschen. Herztöne rein. Malleolarödem. Urin bleibt klar beim Kochen und Ansäuern.

In der 1. Woche nach der Operation muss der Verband täglich gewechselt werden. Beim Ausspülen werden nekrotische Gewebsfetzen in grosser Menge aus der Wunde herausgeschleudert. Abends besteht Fieber mittleren Grades. Die Pleura reinigt sich nur sehr langsam. Die Lunge zeigt wenig Neigung, sich anzulegen. Es besteht geringer, geballter Auswurf. Tuberkelbacillen werden in demselben nicht gefunden.

---

1) Patient ist am 30. December 1898 an capillärer Bronchitis verstorben. (Standesamtliche Mittheilung.) [Zusatz während der Correctur.]

Am 1. März 1886 war das Malleolarödem vollständig zurückgegangen. Fetzen entleeren sich beim Ausspülen nicht mehr. Die rechte Lunge bewegt sich nicht bei der Athmung, sondern steht still bei den Respirationsphasen.

Am 13. März 1886 ist die Temperatur normal und bleibt anhaltend in den gewöhnlichen Grenzen. Der Appetit hat sich gehoben. Der Auswurf sistirt völlig. Doch sind immer noch über der linken Lungenspitze spärliche Rasselgeräusche zu hören. Ende März sind auch diese verschwunden, und es besteht nur noch verschärftes Inspirium.

Da die rechte Lunge keine Neigung zeigt, sich zu entfalten, sondern stark retrahirt bleibt, auch bei der Respiration still steht, und da die Pleura sich gereinigt hat, wird am 2. April 1886 in Chloroformnarkose (18,0) in hoher linker Seitenlage die Resection der bereits sich zusammenschiebenden und übereinander rückenden neun oberen Rippen (mit Ausnahme der ersten) ausgeführt. Der Hautschnitt begann in der rechten Mamillarlinie am lateralen Rande der verzogenen Brustdrüse in Höhe der zweiten rechten Rippe, wendete sich bogenförmig abwärts bis zur 9. Rippe, um sich dann nach hinten zu wenden und 3 cm unterhalb des Angulus scapulae dextrae zu enden. Der umschriebene Weichtheillappen wird durch dicht auf den Rippen geführte Schnittzüge abgelöst, die durchschnittenen Gefässe werden sofort unter Zuhülfenahme grosser Schwämme comprimirt und darauf ligirt. Im ganzen werden nun 87 cm Rippe resecirt. Bei den unteren 4 Rippen wurde, wie immer, das Periost abgelöst, dann die Rippe durchgekniffen und nun in dem restirenden Pleuracostallappen die Intercostalarterie ligirt. Dabei ziehen sich die Arterien in die Weichtheile zurück. Der capillare Blutverlust ist nicht unerheblich. Zeitweise ist Patientin pulslos. Deswegen werden, um schnell zu enden, die nächsten vier oberen Rippen ohne weiteres mitsammt dem Periost mit der Scheere durchschnitten. Die auch so noch sehr starke Blutung nach sofortiger Digitalcompression durch Ligatur und Glüheisen gestillt.

Die rechte Lunge liegt vollständig retrahirt als schlaffer Lappen an der Wirbelsäule. Baumstammförmig isolirt, sitzt straff gespannt ein 3—4 cm breiter, $1^1/_2$—2 cm dicker Lungenstreifen von der Basis des unteren Lappens auf dem Zwerchfell fest angewachsen auf, so dass man die Hand herumführen konnte. Fingerbreit oberhalb des Zwerchfellansatzes wird dieser Lungenpfeiler mit dem Ferrum candens in der Lungensubstanz selbst durchgebrannt, um nicht in das muthmaasslich emporgezogene Zwerchfell zu gerathen. In der That sinkt der Zwerchfellstumpf sofort ein, während sich der andere retrahirt.

Drainage. Naht der Wundränder.

Der Puls wird erst am Abend nach mehrfachen Aetherinjectionen wieder fühlbar. Nach und nach erholt sich Patientin immer mehr. Jedoch erfordert der täglich der Durchfeuchtung wegen nothwendige Verbandswechsel wegen der Erschöpfung und grossen Schwäche der Kranken grosse Vorsicht und viel Hülfspersonal.

Die ersten Suturen werden nach vier, die letzten nach 16 Tagen entfernt. Die 3 Drains werden Anfang Mai fortgelassen.

Der Lappen legt sich gut an. Patientin erholt sich bedeutend. Die Haare, welche fast gänzlich ausgefallen waren, kommen wieder. Mitte Mai

fühlt sich Patientin bereits so wohl, dass sie Verlangen äussert, aufzustehen. Jedoch wird ihrem Wunsche erst Anfang Juni nachgegeben.

Am 5. Juni 1886 standen beide Schultern gleich hoch. Das rechte Schulterblatt war von der Rückenfläche nicht abgehoben. Die rechte Lunge beginnt sich an der Athmung zu betheiligen. Oberhalb der Wunde ist Vesiculärathmen zu hören.

Am 2. Juli 1886 nach einem Bade plötzlicher Temperaturanstieg, als dessen Ursache die Sonde eine Eiterretention ermittelte. Unter Drainage entleerte sich der Eiter allmählich, und das Fieber liess baldigst nach. Jedoch wollte sich die Wunde nicht schliessen. Aus einer am unteren Ende der Narbe befindlichen Fistel entleerte sich an Menge wechselnder Eiter den ganzen Sommer und Herbst hindurch.

Eine Untersuchung in Narkose am 30. October 1886 ergab, dass die Fistel sich bis unter die Clavicula erstreckt. Die Sonde ist weithin in ihren Bewegungen nicht gehemmt. Es wird deshalb der Hautlappen von der Fistelöffnung bis in die Achsel gespalten, wobei der Schnitt mehr axillär fällt, als der Schnitt der Thoracoplastik, um so secundär durch Granulation und durch Einschlagen der Haut eine Verödung und Ausfüllung des Leerraumes zu erzielen. Die sich unter die Clavicula bis an die Lungenspitze erstreckende Höhle wird drainirt.

Die blossliegende Fläche der Brustwand und die Lunge trägt gute Granulationen bis auf zwei kleine Flecke ganz oben im oberen Lappen der Lunge, die ein dunkleres Colorit zeigen und am 6. November bemerkt werden. Die anfänglich kleinen dunklen Stellen auf der Lunge werden immer grösser und erreichen schliesslich Markstückgrösse.

Am 10. December nach dem Verbandwechsel beklagt sich Patientin über schlechten Geschmack im Munde, welcher sich gleichzeitig mit Hustenreiz plötzlich eingestellt habe.

Beim Verbandwechsel am 2. Januar 1887 haben die dunklen Stellen ein mehr rosafarbenes Colorit angenommen. Dieselben zeigen sich marmorirt und sind frei zu Tage liegendes Lungengewebe. In der oberen dieser beiden Stellen findet sich eine nicht sichtbare Lungenfistel, durch die die Luft hörbar als Zischen beim Husten entweicht, und durch die umgekehrt beim Inspirium die Ausspülungsflüssigkeit in Bronchien und Mund gelangt, Hustenreiz und Geschmacksempfindung auslöst.

Die Platte mit den muthmaasslich siebförmigen Lungenfisteln macht lange Zeit keine Anstalten, sich mit Granulationen zu bedecken, auch nachdem mittels Ausspülung mit $1^1/_2$ proc. Carbolsäure blauer Eiter beseitigt, der sich anfangs ihr entsprechend eingestellt hatte, trotzdem die übrige Wunde sehr gut aussah.

Reizung der Lungenfistel mit Königssalbe wird nicht vertragen. Am 25. April 1887 wird der Patientin erlaubt, aufzustehen und umherzugehen. Der Allgemeinzustand und das subjective Wohlbefinden bessert sich darnach. Der Verband wird schliesslich auch fortgelassen und die Wunde ganz offen behandelt. Nur wird zum Schutze ein Gazestück als Vorhang vor die Wunde gehängt und nachts ein Reifenbügel zum Abhalten der Bettdecke aufgestellt. Morgens und abends wird die Wundhöhle desinficirt.

Am 1. Juli 1887 geht Patientin in den Garten, und die Fistelöffnungen sind geheilt. Patientin wiegt 96 Pfd.

In der Absicht, die Wunde geradezu zu gerben, werden 47 Alaunbäder (250,0 Tannin pro Bad) zweimal wöchentlich verordnet. Jedoch ohne Einfluss.

Bei einem plötzlichen stärkeren Hustenanfall zischt auch Luft wieder zur Lungenfistel heraus.

Patientin nimmt aber an Gewicht zu. Am 1. November 1887 wiegt sie 100 Pfd.

Bei der Entlassung am 18. Mai 1888 war sowohl vorn als auch hinten rechts oben vesiculäres Athmen zu hören. Die Mamilla hatte sich fast ganz unter der vorderen Grenze der Rippenreste eingeschlagen.

Zur weiteren Erholung ging Patientin auf's Land. Im April 1889 konnte Patientin ihren Dienst als Pförtnerschwester wieder aufnehmen, nachdem die Eiterung aufgehört hatte.

Jetziger Zustand.

Prof. Rose hatte Gelegenheit, die Kranke Frühjahr 1899 wiederzusehen, wie sie bei kleinen Bedenken ihn des öfteren consultirt hat. Sie ist fortwährend im Dienst gewesen, munter und vergnügt, ohne alle Beschwerden. Sie dient jetzt ihrem Krankenhause als Kassenbote und ist den ganzen Tag unterwegs, mag das Wetter sein, wie es will.

Wie gelenkig sie mit ihren Oberextremitäten, zeigt sich darin, dass sie gewohnt ist, sich täglich selber unter dem Hemd mit einer breiten Binde den Brustkorb einzuwickeln, wodurch sie mehr Halt hätte.

Nach ihrer Angabe hat keiner der Aerzte in ihrem Krankenhause eine Ahnung von ihrem Leiden, wie sie auch nicht gestattete, dass die derzeitigen Assistenten in Bethanien ihre Brust trotz Bittens des Herrn Geheimraths betrachten durften.

Nachdem sie die Binde entfernt hatte, zeigte sich folgendes: Die Wirbeldornen stehen in gerader verticaler Linie bei sonst symmetrischer Haltung. Legt sie die rechte Hand auf die linke Schulter, so biegt dabei die Wirbeldornlinie um 1 cm weit nach rechts.

Auffällig ist beim Blick von hinten, wie leicht die hintere Kante des rechten Schulterblattes vom Brustkorb hinten abkippt.

Beim Anblick von vorn sieht man keine Veränderung am Brustbein.

Die Lage des Herzens ist unverändert.

Die rechte Hälfte des Brustkorbes ist eingesenkt und bis auf die tiefsten Stellen oben unter dem Schlüsselbein mit normaler Haut überzogen. Die Einsenkung wird begrenzt aussen unten von einer Rippe (10), über deren ganzen Verlauf sich die Haut herumschlägt. Wo sie oben endet, fühlt man die innere Fläche des Schulterblattes durch. Seine Fläche ist begrenzt nach aussen am Oberarm durch 7 Enden der durchschnittenen Rippen, über welche sich die normale

Haut nach innen und etwas nach hinten einschlägt. Oben ist die 2. Rippe unverschrt, zeigt aber in der Mitte der Einziehung an ihrer unteren Kante eine nach abwärts gerichtete Exostose, die etwa 1 cm breit sich durchfühlen lässt. Auf der Innenseite wird die Einsenkung begrenzt von den sparrenförmigen Enden der 3.—9. Rippe, über welche sich wieder die normale Haut nach hinten und aussen einschlägt, in der Weise, dass sie die Mamilla auf einer sagittalen Fläche trägt. Aussen von der Mamilla liegt die hufeisenförmige Narbe, deren äusserer Schenkel parallel der 10. Rippe 12 cm lang ist. Dann steigt sie von seinem unteren Ende nach innen aufwärts quer 5 cm und endet im inneren Schenkel, welcher ebenfalls 12 cm lang aufsteigt. Beide Schenkel sind convex nach aussen und zeigen eine schmale Narbe. An den inneren Schenkel schliesst sich in gleicher Richtung aufsteigend eine 11 cm lange ovale Narbenplatte, deren Mitte von normaler Haut überzogen ist, während das obere und das untere Ende in einer Narbenmasse, in zwei runden markstückgrossen Flecken noch rothe trockene Lungenoberfläche zeigt, welche bei forcirten Athemstössen sich herniös wallnussgross herauswölben. Unterhalb zwischen den Schenkeln des Hufeisens in ihrer Verlängerung liegen noch zwei trichterförmige Gruben, deren Tiefen adhärent sein müssen, aber vollständig mit Haut überzogen sind.

Vor 3 Jahren hat die Kranke in den Haaren der Achsel einen Abscess gehabt, der nach seinem Aufbrechen sich sofort von selbst schloss.

Unter der Binde trägt die Kranke einen Lappen mit Borsalbe, was ihr das Zweckmässigste scheint. Alle 5 Tage wird er erneuert.

Ueberall auf der Lunge ist voller Schall. In beiden Lungenspitzen hört man scharfes, vesiculäres Athmen, ebenso unter beiden Schlüsselbeinen in ihrer ganzen Ausdehnung.

An der rechten Thoraxhälfte hört man vesiculäres Athmen innen von der Einsenkung zwischen sämmtlichen Rippenresten nicht nur, sondern auch, wenn man das Stethoskop längs des inneren Schenkels der Narbe in der Einsenkung selbst aufsetzt. Ebenso ist das Athmungsgeräusch vesiculär, wenn man das Stethoskop längs der 10. Rippe aufsetzt. Nirgends waren Rasselgeräusche zu hören.

Die 10. Rippe endet unten frei und ist beweglich.

Das Gewicht der kleinen quecksilbrigen „Schwester mit der halben Taille", wie man sie hier genannt hat, wechselt jetzt zwischen 89—91 Pfd.

Epikrise.

Herr Prof. Rose hat bei dem ganzen Verlauf den Eindruck gehabt, dass, wenn in den Fällen von Empyem eine Rippenresection

mit einfacher Drainage nicht ausreicht, mit einer Thoracoplastik und Drainage auch nicht viel mehr geleistet wird, so oft durch Anlegung von Nähten der Abfluss nicht viel besser hergestellt wird.

Immerhin gefällt ihm bei dieser Schwester der untere Theil der Thoracoplastik besser als der obere, wo in der Eile alle Weichtheile geopfert waren. Seit diesem Fall hat er sich nie wieder entschlossen, Nähte anzulegen bei der Thoracoplastik oder mehr als die reinen Knochen dabei zu entfernen.

In diesem Falle musste die breite Eröffnung der Thoracoplastik nachträglich die Verhältnisse bessern.

Er bedauert es sehr, dass in dem Fall H. (Nr. 15) der Kranke sich dieser Correctur infolge fremder Einflüsse entzogen hat, und ist der Meinung, dass der Verlauf mit dieser Correctur für den Kranken segensreicher gewesen wäre.

Ist die Anfertigung einer Thoracoplastik in einem Tempo zu eingreifend, so ist es nach seiner Meinung besser, sich mit der Hälfte der Operation zu begnügen und die andere Hälfte vorzunehmen, wenn sich der Kranke erholt hat, als durch Opfern des Periostes und der Weichtheile die Beendigung der Operation schneller herbeizuführen. So ist es in dem Falle der Frau X. Y. (Nr. 7) geschehen, nur wäre es nicht gerade nöthig gewesen, dass die Kranke sich so langsam bis zur Vervollständigung der Thoracoplastik besonnen hätte.

---

17. Pyothorax tuberculosus dexter.

a) Resectio costae IX longitudine 7,75 cm. Am 25. Juni 1894.
b) Thoracoplastice: Resectio costarum septem No. VIII longitudine 8,5 cm, No. VII $10\frac{1}{2}$; VI $10\frac{1}{2}$; V $10\frac{1}{2}$; IV $11\frac{3}{4}$; III 10; II $5\frac{1}{2}$ = $67\frac{1}{4}$ cm. Am 20. August 1894.

Tod am 15. November 1894 an tuberculöser Brustfellentzündung der anderen Seite.

Erich Sch., Postschaffner, 30 Jahre alt, aus Rixdorf, wurde am 25. Juni 1894 unter Nr. 709 in Bethanien aufgenommen.

Patient, der vorher nie krank gewesen sein will, bemerkte schon seit einigen Wochen Athemnoth, besonders beim Treppensteigen. Seit 14 Tagen befindet er sich in ärztlicher Behandlung. Jodpinselungen und Arznei blieben ohne Einfluss auf den Krankheitszustand.

Patient ist ein sehr blasser, schwächlich gebauter Mann mit flachem Brustkorb. Die rechte Brustseite bleibt beim Athmen merklich zurück. Die linke Lunge giebt lauten vollen Schall und Zellenathmen. Rechts bis zur Mitte der Scapula ebenfalls lauter voller Schall. Auf der Scapula hat derselbe leicht tympanitischen Beiklang. Weiter abwärts bis zum deutlichen Darmton absolute Dämpfung. Das Athmungsgeräusch ist rechts bis zur Scapulamitte vesiculär und unmittelbar über der letzteren etwas

Eine im Operationssaal vorgenommene Punktion mit dem Dieulafoy-schen Apparate ergiebt trübserösen Inhalt des rechten Brustfellraumes. Mikroskopisch finden sich in der Flüssigkeit zahlreiche Eiterkörperchen.

Im Anschluss an die Punktion wird sogleich die Rippenresection angeschlossen (Verbrauch an Chloroform 4,5 ccm, an Aether 80,0 ccm). Die Pleuralwandungen werden mit dem scharfen Löffel abgekratzt. Der Pleuraraum wird gründlich ausgespült. 2 Drains. Verband.

Die Eitersecretion war ziemlich stark. Das Fieber hielt an. Der Verbandwechsel wurde einen um den anderen Tag vorgenommen. Die Lunge zeigt wenig Neigung, sich auszudehnen. Der untersuchende Finger dringt in eine grosse Höhle nach oben und innen vorn, ohne die Lunge zu erreichen. Patient hat leidlich guten Appetit, befindet sich subjectiv wohl. Sein Aussehen ist wie bei seinem Eintritt immer noch sehr blass und sehr anämisch.

Es wird deshalb am 20. August 1894 in gemischter Chloroform- (16,0) Aether- (125,0) Narkose eine thoracoplastische Operation ausgeführt. Der Weichtheilschnitt beginnt dicht unterhalb des unteren Winkels der Scapula und läuft parallel der bereits bestehenden Wundöffnung in die vordere Axillarlinie aus. Es müssen mehrere Ligaturen angelegt werden. Durch Muskelhaken werden die Weichtheile auseinandergezogen und zurückgehalten. Das Periost der 8. Rippe wird gespalten. Die Rippe selbst wird stumpf unterminirt und ein Stück in Länge von 8,5 cm mit der Knochenscheere abgekniffen. Darauf in gleicher Weise Resection eines Stückes der 7. Rippe in Länge von $10^1/_2$ cm.

Nun wird ein neuer Weichtheilschnitt angelegt, der winkelig zu dem ersten nach vorn verläuft, an der vorderen Axillarlinie beginnt und nach innen von der Mamilla endet. Nachdem die Blutung gestillt ist, wird sodann die 6. Rippe von den Weichtheilen befreit, aus dem Periost ausgelöst und in Länge von $10^1/_2$ cm mit der Knochenscheere resecirt. Ebenso wird die 5., die 4., die 3. und die 2. Rippe resecirt je in Länge von $10^1/_2$, resp. $11^3/_4$, resp. 10,0, resp. $5^1/_2$ cm. Beim Auskratzen der Pleurahöhle werden dicke Membranfetzen in reichlicher Menge entfernt. Drainage. Jodoformgazeverband.

Abends Temp. $36{,}2^0$, Puls 76, Resp. 36. Patient klagt über Brennen in der rechten Seite und Athemnoth.

Anfangs ist die Secretion mässig, wird aber nach einer Woche sehr reichlich, um in der 3. Woche nach der Operation so abzunehmen, dass der nach Chassaignac's Art durch die Pleurahöhle durchgeführte Drain entfernt werden kann. Die Wunde schliesst sich nun mehr und mehr.

5 Wochen nach der Operation, am 24. September 1894, klagt der Kranke über heftige Stiche in der linken Brust. An diesem Tage war der Lungenbefund links noch negativ. 4 Tage später, am 28. September 1894, war in der vorderen Axillarlinie über der 4. Rippe deutliches pleuritisches Reiben zu hören, gerade an der Stelle, wo Patient die Stiche localisirt. In der Nacht kann Patient nicht schlafen und schwitzt viel. Patient fühlt sich sehr matt. Das Allgemeinbefinden hat sich entschieden verschlechtert. Auch Kopfschmerzen haben sich eingestellt. Am 3. October 1894 war das Reiben geschwunden, nunmehr fand sich Dämpfung und abgeschwächter Stimmfremitus links dicht unterhalb der Spina

verschärft, hier und da von Rasselgeräuschen unterbrochen. Der Urin ist eiweissfrei.
scapulae und weiter abwärts. Der Puls ist sehr frequent, schlägt 142 mal in der Minute. Nachts ist Patient sehr unruhig und unklar, will aus dem Bett. Unter zunehmender Schwäche und steigender Dyspnoe Tod nach 87 Tagen.

Sectionsergebniss. In der linken Brusthöhle etwa 1 l seröser Flüssigkeit. Ausser geringer Compression ist die linke Lunge nur wenig ödematös. An der linken Lungenspitze eine fünfzigpfennigstückgrosse schiefrig indurirte Partie. Die Spitze selbst ist adhärent. Auf der ganzen Lunge fibrinöse Auflagerungen. Die rechte Lunge hat nur den halben Umfang der linken. Im Oberlappen und Mittellappen auf dem Durchschnitt neben älteren indurirten Stellen frische bronchitische und peribronchitische Herde, sowie einzelne frische Tuberkel. Herz schlaff. Gelenkverbindung zwischen Corpus und Manubrium sterni vereitert und nach der Haut hin perforirt. Der Eiter entleert sich beim Schnitt über das Sternum. Follikel der Milz vergrössert. Kein Amyloid. Nieren blass, Zeichnung aber deutlich. Fettleber.

---

18. Pyothorax tuberculosus dexter ichorosus.

a) Resectio costae IX longitudine 11 cm. Am 8. April 1896.

b) Thoracoplastice: resectio costarum sex longitudine 15,75 + 11,75 + 8,0 + 14,0 + 11,5 + 9,0 = 70 cm. Dilatatio fistularum duarum pulmonis. Am 6. Juni 1896.

Tod am 31. October 1896.

Carl R., Arbeiter, 54 Jahre alt, aus Berlin, wurde am 11. März 1896 unter Nr. 390 auf die innere Station in Bethanien aufgenommen.

Patient will angeblich aus gesunder Familie stammen, als Kind kürzere Zeit an Wechselfieber erkrankt gewesen sein und vor einigen Jahren von der Influenza so hart mitgenommen sein, dass seitdem ein quälender Husten mit weissgrauem Auswurf anhaltend bestanden hat. Im vorigen Jahre, im Jahre 1895 exacerbirte der Lungencatarrh für kürzere Zeit. Seit Mitte Februr dieses Jahres, also etwa seit 3—4 Wochen, haben sich Stiche in der hinteren rechten Brustseite eingestellt mit allmählich zunehmender und stärker werdender Athembeklemmung. Dazu traten Kopfschmerzen auf, Hitzegefühl und Appetitlosigkeit trotz regelmässigen Stuhlgangs.

Ueber der linken Lunge (Resp. 32) lauter Schall und vesiculäres Athmen. Letzteres an der linken Spitze etwas verschärft. Rechts vorn beginnt eine Dämpfung abwärts von der 4. Rippe an; rechts hinten beginnt die Dämpfung abwärts von dem Angulus scapulae dextrae. Im Bereiche der Dämpfung ist das Athmungsgeräusch stark verringert, der Stimmfremitus abgeschwächt. In der rechten Achsel oberhalb der Dämpfungsgrenze Reiben. Herzdämpfung nicht vergrössert noch verschoben. Herztöne rein. Herzaction sehr beschleunigt. Puls (104) mässig voll, von regelmässiger Folge. Leberdämpfung leicht vergrössert. Leberrand druckempfindlich, Milz nicht palpabel. Urin klar, trübt sich nicht beim

Kochen. Die Urinsecretion ist in der 1. Woche nach der Aufnahme nur gering, in der 2. Woche ein wenig reichlicher, kommt aber erst recht in Gang, nachdem am 26. März 1896 durch Punktion etwa 100 ccm seröser Flüssigkeit entleert worden sind. Diese stärkere Urinsecretion hielt aber nur 4 Tage lang an, dann sank sie auf 90 ccm pro die am 31. März 1896. Gleichzeitig trat hohes Fieber auf. Am 1. April Temp. 39,1—40,0°. Urinmenge 400 ccm. Eine Probepunktion ergiebt serösen Charakter des Exsudats. Das Fieber hält an. Das Allgemeinbefinden lässt sehr zu wünschen übrig. In dem spärlich entleerten Urin Spuren von Albumin. Das Exsudat in der Pleura steigt. Am 7. April klagt Patient sehr über Athembeschwerden. Die Dämpfung erstreckt sich hinten fast bis zur Spina scapulae dextrae. Durch Punktion werden etwa 85 ccm stark schmutzig-trüber Flüssigkeit entleert, die Eiterkörperchen und Streptokokken enthält, aber keine Tuberkelbacillen. In der Aussaat überwiegen die Streptokokkenculturen die Staphylokokkenculturen bedeutend.

Patient wird auf die äussere Station verlegt. Am 8. April 1896 wird der Pleuraerguss in Aethernarkose (25,0) mittels Resection eines 11 cm langen Rippenstückes entleert. Der schmutzige Inhalt riecht stark. Drain. Verband.

Die Secretion lässt nicht nach, die Lunge zeigt keine Neigung, sich anzulegen. Daneben besteht ein reichlicher geballter Auswurf unvermindert. Im Auswurf finden sich keine Tuberkelbacillen. Ueber der rechten Lunge verschärftes Athmen, aber keine Rasselgeräusche.

Da sich die Lunge nicht ausdehnt, wurden am 6. Juni 1896 in Chloroform- (5,0) Aethernarkose (102,0) 6 Rippen resecirt in Gesammtlänge von 70 cm. Die Zwischenrippenwand wird schrittweise nach Resection jeder Rippe durchschnitten und die Intercostalarterie ligirt. Es wird so die ganze Eiterhöhle freigelegt. In der Tiefe derselben werden jetzt 2 Fisteln sichtbar, die mit dem Finger dilatirt werden. Ausspülung der Wunde nach Abkratzen der Abscesswand mit Chlorzink. Tamponade. Verband.

Patient ist sehr mitgenommen und erholt sich nur recht langsam. Auch die Verbandwechsel in den ersten Wochen greifen den Patienten stark an. Unaufhörlich müssen Excitantien gegeben werden. Die Reinigung der Wundwände macht nur geringe Fortschritte. Allmählich verkleinert sich die Wundhöhle immer mehr und mehr. Jedoch will der Auswurf nicht gänzlich zum Schwinden kommen. Mitte October hatte sich die Wundhöhle schon so beträchtlich verkleinert, dass es Mühe machte, sie offen zu halten. Eine Sonderuntersuchung ermittelte einen Rippensequester. In Narkose wurde am 29. October 1896 die Nekrotomie angeschlossen und der Sequester entfernt. 2 Tage später trat plötzlich der Tod ein.

Sectionsergebniss. Das Empyem ist durch Verwachsung der Blätter der rechten Pleura bis auf die neugesetzte frische trichterförmige Wunde ausgeheilt. In der ganzen rechten Lunge disseminirte Tuberculose. In der linken Lungenspitze eine schiefrig indurirte Partie. Thrombose der linken Lungenarterie. Die Thromben entfärbt und der Gefässwand fest ansitzend. Herz dilatirt. Pia mater getrübt. Angioma hepatis congenitum.

Das definitive Resultat.

Wieder arbeitsfähig sind sämmtliche 16 Patienten geworden und auch geblieben. Drei derselben sind inzwischen verstorben. Von einem war keine Nachricht zu erhalten. Die längste Zeit der Beobachtungsdauer beträgt 11 Jahre, die kürzeste $1^3/_4$ Jahre.

Die Gesammtheilungsdauer betrug im Durchschnitt etwa vierzehn Monate, wovon elf Monate auf die Ausheilung der Pneumothoracoplastik kommen. Die Frist, welche zwischen der primären Rippenresection und der secundären Pneumothoracoplastik verstrichen war, betrug im Durchschnitt 3 Monate.

Die Langsamkeit der Heilung, die lange Dauer des Heilungsvorgangs braucht nicht Wunder zu nehmen, da es sich um eine secundär heilende Operationsmethode handelt. Secundäre Heilungen haben immer etwas Langweiliges an sich. Patient und Arzt dürfen nicht die Geduld verlieren. Die Langsamkeit der Heilung der offenen Behandlung der schwieligen Brustfellentzündung wird aber zur Genüge wett gemacht durch den Gewinn, der durch eine erfolgreiche Wiederentfaltung der durch die Pleuraschwiele comprimirten Lunge erzielt wird. Wie die Pneumopexie bei arteficiell entstandenem Pneumothorax die Lunge am weiteren Einsinken verhindert, so wird umgekehrt durch die secundäre Pneumothoracoplastik die eingesunkene und zusammengedrückte Lunge wieder an die Brustwand herangezogen durch Verwachsung der Pleurablätter, nachdem zuvor die die Lunge comprimirende Pleuraschwiele durch Erregung von Eiterung mittels Tamponade nach Spaltung der entknöcherten Brustwand zur Reinigung und Erweichung gebracht ist.

XXII.

Aus dem bakteriologischen Institut zu Bern.

Ueber Gewebeläsionen und die durch sie erzeugte Prädisposition für Infectionen.

Von

Dr. Paul Linser,

zur Zeit Volontärarzt an der chirurgischen Klinik zu Tübingen.

Seit Verdrängung der Antisepsis durch die Asepsis bei den chirurgischen Operationen ist die Auffindung einer wirklich keimfreien Operationsmethode unausgesetzt der Gegenstand des regsten Interesses von Chirurgen und Bakteriologen gewesen. Leider ist es bisher nicht gelungen, die chirurgischen Eingriffe vor jeder Infection zu schützen und eine absolut keimfreie Methode zu finden. Allein in der grossen Mehrzahl der Operationen handelt es sich ja um Anlegung frischer Wunden, für die Schimmelbusch und Ricker[1]*), Halban[2]) und neuerdings Nötzel[3]) die Fähigkeit nachwiesen, selbst grosse Mengen von Bakterien zu resorbiren. Wenn wir so auch die überwiegende Mehrzahl der operativen Eingriffe „per primam" heilen sehen, so kommen doch immer wieder Fälle vor, wo es trotz Anwendung derselben Vorsichtsmaassregeln zur Infection und Reaction kommt. Hier tritt die Frage der Disposition in den Vordergrund. Lange Zeit wurde unter Disposition eine verminderte Resistenz eines gesammten Organismus gegen Defection verstanden. Eine Stütze für diese Anschauung bot u. a. die Erfahrung, dass plötzliche Witterungsumschläge häufig die Prädisposition zu ganz verschiedenen Erkrankungen abgeben, eine Erfahrung, die erst vor kurzem von Berger[4]) an Hand eines reichlichen statistischen Materials eingehend begründet wurde. Di Mattei[5]) stellte eine allgemeine Prädisposition für Infectionskrankheiten nach Einathmung schädlicher Gase und Dünste, wie sie in verschiedenen

*) Die kleinen Ziffern im Text beziehen sich auf das am Schlusse befindliche Litteraturverzeichniss.

Gewerben häufiger vorkommen, experimentell fest. Für Diabetes hat Kraske[6]) die grosse Neigung zu septischen Erkrankungen in einer grösseren Arbeit constatirt.

Diese Prädisposition eines ganzen Organismus wurde jedoch mehr und mehr als Ausnahmezustand erkannt gegenüber localen Prädispositionen, und man kann heute wohl behaupten, dass bei der Frage nach Prädispositionen mit Recht locale Störungen und Schädigungen in erster Linie zu beachten sind. Unter diesen standen natürlich in der Zeit der antiseptischen Operationsmethode bei weitem die durch chemische Läsionen erzeugten Prädispositionen im Vordergrund. Seitdem jedoch diese Methode durch die aseptische ersetzt ist, wendet sich das Interesse mehr und mehr den mechanischen Gewebsschädigungen zu. Besonders die Arbeiten über Schusswunden, die vor allem auch im bakteriologischen Institute zu Bern der Gegenstand eingehender und zahlreicher Studien waren, haben viel Licht in dieser Hinsicht verbreitet. Wenn ich hier kurz über diese Versuche referire, so erwähne ich zuerst die Schrift von Frl. Pustoschkin[7]), die durch ausgedehnte Versuche die Infectionsmöglichkeiten durch Geschosse festgestellt hat. Probst[8]) kommt in einer folgenden Arbeit zum Resultat, dass durch Schusswirkung die Resistenz der betroffenen Gewebe gegen Infection in einem viel bedeutenderen Maasse herabgesetzt wird, als durch eine einfache, lineare Incision mit einem schneidenden Instrumente. Eine weitere Veröffentlichung von Schwarzenbach[9]) ergiebt, „dass die Infectionsfähigkeit von Schusswunden infolge der stärkeren Läsion der Gewebe bei denselben eine viel bedeutendere ist als die von Schnittwunden. Der Unterschied ist derart, dass dieselben Keime, welche in Schnitten keine Infection hervorrufen, in Schusswunden eingeimpft Abscedirung und in der Folge gar den Tod verursachen können. Die experimentell aus Schnittwunden gewonnenen Resultate können also auf Schusswunden nicht bezogen werden, da glatte, mit scharfem Messer hergestellte Schnittwunden, deren Wände durch nichts geschädigt werden, wenig infectionsfähig sind." Koller[10]) endlich gelangt in seiner Arbeit: „Experimentelle Versuche über die Therapie inficirter Schusswunden", zu folgenden, uns speciell interessirenden Schlüssen: „Es besteht ein durchgreifender Unterschied zwischen Schnitt- und Schusswunden, indem die Infectionsfähigkeit dieser infolge der starken Läsion der Gewebe eine bedeutend höhere ist, als bei jenen." Bezüglich der Frage nach der Therapie macht er folgende Erfahrungen: „Bei den mit Jodtinktur oder mit dem Thermocauter behandelten Thieren treten im Schusskanal sehr heftige Ent-

zündungserscheinungen und gewaltige Abscesse auf, wobei der Allgemeinzustand bedeutend sinkt." Auch Koller giebt als Ursache dieser Verschiedenheit des therapeutischen Erfolges die grössere Schädigung der Gewebe durch Glühhitze und starke Desinficientien an, durch die ihre Widerstandskraft bedeutend herabgesetzt und ein dem Wachsthum der Bakterien günstiger Nährboden erzielt wird.

Auf rein chirurgischem Gebiet fehlte es nicht an ähnlichen Erfahrungen, obschon hier mechanische Insulte soviel als möglich natürlich vermieden werden. Poppert[11]) berichtet über „Seidenfadeneiterung nebst Bemerkungen zu aseptischer Wundbehandlung." Nach ihm kommt es hier und da zur Ausstossung der versenkten Seidennähte trotz anfänglich vollkommen aseptischem Wundverlauf und er nimmt als Grund hierfür die Nekrose der durch die Nähte und Ligaturen umschnürten Gewebstheile an. Reichel[12]) betont in einem Vortrag: „Zur Aetiologie und Therapie der Eiterung", dass alle Momente, welche die Resorption der Bakterien und ihrer Producte stören, der Eiterung Vorschub leisten, und nennt als Beispiele dafür Fremdkörper, Gewebsquetschungen, Cauterisationen, Circulationsstörungen.

So ist für eine ganze Reihe von mechanischen Schädigungen die Herabsetzung der Resistenz von Geweben gegen die Infection nachgewiesen. Es lag nahe, den Effect dieser Schädigungen vergleichend zu prüfen. Ich habe diese Frage auf Anregung des Herrn Prof. Tavel, dem ich hierfür, wie auch für seine freundliche Unterstützung im Verlauf der Untersuchungen meinen verbindlichsten Dank ausspreche, in einer Reihe von Versuchen geprüft. Bei der Anordnung der letzteren wurde ausdrücklich darauf Rücksicht genommen, dieselben in Uebereinstimmung zu bringen mit den Gewebsschädigungen, wie sie im Verlauf einer chirurgischen Operation gewöhnlich vorkommen und zum Theil unvermeidlich sind.

Anordnung der Versuche.

Als Versuchsthiere gelangten ausschliesslich Kaninchen zur Verwendung. Bei jeder Serie wurden zum Beginn gleichzeitig 3 Thiere vorbereitet, auf den Rücken gelegt und aufgespannt. Die Innenfläche des zu inficirenden Oberschenkels wurde abgeschoren, sorgfältig rasirt und zuletzt noch mit Bürste und Seife gescheuert. Unterdessen waren die Instrumente, Gaze zum Bedecken des Thieres und zum Tupfen, sowie die Seide in Sodalösung ausgekocht. Sofort wurde nun über jedes Thier ein grosses Gazestück, das nur die Operationsstelle frei liess, gebreitet und dann auch diese Oeffnung

mit einem kleinen Gazestreifen bis zur Operation bedeckt. Die Selbstdesinfection geschah mit Bürste und Seife, hernach noch in Sublimat, das jedoch vor Beginn der Operation wieder mit steriler Salzsodalösung entfernt wurde. Sodann machte man über der Adductorengruppe dem inneren Oberschenkelrand parallel, 1—2 cm davon entfernt eine die Hautgefässe möglichst vermeidende Incision bis auf das Perimysium. Hier bot sich ein ziemlich breiter, nicht gefiederter Muskelbauch dar, der durch zwei unter sich und dem Faserverlauf parallele, 5—10 mm von einander entfernte Schnitte gespalten wurde. Von letzteren aus ward mit Hülfe eines Hakens ein durchschnittlich 4—6 mm dickes Bündel auf eine Länge von 3—4 cm seitlich und an der Unterfläche freipräparirt. Nach diesem ersten Act der Operation wurde die Wunde sofort wieder mit einer feuchten Compresse bedeckt, um das Aufhören der kleinen Blutungen abzuwarten, die in der Regel sehr rasch standen. Nur in 2 Fällen mussten kleine Gefässe mit dem Schieber abgedreht werden. Dieses so operirte Thier ist in den Tabellen als Controlthier bezeichnet.

Die gleiche Operation wurde nun der Reihe nach beim 2. und 3. Kaninchen wiederholt, nur mit dem Unterschied, dass beim zweiten das isolirte Muskelbündel am centralen und peripheren Ende mit Seide unterbunden wurde unter langsamem Anziehen, um das Einschneiden des Fadens zu verhindern; während endlich beim 3. Thier das Muskelbündel der Austrocknung ausgesetzt wurde. Gewöhnlich geschah letzteres dadurch, dass das Bündel emporgehoben, mit trockener steriler Gaze unterfahren oder auch nur über den Branchen einer Pincette der Austrocknung durch die atmosphärische Luft während 1—3 Stunden ausgesetzt wurde. Dabei wurde es theils stark angespannt, theils suchte man durch besondere Lagerung des Beines die Anspannung möglichst zu vermeiden; dann aber verhinderte man die Blutzufuhr central durch Compression mit einem Schieber. In einigen Fällen trat hierzu noch Cauterisation mit rothglühendem Eisen. Bei der Freilegung des Muskelbündels zum Zweck der Austrocknung hatte man darauf Acht, ein möglichst dünnes, dafür um so breiteres Bündel zu isoliren, damit die Austrocknung schneller und intensiver stattfinden konnte. Nun kehrte man zum 1. und 2. Kaninchen zurück, wischte alles Blut aus der Wunde und brachte, anfangs in eine Tasche des Bündels, später, da sich der Erfolg als gleich erwies, durch Verreiben an der Unterfläche, die Cultur mit der Platinöse in das Muskelbündel ein. Die Hautränder vereinigte man dann mit fortlaufender Naht möglichst exact durch engstehende Stiche, drückte nochmals alles

Flüssige und die Luft aus der Wunde aus und rieb endlich in Schnitt und Nähte Aristol ein. Dieses Verfahren machte den doch immer schnell ramponnirten und für die Beobachtung hinderlichen Collodiumverband entbehrlich, ohne dass dabei, wie durch öftere Untersuchung des Wundsecretes constatirt wurde, Mischinfectionen eingetreten wären. Nun kam das 4. Thier an die Reihe. Die Vorbereitungen waren dieselben, das freigelegte Muskelbündel dagegen wurde in seiner ganzen Länge mehr oder weniger stark mit dem Schieber gequetscht, dann inficirt und die Hautränder in gleicher Weise vereinigt. Unterdessen war meist die für die Austrocknung in Aussicht genommene Zeit verstrichen. Das Muskelbündel sah je nach dem ganz blass gelbröthlich, trüb oder nur oberflächlich matt, trocken, braunroth aus. Infection und Naht geschah in der gleichen Weise wie sonst. Die Injectionen von Bouilloncultureu, resp. wässerigen Suspensionen wurden ganz ebenso vorbereitet, nur nahm man gewöhnlich ein etwas dickeres, möglichst rundes Muskelbündel, das je nachdem nur freigelegt, central oder central und peripher ligirt wurde. In letzterem Falle wurde der periphere Faden nur lose umgelegt und erst nach der Injection zugeschnürt. Die Einführung der Injectionsnadel erfolgte immer vom peripheren Ende her der ganzen Länge des Muskelbündels entlang, möglichst die Mitte desselben inne haltend. Während der Injection wurde die Nadel langsam zurückgezogen. Bei der doppelten Ligatur wurde ausserhalb des peripheren Fadens eingestochen und der Faden sofort nach dem Zurückziehen der Nadel geschnürt, um ein Ausfliessen der injicirten Flüssigkeit möglichst zu vermeiden. Nur bei 2 Thieren wurde als Operationsfeld die Aussenseite des Oberschenkels gewählt, sonst aber in derselben Weise verfahren. Abweichungen von diesem Schema der Versuchsanordnung finden jedesmalige besondere Erwähnung. Das Infectionsmaterial wurde ausschliesslich im Muskelgewebe eingebracht, da bei der histologischen Untersuchung Veränderungen in diesem Gewebe viel leichter zu beurtheilen und viel ausgesprochener sind als in anderen Geweben.

Nach der Operation waren die Thiere immer jede Serie für sich in abgesondertem Stall. Sie wurden täglich controlirt und der locale Befund, das Allgemeinbefinden, Gewicht und Temperatur notirt. Die Resultate sind in den folgenden Tabellen niedergelegt. Bezüglich der Temperatur liess sich keine Uebereinstimmung der Zahlen bei den verschiedenen Thieren erkennen, so dass hier auf Mittheilung der Zahlen verzichtet wird. Von den Gewichtstabellen sind in folgendem je das Gewicht am Anfang und Schluss der Beobach-

tung verzeichnet, während die Mittelzahl entweder das niedrigste beobachtete Gewicht angiebt oder, wo dasselbe mit dem Schlussgewicht zusammenfiel, das Durchschnittsgewicht anzeigt.

I. Staphylokokkeninfectionen.

Zur Feststellung der Operationsmethode und der Wirkung des Infectionsmateriales wurde ein Vorversuch gemacht.

7. November 1898. Infection bei Kaninchen I mit 2 Oesen frischer Agarcultur von Staph. pyogen. aur. aus dem Vorrath des Institutes am linken Oberschenkel in eine Tasche des nur isolirten Muskelbündels; am rechten das gleiche bei doppelt ligirtem Bündel.

12. November. Exitus. Sectionsbefund: An beiden Infectionsstellen dicker gelber Eiter, links nur in geringer Menge an der Stelle der Infection; rechts Muskelbündel fast ganz durch eiterige Massen substituirt, die keine Muskelsubstanz mehr erkennen lassen; angrenzendes Bindegewebe ebenfalls eiterig infiltrirt. Im Abdomen 200 ccm Serum. Lobuläre Pneumonie. Impfungen aus dem Herzblut und aus den Abscessen ergeben Staph. aur. in Reincultur. In der Ascitesflüssigkeit daneben noch Bact. coli commun.

Todesursache also: Staphylomykose wahrscheinlich wegen zu grosser Virulenz der Cultur.

1. Serie. Infectionsmaterial: Staph. aur. aus derselben Cultur wie beim Vorversuch.

16. November. Infection mit einer Oese Agarcultur. Die Austrocknung an der Luft dauerte 2 Stunden; zum Schluss wurde das Muskelbündel noch an mehreren Stellen kräftig cauterisirt. Die Quetschung betraf sämmtliche Theile des Bündels und war ziemlich energisch.

Control Kaninchen II	Ligatur Kaninchen III	Quetschung Kaninchen IV	Austrocknung Kaninchen V
2170 — 2110 — 2130	2210 — 2120 — 2130	2320 — 2180 — 2090	2240 — 1980 — 2020
18. Nov. Nichts Bemerkenswerthes. 22. Nov. Keine Schwellung. Normale Wundheilung. 26. Nov. Excision des M.-B.: Makroskopisch ist nur eine schmale, bindegewebige Narbe zu erkennen.	18. Novbr. Ganz leichte subcutane Infiltration. 22. Nov. Schwellung weder subcutan, noch in der Tiefe. 26. Nov. Excision des M.-B.: Geringe spindelförmige Verdickung des M.-B. auf dem Durchschn. central Nekrose u. eiterige Infiltration.	18. Nov. Subcutan und in der Tiefe Schwellung. 22. Nov. Schwellung verstärkt, namentlich gegen das Becken hin. 26. Nov. Excision des M.-B.: Ca. dreifach verdickter, eiterig nekrotischer Klumpen. Kleiner Senkungsabscess in der Musculatur.	18. Nov. Geringe Schwellg. in der Tiefe. 22. Nov. Starke Schwellg. in der Tiefe v. weicher Consistenz. 26. Nov. Excision des M.-B.: Subcutan ein dem Durchbruch naher Abscess; darunter zerbröckelnde, eiterige Massen von doppelter Grösse, gegenüber IV. Musculatur in diesen Massen nicht erkennbar.

Resultat: Das gequetschte und das ausgetrocknete Muskelbündel ist vollständig, das ligirte nur im Centrum nekrotisirt und vereitert. Die

stärksten Erscheinungen lässt die Austrocknung erkennen, dann folgt die Quetschung. Die Ligatur ist nur theilweise vereitert. Bei dem Controlthier ist die Infection vollkommen ausgeheilt.

2. Serie. Infectionsmaterial: Staph. aur. aus derselben, mehrfach überimpften Cultur.

24. November. Infection mit 5 Oesen Agarcultur. Quetschung wurde sehr stark gemacht, so dass das Muskelbündel ein formloser Strang nur mehr war. Austrocknung $1^1/_2$ Stunden an der Luft; zum Schluss wurde ein rothglühendes Eisen mehrfach in die Nähe des Muskelbündels gebracht.

Control Kaninchen VI	Ligatur Kaninchen VII	Quetschung Kaninchen VIII	Austrocknung Kaninchen IX
1770 — 1730 — 1920	1400 — 1180 — 1210	1610 — 910 — 1180	1900 — 1650 — 1960
26. Nov. Geringe Schwellung. 30. Nov. Geringe Eiterung. 8. December. Eiterung fast ganz sistirt. Schwellung klein. 15. Decbr. M.-B. noch ganz wenig geschwellt u. verhärtet. 6. Januar. Vollkommene Heilung.	26. Nov. Geringe Schwellung. 29. Nov. Schwellg. gleich. Diarrhoe. 1. December. Exitus. Sectionsbefund: M.-B. vereitert und in ganzer Länge nekrotisirt, wenig geschwollen. Eiterige Infiltration des angrenzenden Bindegewebes. Mesenterialdrüsen geschwellt. Leichter, acuter Milztumor. Im Herzblut Staph. aur. u. Coli.	26. Nov. Mässige Schwellung. 1. Dec. Viel dicker Eiter. 5. Dec. Grosse, subcutane Eiterhöhle. 9. Dec. Exitus. Sectionsbefund: Grosser eiterig-nekrotischer Herd an der Stelle des M.-B. Lobuläre Pneumonie. Im Herzblut Staphyl. aur. in Reincultur.	26. Nov. Mässige Schwellung. 29. Nov. Schwellung verstärkt. 2. Dec. Starke Eiterung aus oberflächlicher Abscesshöhle. 5. Dec. Schwellung und Eiterung unverändert. 10. Dec. Eiterung geringer. 15. Dec. Schwellung und Eiterung stark abgenommen. 6. Januar. Bleistiftdicke Schwellung und Verhärtung an Stelle des M.-B.

Resultat: Kaninchen VII, das schwächste Thier der Serie, ist wahrscheinlich der Diarrhoe erlegen. Bei Kaninchen VIII gesellte sich zu dem sehr grossen localen Abscess eine Pneumonie. Beide Thiere liessen Staphylokokken im Blute nachweisen. Die localen Erscheinungen waren bei der Quetschung und Austrocknung ungefähr gleich. Das ligirte Muskelbündel ist total vereitert; auch im angrenzenden Bindegewebe findet sich noch eiterige Infiltration. Das Controlthier zeigt nur leichte Eiterung, die bald vollständig in Heilung übergeht.

3. Serie. Infectionsmaterial: Staph. aur. aus der früheren Cultur übergeimpft.

2. December. Injection von je 0,2 ccm 48 Stunden alter Bouilloncultur in je ein ligirtes dickes Muskelbündel am rechten und linken Schenkel. Links ward das Perimysium des Bündels durch zahlreiche kleine Schnitte nach der Injection scarificirt.

Resultat (Tab. S. 470): Beide Muskelbündel sind nekrotisirt und vereitert in ganzer Ausdehnung. Die Abscesse haben sich abgekapselt und sind so noch nach 2 Monaten vorhanden. Die Reaction trat beim nur ligirten Bündel langsam auf, während das dazu noch scarificirte Bündel schnell und

Kaninchen X. 1970 — 1650 — 1990.

Rechts	Links
3. Dec. Geringe subcutane Schwellung. 8. Dec. Schwellung nicht mehr deutlich. 12. Dec. Stetig zunehmende Schwellung des M.-B.	3. Dec. Ziemlich starke Schwellung im und um das M.-B. 8. Dec. Schwellung recht bedeutend. 12. Dec. Schwellung stationär.
15. Dec. Schwellung rechts und links gleich stark und derb im M.-B.	
10. Jan. Excision: Spindelförmiger, eiterig nekrotischer Klumpen von ca. dreifacher Dicke gegenüber dem Normalen, umgeben von einer Kapsel neugebildeten Bindegewebes. Muskelfasern sind darin nicht mehr erkennbar.	2. Febr. Excision: 3 cm langer, 1 cm dicker Strang, auf dem Durchschnitt in einer aus Bindegewebe und etwas Musculatur gebildeten Kapsel nur eiterige, zerbröckelnde Massen zeigend.

stark anschwoll, dann aber stationär blieb, so dass nach 14 Tagen der Effect beiderseits der gleiche war. Als Ursache für diese anfängliche Verschiedenheit kann man wohl annehmen, dass die Leukocyteninfiltration durch das straffe Perimysium sehr erschwert wird. Ob der grössere Druck, unter dem wohl im nicht scarificirten Bündel die Kokken standen, ihr Wachsthum auch verlangsamt hat, mag unentschieden bleiben.

II. Pyocyaneusinfectionen.

Infectionsmaterial: Pyocyaneus aus einer frischen Cultur des Institutes.

Control Kaninchen XI	Ligatur Kaninchen XII	Quetschung Kaninchen XIII	Austrocknung Kaninchen XIV
1390 — 1220 — 1450	1470 — 1200 — 1440	1210 — 800 — 810	1260 — 900 — 950
19. Nov. Geringe Schwellung. 24. Nov. Dasselbe. 28. Nov. Kleiner Schorf auf der Incision. Schwellung unbedeutend. 8. Decbr. Erbsengrosse Verdickg. über dem M.-B. 15. Dec. Vollständige Heilung.	19. Nov. Mässige Schwellung. 24. Nov. Schwellung gleich. 30. Novbr. M.-B. strangförm. verdickt. Incision zeigt in der Mitte einen kleinen Schorf. 6. Dec. Unter dem Schorf kommt auf Druck etwas dicker Eiter hervor. 15. Dec. Eiterung ganz gering. Kleiner Knoten unter dem Schorf.	19. Nov. Schwellung stark. 24. Nov. Schwellung zugenommen, besonders central. 29. Nov. Incision. Z. Thl. geplatzt. Viel dicker Eiter u. derbe Schwellung in der Tiefe. 5. Dec. Schwellung geringer. 10. Dec. Eiterung ebenfalls geringer. Spitzwinklige Hüftgelenkscontractur. 15. Dec. Exitus. Sectionsbefund: Ausgedehnte Vereiterung am ganzen Oberschenkel subcutan wie in der Tiefe. Acuter Milztumor.	19. Nov. Starke Schwellung. 22. Nov. Schwellung wenig grösser. 26. Nov. Geringe Eiterung. 30. Nov. Schwellung bis in die Inguinalgegend, sehr derb. Eiterung auch stärker. 4. Decbr. Starke Eiterung. 8. Decbr. Hüftgelenkscontractur wie bei XIII. 11. Dec. Eiterung geringer. 15. Decbr. Derbe Schwellung des Oberschenkels, geschwellte Inguinaldrüsen. Mässige Eiterung, Contracturstellung unverändert.

17. November. Infection mit 2 Oesen Agarcultur, Quetschung war wieder recht stark durch mehrmaliges, kräftiges Durchquetschen der sämmtlichen Fasern des Bündels. Austrocknung $2^1/_2$ Stunden unter starker Zerrung über einen grossen Wattebausch, der mehrfach hin und her geschoben und erneuert wurde.

Resultat: Die Nähte wurden diesmal schon nach 8 Tagen entfernt, wobei ein Theil der jungen Hautnarben platzte. Quetschung und Austrocknung ergeben wieder ziemlich identische Resultate, jedoch geht das erstere Thier daran zu Grunde. Ausser dem Controlthier litten alle an recht starker Eiterung, bei diesem geht die anfängliche Schwellung bald in Heilung über.

III. Coliinfectionen.

1. Serie. Infectionsmaterial: Bacterium coli commune aus einer Cultur des Instituts.

9. Januar. Infection mit 2 Oesen Agarcultur. Quetschung bestand nur in 2—3 schwachen Compressionen an verschiedenen Stellen des Bündels. Austrocknung: ein dünnes, peripher, in die Sehne übergehendes, ziemlich breites Muskelblatt wurde stark gespannt, $2^1/_2$ Stunden der Lufttrocknung ausgesetzt, nachdem es am centralen Ende cauterisirt war.

Control Kaninchen XV	Ligatur Kaninchen XVI	Quetschung Kaninchen XVII	Austrocknung Kaninchen XVIII
1640 — 1520 — 1720	1660 — 1390 — 1500	2020 — 1860 — 1920	1880 — 1520 — 1590
11. Januar. Keine Schwellung. 16. Jan. Normale Heilung. 22. Jan. Geringe Schwellg. in der Tiefe. 1. Febr. Subcutan ein erbsengrosses, derbes Knötchen. 12. Febr. Tödtung: Sectionsbefund: Bindegewebsnarben an der Incisionsstelle.	11. Jan. Subcutane geringe Schwellung. Lähmung des Beines. 16. Januar. M.-B. spindelförmig leicht verdickt. 20. Jan. Schwellung verschwunden. 1. Febr. Ausser der Lähmung nichts mehr nachweisbar.	11. Jan. Schwellung mässig. 16. Januar. M.-B. deutlich verdickt und derb anzufühlen. 20. Jan. Schwellung abgenommen. 1. Febr. Schwellung und Verhärtung nicht mehr deutlich. 10. Febr. Geheilt.	11. Jan. Geringe Schwellung. 16. Jan. M.-B. als derber Knoten fühlbar. 20. Jan. Schwellung stärker. 24. Jan. Excision: M.-B. nekrotisch, vereitert und als dicker Eiterpfropf zwischen dünnem, grauem, schleimigem Eiter erkennbar.

Resultat: Die Infection war zu schwach infolge der geringen Virulenz des Infectionsmaterials. So kam es bei dem Control- und Ligaturthier nur zu vorübergehender geringer Schwellung, bei der Quetschung entsprechend der geringen Energie derselben ebenfalls nur zur vorübergehenden, etwas stärkeren Muskelverdickung. Nur die Austrocknung hatte vollständige Nekrotisirung und Vereiterung des Bündels mit anschliessender Abscedirung zur Folge. Die Ursache der Lähmung bei XVI liess sich nicht mit Sicherheit feststellen. Ausgeschlossen ist eine Mitligirung des Nerven bei der Operation, dagegen kann sehr wohl eine Zerrung oder Zerreissung des Ischiadicus bei der Aufspannung erfolgt sein. Jedenfalls aber übte diese Lähmung auf den Verlauf der Infection keinen merklichen Einfluss aus.

2. Serie. Iefectionsmaterial: Bact. coli comm. aus dem Abscess von K. XVIII.

1. Februar. Infection mit 3 Oesen Agarcultur. Quetschung: starke, mehrmalige Zerquetschnng des ganzen Bündels. Austrocknung: Ein rundliches Bündel ward 2 Stunden über einer Pincette unter Vermeidung von stärkerer Zerrung der Lufttrocknung ausgesetzt.

Control Kaninchen XIX	Ligatur Kaninchen XX	Quetschung Kaninchen XXI	Austrocknung Kaninchen XXII.
1730 — 1640 — 1860	1620 — 1410 — 1610	2190 — 1810 — 1880	1780 — 1400 — 1430
3. Febr. Leichte Schwellung. Lähmg. des Hinterkörpers. 6. Febr. Schwellung verschwunden. 10. Febr. Keine localen Symptome. Ausgesprochene Quertrennung im Halsmark. 14. Febr. Tödtung. Sectionsbefund: Kleine Eiterpunkte im M.-B. Wunde vernarbt. Quertrennung im Halsmark.	3. Febr. Geringe Schwellung. 6. Febr. Stat. id. 10. Febr. Einige derbe Knötchen im M.-B. 15. Febr. Keine Symptome mehr.	3. Febr. Schwellung mässig. 6. Febr. M.-B. als derber Knoten in der Tiefe fühlbar. 10. Febr. Umgebung des M.-B. infiltrirt. 12. Febr. Infiltration weicher. 15. Februar. Viel schleimiger Eiter. M.-B. derb. 19. Februar. Eiterung hat abgenommen. Schwellung gering. 24. Febr. Keine Eiterg. mehr. Schwellung gleich geblieben.	3. Febr. Mässige, derbe Schwellung. 6. Febr. Schwellung wenig grösser. 10. Febr. Strangförm., derbe Schwellung. 15. Febr. Schwellung unverändert. 20. Febr. M.-B. noch im mittleren Theil ca. bohnengross verdickt, derb, mit der Haut verwachsen.

Resultat: Die Folgen der Quetschung zeigen sich am stärksten durch kräftige Eiterung. Die Austrocknung tritt demgegenüber erheblich zurück. Beim Control- und Ligaturthier sind die Erscheinungen minimal. Augenscheinlich besass das Infectionsmaterial auch nur mässige Virulenz. Die Quertrennung beim Controlthier entstand während der Operation dadurch, dass sich das Thier losriss. Auch hier ist kein Einfluss der Lähmung auf den Verlauf der Infection bemerkbar.

IV. Streptokokkeninfection.

Infectionsmaterial: Frische Bouilloncultur von menschlichen Augenstreptokokken, kurze Ketten bildend.

17. Januar. Infection mit 2 Tropfen des Sediments einer 48 Stunden alten Cultur. Quetschung: Einfache, schwache Compression mit dem Bündel parallel aufgelegten Branchen des Schiebers. Austrocknung eines ziemlich dicken Bündels während $1^1/_2$ Stunden in der Luft ohne starke Zerrung.

Resultat (Tab. S. 473): Das Controlthier ist scheinbar am stärksten afficirt. Die Ursache dieser auffallenden Erscheinung war folgendes: Bereits vor der Infection litt das Thier an Vereiterung des l. Bulbus mit starker eiteriger Secretion aus der Orbita und linken Nasenhöhle. Mikroskopisch fanden

sich in dem Secret der Nase Staphylokokken und einige Streptokokkenketten. Nach der Infection verstärkten sich diese Erscheinungen bedeutend, so dass das Thier schnell abmagerte und zuletzt einer Pneumonie erlag, die wie die Bronchitis ohne Zwang auf den eitrigen Nasenkatarrh zurückgeführt werden kann. Auffallend ist das Zusammenfallen verstärkter Secretion der Nase mit der Infection und später mit den Eiterretensionen am Oberschenkel. Gegenüber diesen Processen tritt die Eiterung am Oberschenkel an Einfluss weit zurück. Eine bakteriologische Untersuchung des Blutes musste unterbleiben, da der Tod bereits 24 Stunden vor der Section eingetreten war. Bei den übrigen Thieren zeigte die Ligatur und Quetschung diesmal entsprechend der Schwäche der letzteren ungefähr dieselben Folgen. Bei der Austrocknung sind Schwellung und Eiterung wieder am stärksten.

Control Kaninchen XXIII	Ligatur Kaninchen XXIV	Quetschung Kaninchen XXV	Austrocknung Kaninchen XXVI
1970 — 1420 — 1230	2150 — 1880 — 1910	1750 — 1460 — 1640	2040 — 1610 — 1860
19. Jan. Keine Symptome. 23. Januar. Local nichts fühlbar. Starke Naseneiterung. 28. Jan. Geringe Schwellung und Secretion dünnen Eiters. Naseneiterung gebessert. 1. Febr. Eiterfistel geschlossen. Eiterretention. Starke Naseneiterung. 6. Febr. Fistel offen, mässig eiternd. Naseneiterung geringer. 10. Febr. Eiterung aus Nase und Fistel sehr stark. 12. Februar. Exitus. Sectionsbefund: Kleine Eiterhöhle an der Infectionsstelle. Rechts Pneumonie u. Bronchitis.	19. Jan. Geringe Schwellung des M.-B. 23. Jan. M.-B. knotenförmig verdickt, weich. 28. Jan. Kastaniengrosse, derbe Schwellung subcutan. 2. Febr. Schwellung stationär. 6. Febr. Keine Aenderung. 12. Febr. Es lässt sich etwas dicker Eiter auspressen. 18. Febr. Haselnussgrosser Knoten, die Haut stark vorwölbend. Kein Eiter mehr auf Druck. 24. Febr. Bohnengrosser Knoten.	19. Jan. Leichte Schwellung. 23. Jan. Schwellung etwas grösser, weich, oberflächlich. 28. Jan. Subcutan ein kirschgrosser, derber Knoten, aus dem sich etwas dicker Eiter auspressen lässt. 3. Febr. Schwellung unverändert. Eiterung sistirt. 8. Febr. Schwellung langsam abnehmend. 15. Febr. Erbsengrosse Schwellung. 24. Febr. Geheilt.	19. Jan. Mässige Schwellung. 23. Jan. Schwellung stärker, peripher ziemlich weich. 27. Jan. Viel dünner Eiter. 1. Febr. Eiterung unverändert. 4. Febr. Eiterung geringer. 10. Febr. Langsame Besserung. 18. Febr. Geringe Schwellung. Kein Eiter mehr. 24. Febr. Noch geringe Schwellung.

V. Tetanusinfectionen.

1. Serie. Infectionsmaterial: Aus Tetanusculturen wurde mit Ammoniumsulfat Sporen und Toxine gefällt und diese Fällung mehrere Tage auf dem Filter mit Kochsalzlösung abgewaschen, so lange, bis das Filtrat mit Ammoniumsulfat keinen Niederschlag mehr gab. Mit dem Platinlöffel wurden nun von dem Filter vorsichtig kleine Quantitäten abgekratzt und in sterilem, destillirtem Wasser suspendirt.

9. Januar. Injection von ca. 2 Tropfen der Suspension.

Resultat (Tab. S. 474): Das Controlthier ist nach 12 Tagen vollständig hergestellt, ohne dass andere als leichte Entzündungserscheinungen aufge-

treten wären. Die Ligatur dagegen veranlasst am 4. Tage ausgesprochenen Tetanus. Nach Excision des eitrig infiltrirten Muskelbündels bleiben die Erscheinungen 3 Tage stationär, um dann unter den typischen Krämpfen zum Tode zu führen. Der excidirte Muskel wird aseptisch zerschnitten und aus den centralen Partien werden 2 Schrägagarböden geimpft, ohne dass es zur Entwickelung von Keimen gekommen wäre.

2. Serie. Infectionsmaterial wie bei der 1. Serie.

17. Januar. Injection von 0,3 ccm Suspension.

Control-Kaninchen XXVII	Ligatur-Kaninchen XXVIII
1790 — 1660 — 1820	1680 — 1470 — 1320
11. Jan. Geringe Schwellung. 13. Jan. Keine Aenderung. 16. Jan. Schwellung nicht mehr deutlich. 21. Jan. Vollständig geheilt.	11. Jan. Ganz geringe Schwellung. 13. Jan. M.-B. deutlich verdickt. Bein extendirt. 14. Jan. Tetanus: Extensions- und Abductionsstellung des Beines. Zuckungen. Excision des M.-B.: M.-B. wenig verdickt und in ganzer Ausdehnung eiterig infiltrirt. Auch im angrenzenden Bindegewebe eiterige Infiltration. 16. Jan. Tetanus stationär. 20. Jan. Exitus. Sectionsbefund: Eiterige Infiltration des Bindegewebes der Wunde. Typische Muskelcontracturen.

Control-Kaninchen XXIX	Ligatur-Kaninchen XXX
1190 — 960	1630 — 1350
19. Jan. Starke Schwellung. 21. Jan. Tetanuserscheinungen. 23. Januar. Exitus. Sectionsbefund: Grosser, eitriger Klumpen an Stelle des M.-B. Innerlich nichts Bemerkenswerthes.	19. Jan. Starke Schwellung. 21. Jan. Zuckungen. 23. Jan. Ausgesprochener Tetanus. 25. Jan. Exitus. Sectionsbefund wie bei XXIX.

Control Kaninchen XXXI	Einseitig centrale Ligatur. Kaninchen XXXII	Doppelligatur. Kaninchen XXXIII
1960 — 1990	1740 — 1560	2120 — 1940
1. Febr. Keine Symptome. 3. Febr. Geringe Schwellung. 6. Febr. Keine Schwellung mehr. 8. Febr. Geheilt.	1. Febr. Derbe Schwellung an der Ligaturstelle. 3. Febr. Die Gegend der Ligatur durch knotenförmige Auftreibung des M.-B. erkennbar. 5. Febr. Schwellung abnehmend. 8. Febr. Excision des M.-B. Einige kleine Eiterpunkte nächst der Ligatur	1. Febr. Mässige Schwellg. 3. Febr. Schwellg. stärker. 5. Febr. M.-B. spindelförmig aufgetrieben, derb. 8. Febr. Schwellung abgenommen. 10. Februar. Excision des M.-B. Spindelförmige Auftreibung des M.-B., das in der Mitte mehr als doppelte Dicke gegenüber dem normalen hat. Centrale Theile eiterig nekrotisch.

Resultat: Die Injection war viel zu stark. Das schwächere Controlthier erliegt zuerst, da die Vereiterung über das inficirte Bündel beiderseits hinausgriff.

3. Serie. Infectionsmaterial: Dasselbe.

30. Januar. Injection von 1/2 Tropfen der Suspension.

Resultat: Keine specifische Erkrankung wegen zu kleiner Infectionsdosis. Dagegen Steigerung der Reaction vom Control- zum einseitig ligirten und von da zum doppelt ligirten Thier.

4. Serie. Infectionsmaterial: Dasselbe.

6. Februar. Injection von ca. 1 Tropfen Suspension. Bei K. XXXIV wird das Muskelbündel wie bisher freigelegt, bei K. XXXV ebenso, jedoch mit der Modification, dass peripher die Fasern in die Sehne übergehen, die nur ca. 1 mm dick auf 1 cm Länge ca. ebenfalls noch frei präparirt wird, so dass nur noch central Blut zugeführt werden kann. K. XXXVI wird am centralen Ende des Muskelbündels ligirt, K. XXXVII am centralen und peripheren.

Control Kaninchen XXXIV	Sehneninsertion. Kaninchen XXXV	Centrale Ligatur. Kaninchen XXXVI	Doppelligatur. Kaninchen XXXVII
2010 — 1940	1630 — 1510	2040 — 1860	2130 — 1630
8. Febr. Geringe Schwellung. 10. Febr. Schwellung fast verschwunden. 12. Februar. Keine deutlichen Erscheinungen mehr. 16. Febr. Geheilt.	8. Febr. Mässige Schwellg. subcutan. 10. Februar. M.-B. deutlich spindelförmig aufgetrieben. 13. Februar. Keine deutliche Aenderung. 16. Febr. Schwellung ziemlich verschwunden. 21. Febr. Geheilt.	8. Febr. Mässige Schwellung subcutan und im M.-B. 10. Febr. Knotenförmige, derbe Verdickung d. M.-B. an d. Ligaturstelle. Leichtes Zittern u. geringe Abduction des Beines. 15. Febr. M.-B. unverändert. Die übrigen Erscheinungen nicht mehr deutlich. 19. Febr. Schwellg. des M.-B. ziemlich geschwunden. 24. Febr. Geheilt.	8. Febr. Mässige Schwellung des M.-B. 9. Febr. Zuckungen. 11. Febr. Ausgesprochener Tetanus. 13. Febr. Exitus. Sectionsbefund: Eiterige Nekrose des M.-B. in Form eines rundl., kirschgrossen Knotens. Sonst nichts Bemerkenswerthes.

Resultat: Die Serie ergiebt eine überaus auffallende und prägnante Steigerung der Erscheinungen vom Control- bis zum Doppelligaturthier. Während bei letzterem 6 Tage nach der Infection unter den typischen tetanischen Erscheinungen der Tod eintritt, lässt das Thier mit der centralen Ligatur nur tetanusähnliche Erscheinungen erkennen, hat dabei aber recht beträchtliche Schwellung des Muskelbündels. Bedeutend besser ergeht es demgegenüber dem Kaninchen, dessen Muskelbündel peripher bis zum Uebergang in die Sehne freigelegt ist, ohne dass central seine Blutversorgung geschädigt wäre. Noch günstiger sind die Verhältnisse bei dem Controlthier, das nach nicht ganz 10 Tagen vollständig hergestellt erscheint. Control- und Doppelligaturthier ergeben zusammen eine Bestätigung der 1. Serie dieser Versuche, diese beiden mit dem centralligirten Thier einen ferneren Beweis für die in der 3. Serie gemachte Er-

fahrung, dass der Grad der Reactionserscheinungen auf Infectionen bei centraler Ligatur und noch mehr bei doppelter Ligatur eines Muskelbündels gegenüber einfacher Freilegung trotz gleicher Infectionsdosis in auffallender Weise zunimmt. Dasselbe Verhältniss ergiebt sich endlich zwischen Kaninchen XXXV und XXXVI; es scheint also die Verhinderung der Blutzufuhr central von bedeutenderer Schädigung für das Muskelbündel begleitet zu sein als peripher. Das Muskelbündel des verendeten Kaninchens wird wieder bald nach dem Tode aseptisch excidirt und aus dem centralen Abscess auf Schrägagar überimpft, ohne dass es zur Entwickelung aërober Bakterien gekommen wäre. Dagegen kommt es in Hochagar zu reichlicher Entwickelung von Tetanuscultуren.

Man trifft beim Durchlesen der obigen Tabellen häufig auf die Angabe: Excision des Muskelbündels. Dieselbe wurde ebenso wie die Infection unter aseptischen Vorbereitungen ausgeführt, und zwar, in verschiedenen Zeiträumen nach der Infection, wenn die Weiterbeobachtung nicht mehr von besonderem Interesse zu sein schien. Die excidirten Stücke wurden sofort in Formol fixirt und theils in Celloidin, theils in Paraffin eingebettet. Bei der nachfolgenden Untersuchung kam es in erster Linie darauf an, den Keimgehalt und die Frage, ob keine Mischinfection vorliege, zu prüfen. Besonders war das bei den Tetanusinfectionen von Wichtigkeit. Nach den Untersuchungen von Vaillard und Rouget[13]) gelang die Erzeuzung von Tetanus mit entgifteten Sporen nur, wenn bei der Infection stärkere Schädigungen des inficirten Gewebes bewirkt wurden. Man konnte bei unseren Versuchen zuerst einwenden, die Tetanuserkrankung sei durch ungenügende Entgiftung des Infectionsmaterials und nicht durch Wachsthum der Sporen hervorgerufen worden. Dem gegenüber gelang es, mit aller Deutlichkeit Tetanusbacillen in den Celloidin- und Paraffinschnitten nachzuweisen, allerdings nicht in allen Muskelbündeln und in grösserer Anzahl nur in den Fällen der 2. Serie. Mischinfectionen liessen sich auf tinktoriellem Wege weniger sicher ausschliessen, da bei der Gramm'schen Färbung in den Schnitten kleine Niederschläge, bakterienähnliche Gebilde und dergl. häufig die Untersuchung trüben. Dieser Nachweis wurde übrigens für die Tetanusinfectionen durch das zweimalige negative Resultat der Impfung auf Schrägagar in ausreichender Weise erbracht.

Was nun die histologischen Verhältnisse anlangt, so kam es uns in erster Linie darauf an, eine Uebereinstimmung zwischen dem Grad der histologischen Gewebeläsion und dem der Reaction auf die Infection zu suchen. Zur Untersuchung daraufhin eigneten sich in erster Linie die ligirten Muskelbündel. Es ist zwar versucht

worden an Muskelbündeln, die mehrere Stunden der Lufttrocknung überlassen waren, Veränderungen nachzuweisen, jedoch ohne entsprechenden Erfolg: für den Nachweis des Todes der Zelle fehlt es bisher an Mitteln in der histologischen Technik. Es wurden daher hauptsächlich ligirte Muskelbündel aus verschiedenen Stadien untersucht, und Herr Privatdocent Dr. Howald am pathologischen Institute zu Bern, dem ich für seine freundliche Unterstützung zu grossem Danke verpflichtet bin, hatte die Güte, meine Resultate nachzuprüfen. An nicht inficirten Muskeln sind die Veränderungen, die nach temporären Ligaturen auftreten, bereits beschrieben. Nesti[14]) findet, „dass die Alteration der Querstreifung, die Zenker mit dem Namen der wachsartigen Degeneration belegte, sich experimentell weder durch physikalische Mittel, noch durch Bakteriengiftine, noch durch chemische Agentien allein erzeugen lässt. Dagegen entsteht sie, wenn die Muskelfasern nach der Schädigung sich zwischen lebendem Gewebe befindet". Die Veränderungen der Muskelfasern durch mechanische Schädigungen sind namentlich von Volkmann[15]) und Nauwerk[16]) beschrieben. Ihre Schilderungen stimmen mit unseren Befunden grösstentheils überein. Was diese nun anlangt, so beschränke ich mich darauf, die Veränderungen des ligirten Muskels bei gleichzeitiger Abscessbildung in 3 Stadien zu beschreiben, deren erstes durch ein am 5. Tage nach der Infection excidirtes Muskelbündel (K. XXVIII) gegeben ist, während das zweite 8 Tage nach der Infection excidirt wurde (K. XXX); das dritte gewann man erst etwas über einen Monat nach der Infection (K. X). Vorausschicken will ich noch, dass bei den verschiedenen Infectionsarten keine histologische Verschiedenheit nachzuweisen war, dass also das Muskelbündel vom Tetanusthier keine Verschiedenheit bezüglich des histologischen Aussehens der Abscesse etc. gegenüber z. B. einem Staphylokokkenthier darbot.

I. Stadium: In der nächsten Nähe der Ligatur sieht man im unterbundenen Muskelbündel auf einer ca 1 mm breiten Zone einfache Nekrose sowohl der Muskelfasern, wie auch des interstitiellen Gewebes, während ausserhalb des Bündels an die Ligatur anschliessend nur Compression des Gewebes erkennbar ist. Diese nekrotische Zone steigt auch an den Seitenflächen des Bündels noch einige Millimeter weit herab, sich nach und nach zuspitzend, so dass auf Längsschnitten eine halbmondförmige Figur entsteht. Die Nekrose sitzt also kappenartig dem Bündel beiderseits auf. Anschliessend daran zeigt die Musculatur das Bild der wachsartigen Degeneration: Muskelkerne erhalten, nicht wesentlich vermehrt, Querstreifung ver-

worfen, die Fasern durch zahlreiche Längs- und Querspalten in kleinere und grössere Segmente zerstückelt. Dieser Abschnitt ist meist 3—5 mm lang. In ihm liegen Herde von kernreichem, lockerem Bindegewebe, meist im Anschluss an grössere, wohlerhaltene Gefässe auftretend, die mässige Infiltration mit Leukocyten und in den peripheren Partien spärliche atrophische Muskelfasern enthalten. Gegen die Mitte des Bündels zu, wo sich ein schon makroskopisch erkennbarer Abscess befindet, weichen die Fasern mehr und mehr auseinander. Hier findet man stellenweise ausgedehnte Verkalkung der contractilen Substanz. In nächster Nähe des Abscess wird der Zerfall der Fasern stärker, die Spalten zwischen ihnen füllen sich mehr und mehr mit Leukocyten, und endlich endigen die Fasern mit zackiger Bruchfläche, um die man zahlreiche, eosinophile Zellen und hier und da deutliche Muskelphagocyten angesammelt sieht. Der Abscessinhalt selbst besteht wesentlich aus mangelhaft gefärbten Leukocyten, freien Chromatinkörnern und scholligen Muskelstücken, dazwischen ein Netz von Fibrin.

II. Stadium: Die Musculatur, die unmittelbar unter der Ligatur lag, ist durch eine bindegewebige Narbe ersetzt, die auch seitlich am Bündel entlang sich als eine Art Kapsel fortsetzt. In dieses Bindegewebe ist eine geringe Zahl von stark verschmälerten atrophischen Muskelfasern eingelagert, mit bedeutend vermehrten Kernen, die in Längsreihen oder Haufen angeordnet sind. An diese Narbe schliesst sich an beiderseits eine 4—6 mm breite Zone, in welcher man im wesentlichen zwischen kernreichem Bindegewebe atrophische Musculatur in reichlicher Menge antrifft. Die Fasern sind stark gewellt, Querstreifung nur noch theilweise erhalten, ihre Form ist sehr unregelmässig, theils ganz schmal, theils dick mit Längsstreifung, die sich bis zum fibrillären Zerfall verstärkt, wobei zwischen den Fibrillen grosse vacuolenähnliche Räume auftreten. Muskelkerne stark vermehrt. Gegen die centralen Partien des Bündels ist diese Zone durch einen ziemlich continuirlichen, queren Bindegewebsstreifen abgegrenzt, in dem nur noch spärliche, schmale Muskelfasern vorhanden sind. Das sehr kernreiche Bindegewebe enthält wieder einige grössere Gefässe und ausser mässiger Leukocyteninfiltration follikelähnliche Haufen von einkernigen Leukocyten. Der centrale Abscess ist umgeben von einer Kapsel aus nekrotischen Muskelfasern mit reichlichen Längs- und Querspalten, die nach und nach sich mit Leukocyten ausfüllen. Der Abscess selbst hat dasselbe Aussehen wie im I. Stadium.

III. Stadium: Die Musculatur ist fast überall durch straffes,

mässig kernreiches Bindegewebe ersetzt, das zahlreiche Gefässe enthält. An Stelle des einen centralen Abscess sind zahlreiche kleinere getreten, die nur noch wenige erhaltene Leukocyten erkennen lassen, dagegen viele freie Chromatinkörner. In den unmittelbar an die Abscesse angrenzenden Partien des Bindegewebes wieder Verkalkungen und Leukocyteninfiltration, sowie einige kleine Herde von atrophischen, stark eosinroten Muskelfasern.

Wir sehen also als Folge der Ligatur im Muskelbündel Atrophie der Fasern, unmittelbar unter der Ligatur und im Centrum des Bündels directe Nekrose derselben eintreten. Ausserdem geräth sehr bald das Bindegewebe in starke Wucherung, so dass es nach und nach die gesammte Musculatur substituirt. Als Folge der Infection sehen wir Abscessbildung, die sich jedoch, wenn nicht zu grosse Quantitäten von Infectionsmaterial verwendet wurden, auf die centralen Partien des Bündels beschränkte. Diese centralen Partien waren, abgesehen davon, dass sie in erster Linie der Wirkung der Bakterien ausgesetzt waren — es handelte sich ja in allen drei beschriebenen Stadien um Injectionen — auch wohl am meisten in der Ernährung gestört und also zuerst der Nekrose verfallen. In der Mehrzahl der Fälle von Muskelligatur haben wir nun allerdings das Infectionsmaterial nicht in den Muskel eingebracht, sondern nur an der Unterfläche verrieben. Trotzdem fand sich auch hierbei, falls keine zu grosse Dosis von Infectionsmaterial verwandt war, die Abscedirung hauptsächlich in den centralen Partien (cf. I. Serie).

Ueberall sehen wir bei Vergleichen zwischen den Controlthieren und denen mit ligirten Muskelbündeln einen auffallenden Unterschied zu Ungunsten der letzteren. Dass dies nicht die Fremdkörperwirkung der Ligaturfäden war, bedarf keiner weitgehenden Auseinandersetzung. Denn in diesem Falle wäre nicht einzusehen, weshalb die Abscedirung nicht in erster Linie in der Umgebung der Ligaturen eingesetzt hatte. Ausserhalb der Ligaturen fand sich auch niemals bei den histologischen Untersuchungen eine darauf hindeutende Erscheinung. Durch die Versuche von Dun[17]) ist ja die Wirkung der Ligaturfäden in dieser Hinsicht untersucht und geklärt worden. Er stellt dabei auch die mit unseren Versuchen übereinstimmende Forderung auf, die Ligaturen möglichst in Zahl und Grösse zu beschränken. Ein weiterer Einwand wäre der, es hätten sich kleine Hämatome gebildet, in denen nach den Erfahrungen Dorst's[18]) das Wachsthum von Bakterien ja ein sehr günstiges und schnelles ist. Doch der Umstand, dass wir zwischen Freilegung des Bündels und Schluss der Wunde immer einige Zeit verstreichen liessen und dann

noch alle Coagula sorgfältig entfernten, schliesst diese Möglichkeit mit Sicherheit aus, wie ja auch bei den Excisionen und Sectionen nie eine Andeutung dafür gefunden wurde.

Man kann also wohl nicht leugnen, dass es einzig und allein die Gewebsläsion des Muskelbündels ist, welche die rasche und ausgiebige Entwickelung der Infectionskeime ermöglicht hat. Ob wir diese Wirkung nun dem Umstand zuschreiben, dass die nekrotisirte Musculatur einen günstigen Nährboden für die Bakterien abgab, oder dass in den nekrotisirten Teilen die Einwanderung, resp. die phagocytäre Thätigkeit der Leukocyten gehemmt war, ist in praktischer Hinsicht ohne grosse Bedeutung. Wahrscheinlich wirken beide Factoren dabei mit. Und so erklärt sich auch anderseits die regelmässige, schnelle Heilung bei den Controlthieren aus dem Fehlen dieser Factoren, also vor allem in der ungehinderten Wirksamkeit der Leukocyten. Gerade auch für Injectionen von Culturen in die normalen Gewebe ist von Herman [19]) eine enorme Resorptionsfähigkeit nachgewiesen worden, die sich bei Staph. alb. auf 0,75—1 ccm von 48 Stunden alten Bouilloncultureu beläuft; erst bei Injectionen von 1 ccm und mehr kam es zur Abscedirung.

Gegenüber den Resultaten der Control- und Ligaturenthiere erwiesen sich die Folgen der Austrocknung und Quetschung als viel schwerer. Für die Quetschung, namentlich da, wo sie energisch ausgeübt wurde, wie bei den Fällen IV, VIII, XIII und XXI, versteht es sich wohl ohne weiteres, dass durch die so gesetzte Zertrümmerung des Gewebes ausgedehnte Nekrosen erzeugt wurden und also im Sinne der obigen Ausführungen ein günstiger Boden für die bakterielle Entwickelung entstand. Auch ist im Vergleich zwischen den verschiedenen Fällen von Quetschungen ein deutlicher Beweis für diese Auffassung enthalten, indem der grösseren Energie der Quetschungen immer auch die stärkere Reaction entspricht. Etwas schwieriger gestalten sich die Verhältnisse für den Nachweis, ob auch in den Austrocknungsversuchen die Schwere der objectiv erkennbaren Gewebsläsion mit der Stärke der Reaction übereinstimmt. Wir haben oben schon ausgeführt, dass sich histologisch an Muskelstücken keine deutliche Veränderung unter dem Einfluss längerer Austrocknung erkennbar machte. Dagegen geben uns die Folgeerscheinungen dieser Schädigung bei anderen Geweben eine werthvolle Ergänzung in dieser Hinsicht.

Durch die Versuche von Wegner [20]) und Delbet [21]) ist bei längerer Einwirkung der Luftaustrocknung auf das Peritoneum Verfettung und Nekrose der obersten Serosaschichten constatirt worden.

Die sehr interessanten Versuche von Walthard[22]) haben dem entsprechend für Kaninchen gezeigt, dass es bei Serosaflächen, die einige Zeit der Austrocknung durch die Luft ausgesetzt waren, nur einer ganz geringen Quantität von Mikroorganismen bedarf, um eine Peritonitis zu erzeugen, während ja dem normalen Peritoneum eine hohe Resorptionsfähigkeit für Bakterien zukommt. Eingriffe wie Ligaturen, Nähte etc. disponiren nach ihm weit weniger zur Peritonitis, als Schädigungen durch den Contact mit atmosphärischer Luft. Diese Beobachtungen fanden durch Schiffer[23]) eine vollkommene Bestätigung bezüglich ihrer Gültigkeit für den Menschen. Vielleicht kann man als einen analogen Vorgang die Durchfrierung von Geweben ansehen, indem hier jedenfalls auch der Wassergehalt der Zellen erheblich alterirt wird. Utschinsky[24]) sah nach Aetherdurchfrierung die Querstreifung der Muskelfasern im allgemeinen gut erhalten; doch kommen dazwischen homogene Schollen und hyaline Entartungen, an manchen Stellen auch auffallende Längsstreifung und fibrilläre Ausfaserung vor. Jedenfalls haben wir so für die Austrocknung eine sehr bedeutende Schädigung, wenn nicht ebenfalls directe Nekrose des Gewebes anzunehmen, und so verstehen sich unsere frappanten Resultate auf die Austrocknung hin recht gut. Auch hier wieder sehen wir eine auffallende Proportionalität zwischen Schwere der Erscheinungen und dem Grad der Austrocknung. Besonders gewebsschädigend wirkt dabei natürlich noch die Cauterisation, wie dies ja auch aus den Koller'schen Versuchen hervorgeht. Die mit der Austrocknung häufig Hand in Hand gehenden Zerrungen der Muskelfasern scheinen übrigens ebenfalls geeignet zu sein, die Gewebsläsion zu verstärken.

Gerade diese beiden Factoren, Zerrung und Austrocknung, sind es, die am häufigsten bei chirurgischen Operationen zu befürchten sind. Im Verlauf einer länger dauernden Operation, wenn diese die Tiefen der Gewebe, Körperhöhlen betreffen, lässt sich das erstere wenigstens meist nicht vermeiden. Was sich aber ohne Mühe vermeiden lässt, ist die Austrocknung der Gewebe durch Befeuchten mit steriler Kochsalzlösung, ein Mittel, das sich in den Walthard'schen Versuchen als sehr erfolgreich erwiesen hat. Damit können wir eine Gewebsschädigung vermeiden, die sich als unerwartet schwer erwiesen hat. Was die ebenso schädlichen Quetschungen anlangt, so versteht sich eine möglichste Vermeidung derselben bei Operationen von selbst. Und für die Ligaturen ergeben die obigen Ausführungen zur Evidenz eine recht erhebliche Nekrotisirung und Verminderung der Resistenz des Gewebes gegen Infectionen. Solange

uns also eine wirklich keimfreie Operationsmethode noch nicht zu Gebote steht, müssen wir eben diese Gewebeläsionen nach Möglichkeit hintanzuhalten suchen, um die grosse Resorptionsfähigkeit einfacher frischer Wunden zu erhalten und so die Entwickelung der unvermeidlichen Infectionskeime in den Wunden zu verhindern.

Als praktische Resultate können wir folgende resumiren:

1. Die Austrocknung von Wundflächen bei Operationen ist durch stetes Feuchterhalten mit Kochsalzlösung, durch Bedecken mit feuchten Compressen etc. zu verhindern. Namentlich sind Cauterisationen möglichst zu beschränken.

2. Quetschungen von Geweben sind soviel als möglich zu vermeiden und, wo sie unvermeidlich sind oder bereits als fait accompli vorliegen, soll das lädirte Gewebe, soweit es geht, entfernt werden.

3. Ligaturen und überhaupt Circulationshindernisse sollten an Zahl und namentlich auch hinsichtlich der Grösse des betroffenen Gewebes nach Möglichkeit beschränkt werden.

Wenn wir zum Schluss noch einen kurzen Blick auf die Tetanusinfectionen werfen, so ergeben dieselben schon an und für sich eine werthvolle Stütze unserer Beweisführung. Sie sind aber auch in der Hinsicht von Interesse, als sie einen neuen und einfachen Weg für Infection mit entgifteten Sporen zeigen und beweisen, dass in einem Gewebe nach einfacher Circulationsstörung ohne Anwesenheit anderer Keime eine Entwickelung von Tetanussporen zustandekommt, die in gleicher Anzahl in nicht weiter geschädigtes Gewebe eingebracht mehr oder weniger reactionslos resorbirt werden.

Litteratur.

1) Schimmelbusch und Ricker, Fortschr. d. Med. 1895.
2) Halban, Arch. f. klin. Chirurgie. 1897.
3) Nötzel, Fortschr. d. Med. 1898.
4) Berger, Vortrag auf der 69. Vers. deutsch. Naturf. u. Aerzte. Refer. im Centralbl. f. Bakter. u. Parasitenk. 1899.
5) Di Maltei, Arch. f. Hyg. XXIX. Bd.
6) Kraske, Centralbl. f. Chirurgie. 1881.
7) Pustoschkin, Inaug.-Diss. Bern 1895.
8) Probst, Inaug.-Diss. Bern 1896.
9) Schwarzenbach, Inaug.-Diss. Bern 1897.
10) Koller, Deutsche Zeitschr. f. Chirurgie. 1898.
11) Poppert, Deutsche med. Wochenschr. 1897.
12) Reichel, Münch. med. Wochenschr. 1894.
13) Vaillard u. Rouget, Ann. de l'Inst. Pasteur. 1891, 1892 u. 1893.
14) Nesti, Lo Sperimentale. 1894.
15) Volkmann, Beitr. z. pathol. Anatom. u. allgem. Pathol. 1893.
16) Nauwerk, „Ueber Muskelregenerationen nach Verletzungen." Jena 1890.
17) Dun, Edinb. Med. Journ. 1895.
18) Dorst, Ned. Tijdschr. v. Geneesk. 1896.
19) Herman, Ann. de l'Inst. Pasteur. 1891.
20) Wegner, Arch. f. klin. Chirurgie. 1887.
21) Delbet, Centralbl. f. Chirurgie. 1878.
22) Walthard, Arch. f. experim. Pathol. u. Pharmakol. 1892.
23) Schiffer, Centralbl. f. Gynäkol. 1894.
24) Uschinsky, Ziegler's Beitr. 1893.

XXIII.

Aus der Königlichen chirurgischen Klinik zu München.

Ein Fall von Kieferklemme, bedingt durch interstitielle Myositis des Masseters.

Von

Dr. Rudolf Seggel.

Assistenzarzt am chirurg. Spital links der Isar.

Da die rein myogene Kieferklemme eine immerhin nicht häufige Erkrankung ist, dürfte folgender casuistischer Beitrag gerechtfertigt sein, zumal der Fall nach der ätiologischen Seite des Interesses nicht entbehrt.

Ich beginne mit Mittheilung der Krankengeschichte, für deren Ueberlassung, wie für die Anregung zu nachstehender Mittheilung, ich meinem hochverehrten Chef, Herrn Prof. Dr. v. Angerer, zu grossem Dank verpflichtet bin.

F. Sch., 48 Jahre alt, war im Jahre 1871 wegen Masern 8 Tage, im gleichen Jahre wegen Typhus abdominalis 3 Monate krank; im Jahre 1873 wurde er wegen einer Gonorrhoe einige Wochen lang ärztlich behandelt. In den Jahren 1884—87 liess er sich den linken hinteren oberen Praemolaris, die 3 linken oberen Molares und 2 Molares links unten wegen Caries von 2 Dorfbarbieren mit dem Schlüssel ziehen. Jedesmal nach dem Zahnziehen soll die Wange stark angeschwollen sein, auch war darnach immer hinter dem linken Ohr Drüsenschwellung zu fühlen. Als Gelegenheitsursache seiner jetzigen Erkrankung giebt Sch. an, dass er sich im Jahre 1889 bei der Bachauskehr sehr erheblich erkältete. Die linke Wange machte ihm darnach ein Vierteljahr lang starke Schmerzen, besonders beim Kauen, auch fiel ihm eine harte Schwellung derselben auf, die, ohne dass wieder Schmerzen auftraten, sich allmählich vergrösserte. Eine vom Arzte ordinirte Jodkalisalbe blieb wirkungslos, allmählich wurde die Oeffnung des Mundes behindert, und diese Kieferklemme nahm immer mehr zu, so dass Sch. die chirurgische Klinik aufsuchte.

Vater starb an Lungentuberculose, ebenso eine Schwester. Eine luetische Infection wird vom Kranken negirt.

Die inneren Organe des kräftig gebauten und gut genährten Patienten bieten normalen Befund. Die linke Regio masseterica ist aufgetrieben

durch eine flach ovale Geschwulst, die sich nach vorn, unten und hinten deutlich mit dem Masseter absetzt, dagegen oben vom Jochbein nicht deutlich abzugrenzen ist. Die Haut ist über dem Tumor in Falten abhebbar, erscheint jedoch etwas infiltrirt, die Fasern des Masseter verlaufen über dem Tumor und contrahiren sich bei Kaubewegungen. Die Geschwulst selbst scheint unverschiebbar dem Ramus ascendens mandibulae aufzusitzen, der sich dem von der Wangenschleimhaut her zu fühlenden Finger etwas verdickt erweist. Die Zähne können nur 4 mm von einander entfernt werden. Links ist am Halse keine Lymphdrüsenschwellung nachweisbar, rechts fühlt man am hinteren Rand des Kopfnickers eine über bohnengrosse, indolente Drüse. Die Untersuchung des Genitale und des übrigen Körpers auf Symptome überstandener Lues fiel negativ aus.

Auf Grund der Unverschieblichkeit des Tumors und der Thatsache, dass die Muskelfasern des Masseter sich über der Geschwulst contrahirten, wurde die Diagnose Sarkom, wahrscheinlich ausgehend vom Periost des Ramus ascendens mandibulae gestellt und unter dieser Annahme am 12. December 1897 von Herrn Professor Dr. v. Angerer die Operation vorgenommen. In gemischter Morphium-Chloroform-Narkose Hautschnitt am unteren Rand des Jochbogens vom Tragus nach vorn bis zum Jochbein, senkrecht darauf von der Mitte des Schnitts nach abwärts bis zum Kieferwinkel ein zweiter. Beim Einschneiden des Muskels zeigt sich dieser diffus von weisslichen Strängen durchsetzt und wird nun, da der Tumor also auf den Muskel übergegriffen hatte, der vordere Rand desselben freigelegt und an demselben der Unterkiefer mit der Drahtsäge durchsägt. Da die Infiltration auch auf Jochbogen und Jochbein überging, wird mit dem Hohlmeissel der untere Rand dieser Knochen abgetragen und nach Abpräparirung der anscheinend normalen Musculatur von der Innenseite des Unterkiefers der Knochen durch Torsion aus seiner Gelenkverbindung gelöst. Die Wunde wurde bis auf den unteren Winkel, durch den ein Tampon herausgeleitet wurde, durch Seidenknopfnähte geschlossen. Nach der Operation bestand complete, linksseitige Facialislähmung.

Am nächsten Tag können die Zahnreihen gut 3 cm von einander entfernt werden. Am 18. December zeigt sich bei Entfernung der Nähte, dass der Unterkiefer stark nach links und hinten abgewichen ist, so dass das Kauen unmöglich ist. Gleichzeitig bestand starkes Ektropion des linken unteren Augenlids und starke Secretion aus der Tamponstelle, die mit der Mundhöhle communicirte. Von Herrn Privatdocent Dr. Port wurde in den nächsten Tagen nach Wachsabdruck der Zahnreihen eine Kautschukschiene für den Unterkiefer verfertigt mit einer schief stehenden Metallplatte an der rechten Seite, die beim Kauen den Kiefer nach rechts hinüber drückte. Darnach konnte Sch. ungehindert gemischte Nahrung zu sich nehmen, und wurde die seitliche Abweichung bedeutend geringer. Am 25. Januar 1898 wurde die Dauerprothese eingesetzt mit einer senkrecht stehenden Metallplatte rechts, die ein Abweichen nach links verhüten soll. Der Unterkieferast wird durch einen kugelförmigen, gegen die Wangenschleimhaut zu mit Weichkautschuk versehenen Fortsatz ersetzt. Bei der Entlassung am 27. Januar konnte der Mund gut 2 cm weit geöffnet werden. Die Fistel am unteren Wundwinkel war noch nicht geschlossen, Ektropion und Facialislähmung unverändert.

Der gegenwärtige Befund ist, nach einer gütigen Mittheilung des Herrn Dr. Lorenz in Obergünzburg, dem ich dadurch zu grossem Dank verpflichtet bin, folgender:

Die Operationswunde ist völlig geschlossen, aber bretthart sich anfühlend. Bei aneinandergelegten Zähnen überragt der Oberkiefer den Unterkiefer um 1 cm; von den Zähnen berühren sich nur die beiden rechten Weisheitszähne und der linke vordere obere Praemolaris mit dem linken unteren Dens caninus. Bei der Oeffnung des Mundes, die bis zu 5 cm möglich ist, weicht das Unterkiefer nach rückwärts und etwas nach links ab. Ein Kauen der Speisen ist nicht mehr möglich, da die vorderen Zähne nicht mehr aufeinander stehen, und die Platte an der rechten Seite der Prothese ein Zerkleinern der Speisen zwischen den rechten Backzähnen unmöglich macht. Das Ektropion ist wegen der ständigen conjunctivitischen Reizung sehr hinderlich.

Das bei der Operation gewonnene Präparat umfasst den aufsteigenden Unterkieferast und den hintersten Theil des Horizontalastes mit dem Weisheitszahn. Dem Knochen liegt der dem Periost innig adhärende M. masseter auf, der in seinen oberflächlichen Schichten noch normale Muskelfarbe zeigt, in seinem Inneren dagegen diffus strangartig von einem weisslichen, theilweise sehnig glänzenden, anscheinend narbigem Gewebe durchsetzt ist, das noch stellenweise kleine Inseln normalen Muskelgewebes einschliesst. Nach oben zu sind mit dem Muskel in Zusammenhang die abgemeisselten Ränder des Jochbeins und -bogens. Hinten liegt dem Masseter die ganze Parotis an. Zur mikroskopischen Untersuchung wurden Stückchen entnommen von der Parotis, von dem subgingivalen Gewebe hinter dem Weisheitszahn und von verschiedenen Stellen des Muskels selbst. Die Einbettung erfolgte theils in Paraffin, theils in Celloidin, die Färbung mit Hämatoxylin-Eosin und nach van Gieson, ferner wurde die Färbung der elastischen Fasern mit Orceïn und nach Weigert vorgenommen.

Die Parotis ergab sowohl im Parenchym, als im Bindegewebe-Gefässapparat normale Verhältnisse, ebenso Schnitte aus dem subgingivalen Gewebe. Die äusseren Schichten des Muskels mit dem unter der Parotis liegenden Gewebe ergeben folgendes Bild. Das dem Muskel aufliegende Gewebe enthält sehr viele Nervenfasern, ist straff, nicht sehr zellreich, von vereinzelten Infiltrationen von kleinen Rundzellen und streifigen Blutungen durchsetzt. Je näher dem Muskel, desto straffer ist dies Gewebe, auch werden die Infiltrate zahlreicher. Die Componenten dieser Infiltrationsherde bilden kleine Rund- und epitheloide Zellen mit sehr geringem Stützgewebe, mit deutlichen Gefässquerschnitten, jedoch ohne centrale Nekrose.

Dieses straffe Gewebe erstreckt sich in die Muskelinterstitien, welche dadurch verbreitert werden. Die Muskelfasern zeigen eine bedeutende Verschmälerung, die Muskelkerne erscheinen etwas vermehrt, sind aber nur am Rand der Faser zu finden, nicht im Inneren der Fasern, auch keine wirklichen Kernsäulen sind zu beobachten. Die Längsstreifung ist deutlich erkenntlich, die Querstreifung zum grössten Theile verloren gegangen.

Auch bei der Betrachtung der Schnitte durch die centralen Theile des Muskels fällt vor allem das straffe, sehnige Narbengewebe auf, das in Gestalt breiter Septen die Muskelbündel auseinanderdrängt und einschnürt. Diese Septen sind stark kleinzellig infiltrirt und enthalten immer grössere Gefässe. Die Muskelfasern selbst zeigen sich, in den Schnitten, die noch relativ viel Muskelgewebe enthalten, entweder vollkommen intact, oder sie lassen nur eine geringe Verschmälerung erkennen. Mit dieser Verschmälerung kann verbunden sein ein Verlust der Querstreifung und eine Veränderung im optischen Verhalten des Muskels, die Fasern erscheinen dann diffus opak, manchmal findet sich auch eine deutliche körnige Trübung. Dieser Verlust der Querstreifung findet sich übrigens manchmal nur segmentweise. Je mehr nun die Muskelfasern durch das Narben- und kleinzellige Infiltrationsgewebe ersetzt werden, desto auffälliger werden auch diese Veränderungen. Die Querstreifung verschwindet ganz, die Längsstreifung wird deutlicher; oft ist dann eine deutliche fibrilläre Zerklüftung des Protoplasmas zu sehen. Das Sarcolemm zeigt dann Einschnürungen, auch Retraction des Protoplasmas von demselben ist zu beobachten. Die freien Enden der Muskelfasern sind entweder konisch zugespitzt oder zeigen bei stärkster Vergrösserung eine deutliche Auffaserung der Fibrillen. Die Muskelkerne selbst zeigen eine exquisite, aber nicht hochgradige Vermehrung; sie finden sich dann nicht nur an den Rändern der Fasern, sondern auch in der Mitte derselben. Je kleiner die erhaltenen Muskeltheile sind, desto ausgesprochener ist die Kernwucherung, so dass es an den Stellen, wo die Muskelsubstanz vollständig durch die Narbe substituirt ist, zur Bildung von Kernreihen und förmlichen Muskelriesenzellen kommt. Isolirte Muskelzellen konnte ich nicht beobachten. Die erwähnten Zellschläuche, wie Kader treffend diese Gebilde nennt, sind immer von lebhafter Leukocyteninfiltration umgeben. Umwandlung der Muskelreste in homogene, kernlose Schollen zeigt sich nur vereinzelt. Rein degenerative Vorgänge, wie sie Lewin bei der Myositis diffusa interstitialis luetica beschreibt, als Verfettung oder Vacolenbildung in den Muskelfasern, sind niemals

zu sehen. Bei einzelnen Schnitten gewinnt man ferner direct den Eindruck, dass das Muskelgewebe nicht nur mechanisch durch das Granulations- und Narbengewebe verdrängt ist, sondern dass ein directer Ersatz desselben durch narbiges Bindegewebe stattgefunden hat — ein Punkt, auf den Kader bei seinen Untersuchungen über Caput obstipum musculare aufmerksam gemacht hat. Kenntlich ist dies an einer deutlichen Längsschichtung des Bindegewebes analog dem Bau und der Lage der Muskelfasern, und an der Gruppirung dieses Narbengewebes zwischen den Gefässen. Die gleichen Verhältnisse konnte ich auch bei der mikroskopischen Untersuchung von zwei operativ entfernten Kopfnickern beobachten. Den besten Einblick in das Verhalten der Gefässe bot die von mir angewendete neue Färbung der elastischen Fasern nach Weigert. Darnach erweisen sich die Arterien als vollkommen intact. Die Intima besteht aus einer flachen Lage von Endothelien, die Media zeigt vollkommen normale Structur ohne Durchsetzung mit eingewanderten Zellen, ohne degenerative oder narbige Veränderungen; die gelegentlichen Infiltrationen der Adventitia unterscheiden sich durchaus nicht, besonders nicht in ihrer Intensität, von den bei jeder chronischen Entzündung anzutreffenden, insbesondere finden sich keine umschrienen, gummaähnlichen Zellanhäufungen mit der Tendenz, gegen das Innere zu propagiren und die Media zu durchbrechen. Die Venen, die ja nach Rieder mit Hülfe der Weigert'schen Elastinfärbung durch die charakteristische Anordnung des elastischen Gewebes von den Arterien deutlich zu unterscheiden sind — sie sind kenntlich durch dicke elastische Fasern, die sich in der Media zu concentrisch gestellten Ringen anordnen und so die glatten Muskelfasern gegenüber Arterien und Lymphgefässen vollkommen zurücktreten lassen — verhalten sich vollkommen normal, ebenso die Lymphgefässe und Capillaren. Bemerken möchte ich auch noch, dass nirgends im Narben- oder Granulationsgewebe eine Anordnung von elastischen Fasern gefunden wurde, die daran denken hätte lassen, dass es sich um ein zu Grunde gegangenes Gefäss handelte, das nur mehr durch die Structur der erhalten gebliebenen elastischen Elemente kenntlich wäre. Rieder betont besonders, dass dies mit Hülfe der Elastinfärbung nach Weigert immer zu erkennen möglich wäre. Im Gegentheil, die kleinzelligen Infiltrate, innerhalb welcher man nach Rieder die elastischen Elemente als Gefässüberreste finden müsste, gruppiren sich zum grössten Theil nicht um die Gefässe, sondern direct um die Reste der Muskelfasern, so dass also schon daraus hervorgeht, dass es sich nicht um einen primär in den Ge-

fässen localisirten Erkrankungsprocess handelt, was für die Differentialdiagnose sehr wichtig ist.

Um zum Schlusse das mikroskopische Bild noch einmal zusammenzufassen, so besteht also der Process in einer diffusen interstitiellen Myositis mit Ausgang in Narbenbildung und theilweisem Ersatz der zu Grunde gegangenen Muskelelemente durch Bindegewebe. Die Gefässe zeigen sich dabei vollkommen intact. Herrn Dr. Albrecht vom pathologischen Institut bin ich für die Durchsicht der Präparate zu Dank verpflichtet.

Was nun die Grundlage des Processes anlangt, so ist in erster Linie an Lues zu denken.

Nach Ziegler kommt es ja bei den luetischen Muskelveränderungen zu schwieligen Verdickungen des Muskelgewebes mit Atrophie der Muskelfasern. Als Prädilectionsstelle derartiger Veränderungen führt er an die Muskeln der oberen Extremitäten, die Hals-, Nacken- und Rückenmuskeln, die Lunge und den Sphincter ani externus. Genauere Schilderungen der luetischen Myositis stammen von Lewin, Neumann, Honsell und Lorenz.

Bei den 6 Fällen Lewin's schwankte die Dauer der durch die Muskelveränderungen bedingten Beschwerden zwischen 5 Tagen und 1 Jahr. Der Zeitpunkt, in dem sie sich zeigten, war einmal 3 Monate nach der Infection, einmal 2 Jahre, zweimal 4 Jahre, einmal 19 Jahre nach der Infection, einmal konnte der Zeitpunkt der Infection nicht festgestellt werden, doch war an der Diagnose kein Zweifel. Was die Mitbetheiligung der Weichtheile über dem Muskel und die Druckempfindlichkeit anbetrifft, so war viermal die äussere Haut stark geschwellt, und fünfmal bestand hochgradige Druckempfindlichkeit. Bei allen Fällen waren anderweitige schwere luetische Erscheinungen vorhanden, dreimal Exantheme, zweimal gummöse Veränderungen, einmal Adenitis universalis und condylomata lata penis. Alle Personen waren unter 40 Jahre alt. Die befallenen Muskeln waren dreimal ein Gastrocnemius, einmal Biceps, einmal Deltoides, einmal Temporalis und Masseter. Aber in diesem letzten Fall war nicht der Masseter diffus erkrankt, und auch in den anderen Fällen handelte es sich nicht um diffuse Durchsetzung der betreffenden Muskeln, sondern um das Auftreten von druckempfindlichen Knoten. Nur in einem Fall (Biceps) schien der ganze Muskel ergriffen, doch konnte man hier in der Narkose feststellen, dass die Härte in den tieferen Schichten des Muskels weniger auffällig war. In dem Falle, wo der Masseter betheiligt war, localisirte sich die Erkrankung auf das Planum semicirculare sup. und den

Jochbogen und reichte nach abwärts bis zum Proc. condyloideus und Coranoideus. Wie weit die obere Grenze ging, und ob der ganze Schläfenmuskel ergriffen war, ist nicht angegeben.

Es bestehen also drei prägnante Unterschiede gegenüber meinem Fall, nämlich des Vorhandensein deutlicher Zeichen von Lues, der auffällige Druckschmerz und der Umstand, dass bis auf einen Fall es sich um umschriebene Infiltrate in den befallenen Muskeln handelte. Die beiden ersten Punkte gelten auch für die von Honsell beschriebenen Fälle, wenn auch in einem derselben weitere luetische Erscheinungen erst secundär nach Einleitung einer Jodkalitherapie sich zeigten. Dagegen, dass es sich im vorliegenden Fall um eine luetische Erkrankung des Muskels handelt, spricht auch die Definition von Neumann. „Die allmählich und stetig fortschreitende Verkürzung des Muskels und Verminderung seiner Funktion gleichwie seiner elastischen Dehnbarkeit bei geringen Schmerzen und Abwesenheit besonderer ursächlicher Momente ebenso anderweitiger Entzündungserscheinungen ist charakteristisch für luetische Myositis.“ Auch der palpatorische Befund spricht dagegen; Neumann hält für wichtig die gleichmässige Resistenz eines mässig contrahirten Muskels, keine umschriebene Intumescenz, aber auch nicht die Härte eines contrahirten Muskelbauches. Bei mir war die Consistenz sehr hart, weshalb auch an eine periostale Neubildung gedacht wurde. Ferner betont auch Neumann, dass in der Regel anderweitige Erscheinungen von Lues vorausgegangen oder vorhanden sind, auch soll die Retraction des Muskels frühzeitig eintreten.

Der anatomische Befund, den Neumann und Lewin schildern, deckt sich ziemlich mit dem von mir erhobenen. Doch betonen beide die auffällige, hochgradige Vermehrung der Muskelkerne als reactiven Vorgang. Von Gefässveränderungen erwähnen beide kleinzellige Infiltrationen längs der Wandung und Erweiterung und Schlängelung der Gefässe. Degenerative Veränderungen der Muskelfasern beobachtete Neumann nicht, Lewin fand vielfach Uebergang in Verfettung. Ferner meint Neumann, dass bei der interstitiellen luetischen Entzündung die Muskelsubstanz weniger leidet als bei der gummösen oder nicht luetischen Entzündung, weil sie erst in 2. Linie an dem Process betheiligt ist.

Honsell leugnet jeden differentialdiagnostischen Werth der mikroskopischen Untersuchung.

Trotz der gegentheiligen Befunde in seinen eigenen Fällen ist Lewin geneigt, auf Grund der Litteratur die Myositis zu den sehr

spät auftretenden Formen der Lues zu rechnen, ebenso Honsell, nach Lorenz dagegen tritt in der Mehrzahl der Fälle die Erkrankung 1—4 Jahre nach der Infection auf.

Unter 45 von Lewin gesammelten Fällen war fünfmal der Masseter ergriffen, ebenso oft der Sphincter ani externus und der Flexor digitorum communis, nach dem Biceps (17 mal) die häufigste Localisation. Honsell dagegen stellt ebenso wie Lorenz den Masseter an die Spitze der Prädilectionsscala. Darnach folgen die Wadenmuskeln, Biceps, Triceps und Kopfnicker.

In der überwiegenden Hälfte der Fälle Lewin's (23 von 41) handelte es sich um multiple Muskelerkrankung; Honsell fand wieder häufiger solitäres Auftreten (15 Fälle von 24).

Um nun die Fälle, wo der Masseter ergriffen war, noch besonders hervorzuheben, so bringt Lewin neben seinem eigenen Fall noch 4 Fälle von Guyot und Duplay. Bei zwei von diesen bestanden noch anderweitige Zeichen für eine vorausgegangene Lues; zweimal handelte es sich, wie bei Lewin, nicht um isolirte Erkrankung des Masseters, einmal um eine auf den vorderen Rand des Muskels localisirte Erkrankung, und ob im 4. Fall der ganze Muskel ergriffen war, ist nicht angegeben. Beiläufig sei bemerkt, dass ersterer Fall von Mauriac als Gumma publicirt wurde (nach Honsell), auch der Fall von Duplay (Localisation im Masseter und Kopfnicker) kann nach Honsell's Einsichtnahme des Originals ebensogut als Muskelgumma angesehen werden. Als sicher luetisch und zwar diffus luetisch entzündet, betrachtet Honsell nur die beiden anderen Fälle von Guyot. Honsell citirt noch einen weiteren Fall, bei dem der ganze Masseter ergriffen war, von Tichow. Hier handelte es sich um eine isolirte Erkrankung des ganzen Muskels ohne Anhaltspunkt für eine vorausgegangene Infection. Wegen der fast knöchernen Consistenz wurde die Diagnose auf Osteosarkom gestellt und die Geschwulst exstirpirt, im Referat ist aber nicht angegeben, ob der Unterkiefer mit entfernt wurde. Mikroskopisch fand sich das Bild der diffusen luetischen Myositis (Lewin). Tichow ist geneigt, in zweifelhaften Fällen lieber ein Gumma zu exstirpiren, als ein Sarkom zu gross wachsen zu lassen, und will also nicht viel Zeit auf eine antiluetische Cur verwenden.

Nun ist ja eine bekannte Thatsache, dass aus den klinischen Erscheinungen allein die Differentialdiagnose gegen Lues nicht entschieden werden kann. Aber auch der anatomische Befund ist, wie auch Honsell hervorhebt, nicht geeignet, die Diagnose Lues in strittigen Fällen zu einer stricten zu machen. Virchow spricht ja den

geschwulstförmigen Producten der Lues im allgemeinen eine einheitliche und eigenartige Structur ab.

Heubner schilderte bekanntlich als erster eine von ihm als specifisch luetisch hingestellte Erkrankung der Hirnarterien, bestehend in einer Neubildung von Zellen zwischen Elastica interna und Endothel mit Einwanderung von Rundzellen von der Vasa vasorum her, so dass ein den Syphilomen ähnliches Granulationsgewebe entsteht. Im weiteren Verlauf kommt es entweder zu einer Verminderung des Arterienlumens oder zu einer totalen Aufhebung desselben mit Narbenbildung. Neben Köster und Friedländer trat aber besonders Baumgarten gegen die Specificität dieser Erkrankungsform auf und, wie Friedländer genau den gleichen Befund bei jeder interstitiellen Entzündung erheben konnte, so konnte Baumgarten ihn auch experimentell durch Unterbindung der Gefässe erzeugen. Er nennt daher das Bild der Heubner'schen Hirnlues eine Folge der Lues. Beim Mangel jeder anderen Aetiologie ist er jedoch geneigt, derartige Gefässveränderungen auf Lues zu beziehen; er behauptet jedoch, dass nicht, wie Heubner angiebt, der Process in der Intima beginnt, sondern stellt diese Veränderungen der Intima als ein anatomisch indifferentes Secundärphänomen hin, und hält für das wesentliche des Processes die granulirende Entzündung der Aussenhäute, die aber nicht, wie bei der gummösen Arteriitis ihren Ausgang in Verkäsung nimmt, sondern auf der 2. Stufe der chronisch entzündlichen Neubildung verharrt und dann direct in Narbengewebe übergeht. Ebenso wie Baumgarten betont auch Rumpf, dass das Wesentliche des an und für sich für Lues absolut nicht charakteristischen Processes der Beginn von der Adventitia her sei.

„Die ausserordentlich verdickten Gefässwandungen bestehen aus Reihen von concentrischen Ringen fibrillären Gewebes, und diese Ringe sind durchsetzt mit einer zahllosen Menge von Kernen.“ Der Gegensatz zu meinen Befunden ist auffallend. Wenn er auch, wie schon oben erwähnt, den Process nicht für absolut charakteristisch hält, so meint er doch, dass die Häufigkeit derartiger Befunde nach vorausgegangener Lues klinisch in hohem Maasse für einen Zusammenhang spricht. Jedenfalls ist die Betheiligung der Intima secundär.

Greiff im Gegensatz zu ihm ist der Ansicht, dass, wenn auch die Affection der Aussenhäute das Primäre ist, die secundäre Intimawucherung doch selbständig ist, insofern als sie, einmal angeregt, sich weiterhin verbreiten kann auf Strecken des Gefässes, wo keine Veränderungen der Aussenhäute mehr nachweisbar sind. Intima und Adventitia sind aber an den primären Stellen immer proportional

erkrankt. Er fand dagegen, was sehr wichtig ist, besonders im Hinblick auf die späteren Rieder'schen Untersuchungen, neben diesen Erkrankung der Arterien bei den Venen eine zur Obliteration führende Affection anderen Charakters. Hier sind alle 3 Häute in gleicher Weise betheiligt, so dass das ganze Gefäss concentrisch bis zum völligen Verschluss eingeengt wird. Schliesslich stellt die Vene ein solides, rundliches, aus welligen Faserzügen zusammengesetztes, mit Rundzellen mässig infiltrirtes Gebilde vor. Er hält diese Phlebitis obliterans für eine specifische Gefässerkrankung.

Böttiger kommt auf Grund seiner anatomischen Untersuchungen zur Ansicht, dass die Gefässveränderungen niemals an und für sich den Schluss auf die Diagnose Lues zulassen. Die kleinsten Gefässe hatten entweder zum Theil zarte Wandungen oder waren hyalin entartet, und die grösseren Gefässe zeigten Veränderungen, die in ihrer Ausdehnung durchaus nicht mit der Massenhaftigkeit der meningitischen Processe correspondirten. Er hält rein auf Grund des makroskopischen und mikroskopischen Befundes im Gehirn und Rückenmark eine Differentialdiagnose gegen Tuberculose oft für unmöglich, weil sich hier die gleichen Veränderungen in den Gefässen finden. Nach seiner Ansicht kann die Diagnose Lues aus dem anatomischen Befund allein nicht gestellt werden, sondern nur mit Rücksicht auf und in Zusammenhang mit den übrigen Sectionsergebnissen und dem klinischen Verlauf, wohlgemerkt bei Abwesenheit aller sonstigen Infectionskrankheiten. Den wichtigsten Beweis findet er in der klinischen Beobachtung. Nur dann ist er geneigt, obigen Gefässveränderungen einen vindicirenden Beweis für die Diagnose Lues zuzusprechen, wenn sie bei jüngeren Leuten isolirt an Stellen vorkommen, wo keinerlei Zusammenhang mit anderweitigen Krankheitsvorgängen in der Nähe der Gefässe nachweisbar ist.

Schmauss endlich fand bei Untersuchung eines Falles von Rückenmarklues eine von ihm nicht als specifisch angesehene subacute, recurrirende Gefässerkrankung theils mit regressiven Veränderungen (hyaline Entartung), theils mit entzündlichen (Infiltration aller Schichten und Auftreten proliferirender Zellen). Die Intima ist gewöhnlich hyalin fibrös verdickt, die ganze Gefässwand entzündlich infiltrirt, die Media stellenweise atrophisch. Wichtig ist, dass die Venen genau in gleicher Weise erkrankt waren wie die Arterien. Wenn er auch diese Gefässerkrankung nicht als specifisch angesehen wissen will, so hält er sie doch für den directen Ausdruck einer Allgemeininfection und weist ihr eine gewisse Selbständigkeit gegenüber atheromatösen und tuberculösen Gefässveränderungen an.

In allerneuester Zeit wurde die Frage der anatomischen Characteristica der Lues wieder angeschnitten von Rieder auf Grund von Untersuchungen mit einer neuen, von Weigert stammenden Färbungsmethode der elastischen Fasern. Er fand im Primärstadium der Lues eine Endovasculitis der Lymphgefässe und Venen mit Neubildung von elastischen Fasern, die im Weiterverlauf zu einer vollkommenen Vernarbung des Gefässes führt, das dann nur mehr an der charakteristischen Anordnung der elastischen Fasern kenntlich ist. Endarteriitische Veränderungen dagegen finden sich erst bei Narben älteren Datums. Er will diesem Befund im Primärstadium eine gewisse Bedeutung zusprechen, weil sich die Erkrankung ganz genau an den Verlauf der Infection hält.

Auf Grund dieser Ausführungen muss daher, auch im Hinblick auf die Momente, die bei der Schilderung des Verhaltens der Gefässe im vorliegenden Fall betont wurden, die Diagnose Lues abgelehnt werden. Nach der allgemein heutzutage gültigen Ansicht kann die Diagnose Lues nur aus dem Zusammenhalt von anatomischem Befund mit klinischer Beobachtung gestellt werden. Der anatomische Befund ist hier negativ, und die klinische Beobachtung ebenso, denn die wiederholte, genaue Untersuchung des Kranken liess am ganzen Körper keine charakteristischen luetischen Stigmata auffinden, wobei in die Wagschale fällt, dass in der Mehrzahl der Fälle von diffuser luetischer Erkrankung des Masseters anderweitige Zeichen von Lues vorhanden waren.

Bevor ich nun auf die Bedeutung der klinischen Beobachtung für die Beurtheilung des Krankheitsbildes eingehe, möchte ich in kurzem einen Ueberblick über die bisher beobachteten Fälle von rein myogener Kieferklemme geben.

Die ältesten Beobachtungen finden sich bei Neumann zusammengestellt. Im Anschluss an diese citire ich den Fall von Spence; Kieferklemme infolge von Fractur des Alveolarfortsatzes des Oberkiefers mit starker Narbenbildung in der Wange. Eine subcutane Durchschneidung des Muskels war ohne Erfolg. Später wurde der Muskel vollständig vom Knochen losgesägt und losgetrennt. Es handelte sich augenscheinlich um eine narbige Degeneration des Masseters vielleicht mit Neubildung von Knochenmasse im Anschluss an ein Trauma. Das funktionelle Resultat war gut.

Rosenthal beschreibt einen Fall von rheumatischer Myalgie der rechten Kaumusculatur, angeblich im Anschluss an Erkältung durch Zugluft. 6 Wochen darnach bildete der Masseter eine pralle Geschwulst mit hochgradiger Druckempfindlichkeit. Die Zähne

konnten nur 8 mm von einander entfernt werden. Unter Anwendung des Inductionsstromes und einiger Dampfbäder erfolgte in einigen Monaten Heilung.

Hardy beschrieb eine spastische Kieferklemme. Originalarbeit war nicht zugänglich, ein Referat nicht auffindbar, ebenso im Fall von Richet und Duplay. Im ersten Fall handelte es sich um eine Kieferklemme im Anschluss an Caries des Weisheitszahnes, beseitigt durch Bildung eines künstlichen Gelenks am Unterkiefer, im zweiten um eine reflectorische Starre im Anschluss an fehlerhafte Entwickelung von 2 Weisheitszähnen.

Richet beobachtete ferner eine entzündliche Muskelcontractur im Anschluss an eine durch starkes Rauchen entstandene Stomatitis, ferner eine myogene Kieferklemme im Anschluss an eine recidivirende Kieferentzündung mit Verlust mehrerer Zähne. Sie war bedingt durch eine fibröse Umwandlung des Masseter und Temporalis, was leicht durch Einführen des Fingers in den Mund längs dem unteren Alveolarrand nachgewiesen werden konnte. Man fühlte dann die Muskeln als resistente Stränge. Bei der Operation zeigte sich der Muskel schwielig verdickt, von weisslicher Farbe, und da die Entfernung des entarteten Muskelgewebes zu schwierig erschien, wurde die Operation nach Esmarch, Anlegung einer Pseudarthrose vor dem Masseter, vorgenommen. Dabei fand sich der Weisheitszahn in den Unterkiefer eingeschlossen und die Wurzeln desselben gerade nach hinten gerichtet. In diesem fehlerhaft liegenden Zahn erblickt Richet die Ursache der recidivirenden Periostitis mit Uebergreifen auf den Muskel. Im Verlaufe entwickelte sich typische Verschiebung.

af Schulten trennt die myogene Kieferklemme in eine neuromyogene[1]) entweder durch Krampf oder durch Lähmung mit Retraction bewirkte, und in eine rein myogene. Als ätiologische Momente für letztere Gattung führt er an: Trauma, Rheuma und Lues. Viel häufiger aber ist sie durch Fortleitung von benachbarten Geweben oder Organen bedingt. Charakteristisch ist die Rigidität und Verhärtung eines der Kaumuskeln, meist des Masseter. Bei der myogenen Form bleibt immer ein Rest von Beweglichkeit im Gegensatz zur narbigen und knöchernen Ankylose. Als Operation empfiehlt er die subcutane Durchschneidung des genau bestimmten Muskels

1) Anhangsweise sei erwähnt, dass auch im Anschluss an Affectionen des Gehirns musculäre Kieferklemme beobachtet wurde, so bei einem apoplektischen Herd in der aufsteigenden Stirnwindung (Lepin), bei Tumoren des verlängerten Markes und der Brücke (Wernike und Manot) und bei einem apoplektischen Herd im verlängerten Mark (Joffroy) [citirt nach Braun].

nach Bonnet. Das Resultat war in 7 von 8 Fällen zufriedenstellend, doch wurde dauernde Besserung nur in einem Fall erzielt. Bei Retraction des Temporalis schlägt er Durchmeisselung des Processus coronoideus vor von einem Längsschnitt aus nach abwärts vom Jochbogen.

Auch Bassini unterscheidet zwischen einer primären myogenen (traumatischen oder rheumatischen) und einer secundären — myogenen Kieferklemme. Häufigste Ursache für letztere ist das Austreten des Weisheitszahnes. Gewöhnlich ist sie jedoch nur vorübergehend, und ist dabei der Masseter und Pterygoideus internus betheiligt. Nach Schilderung des makroskopischen und mikroskopischen Befundes und Betonung der Wichtigkeit der Palpation der indurirten Muskeln empfiehlt er als Operation die subcutane Durchtrennung des Muskels mit einem spitzen Tenotom an seinem Ansatz am Unterkiefer.

Le Dentu schildert eine Kieferklemme durch fibröse Retraction des Masseters und Pterygoideus internus im Anschluss an Zahnabscess, die er durch ein eigenartiges Operationsverfahren zur Heilung brachte. Er löste die Insertionen der beiden Muskeln in offener Wunde am Unterkiefer ab und erzielte so ein sehr gutes Resultat.

Auf ähnliche Weise ging Kocher bei einem Fall von spastischer Kieferklemme vor, bei der ohne Erfolg schon beiderseits die Resection des Gelenkkopfes vorgenommen worden war. Von der einfachen Durchschneidung des Masseters versprach er sich keinen Erfolg, weil die Bewegung des Kiefergelenks von 3 Muskeln bewirkt wird. Die Durchschneidung der Flügelmuskeln wäre technisch nicht einfach. Neben der Ablösung des Masseters und Pterygoideus internus von der Aussen- und Innenfläche des Unterkiefers von einem Schnitt hinter demselben aus machte er noch die Durchschneidung des Temporalis oberhalb des Schläfenbeins. Diese Operation wurde auf jeder Seite ausgeführt. Der Erfolg dauerte 6 Jahre, seit ein paar Wochen besteht ein Rückfall. Im Bedarfsfall würde er die Operation bei der Patientin noch einmal wiederholen. Kocher glaubt nicht, dass hier beim Fehlen aller anderen Anhaltspunkte für Hysterie eine monosymptomatische Form derselben vorliegt, weil sonst der Erfolg nicht so lang angehalten hätte. Er hält den Fall für eine spasmodische, idiopathische Neurose nach Analogie des spasmodischen Torticollis und Tic. convulsiv. Das in einem abnormen Reizzustand befindliche Rindencentrum bewirkt eine fortdauernde spastische Contraction des Muskels. Nach dem operativen Eingriff, Durchschneidung und Desinsertion, contrahiren sich die Muskeln nicht

nur ohne Erfolg, sondern auch ohne Widerstand zu finden, und das Rindencentrum wird daher desorientirt. So kommt es zu einer Suggestion des Rindencentrums, welche demselben Ruhe verordnet.

Heath geht in seiner Monographie auf die myogene Kieferklemme nicht näher ein.

Merkel schildert einen Fall von totaler Kieferklemme, ohne Möglichkeit, die Zahnreihen von einander zu entfernen. Bei der Person, die eine luetische Infection durchgemacht hatte, bestand ein Tumor über dem rechten Masseter. Derselbe setzte sich nach unten und hinten mit dem Masseter ab, nach oben mit dem Jochbein, nach oben und hinten aber ging er auf den Ohrknorpel über, nach vorn erstreckte er sich diffus bis zur Nasolabialfalte. Die Diagnose schwankte zwischen Carcinom, Sarkom und Gumma der Parotis, er neigte schliesslich zur Annahme Gumma. Die Kieferklemme wurde beseitigt durch Anlegung einer Pseudarthrose nach Esmarch. Der Tumor verschwand unter Jodkalimedication nach 6 Wochen. Eine antiluetische Behandlung hätte nach seiner Ansicht auf die Kieferklemme nicht einwirken können, da totale Ankylose ohne jede Spur von Beweglichkeit bestand.

Zwei Fälle von myogener Kieferklemme, bedingt durch bindegewebige Entartung des Masseters, beschreibt Kader (a. a. O. S. 200).

Mikulicz erzielte in beiden Fällen durch Exstirpation des Muskels völlige Heilung. Bei der mikroskopischen Untersuchung, deren Resultate augenscheinlich dieselben waren wie in meinem Fall, fand sich im Centrum beider Muskel ein kleiner, kaum stecknadelkopfgrosser Abscess, der eingedickten, sterilen Eiter enthielt. Ueber die Aetiologie der Erkrankung ist leider nichts angegeben. In einem Fall bestanden die Veränderungen schon 16 Jahre. Bei beiden liessen sich acute Exacerbationen nachweisen, die sowohl spontan, als bei forcirten Versuchen, den Mund weiter zu öffnen, eintraten.

Braun endlich bespricht die myogene Kieferklemme, verursacht durch Myositis ossificans progressiva. Wichtig ist, dass manchmal primär fibröse Beschaffenheit der Kaumuskeln von der Verknöcherung beobachtet wurde, die natürlich auch zu Kieferklemme Veranlassung gab. Dieses Studium der bindegewebigen Induration, das zuerst von Münchmeyer und Nicoladoni genauer beschrieben wurde, ist mikroskopisch eingehend von Lexer geschildert worden. Seine Befunde zeigen grosse Aehnlichkeit mit den von mir beobachteten Veränderungen.

Darnach liegt es nahe, auch diese Krankheitsform in den Bereich der Möglichkeit zu ziehen. Jedoch kann dies kurz abgelehnt werden. Denn nach Roth beginnt die Erkrankung gewöhnlich im jugendlichen Alter, und das erwähnte Stadium dauert nur kurze Zeit. Es ist gekennzeichnet durch eine feste teigige Geschwulst im Bereich des Muskels, die nach 2—4 Wochen in Verknöcherung übergeht. Ferner spricht dagegen, dass die Myositis ossificans gewöhnlich im Rücken beginnt und nur in den seltensten Fällen auf die Muskeln des Unterkiefers und Gaumens übergeht, dass ferner bei meinem Fall die für die Krankheit charakteristischen Missbildungen fehlen, nämlich die Ankylose zwischen den beiden Phalangen des Daumens und die Mikrodaktylie der beiden grossen Zehen, was nach Helferich, Partsch und Roth entschieden zum Krankheitsbild gehört. Wenn auch Kryger behauptet, dass der Process auf der zweiten Stufe, nämlich der fibrösen Induration Halt machen kann, so glaube ich doch aus den angegebenen Gründen nicht, dass dies Krankheitsbild hier gegeben ist. Einen Fall von Kieferklemme, bedingt durch schwielige Degeneration und partielle Verknöcherung beider Schläfenmuskeln beschreibt ferner noch Friedländer. Er will ihn aber nicht der Myositis ossificans progressiva zuteilen wegen des Verlaufs und der primären Localisation. Er denkt eher an multiple Exostosenbildung. Die Therapie bestand in vollständiger Exstirpation der erkrankten Muskel.

Nach Anschluss der Lues und der Myositis ossificans progressiva als Basis des Processes erscheint mir im Anschluss an die Beobachtungen von Spence, Richet und Le Dentu folgender Entstehungsmodus am wahrscheinlichsten. Auf Grund der mehrfachen, anscheinend sehr roh ausgeführten Zahnextractionen kam es zu einer starken, reactiven Entzündung der gesammten Weichtheile und des Periosts. Die Schwellung nahm allmählich ab, nur im Masseter trat keine Rückbildung ein, der Process schritt allmählich vor und wurde anlässlich einer Erkältung manifest. Der immer weiter gehende Ersatz von Muskelgewebe durch fibröses Gewebe führte dann zur fortschreitenden Kieferklemme.

Die fehlende Mitbetheiligung der Schleimhaut und der anderen Weichtheile spricht durchaus nicht gegen diese Theorie, da nach den erwähnten Mittheilungen von Braun, Richet, Le Dentu entzündliche Processe am Kiefer ganz gut eine Verkürzung der Kaumuskeln bewirken können ohne narbige Veränderungen der Schleimhaut und der benachbarten Weichtheile. Jedenfalls spielt hier auch die grössere Vulnerabilität der Muskelfasern im Vergleich zum Binde-

gewebe mit; dieselben sterben eher ab und werden dann durch indifferente Narbe ersetzt. Nach der Anamnese hat es sich jedenfalls um infectiöse Processe gehandelt, wie die starke Auftreibung der Wange und die Drüsenschwellung hinter dem Ohr beweist. Diese Infection hat auch den Muskel mit einbezogen, war aber nicht virulent genug, um eine Vereiterung desselben herbeizuführen, sondern der Reiz genügte eben, um eine interstitielle, indurirende Entzündung herbeizuführen analog den ohne Eiterung und ohne Sequesterbildung verlaufenden Osteomyelitisformen, wie sie besonders von Kocher und Garré beschrieben wurden. Vielleicht kam es bei den ersten Extractionsversuchen auch zu einem Einriss in die reflectonisch stark gespannten Muskeln, wodurch schon an und für sich ein Locus minoris resistentiae für die einwandernden Infectionserreger geschaffen wurde.

Dass diese Erklärung keine gekünstelte ist, beweisen die Untersuchungen von Kader über die Aetiologie des Caput obstipum musculare. Wie schon eingangs bei der Schilderung der mikroskopischen Resultate erwähnt, deckt sich die Schilderung Kader's ganz genau mit den von mir erhobenen Befunden. Auch die ungemein lange Zeit, auf die sich die allmähliche Verkürzung des Muskels vertheilt, spricht nicht gegen diese Erklärung. Denn nach den eingehenden Untersuchungen von Kader an exstirpirten Kopfnickern verläuft zwar das erste Stadium der lebhaften regeneratorischen Thätigkeit der betroffenen Muskelfasern sehr rasch, während das zweite, die Bildung der Narbe, ungemein lange Zeit in Anspruch nimmt. Nach seinen Untersuchungen kann der Process oft erst nach Jahren seinen Abschluss finden.

Es sei hier gestattet, die Fälle von erworbenem Caput obstipum bei älteren Kindern und Erwachsenen mit vorher normalen Kopfnickern anzuführen, die Kader in seine Arbeit einflicht. Es sind Fälle von Krönlein, Billroth, Eiselsberg und Mikulicz mit zwei eigenen Beobachtungen. Hier war es durch extreme Drehbewegungen des Kopfes oder durch directe Gewalt ohne Verletzung der äusseren Theile zu Einrissen in den Kopfnicker mit späterer Ausbildung eines typischen Caput obstipum gekommen. Ferner schildert er 3 Fälle, wo diese Veränderung sich einstellte nach einer durch Infection bedingten Entzündung des Muskels, einmal im Anschluss an Diphtherie des Kehlkopfes und des Rachens und zweimal im Anschluss an acute fieberhafte Krankheiten. Auch die anderweitige Litteratur über derartige Fälle findet sich dort (a. a. O. S. 202) zusammengestellt.

Fälle von indurirender Myositis im Anschluss an ganz entfernte furunculöse Processe, theilweise noch nach Ablauf derselben, beschreibt auch Scriba. In seinen Fällen erfolgte nach Einreibung von grauer Salbe und Anwendung feuchter Wärme Abnahme der Schmerzhaftigkeit und der Schwellung, während später allmählich auch die Funktion sich wiederherstellte.

Kader hat auch experimentell am Kopfnicker durch Combination von Verletzung mit Infection des Muskels eine dauernde Contractur und bindegewebige Entartung desselben herbeigeführt. In neuester Zeit wurden diese Versuche von Heller am Kopfnicker, Triceps und Gastrocnemius von Kaninchen wiederholt. Es gelang ihm aber nur, durch Erregung einer heftigen, septischen Myositis an frischen Muskelquetsch- und Schnittwunden fibröse Narben mit Bindegewebswucherung zu erzielen. Ohne Infection konnte dies weder an mechanisch, noch an chemisch lädirten Muskeln erreicht werden.

An einen ursächlichen Zusammenhang der Erhaltung im Jahre 1889 mit den Muskelveränderungen im vorliegenden Fall, also an eine rheumatische Aetiologie möchte ich nicht denken. Diese Form interstitieller Myositis ist wohl am genauesten von Hackenbruch geschildert worden. Sie ist charakterisirt durch ganz acuten Beginn und die heftigen spontan und bei Bewegungsversuchen auftretenden Schmerzen, auch in der Folgezeit nach dem Abklingen des acuten Stadiums; sie theilt die Schwierigkeiten in der Diagnose, wie noch weiter unten auszuführen ist, mit der infectiösen Form. Der mikroskopische Befund, den er erhob, deckt sich vollkommen mit meinem und mit den übrigen Fällen. Auffällig ist die Veränderung an den Venen, die er beschreibt. „Eine sehr auffallende, kleinzellige Infiltration fand sich auch in den erheblich verdickten Venenwandungen, welche ihrerseits aufgelockert erschienen, indem die Muskelschicht ebenfalls kleinzellig infiltrirt und die Intima an einzelnen Stellen so gewuchert war, dass dadurch das Lumen der Vene unregelmässig gestaltet wurde.“ Der Befund deckt sich doch fast ganz mit dem, der von den oben erwähnten Autoren bei luetischen Veränderungen im Centralnervensystem gefunden wurde. Im Falle von Hackenbruch wurde übrigens jede Infection geleugnet und fand sich auch kein Anhaltspunkt für eine solche. Gegen Lues spricht auch die Betonung der lebhaften spontanen Schmerzen, die nach Lewin bei der luetischen Myositis nicht vorhanden sind. Von Wichtigkeit für diese Form der Contractur ist auch, dass, wie von allen Autoren betont wird, sie sehr rasch und frühzeitig eintritt.

University of California LIBRARY Medical Department

Schliesslich ist Hackenbruch doch geneigt, auch bei dieser Form der Muskelentzündung eine Infection durch ein organisches Virus anzunehmen.

Eine exquisite rheumatische Form beschreibt Bertelsmann, der durch primäre Excision in der Lage war, den Muskel im acut entzündlichen Stadium zu untersuchen. Er fand einen grauweissen, röthlich durchscheinenden Tumor, der sich diffus in die Umgebung fortsetzte. Im Perimysium fand sich eine reichliche Fibrinexsudation, die Muskelfasern selbst hatten die Querstreifung theilweise verloren und waren glasig gequollen. Hier erfolgte deutliche Besserung auf Salicylnatron. Intermittirende rheumatische Formen beschreiben Laquer und Herzog. Beim letzteren Fall handelte es sich primär um ein Trauma (starke Quetschung beim Turnen). Secundär gesellte sich nach 5 Jahren eine heftige Erkältung dazu, also die gleiche Combination von Trauma und Erkältung wie bei mir. Im Falle von Laquer handelte es sich um eine Erkrankung des Biceps brachii, die im Verlaufe von 14 Jahren zu 7 Rückfällen führte. Die Aetiologie war anfangs unklar. Erst ein nach Heilung aufgetretener Gelenkrheumatismus gab den Verdacht, dass es sich auch bei der 1. Erkrankung um eine rheumatische handelte. Während Hackenbruch nicht abgeneigt ist, auch den rheumatischen Formen eine infectiöse Aetiologie unterzulegen, will Strauss doch nicht ganz die Möglichkeit einer rheumatischen Grundlage von der Hand weisen, wie auch Lorenz die rheumatische Myositis fibrosa als selbständige Erkrankung hervorhebt. Aber auch Strauss muss zugeben, dass für einen Theil seiner Fälle vielleicht latente Traumen, vielleicht auch infectiöse Momente eine Rolle spielen. Seine Darlegungen beziehen sich übrigens nur auf umschriebene Veränderungen in einzelnen Muskeln, auf sogenannte Muskelschwielen. Gemeinsam mit der infectiösen Form ist ihnen die exquisite spontane Schmerzhaftigkeit und die brettharte, holzartige Consistenz.

Wenn nun auch die Existenz einer rheumatischen Myositis, die nach den geschilderten Fällen vornehmlich die Musculatur der Extremitäten, besonders untere Extremität und Schultergürtel befällt, nicht ganz von der Hand zu weisen ist, so ist jedenfalls für den Masseter kein derartiger Fall bekannt, mit Ausnahme des von Rosenthal in den sechziger Jahren geschilderten.

Was nun die Diagnose betrifft, so ist nach der Ansicht aller Autoren — ich nenne nur Hackenbruch, Strauss und Honsell — die Stellung der richtigen Diagnose sehr schwierig. Verwechselungen kommen besonders vor mit Knochenaffectionen, vor allem

periostalen Veränderungen, mit der sklerosirenden, nicht eitrigen Form der Osteomyelitis (Garré) und mit malignen Tumoren, besonders Sarkomen.

Differentialdiagnostisch entscheidend ist nach Hackenbruch vor allem die charakteristische Veränderung der Haut, die infiltrirt nicht in Falten abhebbar ist, die Herabsetzung der elektrischen Erregbarkeit, ferner Sensibilitätsstörungen der Haut. Strauss beobachtete bei seinen Fällen, dass immer Druckschmerz der entsprechenden Nerven da war, der nach seiner Ansicht, wenn allein ausser der Muskelschwiele erkannt, die Stellung der richtigen Diagnose erschwert; daher empfiehlt er, bei allen rheumatischen und neuralgischen Affectionen systematisch die entsprechenden Muskelpartien durchzupalpiren. Gegen maligne Tumoren entscheidet natürlich die längere Beobachtung des Krankheitsbildes neben dem Allgemeinzustand. Charakteristisch für den Ausgang in totale bindegewebige Degeneration ist nach Hackenbruch die holzartige Härte der Muskeln, die dem Knochen wie angeleimt erscheinen oder, wie Scriba sich treffend ausdrückt: man hat das Gefühl, wie wenn an Stelle des Muskels ein Gypsabguss desselben gelagert sei.

Oft wird sich, wie in den Fällen von Hackenbruch und Lindner, die richtige Diagnose nur mit Zuhülfenahme der Probeexcision stellen lassen. Aber auch hier wird die Unterscheidung der einzelnen Formen der diffusen Myositis oft sehr schwierig sein, besonders die Differentialdiagnose gegenüber Lues, wie auch Honsell geneigt ist, der mikroskopischen Untersuchung für diesen Punkt keinen differentialdiagnostischen Werth beizumessen. Höchstens die feineren Veränderungen der Gefässe können hier, wie in meinem Fall, in Betracht kommen.

Was die Therapie anbelangt, so wird man bei den beginnenden Formen auf das ganze Heer der antirheumatischen und ableitenden Maassnahmen recurriren. Für die vorgeschrittenen Fälle dagegen, wie besonders für die Fälle von Mikulicz, Le Dentu und auch Fälle, wie den meinigen, bleibt entweder nur die Excision des Muskels nach Mikulicz oder die Desinsertion seiner Ansatzpunkte nach Le Dentu — Kocher. Diese Art der Behandlung ist auch einzig möglich bei Kieferklemme infolge weit vorgeschrittener diffuser luetischer Myositis, wenn der ganze Muskel durch Schwiele ersetzt und somit jegliches contractiles Gewebe geschwunden ist. Lorenz betont ausdrücklich, dass länger bestehende Erkrankungen der Art, in denen es zu ausgedehnter Schwielenbildung gekommen, keiner Heilung mehr fähig sind. Fälle, wo Jodkali ohne Wirksamkeit war,

sind mehrfach in der Litteratur erwähnt, so von Mauriac (citirt nach Lorenz).

Litteratur.

Bassini, Sul serramento delle mascelle. Centralbl. f. Chir. 1880.

Baumgarten, Ueber chronische Arteriitis und Endarteriitis mit besonderer Berücksichtigung der sogenannten luetischen Erkrankung der Gehirnarterien. Virchow's Arch. LXXIII. Bd.

Derselbe, Ueber gummöse Syphilis des Gehirns und Rückenmarks. Ebenda. LXXXVI. Bd.

Bertelsmann, Ein Fall von interstitieller und parenchymatöser Myositis. Münch. med. Wochenschrift. 1898. 1020—22.

Boettiger, Beitrag zur Lehre von den luetischen Rückenmarkskrankheiten. Arch. f. Psychiatrie. XXVI. Bd.

Braun, Ueber myogene Kieferklemme. Deutsche Zeitschrift f. Chir. XLVII. Bd.

Duplay, Évolution vicieuse des deux dents de sagesse; resserement des machoires phénomènes réflexes, guerison. Arch. gén. de med. Paris 1873. Citirt nach Index.

Le Dentu, Du traitement de la constriction cicatricielle des machoires par la désinsertion du masseter et du pterygoidien interne. Ref. Centralbl. f. Chir. 1894. S. 52.

v. Friedländer, Beitrag zur Kenntniss der myogenen Kieferklemme. Wiener klin. Wochenschrift. 1898. Nr. 19.

Greiff, Ueber Rückenmarkslues. Arch. f. Psychiatrie. XII. Bd.

Guyot, Du resserement de la machoire dû à la Syphilis. Myosite du masseter, tumeurs gommeuses de la joue. Union medicale. Paris 1872. Referat in Schmidt's Jahrbüchern. CLXIII. Bd.

Hackenbruch, Ueber interstitielle Myositis. Beiträge z. klin. Chirurgie. X. Bd. 1. Heft.

Hardy, Contracture spasmodique des machoires. Gaz. de hôp. Paris 1878. 1009; 1026. Citirt nach Index.

Heath, Lectures on certain diseases of the jaws. British medical journal. 1887. No. 1380—85.

Heubner, Luetische Erkrankung der Hirnarterien. Leipzig 1874.

Honsell, Beitrag zur Kenntniss der diffusen, luetischen Muskelentzündung. Beitr. zur klin. Chirurgie. Bd. XXII. Heft 2.

Kader, Caput obstipum musculare. Ebenda. Bd. XVII, XVIII.

Kocher, Spastische Kieferklemme. Semaine medicale. 1896. Nr. 62.

Kryger, Ueber multiple Knochen- und Knorpelgeschwülste. Arch. f. klin. Chir. Bd. LVII. Heft 4.

Laquer, Ueber acute intermittirende Monomyositis interstitialis. Deutsche med. Wochenschrift. 1896. Nr. 28.

Lewin, Myositis luetica diffusa s. interstitialis. Charité-Annalen. Bd. XVI.

Lexer, Das Studium der bindegewebigen Induration bei Myositis ossificans progressiva. Archiv f. klin. Chir. Bd. L.

Lorenz, Die Muskelerkrankungen. Nothnagel's specielle Pathologie u. Therapie. Bd. XI. Theil III. Abtheil. I.

Merkel, Ankylose des rechten Unterkiefergelenks infolge von gummöser Neubildung der Parotis und ihrer Umgebung. Münch. med. Wochenschr. 1896. 1226.

Neumann, Beiträge zur Kenntniss der luetischen Myositis. Vierteljahrsschrift f. Dermat. u. Syph. Bd. XV. Heft 1.

Derselbe, Syphilis. Nothnagel's spec. Pathol. u. Ther. Bd. XXIII.

Rieder, Histologische Untersuchungen im Primärstadium der Syphilis. Deutsche med. Wochenschrift. 1898. 142.

Derselbe, Beiträge zur Histologie und pathologischen Anatomie der Lymphgefässe und Venen. Centralbl. f. Pathol. 1898. Nr. 1.

Richet, Ueber Kieferklemme. Ref. Schmidt's Jahrbücher. Bd. CLXXX.
Derselbe, Decayed wisdom-touth-fixation of jaw; formation of artificial joint by division of lower jaw: removal of touth by gouging. Med. Times and Gaz. Lond. 1876, citirt nach Index.
Rosenthal, Oesterreichische Zeitschrift für prakt. Heilkunde. 1864. Nr. 49—51 (citirt nach Hackenbruch).
Roth, Myositis ossificans progressiva. Münch. med. Wochenschr. 1898. S. 1239.
Rumpf, Beiträge zur pathologischen Anatomie des Centralnervensystems. Archiv für Psychiatrie. Bd. XVI.
Schmauss, Zur Kenntniss der Rückenmarkssyphilis. Deutsches Archiv für klin. Medicin. Bd. XLIV.
af Schulten, Ueber Ankylose des Unterkiefers. Refer. Schmidt's Jahrbücher. Bd. CLXXXI. Heft 2.
Scriba, Beitrag zur Aetiologie der Myositis acuta. Deutsche Zeitschr. f. Chirurgie. Bd. XXII. S. 417.
Spence, Mittheilungen aus der chirurg. Klinik der Royal Infirmery zu Edinburg. Ref. Schmidt's Jahrbücher. Bd. CVIII.
Strauss, Ueber die sogenannte rheumatische Muskelschwiele. Berlin. klin. Wochenschrift. 1898. Nr. 5 u. 6.
Tichow, St. Petersburger med. Wochenschrift. Russ. Litt. S. 39.
Weigert, Centralbl. für patholog. Anatomie. 1898. Nr. 8 u. 9.
Ziegler, Lehrbuch der pathologischen Anatomie.

XXIV.

Beitrag zur Casuistik der Erkrankungen der Gelenke bei der Gliomatose des Rückenmarkes (Syringomyelie).

Zweite Mittheilung.

Von

N. A. Sokoloff.

(Mit 7 Abbildungen.)

Als ich im Jahre 1891 einige Fälle von gliomatösen Artropathien beschrieb[1]) und zum erstenmal die damals in der Litteratur spärlich vorhandenen Notizen zu verallgemeinern unternahm, stand mir nur eine verhältnissmässig geringe Anzahl von Fällen zur Verfügung. Schon damals war ich überzeugt, dass die Zahl dieser Artropathien sich zweifelsohne vergrössern würde und diese meine Voraussetzung wurde bald durch Graf[2]) bestätigt, der meine Casuistik durch zwölf neue Fälle vervollständigte. Seitdem hat die Zahl der einschlägigen Fälle bei weitem zugenommen, und Schlesinger[3]) führt bereits 63 Fälle von Betheiligung der Gelenke bei der Syringomyelie an. Leider sind viele unter ihnen, besonders die nicht von Chirurgen verfassten, nicht genügend ausführlich wiedergegeben; so z. B. bespricht Schlesinger in den von ihm selbst beobachteten 10 Fällen die Gelenkaffectionen mehr oder weniger oberflächlich.

Nach diesen Mittheilungen erschienen noch mehrere[4]), welche nicht nur die Gelenkerkrankungen, sondern auch die Veränderungen der Knochen besprechen; diese letzteren werden von Gnesda[5]) be-

1) Deutsche Zeitschr. f. Chirurgie. XXXIV. Bd.

2) Beiträge z. klin. Chirurgie. X. Bd.

3) Schlesinger, Die Syringomyelie. 1895.

4) z. B. Bruns, Münchener med. Wochenschr. 1897. Nr. 6; Lehmann, Monatsschr. f. Unfallsheilk. 1897. Nr. 6; Kienbock, Münch. med. Wochenschr. 1897. Nr. 44 u. s. w., ja selbst in der russischen Litteratur; da ich jedoch keine vergleichenden Angaben über alle einschlägigen Fälle zu machen gedenke, sehe ich von einem weiteren Citiren ab.

5) Gnesda, „Ueber Spontanfracturen bei Syringomyelie". Mittheilungen aus den Grenzgebieten d. Medicin u. Chirurgie. II. Bd.

sonders betrachtet. Dessen ungeachtet erübrigt es noch, manch' dunkeln Punkt betreffs dieser Frage der chirurgischen Pathologie aufzuhellen, weshalb ich es für angezeigt erachte, auf die wichtige Bedeutung einer genaueren Kenntniss dieser interessanten Erkrankung, speciell für den Chirurgen — dieselbe leicht zu differenziren und bei der grossen Polymorphie dieses Processes sich leichter zurechtzufinden — hinzuweisen. Schon früher habe ich annähernd berechnet, dass die Betheiligung der Gelenke bei der Syringomyelie in 10,2 Proc. aller Fälle vorliegt; spätere Beobachter, welche diese meine Angabe bestätigten, sind selbst der Meinung (Schlesinger), dass die Zahl der gliomatösen Arthropathien etwa noch häufiger vorkomme, was entschieden zu Gunsten eines noch öfteren Angetroffenwerdens dieser krankhaften Processe in der chirurgischen Praxis spricht. In einer verhältnissmässig kurzen Zeit hatte ich Gelegenheit, eine ganze Reihe solcher Affectionen zu untersuchen, wobei einige ein so grosses Interesse darboten, dass ich mich berechtigt fühle, schon jetzt dieselben mitzutheilen. Es ist augenblicklich nicht meine Absicht, das angehäufte Material detaillirter zu bearbeiten, umsomehr, als Schlesinger in seiner Monographie ein schönes, wenngleich gedrängtes Bild der gliomatösen Arthropathien entwirft. Ebensowenig will ich mich in eine Polemik über die Pathogenese des angeführten Leidens, wobei ich auf meine frühere Arbeit verweise, einlassen, ich will nur bemerken, dass für mich die Anschauung über den innigen Zusammenhang zwischen den Gelenkaffectionen und dem Grundleiden des Rückenmarks immer mehr und mehr Boden gefasst. Zwar kann ich mir diesen Zusammenhang, ohne in das Bereich der Hypothesen zu gerathen, nicht näher erklären, kann anderseits aber der mechanischen Theorie, die mich unbefriedigt lässt, nicht das Wort reden. Dass den mechanischen Momenten nur eine relative Bedeutung zukommt, ist auch theilweise von anderen Autoren eingeräumt worden, der Leser wird jedoch aus den unten angeführten Fällen ersehen, dass alle Erscheinungen sich durch die Mechanik allein nur gezwungen erklären lassen. Wie bei einer jeden Gelenkaffection, so können auch im vorliegenden Fall die mechanischen Momente den Process compliciren, aber nicht die causa proxima der Erkrankung ausmachen. Hier lässt sich selbst nicht wie z. B. bei der Tabes die für die Erklärung des krankhaften Processes so sehr bequeme Anästhesie heranziehen, da in der überwiegenden Mehrzahl Fälle der Tastsinn entweder gar keine oder höchst unbedeutende Abweichungen darbietet. Interessant ist die Correlation zwischen dem Orte der Rückenmarksaffection und

dem Gelenkleiden. In meiner ersten Publication habe ich bereits darauf hingewiesen, dass für die Mehrzahl der gliomatösen Arthropathien die Betheiligung der oberen Extremitäten charakteristisch ist, was auch der bei weitem häufigeren Gliomatose der oberen Abschnitte des Rückenmarks entspricht. Schlesinger giebt auf 97 Fälle von Arthropathien bei der Syringomyelie (bei 63 Pat.) 73 mal das Befallensein der oberen und nur 16 mal dasjenige der unteren Extremitäten an. Rechnet man noch meine unten folgenden neuen Fälle hinzu, so wird dieses Verhältniss noch markanter. Bei der Syringomyelie kommen somit 80,0 Proc. Arthropathien auf die oberen, wogegen bei der Tabes umgekehrt in 80,0 Proc. die unteren Extremitäten befallen werden (Rotter). Noch auffallender erscheint dieser Zusammenhang, wenn man in Betracht zieht, dass in allen Fällen von Syringomyelie mit Betheiligung der unteren Extremitäten, die einer Autopsie unterzogen werden konnten, man Höhlen von kolossalen Dimensionen, die sich durch das ganze Rückenmark hinzogen, antraf. Hierher gehören die Fälle von Strümpell (r. 52 in der Statistik von Schlesinger) und der von Schlesinger selbst beobachtete (Nr. 56). In diesen beiden angeführten Fällen erstreckte sich die Höhle durch das ganze Rückenmark. Solch' eine Coincidenz bei der relativen Seltenheit von Autopsien gliomatöser Arthropathien kann ja nicht als ein Spiel des Zufalls angesehen werden.

Im Frühjahr 1898 hat Dr. Preobraschensky auf einem der medicinischen Abende am alten Katharinen-Spital über einen von ihm beobachteten Fall von Syringomyelie mit Betheiligung des Kniegelenks berichtet. Die Autopsie bestätigte die intra vitam gestellte Diagnose: im Rückenmark fand man eine Syringomyelie, die sich durch das ganze Mark hinzog. Dieser Fall wird später in extenso publicirt werden.

Die Casuistik Schlesinger's enthält 63 Fälle, von denen viele sehr ungenau beschrieben sind; das ist für mich noch ein Grund mehr, schon jetzt über meine neuen Beobachtungen zu berichten. Die Gesamtzahl wird somit über 70 betragen. Eigentlich findet man bei Schlesinger nur 62 Fälle, denn der unter Nr. 44 angeführte Fall von Roth, den auch ich beschrieben, ist nochmals sub Nr. 47 vermerkt. Mir erscheint es unzweckmässig, die gliomatösen Arthropathien einzutheilen, wie es Büdinger[1]) gethan in seiner unlängst erschienenen Arbeit über die tabischen Arthropathien, die

1) Büdinger, Ueber tabische Gelenkerkrankungen. 1896.

er in eigentliche Arthropathien (Arthropathia tabica), wo prägnante Veränderungen, die in das Schema der gewöhnlichen Gelenkaffectionen nicht untergebracht werden können, eintheilt und in leichtere Erkrankungen der Tabiker-Arthritis chronica (tabica). Klinisch lässt sich eine solche Grenze nur schwer ziehen; ausserdem ersehe ich keine besonderen Vortheile von dieser Gruppirung sowohl in Bezug auf die tabischen als auch auf die gliomatösen Gelenkaffectionen, um so mehr, als eine Arthropathia tabica, dem Anscheine nach, sich unschwer aus leichten tabischen Arthritiden entwickeln kann. Viel wichtiger ist für uns, was Büdinger zugiebt, der Umstand, dass auch bei der Tabes das rasche Beginnen der Krankheit nur ein scheinbares ist, so dass nach dieser Richtung eine gewisse Analogie zwischen den tabischen und den gliomatösen Arthropathien besteht.

Bevor ich zur Beschreibung meiner Fälle übergehe, halte ich es für angezeigt, darauf hinzuweisen, dass alle meine Kranken keine Ahnung von irgend einer Erkrankung ausser der „zufälligen Complication", die sie chirurgische Hülfe aufsuchen liess, hatten.

Fall Nr. 1. Arthropathia cubiti. Luxatio capituli radii; fractura diaphyseos ulnae. Scoliosis. Charakteristische Veränderungen der Finger. Thermoanästhesie und Herabsetzung der Schmerzempfindlichkeit.

A. D., 43 Jahre alt, Bäuerin, tritt ins Spital am 18. Februar 1896. Eltern der Patientin am Leben; Mutter gesund, Vater 70 Jahre alt. Patientin 6 Jahre Wittwe. 6 Geburten. Patientin hat beständig auf dem Lande gelebt und will nie krank gewesen sein. Luem negat; cessatio mensium seit October 1895. Mässige Schnapstrinkerin; in der Familie keine Potatoren. Seit kurzer Zeit in der Stadt (Moskau). Ende December 1895 schlug Patientin mit dem Ellbogen nicht sehr heftig an einen Tisch so, dass sie nichts Besonderes verspürte; tags darauf Schmerz in der Hand und Schwellung des Ellbogengelenks. Unbedeutendes Krachen in der Hand verspürte übrigens Patientin schon seit dem Herbst, alswann sie im Ellbogengelenk eine Crepitation wahrnahm. Durch die Schmerzen und die Crepitation beunruhigt, wandte sie sich an verschiedene Anstalten, wo nichts Pathologisches constatirt wurde. Die Stimmung der Patientin wurde immer deprimirter; sie begann häufig zu weinen, bis sich der Unfall mit dem Ellbogen, der sie ins Spital führte, wo sie über Schmerzen in der Hand und Unmöglichkeit, dieselbe zu gebrauchen, klagte, ereignete. Stat. praes. Patientin ist von mittlerem Wuchse, Knochen- und Muskelsystem schwach entwickelt. Appetit gut; Stuhl regelmässig. Lungen und Herz normal. Urin sp. Gew. 1009, weder Eiweiss, noch Zucker. Schlaf gut. Stimmung seit Beginn des Ellbogenleidens schlecht, zuweilen weinerlich. Temperatur morgens 36,5°, abends 37,5°. Haarwuchs am Kopfe und an den Augenbrauen gut entwickelt; keine grauen Haare. Wangen roth; Zähne fast sämmtlich erhalten. Weder Kopfschmerz, noch Schwindel. Sprache und Sehen normal. Pupillen mittel-

gross, reagiren auf Lichteinfall und Convergenz, Augäpfelbewegungen normal; weder Ptosis, noch Nystagmus. Geruchsempfindung erhalten. Nn. trigeminus et facialis bieten nichts Abnormes dar. Gehör beiderseits gleich gut. Vor 5 Jahren Ohrensausen und Schwerhörigkeit beiderseits, was etwa 4 Wochen anhielt und spurlos verschwand. Otorrhoea hat nie vorgelegen. Nn. vagus, glossopharyngeus et hypoglossus bieten keinerlei Abweichungen dar. Gaumenreflex erhalten. Bei Besichtigung des Rumpfes von hinten wird Folgendes vermerkt: Schulterstand links etwas niedriger, wahrscheinlich durch geringere Völle der die Schulter bedeckenden Weichtheile bedingt. Die linke Scapula steht auch etwas tiefer, wenngleich ganz unbedeutend. Wirbelsäule ganz gerade, wenngleich das rechte Lumbaldreieck etwas spitzer als das linke ist. Glutäalfalten und Beckenstand vollkommen symmetrisch. Die Wirbelsäule ist weder im Hals-, noch im Rückentheile schmerzhaft; die Beweglichkeit derselben ist nach allen Richtungen hin eine vollkommen normale. Die linke obere Extremität ist im Schultergelenk etwas abducirt und im Ellbogen leicht flectirt. Bei der Inspection von vorn erscheinen die Weichtheile der linken Schulter weniger voll als rechterseits. Die Lage der Clavikel, des Sternums, der Brustwarzen, der Genitalfalten ist eine vollkommen (normale) symmetrische. Etwas nach links und oberhalb der Schamspalte nimmt man eine auf einem Stil sitzende, weiche, bewegliche, etwa haselnussgrosse Geschwulst wahr. Die linke obere Extremität ist im Ellbogen, welcher dem Anscheine nach verdickt ist, leicht flectirt, die Extremität selbst deutlich verkürzt, wenngleich diese Verkürzung beim Messen nur 3 cm beträgt (der Abstand macht rechts vom Ende des Processus acromialis bis zum Processus styloideus radii 50 cm, gegen links 47 cm aus). Die Circumferenz der Extremitäten ergiebt folgende Zahlen:

	rechts	links
Mitte des Ellbogens	21	27
Mitte des Oberarms	26	25
Mitte des Vorderarms	18,5	20

Die Bewegungen der linken oberen Extremität sind sehr erschwert. Activ vermag Patientin dieselbe nur langsam bis zur horizontalen zu erheben; die passiven Bewegungen im Schultergelenk vollziehen sich leicht. Das Schultergelenk bietet, abgesehen von einer unbedeutenden Atrophie des Mus. deltoideus, nichts Abnormes dar. Im Ellbogengelenk sind die Bewegungen ziemlich beschränkt, theilweise infolge des Schmerzes. Sowohl bei activen als auch bei passiven Bewegungen nimmt man im Ellbogengelenk eine deutliche Crepitation, die auch von der Kranken selbst empfunden wird, wahr. Bei passiven Bewegungen gelingt die Flexion bis zum rechten Winkel, eine ausgiebigere — ist sehr schmerzhaft; Streckung bis zu 180° möglich; laterale Beweglichkeit passiv, ziemlich ausgesprochen. Bei der Inspection sind die Contouren des Ellbogengelenks verstrichen, aber nicht in dem Maasse, als dass man die Dislocation des Vorderarmes zur Schulter nach aussen nicht wahrnehmen könnte; die Dislocation springt besonders in die Augen am Armspindelköpfchen, das sich von oben ganz deutlich palpiren lässt, um so mehr als das Ligam. annulare radii und die Kapsel an dieser Stelle dermaassen gedehnt sind, dass das Gelenk zwischen

dem Capitulum radii und der Eminentia capitata humeri stark schlotternd ist, weshalb das Capitulum radii noch mehr nach aussen dislocirt und in seiner ganzen Ausdehnung palpirt werden kann. Beim Druck von innen rutscht das Capitulum ohne grossen Kraftaufwand mit deutlich wahrnehmbarer Crepitation an seinen gewöhnlichen Platz, gleitet aber beim Nachlassen des Druckes in seine frühere Stellung, der einer Subluxatio, zurück. Von den Contouren der Schulter lässt sich bloss der Condylus internus deutlich abtasten, der äussere dagegen ist verstrichen. Einen gleichen Befund, wie der Condylus externus bietet das Olecranon dar, welches verbreitert, gleichsam abgeflacht und nicht die für dasselbe charakteristischen Ecken aufweist; es ist bedeutend difformirt und, da die Ellbogenröhre ihre Continuität eingebüsst und die passiven Bewegungen durch Schmerzen infolge des Bruches stark begrenzt sind, lässt sich überhaupt keine genaue Vorstellung über die Details dieser Difformität bilden. Untersucht man die hintere Fläche der Ellbogenröhre nach unten hin, so constatirt man etwa oberhalb der Mitte eine deutliche Continuitätstrennung der Ulna, anormale Beweglichkeit und Schmerz, wobei sich deutlich das obere Ende des unteren Fragments palpiren lässt.

Bei der ersten Untersuchung war dieses Fragment dislocirt und nach der Volarfläche des Unterarms hin gerichtet; hier wölbte es sich deutlich hervor und war trotz der Dicke der dasselbe bedeckenden Flexoren sehr deutlich abzutasten. Jetzt liess sich infolge des Verbandes und einer regelmässigen Lage der Fragmente zu einander von der Volarfläche aus weder bei der Inspection noch bei der Palpation das untere Fragmentende bestimmen; dagegen konnte man bei Pronation das Bruchende sehr deutlich nachweisen und leicht dislociren, bei Supination stellt sich eine regelrechte Lage zum oberen Bruchende ein. Beim Eintritt war die Schmerzhaftigkeit der Hand viel geringer ausgesprochen als später. Pronation der linken oberen Extremität ist sehr erschwert, Supination — nur unbedeutend. Nicht nur der Ellbogen, sondern auch der Oberarm erscheinen viel voller, und nirgends nimmt man die Sehnen, welche rechts scharf hervortreten, wahr. Das Handwurzelgelenk bietet keine Abnormitäten dar. Die Finger der linken Hand sind in den Articul. metacarpophalangea und interphalangea flectirt. Der Kleinfingerballen ist bis zum rechten Winkel zwischen der centralen und mittleren Phalanx flectirt, wenngleich die Flexion in diesem Gelenke erhalten ist. Im allgemeinen ist die active Beweglichkeit aller Finger stark beschränkt; Flexion ist zwar in allen Fingern möglich, wogegen Extension nur im 2. und 3. Finger statthat. Der Ringfinger ist rechtwinklig im Gelenk zwischen der mittleren und centralen Phalanx flectirt, was durch ein Infiltrat, das vor 2 Jahren hier vorgelegen, bedingt ist. Die Beweglichkeit dieses Gelenkes ist vorhanden; auch lässt der Finger sich ausgiebiger als rechtwinklig flectiren, wogegen das Extendiren unmöglich ist. Der Nagel des Ringfingers ist anormal, seine Kuppe ist uneben und weisslich. Der Mittelfinger ist in beiden Fingergelenken flectirt; sowohl passive als auch active Beweglichkeit ist an ihm ausgiebiger als an den anderen Fingern. Der Zeigefinger ist entstellt, er ist verkürzt und besitzt keinen Nagel. Die Verkürzung betrifft die mittlere Phalanx, welche mit der centralen fest ankylosirt ist. Die Endphalanx ist entstellt, das

Gelenk jedoch erhalten und beweglich. An der Ulnarfläche des Zeigefingers befindet sich eine deutliche Narbe, das Resultat einer Wunde, aus welcher man Pat. früher mehrere Sequester entfernt hat. Der Daumen ist ebenfalls leicht flectirt. Die Gegenstellung erfolgt schwer und gelingt bis zu einem gewissen Grade zum 2., 3. und 4., nicht aber zum kleinen Finger. Alle Finger der linken Hand sind verdickt; so beträgt die Circumferenz des linken Zeigefingers 7,5 gegen 6,0 cm des rechten; die Circumferenz des linken Mittelfingers 6,5 gegen 6,0 des rechten. Die Muskeln des Handtellers erscheinen, ungeachtet eines leichten Oedems, etwas atrophisch. Die Hautdecken der unteren Extremitäten, von oberflächlichen, stark erweiterten Venen durchzogen, haben ein bläuliches Colorit. Die Venenzeichnung ist besonders markant am linken Oberschenkel, welcher sich auch kälter als rechts anfühlt. Keine Oedeme; die linke Extremität ist dem Anscheine nach atrophisch; rechts beträgt die Oberschenkelcircumferenz 44,0, links 41,5 cm. Pat. geht und steht gleich gut mit offenen und geschlossenen Augen. Beim Stehen auf einem Fusse leichtes Schwanken, desgl. bei geschlossenen Augen. Reflexe normal, man erhält sie von Mm. biceps und triceps der kranken Extremität. Patellarreflexe und an der Tendo Achillis beiderseits gut erhalten, an der Fusssohle normal. Die Prüfung des Tastsinnes ergiebt überall normalen Befund: die leiseste Berührung wird stets genau von der Pat. bezeichnet. Schmerzempfindlichkeit linkerseits stark herabgesetzt, und zwar vorn von der Regio supraclavicularis, hinten von der Regio supraspinata. Diese verminderte Schmerzempfindlichkeit nimmt sowohl vorn als auch hinten nach unten zu allmählich ab und weist beim Uebergang auf den Rippenbogen bereits normales Verhalten auf. An der linken oberen Extremität ist die Schmerzempfindlichkeit hinten und vorn ebenfalls stark herabgesetzt, wobei vorn dieselbe von oben her beginnt und nur wenig nach unten zu sich verändert; hinten dagegen sind die Verhältnisse umgekehrt: die herabgesetzte Schmerzempfindlichkeit ist unten intensiver. Die gleiche Vertheilung wie für die Schmerzempfindlichkeit besteht auch für Thermoanästhesie; so kann die Kranke links vorn oberhalb des Schlüsselbeins keinen Unterschied zwischen 28° und 41° wahrnehmen, ja sie bezeichnet kalt sogar als warm. Nach unten hin gleicht sich diese Anästhesie etwas aus und ist weniger markant, so dass Unterschiede zwischen 36,0° und 30,0° noch nicht wahrgenommen werden; rechterseits wird diese Differenz zwischen 36,0° und 30,0° aus den entsprechenden Stellen deutlich unterschieden. Auch hinten in der Regio supraspinata kann Pat. eine F. von 26,0° nicht differenziren und hält kalt für warm. Unterhalb der Spina scapulae wird 28,0° von 35,0° nicht unterschieden, wogegen nach unten zu vom unteren Winkel des Schulterblattes eine Differenz von 3,0° leicht bestimmt wird, wenngleich die Schmerzempfindlichkeit in diesem Bereich noch herabgesetzt ist. Auch an der linken Extremität ist der Temperatursinn stark herabgesetzt, und vorn an der Schulter vermag Pat. zwischen 40,0° und 20,0° keinen Unterschied zu bestimmen; nach unten zu gleicht sich die Anästhesie aus, und am Vorderarm wird nur eine Differenz von 10,0° nicht wahrgenommen, wogegen der Handteller für Unterschiede von 20,0° unempfindlich ist. Hinten ist diese Anästhesie nicht

so prononcirt: an der Schulter werden Differenzen von 10,0° wahrgenommen, aber keine von 6,0° (rechterseits Befund vollkommen normal). Nach unten hin ist die Anästhesie wiederum exquisiter so, dass am Vorderarm und Handteller Pat. keinen Unterschied zwischen 20,0° anzugeben vermag. Der Muskelsinn ist sowohl an den oberen als auch an den unteren Extremitäten erhalten. Die elektrische Erregbarkeit ist für den faradischen Strom stark herabgesetzt: rechterseits erzeugen schwache Ströme ziemlich energische Contractionen, wogegen es linkerseits starker Ströme bedarf, um überhaupt eine Contraction zu erzielen; am Vorderarm (Flexoren) ist diese verminderte Erregbarkeit intensiver als an der Schulter. Minimale Contractionen erhält man linkerseits am Thenar, Hypothenar und an den Interossei.

Man legte Pat. einen abnehmbaren immobilisirenden Verband, der bis gegen Ende verblieb, an. Die Fractur consolidirte Ende Mai. Intumescenz des Gelenkes fast geschwunden, wenngleich eine bedeutende rechtwinkelige Contractur zurückbleibt; sowohl active als passive Beweglichkeit des Gelenkes bedeutend beschränkt; laterale fast gar nicht vorhanden. Crepitation wird selbst bei ausgiebigen Excursionen der Extremität nicht wahrgenommen. Die kranke Extremität kommt in eine Mitella, in welcher sie bis zum 9. Juni, dem Austrittstage der Pat. aus dem Spital, verbleibt. Während dieser Zeit hat die Contractur sich bei weitem vermindert, und die Excursionen der Extremität sind ausgiebiger geworden. Untersuchung der Pat. am 9. Juni ergab Folgendes: Linke obere Extremität im Ellbogen leicht flectirt. Das Erheben derselben gelingt nur bis zur Horizontalen; active und passive Bewegungen im Gelenke sind nach der einen Seite bis zu 90,0°, nach der anderen bis zu 160,0° möglich. Ueberhaupt haben die Excursionen der Bewegungen im Verhältniss zur ersten Zeit nach Entfernen des Verbandes zugenommen. Seitliche Beweglichkeit kaum vorhanden im Gegensatz zur ausgiebigen, die beim Eintritt der Pat. bestanden; wenngleich das Capitulum radii etwas mehr als normaliter prominirt, so ist es dennoch gut fixirt und luxirt nicht, wie zur Zeit der Aufnahme in's Haus. Bei Pro- und Supination rotirt das Köpfchen und crepitirt deutlich. Die Circumferenz des linken Ellbogens beträgt 25,5, die des rechten 21,0 cm. Die Fractur der Ulna ist gut consolidirt. Anästhesie unverändert. Die stark verminderte Schmerzempfindlichkeit und Thermoanästhesie ergeben für die linke Hand Schwankungen von 25,0°. Bei Inspection der Wirbelsäule constatirt man eine ausgesprochene Tendenz zu Skoliose im Rücktheil mit der Convexität nach links am unteren Winkel des Schulterblattes.

Man ersieht somit, dass Patientin ½ Jahr vor ihrem Eintritt in's Spital ohne irgend welchen plausiblen Grund im linken Ellbogengelenk zuerst Schmerz und später Crepitation verspürte. Möglich, dass auch schon früher unbedeutende für die Kranke nicht wahrnehmbare Veränderungen im Gelenke vorhanden waren; zu Gunsten dessen würde der Umstand sprechen, dass die Crepitation, welche die Kranke anführt, später als der Schmerz aufgetreten; es ist ja ganz einleuchtend, dass es Zeit bedarf, damit der Knorpel atrophire

und das Gefühl der Crepitation erzeuge. Ein so unbedeutender Insult, wie das Aufschlagen des Ellbogens auf den Tisch, ergiebt bei Patientin eine Fractur der Ellbogenröhre, und Patientin ahnt nicht, dass bei ihr ein Knochenbruch vorliege, sondern sucht das Spital auf, weil sie unvermögend ist, ihre linke Hand zu gebrauchen, und in derselben einen verhältnissmässig unbedeutenden Schmerz verspürt. Das Vorkommen von Fracturen bei der Syringomyelie ist schon früher beobachtet worden, wenngleich Gnesda ihr verhältnissmässig seltenes Auftreten anführt. Ausser dem meinigen bemerkt Gnesda noch 5 Fälle von Fracturen bei der Syringomyelie, wobei er mit Recht auf das verhältnissmässig seltene Antreffen derselben hinweist. In der That, wenn man nicht die Brüche der Gelenkenden oder die prominirenden deformirten Theile derselben mit einrechnet, so muss zugegeben werden, dass Fracturen der Diaphysen bei der Syringomyelie bei weitem seltener als bei der Tabes vorkommen.

Weiter unten wird noch ein Fall von Fractur angeführt werden, von deren Existenz die Kranke keine Ahnung hatte. Ohne das Bereich vollständig unbegründeter Hypothesen zu betreten, lässt sich heutzutage keine genügende Erklärung für die Ursache dieser Erscheinung geben.

Das von mir schon in meiner früheren Arbeit aufgestellte Postulat der conservativen orthopädischen Behandlung ist durch den vorliegenden Fall ziemlich evident bestätigt, wenngleich ein einfacher abnehmbarer immobilisirender Verband nur bedingungsweise die Rolle eines orthopädischen Apparates spielen konnte. Etwas mehr als $2^1/_2$ Monate Immobilisation und eine regelrechte Lagerung der Gelenkenden führten zu einer zweifelsohnen Besserung der Arthropathie. Die Crepitation ist fast geschwunden; das Capitulum radii ist ziemlich gut fixirt und luxirt nicht mehr wie zur Zeit der Aufnahme in's Spital. Patientin erhielt einen abnehmbaren Apparat mit Gebrauchsanweisung, um bedeutenderen Difformationen vorzubeugen.

Fall II. Arthropathia et luxatio cubiti. Ambusturae. Wiederholtes Erfrieren der Finger, Difformität derselben, Veränderungen der Nägel. Skoliosis. Anästhesia tactilis palmae manuum. Verminderte Schmerzempfindlichkeit der oberen Extremitäten, Thermoanästhesie derselben und der hinteren Fläche der beiden Unterschenkel.

Alexis Antonow, Landmann, 43 Jahre alt, kommt ins Spital am 20. März 1896. Vater des Pat. am Leben, 70 Jahre alt; Mutter todt. 2 Brüder und 1 Schwester des Pat. sind normal entwickelt, verheirathet und haben gesunde Kinder. Pat. hat vor 10 Jahren zum 2. Mal geheirathet. Seine 1. Frau verstarb 2 Jahre nach der Hochzeit kinderlos;

aus der 2. Ehe drei gesunde Kinder. Die Mutter des Pat. soll an Lues gelitten haben (Sattelnase!). Die Kinder seiner verstorbenen Mutter sollen alle gesund gewesen sein, mit Ausnahme von ihm: vor 30 Jahren hatte er Halsschmerzen und ist an Syphilis behandelt worden. Ausser dem Rachen und Lippen sind nirgends Erscheinungen der Lues aufgetreten. Mässiger Schnapstrinker, Raucher. Pat. lag nie in einem Hospital und will nie, abgesehen von seinem Halsleiden und dem Process im Ellbogen, krank gewesen sein. Ziemlich häufig kamen bei ihm Verbrennungen an verschiedenen Körpertheilen vor, und mehrmals fror er die Finger der Hände ab.

Das Leiden seiner rechten Hand besteht schon seit lange; eine genaue Angabe über den Zeitpunkt desselben kann er nicht machen, doch geht man nicht fehl, zu behaupten, dass der Process im rechten Ellbogen schon gegen 20 Jahre besteht, denn in diese Zeit verlegt er auch eine gewisse Abnahme der Funktionsfähigkeit der Hand, sowie auch eine für ihn wahrnehmbare Difformität des Ellbogens.

Die Verbrennungen gehören auch in jene Zeit, und erlitt er dieselben sehr leicht. Bald nachdem Pat. die Difformität seiner Hand bemerkt hatte, gerieth eine ziemlich dicke und lange (etwa ein Finger lange) Nähnadel in seinen Ellbogen. Zweifelsohne bestand schon damals ein Aufgehobensein der Schmerzempfindlichkeit, da Pat. nicht genau den Moment angeben kann, wann die Nadel in den Ellbogen hineingerathen; er nahm die Anwesenheit der Nadel erst dann wahr, als sie ihm bedeutende Schmerzen verursachte und sich deutlich durchfühlen liess. Seit jener Zeit (d. h. vom Moment, wo er dieselbe durchfühlen konnte) lag die Nadel etwa 6 Monate. Aerztliche Hülfe suchte er nicht auf, sondern wandte sich an eine Kurpfuscherin, die die Extraction der Nadel wie folgt vornahm: nach Durchschneiden der Hautdecken mit einem Federmesser extrahirte die Kurpfuscherin die Nadel mit den Zähnen. Im Anschluss an diese Manipulation entwickelte sich rasch bedeutende Schwellung des Ellbogens und Eiterung so, dass laut seiner Angabe Pat. schon damals von der Ausübung seines Handwerkes absehen musste. Die Eiterung hielt ziemlich lange an, wobei häufig Knochenpartikelchen in ziemlich grosser Menge ausgeschieden wurden. Das zog sich so etwa 3—4 Jahre hin; Pat. kann diesen Zeitabschnitt genau bestimmen, da er während dieser Periode nur gröbere Landarbeit ausführen konnte. Allmählich versiegte die Eiterung, die Fistelgänge verheilten, und Pat. nahm wieder sein früheres Handwerk, dasjenige eines Stuckarbeiters auf. Trotzdem der Ellbogen stark difformirt blieb, konnte Pat. dennoch ihn bei der Arbeit gebrauchen.

Sehr häufig stiess er diese Extremität; der Ellbogen schwoll an, was nicht lange anhielt und ihn wieder arbeiten liess, jedoch war die rechte Hand bei weitem schwächer als die linke. Es sind etwa 15 Jahre verflossen, seit der Eiterungsprocess im Ellbogen aufgehört, und die Vernarbung der Fistelgänge stattgehabt. Vergangenen Herbst verletzte Pat. sich den Ellbogen und suchte zum erstenmale ärztliche Hülfe in einer Poliklinik nach. Die Wunde schloss sich bald, und Pat. fühlte sich bis zum 18. März 1896 wohl, wo er sich wiederum den Ellbogen beschädigte;

dieses Mal war die Ellbogengeschwulst viel stärker als gewöhnlich und veranlasste, ihn ärztliche Hülfe im Krankenhaus nachzusuchen.

Bei der Untersuchung constatirte ich Folgendes: Pat. ist von mittlerer Statur und Ernährung, Knochen- und Muskelsystem sind genügend entwickelt.

An den Hautdecken viele Narben — das Resultat geheilter Brandwunden; an der linken Schulter im Bereiche des Humeruskopfes sieht man auf einer alten Narbe eine granulirende Wunde, die von einer unlängst acquirirten Verbrennung herstammt. Die Narben sind meist an den oberen Extremitäten localisirt: links am Vorderarm, am Fortsatz der Ellbogenröhre, an der Schulter, an der Convexität des Musc. deltoides; rechts an der Handwurzel, Ellbogen, Processus acromialis, dann an der Spina anter. superior dextra und an beiden Trochanteren.

Die Finger der Hände sind bedeutend difformirt. An der linken Hand ist der kleine Finger leicht flectirt, an dem mittleren und Ringfinger fehlt ein Theil der Endphalangen, die an ihnen haften gebliebenen Nägel sind stark difformirt, nach Aussage des Kranken die Folge einer Congelation. Das Ende des Daumens ist verdickt, der Nagel gespalten. Flexion und Extension an allen Fingern der linken Hand, mit Ausnahme des kleinen, unbehindert. An der Handwurzel einige Narben und Borken, Verdickung der Epidermis. Handteller etwas verdickt, wenngleich die Verdickung weniger ausgesprochen als rechts. Beugen und Strecken der Finger ist links ausgiebiger als rechts. Das Schliessen der Finger zur Faust erfolgt ziemlich regelrecht und mit genügender Kraft. Die Gegenstellung zum kleinen Finger ist unmöglich, den anderen Fingern gegenüber, erhalten. An der rechten Handwurzel sind 4—5 Finger bis zu 110,0° flectirt, passiv lassen sie sich bis zur Norm strecken. Mittel- und Zeigefinger sind nur leicht flectirt.

Die Finger sind bläulich, die Haut gerunzelt, fühlt sich kalt an. Die Beweglichkeit der rechten Handwurzel ist beschränkt, wobei die Handwurzel die Tendenz hat, bei Dorsalflexion sich ulnarwärts zu neigen. Die Articulatio carpi bietet keine Abweichungen mit Ausnahme einer unbedeutenden Verdickung des unteren Endes der Ellbogenröhre dar. Palma manus dextrae verdickt, die Folge einer Atrophie d. Mm. thenaris et hypothenaris, geschwellt und etwas ödematös. Das Ende des 4. Fingers ist kolbenförmig aufgetrieben. Die Nägel haben ihre Glätte eingebüsst, sind quer durchrissen, verdickt und verkrümmt, wenngleich im allgemeinen diejenigen der rechten Hand sich mehr der Norm nähern, als linkerseits. Die Epidermis ist stark verdickt hauptsächlich an den Fingerkuppen. Ueber die Beschaffenheit der Mm. interossei lässt sich nichts genaues anführen infolge des bestehenden Oedems der Handwurzel. Das Gegenstellen des Daumens zu allen Fingern, mit Ausnahme des kleinen, ist vorhanden. Kraftsinn der linken Hand gut erhalten, rechts bedeutend vermindert, hauptsächlich jetzt, wo der Process nach erfolgtem Stoss exacerbirte.

Der rechte Ellbogen frappirt durch seine Difformität. Die ganze Gelenkgegend ist stark aufgetrieben, wenngleich etwas weniger als in den ersten Tagen nach dem Eintritt des Pat. ins Haus, wo man das Gelenk punktirte, wobei anfangs etwas seröses, vollständig helles, dann

blutiges Exsudat herausfloss. Die Circumferenz des rechten Ellbogens beträgt jetzt 40,0 gegen 26,0 links, andererseits macht die Mitte des rechten Oberarmes 23,0 gegen 24,5 links, und die Mitte des Vorderarmes rechts 19,0 gegen 20,0 cm links aus. Die ganze rechte obere Extremität ist stark verkürzt infolge einer Luxation des Vorderarmes noch hinten und oben (Fig. 1). Der ganze Ellbogen ist an der Streckfläche mit vielen Narben bedeckt, sie sind grösstentheils flach, nur zwei sind etwas eingezogen. Der Ellbogen ist bis 160° flectirt und activ beweglich; passiv lässt er sich nicht nur bis zu einem rechten Winkel beugen und bis zu 180° strecken, sondern auch seitlich bewegen. Pro- und Supination sind ebenfalls erhalten; passiv sind die Bewegungen ausgiebiger als activ. Die

Fig. 1.

seitliche Beweglichkeit ist passiv ziemlich bedeutend so, dass der Ellbogen leicht abnorme Lagen annimmt. Im ganzen ist das Ellbogengelenk ziemlich schlotternd so, dass trotz des grossen Exsudates und der Luxation die Beweglichkeit nicht nur beschränkt, sondern viel ausgiebiger als normal ist. Bei der Exploration der Ellbogengegend nimmt man allem zuvor den vergrösserten, verdickten, difformirten Condylus externus des rechten Oberarmbeines wahr (Fig. 1 *b*); er springt stark vor, was in die Augen fällt, stellenweise ist er nur mit einer dünnen Hautschicht überdeckt und fast in seiner ganzen Ausdehnung dem Palpiren zugänglich. Der Condylus internus des Oberarmbeines lässt sich nicht deutlich abtasten; er scheint nicht verdickt zu sein oder nur ganz unbedeutend. Trochlea und Eminentia capitata lassen sich garnicht palpiren, da sie

vorn von der ganzen Masse der Weichtheile verdeckt sind und hinten durch das luxirte obere Ende des Vorderarmes, das, wie bereits oben angeführt, nach hinten und oben luxirt ist. Beim Palpiren des oberen Endes der Vorderarmknochen gewinnt man leicht den Eindruck, dass, wenngleich die allgemeinen Umrisse des Knochenskelettes ihre Contouren bewahrt haben, trotzdem die Gelenkenden stark difformirt sind: das Capitulum radii lässt sich nicht ganz genau abtasten, der Armspindelhöcker ist gespalten, abgeflacht und fast dreimal so gross (Fig. 1 *a*). Ausserhalb der der Palpation zugänglichen Knochenverdickungen ist die Gelenkgegend bei Befühlen weich, die Gruben sind verstrichen, wahrscheinlich durch das Exsudat bedingt. Crepitation wird im Gelenk nicht wahrgenommen. Beim Punktiren gelang es mir, nur ein verhältnissmässig geringes Quantum von Flüssigkeit zu erhalten, so dass ich die Nadel an verschiedenen Stellen einstechen musste, um eine grössere Menge von Exsudat dem Gelenk zu entziehen, und somit den Kranken von dem für ihn so lästigen Gefühl der Spannung zu befreien. Beim Eindringen der Nadel ins Gelenk stiess sie auf viele Querleisten, welche die Gelenkenden der Knochen von einander trennten, was zur Annahme berechtigt, dass die Knorpel überall mit Bindegewebsmassen bedeckt sein müssen. In den das Gelenk umgebenden Weichtheilen liessen sich keine Knochenpartikelchen durchpalpiren. Vorn an der Flexorenoberfläche ist die Gelenkgegend von erweiterten Venen durchzogen. An den anderen Gelenken sind keine Veränderungen wahrnehmbar. An der Wirbelsäule besteht eine deutlich ausgesprochene Skoliose, im Lendentheil nach links, im Brusttheil nach rechts; bedeutender Gibbus der Rippen rechterseits, wobei die unteren Rippen die grösste Convexität aufweisen. Beim Ueberbeugen des Rumpfes nach vorn gleicht die Skoliose sich etwas aus.

Messungen der unteren Extremitäten ergeben keine Differenzen betreffs ihrer Länge. Die Muskeln des Ober- und Unterschenkels sind links um 2,0 cm voller als rechts; die Hautdecken derselben sind bläulich roth, die Venen nicht erweitert. Oberhalb der linken Kniekehle befindet sich ein blaurother Fleck, der in Form eines Bandes von oben nach unten zu 16 cm lang sich hinzieht. Das Fussgewölbe ist deutlich ausgesprochen. Kopf-, Bart- und Schnurbarthaare gut erhalten. Augenbrauen nicht sehr dicht, aber genügend entwickelt. Dolichokephalische Configuration des Kopfes normal. Bewusstsein normal, desgl. Sprache. Kein Kopfschmerz. Gedächtniss gut. Schlaf ungestört. Sehschärfe, Convergenz normal. Bewegung der Augäpfel frei. Pupillen gleich, von mittlerer Weite, Reaction auf Lichteinfall und Convergenz; kein Nystagmus. Sensitive und motorische Aeste des Quintus normal. Der obere Abschnitt des N. facialis normal; unbedeutendes Verstrichensein der linken Nasolabialfalte. Beim Aufblasen der Wangen, Vorweisen der Zahnreihen fällt die Differenz der Falten fort. Dem entsprechend fehlen links oben und unten einige Zähne. Die Nase ist etwas gebogen mit der Convexität nach links, mit der Spitze nach rechts. Uvula normal gelagert; Gaumenreflex vorhanden. Nn. acusticus, glossopharyngeus, vagus, accessorius und hypoglossus normal. Kopf und Rumpf lassen sich nach allen Richtungen hin frei bewegen. Beklopfen der Wirbelsäule schmerzlos. Bestreichen der Rücken- und Brusthautdecken mit dem Percussionshammer hinterlässt für lange Zeit Streifen.

Pat. kann die rechte Hand etwas über die Horizontale erheben, sie auf Brust und Rücken legen. Der M. deltoides ist beiderseits etwas abgeflacht; Lungen und Herz gesund. Milz, von der 7. Rippe, erreicht nach vorn die Lin. axillar. anter., untere Grenze nicht palpabel.

In den ersten Tagen des Hospitalaufenthaltes fieberte Pat. (Temp. 40,5°) stark, als aber nach Ruhigstellung des Ellbogengelenkes die Geschwulst abnahm, und durch die Punktion die Schwellung sich noch verminderte, konnte das erkrankte Gelenk nicht weiter für das bestehende Fieber verantwortlich gemacht werden, zumal das letztere einen intermittirenden Typus angenommen hatte. Chinin beseitigte die Intermittens bald so, dass Pat., zufrieden mit dem erreichten Resultat, das Spital zu verlassen wünschte. Es trat später wieder eine Intermittensattacke auf, die bald auf Chinin verschwand.

Der Tastsinn war überall mit Ausnahme der beiden Handtellerflächen, an welchen das Berühren mit Watte vollends nicht verspürt wurde, gut erhalten. Die Schmerzempfindung erwies sich normal an den Hautdecken des Gesichtes, Rumpfes und der unteren Extremitäten, aber stark vermindert beiderseits an den oberen, wenngleich Pat. tiefe Nadelstiche ziemlich genau angeben konnte. Temperatursinn stark herabgesetzt an beiden oberen Extremitäten, an den Fossae supraspinatae und an der Hinterfläche beider Handwurzeln. An den oberen Extremitäten in ihrer ganzen Ausdehnung vermag Pat. Differenzen von 16,0° nicht anzugeben. An der rechten Thoraxhälfte ist Pat. nicht im stande 4,0° zu unterscheiden, wogegen links und unterhalb der Brustwarzen, sowie auch am Unterleibe eine Differenz von 2,0° leicht bestimmt wird. Hinten im Bereiche der Regio supraspinata d. werden 9,0°, an der Regio supraspinata sin. 5,0° nicht unterschieden; Differenzen von 2,0° bestimmt Pat. leicht beiderseits von unterhalb der Spina scapulae bis zu den Glutäen, wo wiederum Unterschiede von 3,0° nicht percipirt werden. An der Hinterfläche der Oberschenkel kann Pat. rechts 5,0°, links 3,0° nicht unterscheiden und Differenzen von 6,0° nicht wahrnehmen an der Hinterfläche beider Unterschenkel. An der Vorderfläche der unteren Extremitäten differenzirt Pat. 3,0°, an den Dorsa pedum beiderseits 2,0°.

Muskelsinn überall erhalten. Keine Ataxie, weder in den oberen, noch in den unteren Extremitäten. Gang regelmässig. Bei geschlossenen Augen und nebeneinandergestellten Beinen Schwanken. Stehen auf einem Bein schwer, bei geschlossenen Augen unmöglich. Alle Bewegungen der unteren Extremitäten normal. Reflexe vom M. triceps schwach ausgesprochen, vom M. biceps nicht vorhanden. Rechts fehlen die Reflexe vollständig Patellarreflexe beiderseits gesteigert. Stark ausgesprochener Clonus der Patella beiderseits, besonders links. Fussclonus beiderseits ziemlich scharf ausgesprochen. Plantarreflex lebhaft.

Beim Faradisiren der Nerven und Muskeln der Schulter, des Ober- und Vorderarmes beiderseits ausgiebige Contractionen. Thenar sin., Hypothenar sin. und die Interossei sin. contrahiren sich nicht besonders. Die Interossei dextr. contrahiren sich kaum, selbst bei Anwendung von sehr starken Strömen, Thenar und Hypothenar dextr. ergeben fast gar keine Contractionen.

Wie bereits angeführt, nahm die Schwellung des Gelenkes rasch ab, die Ambustur an der Schulter verheilte, das Fieber schwand auf Chiningebrauch, so dass Pat., zufrieden mit dem günstigen Verlauf seines Leidens, dringend seine Entlassung aus dem Hause forderte. Jegliche Vorstellungen über die Nothwendigkeit, die luxirte Extremität zu immobilisiren, blieben erfolglos, und Pat. verliess bald das Haus.

Auch in diesem Fall sehen wir ein altes Leiden im Ellbogengelenk, das ohne nachweisbaren Grund entstanden sich viele Jahre hinzog, ohne im Kranken irgend welche Besorgniss zu erregen, sowie auch ihn selbst nicht bei seiner Beschäftigung zu stören. Die Sachlage aber änderte sich beim Auftreten der Eiterung.

Das peinlichste Ausfragen des Kranken in Bezug auf ein Trauma führte zu keinem Resultat, und Patient bestand fest darauf, dass der Process sich langsam und allmählich entwickelt hatte.

Fall III. Arthropathie der rechten Schulter leichten Grades. Arthropathie des linken Ellbogens. Difformität der Finger und Veränderung der Nägel. Skoliose nach rechts. Verbrennungen. Herabsetzung der Schmerzempfindlichkeit und Thermoanästhesie der oberen Extremitäten.

Den vorliegenden Fall beobachtete ich ambulant. Iwan B., Landmann, 52 Jahre alt, wandte sich an mich am 11. April 1896 mit Beschwerden über Schmerzen in der rechten Schulter und ein gewisses Unbeholfensein, das vor etwa 2 Wochen, als er eine linkische Bewegung mit der Hand ausführte, aufgetreten. Die Inspection des Kranken ergab eine viel vollere Schulter rechts als links, passiv nach allen Richtungen hin beweglich, wobei man eine leichte Crepitation wahrnahm. Rechts ist das Caput humeri voller als links. Freie Fragmente lassen sich in der Gelenkhöhle nicht abtasten. Ein genaues Palpiren des Knochenskeletts der Schulter ist durch die bedeutende Schwellung (Hämorrhagie) erschwert. Die Vorderfläche der rechten Schulter und das Bereich des Pectoralis major sind von stark erweiterten Venen durchzogen. Die weitere Untersuchung ergab eine ganze Reihe von anderen Veränderungen, über welche jedoch Pat. nicht klagte und angab, dass dieselben lange bereits bestehen und ihn wenig belästigen. Besonders war dies der Fall beim linken Ellbogen, der sowohl im radio-ulnaren als auch im antero-posterioren Diameter verdickt war. Das Olecranon ist ganz besonders aufgetrieben, bedeutend verdickt, difformirt, wenngleich es im Ganzen seine Form bewahrt hat. Der Condylus internus humeri ist stark verdickt, so dass man ihn als stark hervorspringenden (im Vergleich mit dem Condylus externus) knöchernen Höcker durchfühlt. Das Capitulum radii ist etwas vergrössert und wird bei radialem Dislociren des Vorderarms gefühlt. Bei Bewegungen nimmt man im Gelenk Crepitation wahr. Sowohl active als auch passive Bewegungen geschehen in fast normalen Grenzen. Seitliche Beweglichkeit war bei passiven Bewegungen erhalten. Pat. verspürt keinerlei Schmerz im Ellbogengelenk und arbeitet vollstän-

dig unbehindert mit dieser Hand. Beide Hände sind entstellt: an der rechten sind nur 3 Finger; der Zeigefinger fehlt ganz bereits von der Artic. metarcapo-phalang., vom Daumen ist ein unregelmässiger Stummel in Form eines Hautwulstes schon im Bereiche des Carpalgel. übrig geblieben. Beide Stummel sind nach Angaben des Pat. das Resultat einer Maschinenverletzung. Die übrig gebliebenen Finger sind leicht flectirt und bieten keine besonderen Veränderungen dar. Um so mehr ist die linke Hand entstellt: vom Zeigefinger fehlt ein Theil der Endphalanx, der Nagel ist bedeutend verkürzt, entstellt; am Daumen, dessen Kuppe etwas aufgetrieben, ist der Nagel stark entstellt, gespalten, verdickt und gerissen. Die übrigen Finger sind leicht contrahirt; die Nägel an denselben haben nur ihre Glätte eingebüsst. Bedeutende Skoliose fast des ganzen Rückentheils der Wirbelsäule nach rechts mit bedeutendem, schon seit lange bestehendem Buckel der Rippe. Am inneren Winkel der rechten Scapula befindet sich eine flache, fast thalergrosse Narbe, von einer Brandwunde herrührend; auf gleichem Niveau mit der eben beschriebenen Narbe befindet sich eine zweite längliche an der Wirbelsäule.

Eine flüchtige Untersuchung der Sensibilität ergab überall normalen Tastsinn und bedeutend herabgesetzte Schmerzempfindlichkeit im Bereiche der oberen Extremitäten, hauptsächlich rechterseits, wobei dieselbe an der Schulter und am Oberarm viel schärfer ist, als an der Handwurzel. Die Prüfung des Temperatursinnes constatirte eine bedeutende Thermoanästhesie in weiterer Ausdehnung als die herabgesetzte Schmerzempfindlichkeit. Die Zone der Thermoanästhesie umschliesst die oberen Extremitäten, die vordere Fläche der Brust und die obere Hälfte des Rückens. Nach unten zu gleicht die Anästhesie sich allmählich aus. An den oberen Extremitäten und am oberen Theil des Rumpfes ist diese Herabsetzung sehr markant. Pat. kann Differenzen von 20° nicht unterscheiden. Die unteren Extremitäten bieten keine besonderen Abweichungen dar. Der Kranke fand sich ein zweites Mal in meiner Sprechstunde ein mit der Bitte, ihm nochmals dieselbe Salbe, welche ihm eine grosse Erleichterung im rechten Schultergelenk gebracht, zu verordnen, aber auf den Vorschlag behufs einer genaueren Untersuchung ins Spital zu treten, antwortete er abschlägig.

Auch hier hat das Gelenkleiden sich allmählich entwickelt, und der Kranke sucht ärztliche Hülfe wegen eines Trauma des am allerwenigsten betroffenen Gelenkes auf. Die viel schwereren Veränderungen des Ellbogengelenks beachtet der Kranke gar nicht: er gebraucht es bei der Arbeit gleich einem gesunden. In der That, ungeachtet der starken Difformität des Gelenks, ist die Beweglichkeit in demselben gut erhalten.[1])

1) In der letzten Zeit ging mir die Nachricht zu, dass Patient im Spital verstorben, und bei der vorgenommenen Autopsie eine exquisit ausgesprochene Syringomyelie constatirt wurde.

Fall IV. Arthropathie des linken Ellbogens und der Articul: sterno-clavicularis sin. Asymmetrie des Gesichts. Skoliose des Hals- und Brusttheils. Leichter Nystagmus. Schmerz- und Thermoanästhesie. Circumscripte Nekrose des unteren Endes des Oberarmbeins in Form kleiner Sequester. Resection ohne Narkose.

Peter Matwejew, 25 Jahre alt. Landmann aus dem Tulaschen Gouvernement. Kommt ins Haus am 12. April 1895. Die Anamnese ergiebt Folgendes: Vater des Pat. ist 70 Jahre alt, zum 3. Male verheirathet und leidet an Asthma und Husten. Mutter an Phthisis verstorben. Pat. hat 4 Brüder von einer anderen Mutter und zwei leibliche Schwestern; eine von ihnen ist vollkommen gesund und verheirathet, die zweite, 30. a. n. stumm. Pat. ist 7 Jahre mit einem gesunden Weibe verheirathet, hat 2 Kinder, einen Knaben von 2 Jahren, der am Leben, und ein Mädchen, das 6 Wochen nach der Geburt an irgend einer Krankheit gestorben. Luem negat, hatte aber an der linken Hand einen juckenden Ausschlag, der nach Anwendung von Schwefel und Theer verging. Mässiger Schnapstrinker, kein Raucher. Arbeitet meist auf dem Lande. 17 Jahre alt acquirirte er infolge einer Erkältung eine fieberhafte Erkrankung mit Seitenstechen links und Husten, was ihn gegen 6 Wochen ans Bett fesselte. Bald darauf stellte sich eine Contractur des rechten Knies ein, Pat. konnte nur gebückt gehen; das hielt ca. 2 Monate an, worauf die Contractur bei Anwendung von warmen localen Bädern nach und nach abnahm. Anfang October 1895 fiel Pat., wobei er mit dem Rücken stark aufschlug. Das Fallen ereignete sich beim Aufladen einer Fuhre, wobei die beim Anziehen des Strickes in der Schlinge befindliche Stange brach, Pat. mit Wucht auf den Rücken fiel, aber bald aufstand und sich wohl fühlte. Erst 2 Wochen später bemerkte Pat. zufällig, dass an dem bis hierzu völlig gesunden linken Ellbogen eine kleine Wunde, die 4 Tage nachher Eiter zu secerniren begann, vorhanden war. Allmählich begann das linke Ellbogengelenk merklich zu schwellen, und aus der Wunde schied sich Eiter in nicht sehr reichlicher Menge aus. Nach $2^1/_2$ monatlichem Bestehen schloss sich die kleine Wunde spontan, aber bald brach eine zweite unterhalb des Olecranon auf. Das Gelenk schwoll mit der Zeit immer mehr an, und Anfang Februar 1896 bemerkte Pat. eine Schwellung der Artic. sterno-clavicularis sin. Auch hier vergrösserte sich allmählich die Intumescenz, behinderte zwar unbedeutend das Athmen so lange, bis die Geschwulst aufbrach und eine ziemlich grosse Menge von Eiter entleerte. Weder in der Hand, noch im Claviculargelenk verspürte Pat. irgendwelche besondere Schmerzen, seine Arbeit konnte er jedoch nicht verrichten, theils infolge der Verdickung des linken Ellbogens und Schwäche der linken Hand, theils infolge heftiger Kopfschmerzen so, dass er fast den ganzen Winter zu Bett lag und erst im April auf Anrathen der dortigen Aerzte, um Hülfe zu suchen, nach Moskau kam. Bei der Untersuchung des Pat. wurde Folgendes constatirt: Statur grösser als das Mittel, kräftiger Knochenbau, gut entwickelte Musculatur, Fettpolster besser, als man es gewöhnlich bei russischen Landleuten anzutreffen pflegt. Gesicht voll, rund, Wangen von röthlichem Colorit. Pat. macht im ganzen den Eindruck eines wohlgenährten Menschen. Haupthaare und Augenbrauen

dicht, wogegen sie am Bart, Schnurbart und Wangen spärlich sind. Die ganze linke Gesichtshälfte (Stirn, Jochbein) merklich abgeflacht so, dass das Gesicht nicht symmetrisch erscheint. Das linke obere Lid überdeckt die Hornhaut etwas ausgiebiger als rechts. Abstand von der Nasenwurzel bis zum Hinterhauptshöcker rechts 29,0 cm, links 27,5 cm. Abstand von der Nasenwurzel bis zum Antitragus ist rechts fast um 1 cm grösser als links. An der rechten Schulter zwei bewegliche, strahlenförmige Narben, ihrer Entstehung nach zeitlich verschieden: die eine rosafarben, die andere farblos. Beide stammen nach Angabe des Pat. von kleinen Wunden, letztere sind aber nicht durch Verbrennungen hervorgerufen. Die linke obere Extremität ist bläulich verfärbt und fühlt sich kalt an, was besonders ausgesprochen an der Handwurzel, die durch ihre Färbung besonders von der rechten absticht, wenngleich die letztere auch bläulich ist, sich kalt anfühlt und ihrerseits von der Hautfarbe der rechten Schulter und des Oberarmes stark absticht. Die bläuliche Verfärbung der Hautdecken der Handwurzeln ist nicht immer gleich; ihre Intensität wechselt. Das linke Ellbogengelenk ist stark geschwollen und unter einem Winkel von 145° flectirt. Active Beweglichkeit im Gelenk erhalten nach einer Seite bis zu 90° nach der anderen bis zu 155°, die passive noch etwas ausgiebiger. Pronation sowohl activ als auch passiv erhalten. Supination der linken Handwurzel etwas beschränkt. Circumferenz des linken Ellbogens 47 cm, des rechten 27 cm, für die Mitte der linken Schulter 29 cm, der rechten 27 cm, für die Mitte des linken Vorderarmes 21,5 cm, des rechten 24 cm.

Im Verlaufe von einigen Tagen des Spitalaufenthaltes nahm die Ellbogengeschwulst bedeutend ab, die Circumferenz ging von 47 cm auf 39 cm zurück. Beim Palpiren der Ellbogengegend hat es den Anschein, als ob an dieser Verdickung am allermeisten das untere Ende des Humerus, welches augenfällig vergrössert und difformirt besonders am Condylus ext. theilnimmt, während der Condylus int. nicht deutlich genug abgetastet werden kann (Fig. 2). Das Capitulum radii lässt sich gar nicht palpiren, weil der vergrösserte Condylus ext. es gewissermaassen verdeckt und von oben her überlagert, anderseits aber die Geschwulst der Weichtheile ein genaues Abtasten noch mehr erschwert, wenngleich mit ziemlicher Wahrscheinlichkeit behauptet werden darf, dass das Capitulum radii nicht verdickt ist. Der anteroposteriore Durchmesser des Gelenkes ist zwar vergrössert, aber nicht so bedeutend wie der laterale. Das obere Ende der Ulna erscheint ebenfalls difformirt und verdickt, wenngleich man sich keine bestimmte Vorstellung über Form und Charakter der Difformität machen kann, zumal die ganze Gelenkgegend infiltrirt und stellenweise mit Exsudat, das an bestimmten Stellen angesammelt, z. B. am Condylus int., wo auch deutliche Fluctuation gefühlt wird, eingenommen ist. In einigen Tagen des Spitalaufenthaltes ging die Schwellung des Gelenkes unter Ruhelagerung und comprimirendem Verband etwas zurück, die Spannung nahm bedeutend ab, wenngleich man auch einige Tage später noch wahrnehmen konnte, dass die dem Gelenk anliegenden Weichtheile ödematös waren. Das Gelenk ist ziemlich fest durch seinen Bandapparat fixirt; Pat. kann es bewegen, wenngleich er die Hand über die Horizontale nicht zu erheben vermag, was übrigens auch mit grosser Mühe ge-

schieht. Trotz des ziemlich bedeutenden Exsudates im Gelenk und der periarticulären Gegend ist das Gelenk dermaassen schlotternd, dass die

Fig. 2.

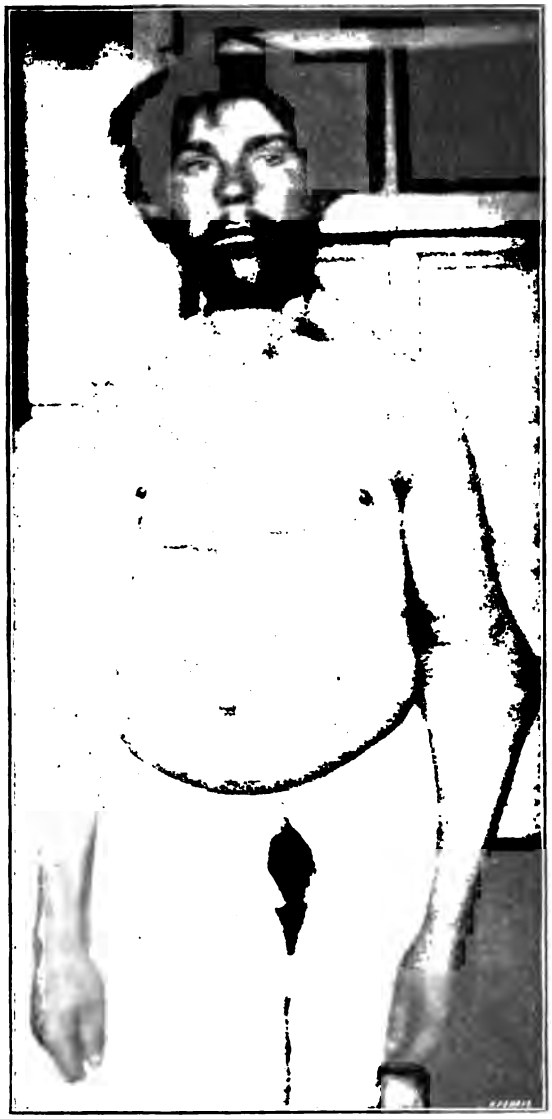

seitliche Beweglichkeit sehr ausgiebig ist. Im ganzen ist die active Beweglichkeit ziemlich gut erhalten, und Pat. vermag fast unbehindert seine

linke Hand nach hinten zu führen, auf die rechte Schulter zu legen und nach vorn bis zur Horizontalen zu erheben. Bei seitlichen forcirten Bewegungen, wie auch bei Flexion und Extension nimmt man im Gelenk keine Crepitation wahr. Im weiteren Verlauf gelang es, die Lagerung der veränderten Theile zu einander zu bestimmen und Crepitation festzustellen. An der Extensorenfläche des Gelenkes im Bereiche des Olecranon nimmt man 2 Narben von unregelmässiger Form wahr. Die Artic. carpi bietet keinerlei Abweichungen dar. Die Eminentiae carpi radialis et ulnaris sind ganz verstrichen. Der Mittelfinger der linken Hand ist flectirt, aber nur im Bereiche von 160° im centralen Interphalangealgelenk mit gewisser Einschränkung in der Beweglichkeit. An den Nägeln sind kleine querverlaufende Furchen. An der rechten Hand sind die Nägel fast glatt und regelmässig, ausgenommen denjenigen des kleinen Fingers, der quer zerklüftet und uneben ist. Der Kraftsinn der linken Hand, besonders der Handwurzel ist bedeutend herabgesetzt. Die Beweglichkeit der Finger ist gut erhalten mit Ausnahme der Gegenstellung des Daumens zum kleinen. Die Bewegungen in den Artic. carpi, mit Ausnahme der Extension im linken, erfolgen regelrecht. Die Artic. sterno-clavicul. sin. erscheint aufgetrieben und die dieselbe überdeckende Haut etwas geröthet. In der Mitte der Hervorwölbung befindet sich eine etwas eitrige Flüssigkeit secernirender Fistelgang. Bei der Sondenuntersuchung stiess man nirgends auf entblösste oder unebene, sondern mit Weichtheilen überdeckte Knochen. Die Sonde dringt ziemlich tief vor, aber stets in der Richtung nach hinten. Die Auftreibung des Sternoclaviculargelenkes ist fast ausschliesslich durch die Verdickung der Sternalpartie des Schlüsselbeines, das, abgesehen von dem oberen Theil, der, zu einem Fortsatz ausgezogen, sich ziemlich hoch erhebt und vom Niveau des Ringknorpels etwa um Fingerbreite absteht, ziemlich gleichmässig aufgetrieben, bedingt ist. Jenseits des Gelenkendes ist die Clavicula nicht verdickt und unterscheidet sich durch nichts von der vollständig normal entwickelten rechten. In den einigen Tagen des Spitalaufenthaltes schloss sich der Fistelgang durch Verbinden mit sterilisirter Gaze. Versuche, den Finger von hinten her unter die Geschwulst einzuführen, misslingen. Bei Druck auf das Sternalende des Schlüsselbeines im entsprechenden Gelenk wird eine ausgiebigere als unter normalen Verhältnissen mögliche Beweglichkeit constatirt. Druck auf das aufgetriebene Ende des Knochens ist schmerzlos. Die linken Halsdrüsen sind etwas vergrössert. Die Geschwulst liegt unmittelbar der Haut an so, dass die Insertion des M. sterno-cleidomast. etwas erhoben ist, Fossae supra et infraclavicularis ganz verstrichen wie auch die Wölbung der linken Schulter, die tiefer stehend erscheint. Beweglichkeit im linken Schultergelenk ebenfalls beschränkt. Beim Einwärtsdrehen der linken Hand tritt auf der Brust ein Wulst, der vom Sternalende der Clavicula zur Schulter, an der Insertionsstelle des Pectoralis maj., sich hinzieht, hervor. Beim Palpiren ist diese Hervorbuchtung von weicher Consistenz und besteht aus demjenigen Theil der Muskelfasern des Pectoralis maj., welcher an dem früher angeführten Ende der Clavicula inserirt. Infolge der Vorwölbung der Muskelinsertionsstelle ist, selbstverständlich, der an dem hervorgestülpten Ende sich ansetzende Muskelfasertheil erhoben. Nach Angaben des Pat. besteht bei ihm seit seiner Kindheit eine vom 4. oder 5. Hals- bis zum

8.—9. Brustwirbel sich erstreckende Skoliose, mit der Convexität nach links. Erstere ist fixirt und bei Vornüberbeugen des Pat. fast unveränderlich. Zwischen der Wirbelsäule und dem inneren, oberen, linken Scapularwinkel nimmt man eine diffuse, knöcherne, nicht scharf begrenzte Anschwellung wahr. Das Schulterblatt selbst ist beweglich und kommt auf diese knöcherne Geschwulst, welche durch die verdickten und stark gekrümmten Rippen (3—6) bedingt ist, zu liegen, wenn man die Hand nach hinten führt. Von oben her kann man die einzelnen, zwar stark verdickten Rippen abtasten; von 3 oder 4 Rippen sind die Intercostalräume nur schwer durchzufühlen, aber der Charakter dieser Verdickung ergiebt sich aus der Richtung — diese compacte Knochenmasse hat den Verlauf der Rippen innegehalten —, die schief von der Wirbelsäule von oben innen nach aussen unten zum oberen inneren Winkel des Schulterblattes verläuft.

Sensorium normal. Gedächtniss bereits seit der Kindheit nicht besonders. Percussion des Kopfes schmerzlos; Kopfschmerzen nur im verflossenen Winter, als Pat. infolge des Eiterungsprocesses im linken Ellbogen zu Bette lag. Geruchs- und Geschmacksorgane vollkommen normal. Pupillen von Mittelweite. Accommodationsreaction regelrecht. Schluss der Lider und Bewegung der Augäpfel nach allen Richtungen hin normal, bei Bewegungen in der Transversalebene leichter Nystagmus. Gehör beiderseits gut. Hervorstrecken der Zunge in der Medianlinie, Schlucken unbehindert. Zähne gut erhalten. Sprache regelmässig. Appetit gut. Gastrointestinaltractus, Herz, Lungen, Nieren bieten keine Abweichungen dar. Temperatur schwankt in normalen Grenzen.

Bei Prüfung der Sensibilität erweist sich der Tastsinn überall gut erhalten. Nadelstiche werden am Gesicht und den unteren Extremitäten gut empfunden, wogegen Stiche an der linken Clavicularregion gar nicht verspürt und vom Pat. bloss als Berühren vermerkt werden. Unterhalb des Schlüsselbeines ist die Schmerzempfindlichkeit weniger abgestumpft und im Bereich der Brustwarze schon normal. Hinten oberhalb der Scapula ist die Schmerzempfindlichkeit auch herabgesetzt. Am markantesten ist die Schmerzempfindlichkeit an der linken Extremität herabgesetzt, ganz besonders an der Mitte der Schulter, nach unten zu gleicht sie sich allmählich aus, wobei an der Palma manus ein Nadelstich stärker als am Dorsum empfunden wird. Rechts besteht Anästhesie nur über der Clavicula, wogegen an der Schulter und am oberen Theil des Vorderarmes nur Hypästhesie vorliegt. Am rechten Handteller werden Nadelstiche immer genau angegeben. Der Temperatursinn ist bedeutend abgeschwächt an der ganzen linken oberen Extremität; oberhalb der Clavicula und Scapula vermag Pat. Differenzen von 18—34° nicht zu unterscheiden, wogegen rechterseits an den entsprechenden Stellen nur solche von 5° nicht percipirt werden. Es werden nicht wahrgenommen an der Schulter Differenzen von 10°, an der Ellbogengegend vorn solche von 15°, am Handteller von 8°, an der Hinterfläche der Schulter von 8°, an den Vorderarmen und Dorsum manus von 10°, an der rechten Schulter vorn von 5°, wogegen am Vorderarm und Handteller Differenzen von 3° gut bestimmt werden. An allen übrigen Stellen des Körpers ist der Temperatursinn normal. Tricepsreflex rechts abge-

schwächt, Biceps desgl., links fehlt er ganz. Kniephänomen gesteigert, kein Patellarclonus. Achillessehnenreflex vorhanden, links leichter Fussclonus. Bauchdeckenreflex rechts nicht vorhanden, links nur schwach angedeutet. Cremasterreflex beiderseits gut ausgesprochen. Muskelsinn überall vorhanden, weder Polyästhesie, noch Dysästhesie. Ganz normal. Bei geschlossenen Augen leichtes Schwanken. Bestreichen der Haut mit irgend einem Gegenstand hinterlässt rothe Streifen.

Während des Spitalaufenthaltes nahm die Geschwulst des Ellbogengelenkes etwas ab und verheilte der ins Sternoclaviculargelenk führende Fistelgang. Am 28. März trat ohne triftigen Grund am Condylus ext. des linken Oberarmbeines eine etwa hühnereigrosse, fluctuirende Geschwulst auf. Bei der Incision erhielt man eitrige Flüssigkeit und Fetzen von mit einer geleeartigen Masse durchtränktem, nekrotischem Gewebe. Den Sack für einen periarticulären Abscess haltend, incidirte man nach Möglichkeit breit, jedoch gelang es nicht, von ihm in die Gelenkhöhle einzudringen, wenngleich man am nächsten Tag aus der Drainage Synovialflüssigkeit heraussickern sah. Die Eiterung ging auf die Gelenkhöhle über, und Pat. begann zu fiebern. Das Drain wurde in die Gelenkhöhle eingeführt und dieselbe durchgespült. Es sei bemerkt, dass der Eiterungsprocess sich unmittelbar dem Auftreten der Crepitation anschloss. Wie schon oben angeführt, war im Gelenk keine Crepitation wahrnehmbar, und erst einige Tage vor dem Entstehen des Abscesses liess sich dieselbe, worauf weiter unten hingewiesen werden wird, durch die Anwesenheit mehr oder weniger beweglicher Sequester bedingt, nachweisen. 10 Tage später nach dem Entstehen der 1. Geschwulst trat eine zweite medianwärts, etwas höher als der Condylus inter. gelegen, auf. Nach der Incision dieses Abscesses spülte man die Gelenkhöhle durch. Wir hatten somit zwei drainirte Gänge, und allem Anscheine nach durfte man auf einen guten Abfluss rechnen, dessen ungeachtet fieberte Pat. bald mehr, bald weniger noch etwa 2 Wochen. Um das veranlassende Moment zu eruiren, wurden beide Fistelgänge breit incidirt, dann mit dem Finger, welcher bis an die Cavitas sigmoidea ulnae vordrang, das Gelenk untersucht. Ich fand dasselbe geschrumpft, vom Knorpelüberzug entblösst und statt dessen mit einer dünnen Bindegewebsmembran ausgekleidet. Die Gelenkflächen der Ulna und des Radius merklich verdickt und am verdickten Ende des Humerus mehrere kleine Sequester, von denen zwei sich entfernen liessen, der dritte sass ziemlich fest und konnte erst später extrahirt werden. Die Sequester, kleine Knochenpartikel von 1,0 cm Länge und 0,5 cm Breite, bestanden aus der Knochenspongiosa, auf deren einer Seite die feste Masse der Compacta erhalten war, was zum Schluss berechtigte, dass beide Sequester einen Theil des Gelenkendes darstellten. Interessant ist der Umstand, dass beide Sequester frei nicht in der Knochenmasse, sondern von einer ziemlich dicken Schicht glatten Bindegewebes umhüllt waren. Die unbewegliche Rauhigkeit an einer Stelle erwies sich später, was ich bereits angeführt, ebenfalls als Sequester. Nach Extraction der Sequester begann die Eiterung schnell abzunehmen, und das zeitweise früher bestandene Fieber schwand gänzlich. Mitte Juli, i. e., zwei Wochen nach Entfernung der Sequester bemerkte ich an der Hautdecke der Convexität des Olceranon einen circumscripten, etwa einem Zweimark-

stück entsprechend grossen dunkelrothen Fleck; letzterem wurde keine besondere Bedeutung zugemessen, weil man ziemlich häufig eine weniger oder mehr begrenzte Röthung der Haut im Bereiche des erkrankten Gelenkes beobachtet hatte. Tags darauf war ich nicht wenig erstaunt, im Bereiche der angeführten Röthe eine Hautnekrose, welche die Haut, das Unterhautzellgewebe bis zum Periost betraf, vorzufinden. Das abgestorbene Gewebe wurde nach Möglichkeit ganz abgetragen, wobei ein rundes, gleichsam mit einem Locheisen durchschlagenes Ulcus, dessen Boden das die hintere Fläche des Olecranon überkleidende Periost darstellte, sich präsentirte. Nach einigen Tagen begann die Wunde zu granuliren und sich rasch zu überhäuten.

Infolge meines Urlaubes sah ich Pat. fast den ganzen August nicht; ich erfuhr, dass Ende August sich bei ihm wiederum eine Röthung im Bereiche des Ellbogens eingestellt hatte, und er stark fieberte. Am 9. Sept., als ich Pat. wiederum sah, hatte er hohes Fieber, der Condylus ext. war entblösst, und das Gelenk stark eiternd. Nachdem ich den vorhandenen Fistelgang erweitert, beschränkte sich die Eiterung, und das Fieber liess nach. Da der Condylus noch immer entblösst blieb, beschloss ich am 22. Sept., denselben ohne Narkose durch operatives Einschreiten zu entfernen. Durch einen äusseren Schnitt im unteren Theil des Oberarmbeines spaltete ich breit das Gelenk. Der entblösste Theil des Condylus ext. war stark hervorgebuchtet, von Osteophyten bedeckt und etwas verdickt. Mit dem Meissel wurde der ganze difformirte verdickte, vom Periost entblösste Theil des Condyl. ext. abgetragen, hierauf die Gelenkhöhle untersucht, wobei ich folgenden Befund constatirte: überall fehlt der Knorpelüberzug und ist durch weiches Gewebe, dem Anscheine nach Bindegewebe, das hier und da zottenartig ist, ersetzt. Die Zotten sind weisslich, von ziemlich fester Consistenz, ziemlich stark entwickelt und kleiden die Gelenkhöhle, welche infolge dessen ziemlich verkleinert ist, aus. Zwischen den sich berührenden Oberflächen des Gelenkes nimmt man an verschiedenen Stellen Leisten, die sich von einem Knochen zum anderen hinziehen, wahr. Das Gelenk ist im ganzen bedeutend difformirt, wenngleich die Entblössung ausschliesslich nur den Condylus ext. betrifft. Das Capitulum radii ist so massenhaft vom Zottengewebe umflochten, dass man es nur mit Mühe sehen kann. Der operative Eingriff und die Exploration des Gelenkes geschahen ohne Narkose; Pat. empfand gar keine Schmerzen und verhielt sich dem an ihm Vorgenommenen gegenüber ganz theilnahmslos. Nur zweimal bei Erweiterung der Hautwunde gab er an, einen unbedeutenden Schmerz zu empfinden. Nach Entfernung des entblössten Theiles wurde das Gelenk drainirt und die Wunde geschlossen. Heilung vollkommen glatt bei normaler Temperatur. 9 Tage später Entfernung der Nähte; Wunde überhäutet mit Ausnahme der Draingänge, aus welchen sich eine gelbliche helle Flüssigkeit ausscheidet. Nach Entfernung der Drainage blieb noch eine kurze Zeit eine unbedeutende Absonderung einer gelblichen Flüssigkeit zurück, die aber kurz darauf versiegte und die Wunde endgültig zum Schluss brachte. Pat. gab nur an, dass er im Ellbogen ein gewisses Unbeholfensein empfinde, das ihn aber nicht besonders behellige; er verlangte nun ziemlich energisch seine Entlassung aus dem Spital. Circumferenz des Ellbogens 30,5 cm, es ist ziemlich schlotternd,

aber Pat. vermag das Gelenk vollkommen frei activ zu flectiren und zu extendiren. Nur das Erheben der Hand nach oben ist infolge der starken Atrophie unmöglich geblieben. Am 24. November 1896 ist Pat. in seine Heimath entlassen worden.

Somit fehlte auch in diesem Fall das locale Trauma. Der Process schloss sich unmittelbar an das Fallen auf den Rücken an, nach welchem das Ergriffenwerden zweier Gelenke auftrat. Ein besonderes Interesse bietet die Affection des Sternoclaviculargelenks dar. Man könnte voraussetzen, dass das Fallen auf den Rücken eine Subluxation oder selbst eine Luxation der Artic. sterno-clavicularis nach sich gezogen; jedoch liegt beim Patienten weder das eine noch das andere vor, denn das Gelenkende des Schlüsselbeins ist nur aufgetrieben in seinem oberen Theil und hat seine normale Lage zum Sternum bewahrt. Als der Fistelgang bestand, ergab die Sondenuntersuchung, dass die Gelenkenden überall mit einer weichen Gewebsmasse bedeckt waren, und nirgends eine Entblössung des Knochens vorlag. Einige Collegen, welche Patientin in der ersten Zeit sahen, dachten an Sarkom des unteren Schulterendes; später war das Diagnosticiren erleichtert: das ausgesprochene Infiltrat und die Röthe des linken Ellbogens verschwanden, der Fistelgang des Sternoclaviculargelenks schloss sich ziemlich rasch; die bedeutende Geschwulst am Rücken in der Nähe der linken Scapula war bloss der Ausdruck der starken Skoliose, aber in den ersten Tagen war auch ich, der ich nicht den ersten Fall von Syringomyelie gesehen hatte, im Zweifel und gab dem Gedanken eines diagnostischen Irrthums Raum. Ich verweise auf diesen Umstand, da er diejenige Bedeutung, welche die Kenntniss solcher Fälle für den Chirurgen hat, zur Evidenz beleuchtet.

Aeusserst wichtig ist meiner Meinung nach auch die in diesem Fall beobachtete spontane circumscripte Nekrose des Knochens. Schlesinger (l. c. S. 62) weist darauf hin, dass solche spontane circumscripte Knochennekrosen sehr charakteristisch für Syringomyelie sind und bei Tabes nur in Ausnahmefällen zur Beobachtung kommen. Er erklärt sich diesen Vorgang in der Weise, dass der entzündliche Process auf das Periost, das in geringerer oder grösserer Ausdehnung zu Grunde geht und nach sich den Untergang des betreffenden Knochenstückes zieht, übergeht. Mir scheint diese Erklärung nicht zutreffend, denn das Zugrundegehen des Periosts sowie einer solchen Knochenpartie, wie eines Gelenkendes, das bekanntlich reich an Gefässen ist, kann nicht von Knochennekrose gefolgt sein. Viel wahrscheinlicher ist es anzunehmen, dass im

Knochen sich ähnliche nekrotische Herde, wie auf der Haut, was wir beim Patienten, bei dem ohne jegliches Trauma eine circumscripte, sich schnell entwickelnde Hautnekrose aufgetreten war, sahen, bilden. Dass im vorliegenden Fall zweifelsohne ein traumatisches Moment fehlte, wird nicht nur durch die verneinende Angabe darüber des vernünftigen Kranken, der seine Hand schonte, sondern auch durch den Umstand, dass die Hand durch eine dicke Watteschicht und Schienenverband geschützt und sich in Suspension befand, erhärtet. Unter solchen Bedingungen entwickelte sich beim Patienten in 2 Tagen eine circumscripte Hautgangrän. Solch eine Nekrose ist an irgend einem beliebigen Abschnitt eines erkrankten Knochengewebes nicht unmöglich. Leicht möglich, dass auch die Eiterung im Gelenke im Zusammenhang mit solch einer localen Nekrose sich ausgebildet hat. Schon früher habe ich darauf hingewiesen, dass ich bei der ersten Untersuchung im Ellbogengelenk keine Crepitation wahrnahm, dieselbe fehlte trotz der bedeutenden Entstellung des Gelenkes; das erklärt sich aus der Abwesenheit entblösster Stellen. Im späteren Verlauf constatirte ich, dass die Gelenkflächen, wenngleich vom Knorpel entblösst, dennoch durch Ueberkleidung mit Bindegewebe relativ glatt waren. Das Auftreten der Crepitation liess sich theils durch Verminderung des Exsudats erklären, wenn auch mit einer gewissen Wahrscheinlichkeit anzunehmen war, dass das Auftreten von circumscripten Nekroseherden im Knochen mit darauf folgendem Zugrundegehen der ihn bedeckenden Weichtheile und Entblössung des Knochens ebenfalls die Crepitation veranlasst haben konnte. Solche Knochennekrosen konnten auch als Ausgangspunkt der sich entwickelnden Eiterung angenommen werden. Von Interesse ist in diesem Fall der Umstand, dass die Resection ohne Narkose von statten ging. Zwar sind solche Eingriffe auch an anderen ausgeführt worden, und einmal gelang es mir, eine Arthrotomie der Schulter ohne Narkose zu machen, dessen ungeachtet halte ich es für ganz besonders angezeigt, nochmals auf diese Thatsache, die eine schwere Anästhesie documentirt und ziemlich selten anzutreffen ist, hinzuweisen, umsomehr als man bei solchen Leiden nur in Ausnahmefällen zu operiren gezwungen ist.

Fall V. Arthropathia articulationis carpi d. Atrophie muscularis carpi d. Scoliosis. Pedes et halluces valgi. Herabsetzung der Schmerzempfindlichkeit. Atrophia musculorum deltoideor. et interosseorum.

Marja A., 53 Jahre alt, kommt ins Haus am 10. April 1896 mit Klagen über Schmerzen in den Knien und Fusssohlen, Dyspnoë, Herz-

klopfen und Kopfschmerz. Temperatur am Eintrittstage 38°, Tags darauf 37,7° und dann normal. Puls 112. Die Anamnese ergiebt: Eltern schon lange gestorben; Pat. seit 35 Jahren verheirathet, 4 Geburten, 3 Kinder starben früh, das vierte, ein Mädchen, ist jetzt 18 Jahre alt. Vor 7 Jahren lag sie im hiesigen Spital 2 Wochen lang an Schmerzen und Schwellung der Gelenke; vor ihrem Eintritt fühlte sie sich etwa 1 Monat krank. Schmerzen und Schwellung in Händen und Füssen stellten sich bei ihr mit dem 18. Jahre ein und währten damals etwa einen Monat. Als die Schmerzen nachgelassen und die Schwellungen geschwunden, bemerkte

Fig. 3.

Pat., dass das rechte Carpalgelenk allmählich anzuschwellen begann und ununterbrochen in diesem Zustande beharrte. Mithin währt der Process in der Articulatio carpi dextra ununterbrochen 35 Jahre, wobei Pat., ohne besondere Schmerzen im Gelenke zu verspüren, und trotz der sich entwickelnden Entstellung des Gelenkes und Schwäche der rechten Hand, mit derselben ihre Arbeit verrichten konnte. Und selbst jetzt suchte Pat. ärztliche Hülfe nicht wegen ihres Handgelenkes, sondern infolge von Schmerzen in den Knie- und Fussgelenken, die etwa vor einem Monat aufgetreten und so heftig waren, dass Pat. die ersten 2 Wochen das Bett hüten musste, auf. Die Aufmerksamkeit des Untersuchers lenkt allem zuvor sich auf die stark entstellte rechte Handwurzel;

sie ist ulnarwärts gerichtet und im Carpalgelenk stark geschwollen. Die grösste Circumferenz des rechten Carpalgelenkes beträgt 24 cm gegen 16,5 cm linkerseits. Die Finger der rechten Handwurzel, mit Ausnahme das Daumens, sind in den Interphalangealgelenken halb flectirt. Am Zeigefinger fehlt die Endphalanx ganz, und nur ein kleiner Rest eines vollständig difformirten Nagels ist übrig geblieben. Der Nagel des Daumens ist abgeflacht, höckerig und quer durchfurcht. Eminentiae carpi radialis et ulnaris verstrichen. Am Dorsum manus deutliche Atrophie der Mm. interossei. An der Volarfalte des 3. und 4. Fingers kleine Narben. Am

Fig. 4.

Ulnarende eine kleine Narbe — das Resultat einer Verbrennung. Die Articul. carpi, wie bereits erwähnt, stark difformirt (Finger 3, 4 und 5) und erscheint, infolge von verschieden grossen knöchernen Verdickungen, aufgetrieben. Die Gelenkenden des Radius und der Ulna erscheinen verhältnissmässig wenig vergrössert, die ganze Entstellung des Gelenkes ist nur durch die Verdickung der Handwurzelknochen bedingt. Die scharf hervorspringende knöcherne Erhebung nimmt man sowohl an der Radial-, als auch Dorsal- und Volargegend wahr; nähert man sich der Ulnargegend, so findet man alle Ossa carpi ebenfalls, wenngleich in geringerem Grade, verdickt und entstellt, mithin nehmen die Veränderungen von der Radial- zur Ulnargegend progressiv ab. Beim Strecken corrigirt sich die

Lage der Handwurzel, aber sich selbst überlassen, nimmt die Handwurzel ihre frühere Lage (ulnare Flexion) wiederum ein. Ueberhaupt lässt sich nur schwer bestimmen, welchen Knochen im speciellen jede knöcherne Erhabenheit entspricht, da einige beweglichere und palpablere Knochenvorsprünge ihrer Form nach nicht an einen einzigen des Metacarpus erinnern, ausserdem lässt sich die Möglichkeit von Knochenneubildungen nicht von der Hand weisen. Im allgemeinen lässt sich sagen, dass alle Knochen des Metacarpus verändert und nicht nur difformirt, sondern auch infolge ihrer Verdickung sowohl zu Radius und Ulna, als auch zu den

Fig. 5.

Ossa carpi und in einem gewissen Grade scheinbar zu einander dislocirt sind. Am zutreffendsten lässt sich dieses, meiner Meinung nach, mit einem zwischen dem unteren Gelenkende der Ulna und des Radius einerseits und der Gelenklinie der Carpalknochen anderseits befindlichen Sack, der mit dem verdickten, difformirten, beweglichen, jedoch dermaassen mit einander verbundenen Carpalknochen, die ein Dislociren unter einander nicht ermöglichen, gefüllt ist, vergleichen. Das Gelenk schlottert dermaassen, dass positive Bewegungen, selbst anormale nicht ausgeschlossen, nach allen Richtungen hin möglich sind. Bei Bewegungen im Gelenk ist Crepitation wahrnehmbar. Active Beweglichkeit stark begrenzt; Kraftsinn der Hand bedeutend herabgesetzt. Dorsum manus von erweiterten Venen durchzogen.

Das rechte Ellbogengelenk ist durch einen Erguss etwas erweitert, aber seit dem Hospitalaufenthalt ist die Schwellung dieses Gelenkes bei weitem zurückgegangen. Vor 7 Jahren bestand nach Angaben der Pat.

in diesem Gelenk eine Luxation, die Knochen waren aus einander gewichen, nach der Einrenkung ging alles bald zur Norm zurück, und jetzt lässt sich, abgesehen von einer gewissen Verdickung des Gelenkes (um 0,5 cm) nichts Besonderes vermerken. Alle Bewegungen in diesem Gelenk sind normal. Zu Anfang des Spitalaufenthaltes war in diesem Gelenk, wie auch in demjenigen der rechten Schulter Crepitation wahrnehmbar. Die linke Handwurzel bietet mit Ausnahme einer Contractur der Interphalangealgelenke hauptsächlich am kleinen Finger, keinerlei Veränderungen dar. Die Nägel der linken Hand sind weniger auffallend verändert als diejenigen der rechten. Beweglichkeit der Handwurzel gut erhalten. Am Rücken einige Narben; eine von ihnen von grösserem Umfange über dem rechten Schulterblatt, eine zweite — stark eingezogen — unter dem linken Hypochondrium, die übrigen, von kleinerem Umfange, liegen zerstreut; über die Entstehung einer jeden Narbe im speciellen kann Pat. keine näheren Angaben machen, nur von einer grossen weiss sie, dass dieselbe von einem Furunkel herrührt.

Wirbelsäule mit der Convexität der Mitte der Scapula entsprechend, nach links verbogen. Bewegungen der Wirbelsäule vollziehen sich normal. Rechte Brustdrüse bei weitem grösser als die linke.

Rechtes Kniegelenk stark geschwollen und schmerzhaft, linkes bloss schmerzhaft; sowohl Schwellung als auch Schmerz schwinden schnell nach Salicylgebrauch. Hautdecken der Unterschenkel leicht marmorirt. Beide Fusssohlen und grosse Zehen befinden sich in prononcirter Pes et Hallux-Valgusstellung. Bei der Inspection von hinten ist die Verkrümmung der beiden Fusssohlen medianwärts besonders markant. Der mediane Fussrand steht tiefer, der laterale etwas erhaben. Ein Fussgewölbe fehlt gänzlich; der mediale Fussrand bildet eine ununterbrochene Linie, das Aufnehmen eines Abdruckes ergiebt einen vollständigen Plattfuss, was aber Pat. dennoch ziemlich frei zu gehen nicht hindert. An den Fusssohlen keine Points douloureux.

Pat. ist von normaler Statur, hager. Percussion des Kopfes schmerzlos; Kopfschmerzen häufig. An der rechten Cornea eine kleine, seit dem 18. Lebensjahre bestehende Synechie. Kein Nystagmus. Seit der letzten Zeit Appetit schlecht. Intestinaltractus bietet keine Abnormitäten dar. Leber etwas druckempfindlich. Urin, von saurer Reaction, enthält etwas Eiweiss. Cessatio mensium seit 8 Jahren. Lungen leicht emphysematös. Im rechten Unterlappen kleiner Dämpfungsbezirk; in beiden Unterlappen feuchte Rasseln. Etwas Husten. Herzictus im 6. Intercostalraum auf der Mamillarlinie. An der Herzspitze rauhes systolisches Blasen. Arterien etwas hart. Pulsfrequenz 112. Während des Spitalaufenthaltes mehrmals Anfälle von Brustbeklemmungen und Athemnoth. Prüfung der Sensibilität ergiebt überall normalen Tastsinn. Schmerzempfindlichkeit ist an der rechten oberen Extremität ziemlich stark herabgesetzt, wenngleich tiefe Nadelstiche von der Pat. zwar verspürt werden, jedoch lange nicht so wahrnehmbar wie linkerseits. Temperatursinn ziemlich gut erhalten, sowohl am ganzen Körper als auch an den oberen Extremitäten, wo Pat. Unterschiede von 3^0 bestimmen kann. Pat. selbst weist darauf hin, dass ihre rechte obere Extremität gefühllos sei, und sie an ihr Temperaturdifferenzen schlechter unterscheide als an der linken.

Mm. deltoidei und interossei beiderseits ausgesprochen atrophisch. Reflexe von Mm. biceps. und triceps. normal; die Kniephänomene bedeutend gesteigert. Patellarclonus nicht vorhanden; kein deutlich ausgesprochener Fusssohlenclonus. Kein Schwanken bei geschlossenen Augen. Ataxie weder in den oberen, noch in den unteren Extremitäten. Muskelsinn erhalten.

Während des Spitalaufenthaltes schwanden die Schmerzen und Schwellung in den Füssen und Knien, die Dyspnoë verminderte sich, und Pat. bat um ihre Entlassung. Das Carpalgelenk blieb in demselben Zustande wie zur Zeit ihres Eintrittes; länger im Spital zu verbleiben, weigerte sich Pat. mit dem Hinweis, dass sie mit der Affection ihres Gelenkes sich ausgesöhnt und keine weitere Behandlung wünsche, weshalb sie am 13. Mai das Krankenhaus verliess. Bald darauf liess sie sich wiederum aufnehmen, aber dieses Mal infolge von einer Incompensation ihres Herzleidens. Besondere Veränderungen im Gelenk waren während dieser Zeit nicht eingetreten. Ich sah Pat. Ende Juni, als sie das Spital verliess, und konnte eine kleine Geschwulstzunahme des Carpalgelenkes constatiren. Alle Knochenveränderungen verblieben in statu quo ante, nur schien es, als ob das untere Radiusende sich etwas ausgeglichen hätte. Pat. selbst vermerkt, dass sie ihre Hand schlecht benutzen könne; das Essen mit derselben ist unmöglich.

Im vorliegenden Fall war der Krankheitsverlauf ein äusserst langer — circa 35 Jahre. Das Krankheitsbild besteht hier nicht in seiner vollen Reinheit, da dasselbe durch Symptome rheumatischen Charakters complicirt ist, dennoch sind die Veränderungen im Carpalgelenk dermaassen einschneidend, dass sie keineswegs in den gewöhnlichen Rahmen einer Rheumarthritis eingezwängt werden können. Auch bestätigen all die anderen Krankheitserscheinungen vollwegs das Richtige der Diagnosenstellung.

Fall VI. Gangraena circumscripta cutanea articulationis cubiti sinistr. ejusque arthropathia cum luxatione capituli radii. Pseudarthrosis capituli ulnae sin. Ambusturae. Scoliosis. Herabsetzung der Schmerzempfindung, Thermoanaesthesia extremitatum superiorum.

Beobachtung dieses Falles ambulatorisch.

Prasskowja F., 62 Jahre alt, Bäuerin — Köchin erscheint in meiner Ambulanz, um Hülfe gegen die Wunde, welche nach einem Abscess am linken Ellbogen entstanden, zu suchen. Bei der Inspection constatirt man an der Convexität des Olecranon der linken Ellbogenröhre ein rundes Ulcus mit gut granulirendem Boden. Grösse des Ulcus etwa die eines Zweimarkstückes. Die umgebenden Hautdecken verdickt und von zahlreichen Narben durchsetzt. Am meisten fällt in die Augen die mehr als 12 Jahre bestehende Difformität des Ellbogengelenkes. Pat. erinnert sich nicht irgend eines Trauma, sie weist jedoch darauf hin, dass die Schwellung und Difformität ihres Ellbogens sie schon oft veranlasste, an verschiedene Heilanstalten in Moskau sich zu wenden, ohne jedoch, nach ihrer Aussage, eine wesentliche Besserung ihres krankhaften Zustandes erzielt zu haben. Mit dem ihr keine besonderen Störungen verursachenden

Schaden an ihrem Ellbogen sich zufrieden gebend, suchte Pat. ärztliche Hülfe nur auf bei sich einstellenden Complicationen, wie Eiterungen, besonders bei Ergüssen, Verbrennungen. Die meisten Narben lassen sich durch früher stattgehabte Furunkel erklären, wenngleich einige grosse, sternförmige Narben von Pat. auf Verbrennungen zurückgeführt werden. Solche grosse, runde, sternförmige, von Verbrennungen herstammende Narben bemerkt man an der linken Schulter und am Capitulum radii sin. An der linken Schulter sind zwei, am Radius eine Narbe. Pat. selbst giebt ihrer Verwunderung darüber Ausdruck, wie leicht sie sich überhaupt verbrenne. Das linke Ellbogengelenk erscheint beträchtlich verdickt; die Verdickung ist bedingt durch eine Luxation des Capitulum radii nach aussen und oben und einer Verbreiterung des oberen Endes der Ulna. Das Radiusköpfchen ist ausgerenkt, kann nach allen Richtungen hin dislocirt, aber nur schwer an seinen gewöhnlichen Platz gelagert werden, so dass die Voraussetzung einer Veränderung des Gelenkendes am Oberarmbein zulässig ist. Bei Pro- und Supination rotirt das Köpfchen regelrecht, dislocirt sich aber in ziemlich weiten Grenzen. Das obere Ende der Ulna ist abgeflacht, verdickt, verbreitert; es ist bei Flexion und Extension beweglich; die seitliche Beweglichkeit dagegen ist bedeutend eingeengt und nur passiv ausführbar. Am oberen Drittel der Ulna liegt eine Fractur, die allem Anscheine nach schon lange besteht (Pat. kann keine genaueren Angaben machen), vor, da die Bruchenden, bereits vernarbt, mit Bindegewebe überdeckt sind und beim Reiben weder Crepitation ergeben, noch Schmerz verursachen. Die scheinbare Hyperextension des Ellbogens hängt theilweise von der angeführten Fractur ab. Die Bruchenden sind sehr labil, lassen sich leicht regelrecht zu einander lagern und verändern ebenso leicht ihre regelmässige Lagerung. Die Beweglichkeit des Ellbogens hat wenig gelitten: Beugen vollzieht sich leicht in normalen Grenzen, Strecken sogar in Form der Hyperextension (bis zu 200°). Seitliche Beweglichkeit exquisit ausgesprochen; Kraftsinn, unter Berücksichtigung der vorhandenen Veränderungen (Luxatio capituli radii, Fractura ulnae), genügend erhalten. Alle angeführten Veränderungen sind allmählich aufgetreten, und das letzte Ulcus, wegen dessen Pat. sich an mich wandte, entstand aus einem Abscess, welcher ohne plausiblen Grund für Pat. sich einstellte. An der Flexorenfläche des Vorderarmes befinden sich in weiter Ausdehnung eine Menge kleiner Narben. Am rechten Ellbogen eine Narbe, von einer Verbrennung herrührend. Gewöhnlich wird die obere Extremität leicht im Ellbogen flectirt gehalten, jedoch bei Bewegungen im allgemeinen und speciell beim Erheben nach oben extendirt sie sich leicht. An den anderen Gelenken keine Veränderungen nachweisbar. Finger und Phalangen der Hände normal; Nägel nicht verändert; der 3. und 4. Finger der linken und der 3. der rechten Hand weisen eine unbedeutende Contractur, die passiv leicht überwindbar und feine Bewegungen der Finger nicht behindert, auf. Wirbelsäule stark nach rechts gekrümmt im Rückentheil, mit bedeutendem Gibbus an den Rippen im Bereiche des rechten Schulterblattes.

Bei flüchtiger Prüfung der Sensibilität constatirte ich überall normalen Tastsinn und bedeutende Herabsetzung der Schmerzempfindlichkeit an der linken Hand. Selbst tiefe Nadelstiche werden

von Pat. kaum verspürt. Temperatursinn an der linken Extremität herabgesetzt, wenngleich er auch an der rechten stark vermindert ist. Linkerseits ist der Bezirk des Temperatursinnes durch die Insertion des M. deltoideus scharf begrenzt, von hier ab wird an der ganzen oberen Extremität eine Differenz von 20° nicht wahrgenommen, wogegen rechts diese Unterschiede 10° nicht übersteigen.

Auch jetzt kommt Pat. in meine Ambulanz. Das Ulcus heilt. Dieses Geschwür erinnert sowohl in seiner Art und Weise, als auch seiner Localisation nach, an jene Nekrose, die wir im Fall IV angetroffen. Sehr charakteristisch ist die Anwesenheit einer nicht verheilten Fractur, von welcher Pat. nichts ahnt; dieser letzte Umstand an und für sich genügt bereits, um ein Cerebrospinalleiden zu diagnosticiren. Ich habe schon früher anlässlich des Falles I auf das verhältnissmässig seltene Vorkommen von Fracturen bei der Syringomyelie hingewiesen; dennoch hat es den Anschein, dass bei einer genaueren Kenntniss dieses krankhaften Zustandes von seiten der Aerzte auch Fracturen häufiger als bis hierzu angetroffen werden.

Fall VII. Arthropathie des linken Schultergelenkes, Luxation des Humeruskopfes und bedeutender Hydarthros. Analgesie und Thermoanästhesie im Bereiche des krankhaften Processes und seiner Umgebung. Circumscripte Nekrose des Kopfes in Form eines kleinen Sequesters.

Nicolai B., 37 Jahre alt, Landmann, betritt am 9. Januar 1897 das Haus. Seine Anamnese ergiebt, dass er dreimal vom Pferde gestürzt, was zuletzt vor 15 Jahren sich ereignete, wobei er beim Aufschlagen auf den Boden eine Risswunde oberhalb der linken Augenbraue, die eine jetzt noch wahrnehmbare Narbe hinterlassen, davontrug. Ein anderes Mal fiel er auf den Hinterkopf und verwundete sich ebenfalls. Diese beiden Verletzungen waren sehr bedeutend, und Pat. erinnert sich dessen ganz genau, dass beide Male die Traumata von Bewusstseinsverlust, der ca. 3 Stunden angehalten, gefolgt waren. Vor ca. 7 Jahren trat bei Pat. ohne plausibeln Grund ziemlich starker Schwindel, der gegen 5 Minuten anhielt, auf, die Schwindelanfälle wiederholten sich nicht oft, sie kommen aber dann und wann auch jetzt noch vor. Gegen den 15. November 1896 verspürte Pat. einen unbedeutenden Schmerz in der linken Schulter, eine merkliche Schwellung derselben, sowie auch ein Unvermögen, seine linke Hand zu gebrauchen. Die Schwellung vergrösserte sich im Laufe von 3 Tagen, die dann innehielt und bis jetzt im selben Status verblieben sein soll. Da sein Leiden bei Behandlung in einer der hiesigen Heilanstalten sich nicht besserte, und er unvermögend war, mit der linken Hand zu arbeiten, ging Pat. auf's Land, wo er bis zum 8. Januar 1897 verblieb, alswann er das Spital aufsuchte. Wuchs 139 cm. Beim ersten Anblick frappirt Pat. durch seine unproportionale Statur: sein Kopf ist ungewöhnlich gross im Vergleich zum Wuchs. Bei der Inspection findet man ausser dem veränderten linken Schultergelenk nirgends irgend welche Abweichungen.

Das linke Schultergelenk fällt besonders in die Augen durch seine Schwellung, die besonders nach vorn hin ausgesprochen und von kugelförmiger Gestalt ist. Besonders stark ist die Schwellung nach vorn und am lateralen Theile des Gelenkes, nach unten hin ist sie durch eine Linie, welche durch Insertion des Pectoralis major geht, begrenzt. Die Haut-

Fig. 6.

decken der Geschwulst erscheinen glänzend und werden von einem Netz stark erweiterter Venen besonders vorn, weniger von oben, durchzogen. Nach aussen von der Insertion des M. deltoideus befindet sich eine etwa zweithalergrosse unregelmässig conturirte Röthung, welche in Form von Streifen ziemlich markant von dem sie umgebenden Gewebe sich abhebt. Die Röthung könnte man als Calor fugax bezeichnen. Weiter nach unten, etwa an der Grenze des mittleren und unteren Drittels des Vorderarmes

nimmt man einen in Form von Flecken sich darstellenden Calor fugax wahr. An der Ulnarfläche des Unterarmes sieht man zwei unlängst acquirirte Verbrennungen. Die Circumferenz der Artic. humeri auf der Höhe der Fossa axillaris und Extremitas acromialis beträgt links 48 gegen rechts 31 cm. Beim Palpiren ist die Gelenkgeschwulst weich, fluctuirend. Die Grätenecke des Schulterblattes lässt sich deutlich, der Humeruskopf dagegen fast gar nicht abtasten. Führt man den Finger unter den Rand des Pectoralis maj. ein, so lässt sich in der Achselhöhle im Bereiche des oberen Theiles des Oberarmbeines eine deutliche, jedoch um für den Humeruskopf zu gelten, zu tief liegende Verdickung durchfühlen. Bei passiven Bewegungen der oberen Extremität, hauptsächlich beim Erheben der Hand, stösst man auf ein deutliches Hinderniss. Active Beweglichkeit im Schultergelenk unbedeutend, Pat. vermag nur geringe seitliche Schwingungen auszuführen, Abduction äusserst beschränkt. Passive Beweglichkeit etwas ausgiebiger, wenngleich auch ziemlich gering, Erheben der Extremität nach oben ganz unmöglich. Beweglichkeit gut erhalten im Ellbogen-, Handgelenk und in den Fingern. Im allgemeinen erscheint die ganze Extremität links dicker als rechts. Das linke Handgelenk, deutlich verdickt an den Vorderarmknochen, ergiebt links 18, rechts 14 cm. Abgesehen von der gleichmässigen Verdickung lässt sich nichts Abweichendes vermerken. Die Mitte des Oberarmes beträgt links 26, rechts 22 cm, der Ellbogen 25, resp. 21 cm. Oedem lässt sich im Bereiche der ganzen Extremität nicht constatiren. Finger an beiden Händen erscheinen etwas verkürzt, fast regelmässig geformt. Die Finger der linken Hand neigen deutlich zur Flexionsstellung, der vierte und fünfte sind gleichsam mit einer leichten Flexionscontractur behaftet, der Mittelfinger ist in beiden Phalangen rechtwinkelig flectirt; die Contractur ist durch eine Narbe bedingt, welche von einem vor etwa 12 Jahren hier stattgehabten Abscess herstammt. Ungeachtet dessen hat die Beweglichkeit dieses Fingers nur wenig eingebüsst, und in beiden Interphalangealgelenken besteht, so weit die vorhandene Narbe dies zulässt, Beweglichkeit. In den übrigen Fingern ist die Beweglichkeit gut erhalten, wogegen der Kraftsinn der Hand etwas vermindert. Die Prüfung des Tastsinnes ergiebt, mit Ausnahme der Volarfläche des Handtellers und der Finger, normales Verhalten. Schmerzempfindung bedeutend herabgesetzt; an der Fossa infraclavicularis sin., und an der Vorderfläche des linken Schultergelenkes besteht fast vollständige Anästhesie, nach unten zu gleicht sie sich eher an der Hinter- als an der Vorderfläche aus. Thermoanästhesie sehr deutlich ausgesprochen besonders in der Regio supraclavicularis, hier vermag Pat. Differenzen von 15 und 50° nicht zu unterscheiden, in der Regio infraclavicularis besteht sie nur unmittelbar unterhalb des Schlüsselbeines, gleicht sich schnell nach unten zu aus und ergiebt an der Brustwarze bereits normale Verhältnisse. Im Bereiche des Schultergelenkes besteht ebenfalls stark ausgesprochene Thermoanästhesie, nach unten zu gleicht sie sich aus, wenngleich sie an der Vorderfläche des Ober- und Unterarmes, sowie des Handtellers allmählich dermaassen abnimmt, dass Pat. Unterschiede zwischen 20 und 30° nicht differenziren kann. Nicht selten verspürt Pat. „warm" nicht und qualificirt dasselbe als kalt. Handteller nicht atrophisch; Wirbelsäule unbedeutend nach links verkrümmt.

Da die Gelenkgeschwulst bei Ruhelagerung nicht zurückging, punktirte ich am 24. Januar das Schultergelenk, wobei eine ziemlich dicke, gelbliche, klebrige, leicht getrübte Flüssigkeit abfloss. Mehr als 250,0 Flüssigkeit konnten nicht entleert werden, da die Canüle sich verstopfte, trotzdem aber verringerte die Geschwulst sich dermaassen, dass ich ziemlich deutlich die Contouren des Gelenkes abtasten konnte. Der Humeruskopf erwies sich als stark verdickt, wenngleich im Ganzen seine Contouren erhalten geblieben; das Caput ist nach unten dislocirt, wo man es auch vor der Punktion abtasten konnte. Bei passiven Bewegungen liess sich eine ziemlich ausgiebige Beweglichkeit erzielen und eine deutlich ausgesprochene Crepitation an der allem Anscheine nach erweiterten Gelenkgrube des Schulterblattes wahrnehmen. Die Untersuchung des entleerten Ergusses ergab viele weisse und nur wenig rothe Blutkörperchen. Beim Stehenlassen der Flüssigkeit bildet sich ein kleines Gerinnsel. Nach der Entleerung des Ergusses trat keine neue Schwellung auf, und die noch restirende ging allmählich zurück, um schliesslich ganz zu verschwinden, wobei die stark ausgesprochene Atrophie des M. deltoideus scharf hervortrat. Form des Caput humeri und seine Lage als Subluxation blieben unverändert, wogegen die Excursion der Beweglichkeit sich etwas vergrösserte. Meine Beobachtungen reichen bis zum 10. Juni 1897, alswann Pat. das Spital, mit dem Bemerken von Zeit zu Zeit sich vorzustellen, verliess. Ende September 1897 kam Pat. wieder mit einem Fistelgang im Bereiche des linken Humeruskopfes. Bei der Untersuchung constatirte ich im Fistelgang einen kleinen Sequester, der sich leicht extrahiren liess. Bei einer neuen Vorstellung des Pat., 2 Wochen später, war der Fistelgang geschlossen, aber die Lage der Extremität blieb unverändert.

Ungewöhnlich ist im vorliegenden Fall die scheinbar schnelle Entwickelung des Processes, ich betone „die scheinbare", da der Anfang der Erkrankung in Zusammenhang mit dem Auftreten der Geschwulst, resp. des Ergusses gebracht wird, aber es ist zu evident, dass das Verlegen des Anfangsstadiums der Erkrankung in jenen Zeitpunkt nur ein scheinbares sein kann; denn schon bei der ersten Untersuchung constatirte ich eine Verdickung des Caput humeri, sowie Subluxation desselben, die entschieden schon lange vor dem Erguss bestanden haben mussten, und nur der sehr geringe Entwickelungsgrad des russischen Bauern, bei jeglicher Abwesenheit von Beobachtungstrieb über das an ihm Vorgehende können uns den Umstand verständlichen, dass er irgend welche Veränderungen an seiner Schulter nicht früher wahrgenommen hat.

Etwas anders gestaltete sich der Verlauf in den nachfolgenden Fällen, unter welchen nur bei dem ersten unbedeutende Veränderungen im Handgelenk vorlagen. In diesen Fällen waren besonders markant die Veränderungen an den Fingern, was bei meinen Kranken fast stets der Fall war. Die Veränderungen waren dermaassen scharf ausgesprochen, dass sie angeführt zu werden verdienen.

Fall VIII. Schwieligkeit der Hautdecken der Hand. Leichtes Befallensein des rechten Handgelenkes. Entstellung und Contractur der Finger. Entartung der Nägel. Panaritium.

Diesen Fall beobachtete ich noch in Petersburg im Jahre 1893.

N. L., 39 Jahre alt, Bäuerin, suchte meine Hülfe auf wegen eines Panaritium am kleinen Finger und Schwäche der rechten Hand. Pat. giebt an, eine Schwäche der rechten Hand schon lange zu verspüren, und an den Fingern wiederholt Geschwüre, die sie wenig beunruhigt, da sie schmerzlos verliefen, gehabt zu haben. Bei der Untersuchung constatirt man Folgendes: Pat. ist von gracilem Körperbau, Wuchs 141 cm, Stirn gefaltet, Haarwuchs schwach entwickelt. Innere Organe bieten nichts Abnormes dar. Cessatio mensium seit 4 Jahren Exquisit ausgesprochene Skoliose nach rechts mit stark entwickeltem Buckel. Ueber den Zeitpunkt der Entstehung und Entwickelung der Skoliose kann Pat. keinerlei Angaben machen. Schwäche in beiden Händen, besonders rechts; aber auch die linke ermüdet leicht und zittert. Die ganze rechte Handwurzel ist ödematös geschwellt, was besonders markant an der Dorsalfläche, wo die ödematöse Intumescenz kissenförmig ist, hervortritt. Die Hautdecken der Palma manus sind schwielig; am Capitulum ossis metacarpi I ist die Schwieligkeit dermaassen exquisit, dass die Verdickung der harten Epidermalschicht $^1/_2$ cm beträgt; gerade in der Mitte dieser Schwiele befindet sich eine fast durch die ganze Dicke in Form einer Fissur verlaufende Furche, weniger exquisit ist diese Schwieligkeit an der Volarfläche der anderen Finger ausgesprochen. Das Bereich des Carpalgelenkes ist desgleichen etwas geschwellt. Bei Bewegungen im Carpalgelenk wird eine weiche Crepitation wahrgenommen. An der Volarfläche gerade über dem Lig. transversum metacarpi befindet sich ein ziemlich derbes, vollkommen schmerzloses, thalergrosses Infiltrat. An der Dorsalfläche der Handwurzel ist die Haut verdickt, aber nirgends schwielig. Finger exquisit entstellt (Fig. 7), alle sind mit Ausnahme des kleinen, kolbenförmig aufgetrieben und, den Daumen ausgenommen, in den ersten Interphalangealgelenken flectirt. Der Daumen ist im ersten Interphalangealgelenk extendirt und im Metacarpophalangealgelenk wahrscheinlich infolge der oben beschriebenen Schwiele flectirt. Die Endphalanx des Daumens wie auch der grösste Theil des Nagels fehlen; die Reste des letzteren sind entstellt, stark verdickt, durchfurcht und erscheint von beiden Seiten zusammengepresst. Ueberhaupt ist der ganze Daumen bedeutend intumescirt und seine Kuppe kolbenförmig aufgetrieben. Am 2. und 3. Finger fehlen vollständig die Endphalangen so, dass von Nägeln an denselben keine Spur vorhanden ist. Am 4. Finger ist ein Theil der Endphalanx mit stark difformirtem Nagel, der sich gleichsam nach der Volarfläche hin verschoben hat, übrig geblieben. Der kleine Finger hat fast vollkommen seine Form bewahrt, und der Nagel desselben ist fast ganz normal. An der Volarfläche des kleinen Fingers befindet sich eine etwa $1^1/_2$ cm lange, stark granulirende Querwunde, vom Boden derselben hebt die weissgefärbte Sehne des Flexor sich ab. Sensibilität bei Nadelstich in der Wunde erhalten, aber die Schmerzempfindlichkeit ist entschieden abgestumpft. Knochen nirgends entblösst. Pat. kam in meine Ambulanz nur wegen

dieser, etwa vor 2 Wochen aus einem spontan aufgebrochenen Abscesse entstandenen Wunde. Aehnliche Abscesse sind bei Pat. ohne irgend plausiblen Grund ziemlich häufig aufgetreten, sie öffnen sich gewöhnlich spontan und heilen schnell nach Entleerung des Eiters; sie pflegen schmerzlos zu sein. Früher heilten solche Abscesse ohne jegliche Beihülfe, das letzte Mal aber war derselbe etwas grösser, und die zurückgebliebene Wunde wollte sich nicht schliessen. Im allgemeinen hat der kleine Finger

Fig. 7.

besser seine Sensibilität als die anderen, welche gefühllos geworden, bewahrt. Wie bereits angeführt, ist der Kraftsinn der rechten Handwurzel herabgesetzt, die Beweglichkeit in den Fingern erhalten, wenngleich exquisit beschränkt. Es gelingt nicht, den Zustand der einzelnen Muskeln infolge der bestehenden Schwellung zu bestimmen. Die Muskeln des Ober- und Unterarmes haben ihre Funktion vollständig erhalten, und die durch dieselben entwickelnde Kraft entspricht vollkommen dem Körperbau des Pat. Die linke Extremität bietet keine bemerkbaren Veränderungen dar. Prüfung der Sensibilität ergiebt überall normalen Tastsinn, und Pat. localisirt ganz genau den Berührungspunkt des Untersuchers. Nadelstiche verspürt Pat. ebenfalls, nur an der rechten Handwurzel und am rechten Vorderarm ist die Schmerzempfindlichkeit im Vergleich mit links etwas abgestumpft. Temperatursinn exquisit herabgesetzt an der rechten Handwurzel und am rechten Unterarm, wobei die Verminderung nach oben zu progressiv abnimmt so, dass an der Mitte des Oberarmes Pat. selbst unbedeutende Unterschiede gut differenzirt und stets genau kaltes und warmes Wasser unterscheiden kann, wogegen die rechte Handwurzel eine Temperatur von 45° als kalt be-

zeichnet. Im allgemeinen lässt sich sagen, dass Differenzen von 20—25° an der rechten Handwurzel nicht unterschieden werden können. An der linken Hand besteht auch eine gewisse Herabsetzung des Temperatursinnes, sie ist aber mehr peripher so, dass die oberen 2 Drittel des Unterarmes schon fast normale Verhältnisse aufweisen — an den übrigen Theilen ist wiederum keine Thermoanästhesie vorhanden.

Ich unterlasse es, noch mehrere ähnliche Fälle, in welchen die Pat. wegen recidivirender Panaritien sich an mich wandten, wobei ich ausgesprochene trophische Störungen bei Vorhandensein einer Syringomyelie angetroffen, anzuführen, da der letzte Fall ein evidentes Bild solcher Erkrankungen bei Nichtbetheiligung der Gelenke entwirft.

Das sind die 8 Fälle, welche ich nach Veröffentlichung meiner ersten Arbeit zu beobachten Gelegenheit hatte, und muss ich eingestehen, dass dieselben, abgesehen von unbedeutenden Abweichungen, im ganzen und grossen das in meiner ersten Publication Niedergelegte nur bestätigen. Als neu und selten muss die bei der Syringomyelie als grosse Rarität anzutreffende Fractur betrachtet werden. Alle beobachteten Fälle betrafen die oberen Extremitäten. Der Verlauf aller Fälle war ein sehr langsamer: im zweiten 20 Jahre, im fünften 35 Jahre. Die angetroffenen Veränderungen waren dermaassen charakteristisch, dass von irgend einer Verwechselung mit einem anderen krankhaften Process nicht die Rede sein kann. Die Krankheit begann, den letzten Fall, welcher unter dem Bilde eines acuten Gelenkergusses auftrat, ausgenommen, stets allmählich. Wenngleich ein so schneller Beginn bei der Syringomyelie von anderen Beobachtern vermerkt und beschrieben worden, sah ich denselben zum erstenmal. Solch ein Anfang des Leidens weist gewissermaassen auf einen vollständigen Parallelismus zwischen den Arthropathien bei der Syringomyelie und denjenigen der Tabes hin, und ich muss Graf beipflichten, dass zwischen beiden Krankheiten viel Gemeinsames vorhanden ist; wenn aber das schnelle Entwickeln für die tabischen Arthropathien in der letzten Zeit als scheinbar gilt, so muss anderseits ein so rasches Beginnen des krankhaften Processes, wie in meinem letzten Fall, zweifelsohne nur als das Manifestwerden eines schon lange bestandenen Leidens, was auch für diesen letzten Fall zutrifft, betrachtet werden. Gesetzt, dass der Erguss auch plötzlich entstanden, so muss die bei Pat. vorliegende Verdickung des Caput humeri und mithin das Gelenkleiden schon eine gewisse Zeit früher existirt haben. Im allgemeinen gleicht der klinische Verlauf der tabischen und gliomatösen Arthropathien, dem Anscheine nach, in

vielem. Der Hauptunterschied besteht in der Localisation des Leidens und in der langen Dauer des Verlaufes.

Stellt man die von uns beschriebenen Fälle zusammen, so sind es ihrer 8 mit 10 Affectionen der grossen Gelenke, wovon 5 auf den Ellbogen, je 2 auf Schulter und Handwurzel und 1 auf das Sternoclaviculargelenk kommen. Ausser dem Gelenkleiden haben wir in 2 Fällen noch eine Fractur beide Male an der Ellbogenröhre. Im Gegensatz zu der von einigen vertretenen Ansicht halte ich für durchaus berechtigt den Hinweis, dass zufällige Complicationen bei der Syringomyelie in der Mehrzahl der Fälle ziemlich leicht verlaufen. Panaritien führen nicht zu grossen Phlegmonen, Eiteransammlungen der grossen Gelenke finden nicht nur bei regelrechter Behandlung, sondern selbst unter den möglichst inopportunen Verhältnissen des russischen Bauern spontan einen günstigen Abschluss, Fracturen verwachsen u. s. w. Deshalb kann man ziemlich unbesorgt nöthigenfalls an solchen Kranken operative Eingriffe, ohne Complicationen, wie etwa successive Nekrosen, befürchten zu müssen, vornehmen. Unwillkürlich drängt sich hier von neuem die Frage auf: Warum verlaufen dennoch bei der bestehenden spontanen Vulnerabilität der Gewebe die Mehrzahl dieser Complicationen günstig? Aber das ist nur eine jener vielen Fragen, welche bei der Lehre von dem uns hier interessirenden Leiden auftritt und bis jetzt unbeantwortet geblieben ist.

XXV.

Aus der chirurgischen Abtheilung des Herrn N. A. Sokoloff, Alt-Katharinenspital.

Das wahre Adenom des Nabels.

Von

W. Mintz, Moskau.

(Mit 3 Abbildungen.)

In den Jahren 1876 und 1877 führte Küstner[1]) an der Hand zweier von ihm mikroskopisch untersuchter Fälle den Begriff des Nabeladenoms in die Litteratur ein. Der an dreimonatlichen Kindern erhobene mikroskopische Befund ergab am Querschnitte durch die etwa erbsengrossen Tumoren eine mit Cylinderepithel überkleidete Oberfläche, von welcher aus, in Form einer radiären Streifung, gleichfalls Cylinderepithel führende tubulöse Drüsen sich nach dem Centrum hin in das Grundgewebe einsenkten. In der directen Umgebung der Drüsen bestand dieses aus zartem, Rund- und Spindelzellen führendem Gewebe. Der centrale Theil des Tumors stellte eine vollkommene Tunica muscularis aus glatten Muskelfasern dar, welche, ausserordentlich zahlreich, schon kurz hinter der Grenze der Drüsenfundi begannen und bis ins Centrum des Tumors gingen. In seiner ersten diesbezüglichen Publication führte Küstner die Entstehung des Tumors auf Allantois-, resp. Urachusreste zurück, weil ja der Urachus das einzige im Nabel des Neugeborenen persistirende Hohlorgan sei. Gelegentlich seiner 2. Mittheilung lässt er jedoch diese Erklärung, unter dem Einfluss des von Ahlfeld geführten Nachweises über die Persistenz des Ductus omphalomesentericus, fallen. Einmal könne das an seinen Tumoren nachgewiesene einschichtige Cylinderepithel nicht von einem mehrschichtiges Pflasterepithel tragenden

1) Arch. f. Gynäkologie. IX. Bd. 3. Heft. 1876: „Notiz über den Bau des Fungus umbilici." — Virchow's Arch. LXIX. Bd. 2. Heft. 1877: „Das Adenom und die Granulationsgeschwulst am Nabel der Kinder."

Urachusrest abstammen, andererseits aber könne die Urachusschleimhaut, die ja selber keine Drüsen besitze, unmöglich Drüsenbildungen veranlassen. Die unverkennbare Aehnlichkeit der Drüsen mit denen des Darmkanales legte es vielmehr Küstner nahe, als Mutterboden für die Geschwulst Reste des Ductus omphalomesentericus anzusprechen, der ja genetisch einen Theil des Tractus alimentatorius darstellt.

Unterlagen auch die entwickelungsgeschichtlichen Erörterungen Küstner's keinem Zweifel, so erwies sich doch seine Annahme, als handle es sich bei seinen Tumoren um wahre Geschwulstbildungen, als irrig. Darauf wies 1877 Kolaczek hin.[1]) Wenn der nach dem Nabel zu gelegene Theil des Ductus omphalomesentericus nicht obliterirt, und eine Invagination desselben durch den offen gebliebenen Nabelring zustandekommt, so entstehen die von Küstner beschriebenen Gebilde, die an der Oberfläche Schleimhautbekleidung und drüsigen Bau, im Centrum glatte Musculatur aufweisen. Solche Fälle hatte Kolaczek bereits 1875[2]) als Enteroteratome beschrieben. Die Bezeichnung „Prolaps" erscheint ihm jedoch dem Wesen des Gebildes entsprechender, ganz wie Pernice[3]), welcher den Namen „Divertikelprolaps" des Nabels vorschlägt.

Wir begegnen weiterhin dem Adenom des Nabels in einer Publication von Hüttenbrenner 1882 (Ueber den histologischen Bau des Sarcomphalus der Kinder, Zeitschrift für Heilkunde). Unter fünf derartigen Geschwülsten will Hüttenbrenner zweierlei Adenome constatirt haben. Die 1. Art wiederholt jedoch an 2 Fällen das von Küstner gezeichnete Bild und gehört in die Kategorie der Divertikelprolapse. Die 2. Art weist sarkomartiges Grundgewebe auf, in welchem sich lange, meist der Längsaxe der Geschwulst parallel liegende schlauchförmige, mit einem mehrschichtigen kubischen Epithel ausgekleidete Drüsen vorfinden.

Nach Pernice (l. c. S. 5) und Ledderhose[4]) (S. 126) kann allerdings die mikroskopische Beschreibung Hüttenbrenner's nicht als „einwurfsfrei" gelten — immerhin bleiben seine Fälle, soweit ich aus der vortrefflichen Zusammenstellung von Pernice und der

1) Virchow's Archiv. LXIX. Bd. S. 537: „Kritisches zu den sog. Adenomen (Küstner) am Nabel der Kinder.

2) Archiv f. klin. Chirurgie. XVIII. Bd. S. 340: „Beiträge zur Geschwulstlehre."

3) Die Nabelgeschwülste. Halle, Verlag Max Niemayer. 1892.

4) Die chirurgischen Erkrankungen der Bauchdecken. 1890. Deutsche Chirurgie.

sonstigen mir zugänglichen Litteratur ersehen kann, die einzigen Nabelgeschwülste, welche einen adenomatösen Bau aufwiesen.

Solchen spärlichen Befunden über das Nabeladenom gegenüber sehe ich mich veranlasst, einen Fall der Oeffentlichkeit zu übergeben, welcher eine echte Adenombildung am Nabel repräsentirt.

Im October 1898 trat in die chirurgische Abtheilung eine 46jährige Frau (Journal Nr. 8497), welche vor 15 Jahren im Anschluss an eine Geburt eine Nabelhernie acquirirt hatte. Die Haut über der Hernie war unverändert. 10 Jahre später entstand im Nabelgebiet im Laufe von 2 Monaten eine dunkelblaue, haselnussgrosse Geschwulst, an deren Oberfläche 2 Blasen sichtbar wurden. Während der Menstruation schwoll der Tumor an, die Blasen platzten, indem sich blutig tingirte Flüssigkeit aus denselben ergoss. Kurz darauf trat sie in die gynäkologische Abtheilung des Alt-Katharinenspitals (1893 Nr. 653), wo der Tumor exstirpirt und die Hernie radical operirt wurde. Auf dem Querschnitt zeigte der Tumor, wie ich der Krankengeschichte entnehme, einen cavernösen Bau und eine aus derbem Gewebe bestehende Rindenschicht. Eine mikroskopische Untersuchung war nicht ausgeführt worden.

1897 trat die Patientin mit einem Recidiv der Hernie und Symptomen von vorübergehenden Einklemmungszuständen wieder ins Spital ein. In der Operationsnarbe fühlte man in Nabelhöhe zwei haselnussgrosse harte Knoten. Radicaloperation der Hernie, Excision der Knoten. Eine mikroskopische Untersuchung derselben ergab folgendes:

Das Grundgewebe besteht aus bindegewebigen, nicht sehr kernreichen, sich bald kreuzenden, bald parallel zu einander angeordneten Strängen. Stellenweise sieht man mitten im Narbengewebe einen Schub von dicht neben einander liegenden quer- und längsgetroffenen Drüsenschläuchen (Fig. 1 *T*), welche von einem jungen, sehr zellreichen Bindegewebe (Fig. 1 *G*) umgeben sind, das allmählich in das ältere den Herd umgebende Narbengewebe übergeht.

Die Drüsenschläuche bestehen aus einschichtigem, cylindrischem Epithel, ihr Lumen klafft und weist einen durch Blutpigment röthlich tingirten Inhalt auf. An ihrer Aussenwand finden sich stäbchenförmige, den Contouren des Tubulus gleichsinnig angeordnete Kerne, welche der Membrana propria angehören. Die längsgetroffenen Tubuli zeigen eine gabelige Theilung als typisches Zeichen fortschreitenden Wachsthums.

Während in den eben beschriebenen Bezirken die einzelnen Tubuli dicht an einander liegen, sind sie an anderen Stellen aus

einander gerückt. Das neugebildete junge Bindegewebe, das sie umgab, hat sich in älteres kernarmes Bindegewebe verwandelt. Aber auch mit den Drüsenschläuchen ist eine Veränderung vor sich gegangen. Sie sind bedeutend dilatirt, ihr Epithel flacht sich ab, das

Fig. 1.

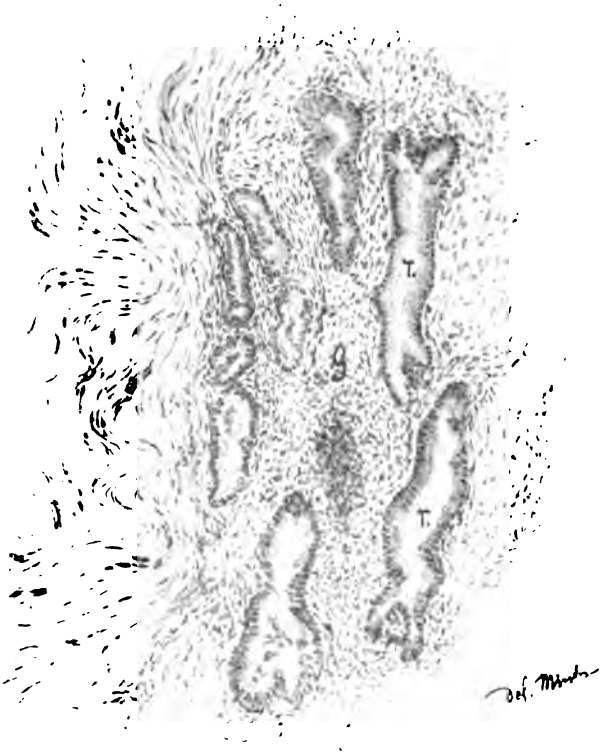

Vergrösserung 125. *T* Drüsenschläuche. *G* Junges Bindegewebe.

Lumen erscheint von einer Masse erfüllt, welche aus Detritus, hier und da noch erkennbaren cylindrischen Epithelzellen und Blutpigment besteht (Fig. 2). Schreitet die Vergrösserung fort, so schwindet das Epithel, welches die Wand bekleidet, und geht zerfallend in den Inhalt über.

Hierdurch erklärt sich die Angabe über die Blasen mit blutigem Inhalt, welche gelegentlich der ersten Erkrankung von der Patientin bemerkt worden waren.

Zwischen den drüsigen Theilen der Geschwulst sind an einzelnen Stellen Gruppen glatter Muskelfasern nachzuweisen, welche keine

bestimmte topographische Anordnung im Verhältniss zu den Drüsenschläuchen aufweisen.

In der Peripherie der Knoten tauchen hier und da Stränge auf, welche ausschliesslich aus spindelförmigen Zellen bestehen. Es gelingt leicht, am Präparat den Uebergang von Bindegewebssträngen (Fig. 3 *B*) in diese sarkomatösen Stränge nachzuweisen.

Fig. 2.

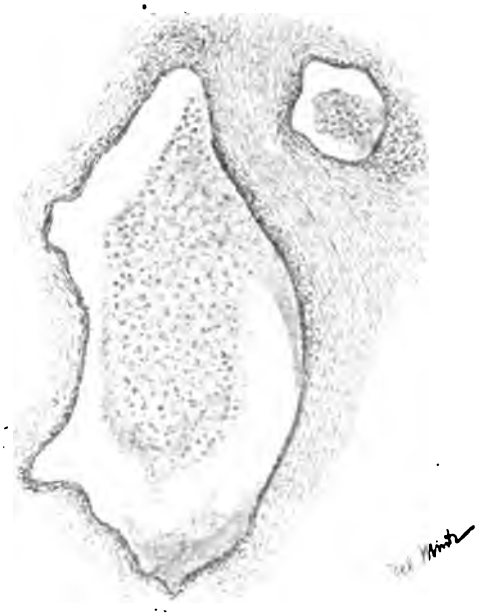

Vergrösserung 31.

Die mikroskopische Untersuchung ergiebt mithin eine adenomatöse Wucherung ins Narbengewebe hinein, welche zugleich die erloschene Wachsthumsenergie des Narbengewebes anregt; so entsteht das junge Bindegewebe in der Umgebung des neuen Drüsenschubes. Indem dieses sich verbreitert, müssen die Tubuli aus einander rücken. Sie selber machen alsdann den Entwickelungsgang bis zur vollkommenen Cystenbildung durch. Soweit scheint mikroskopisch die Benignität des Processes gewahrt.

Mittlerweile geht an der Peripherie des Knotens die Narbe in Sarkom über.

Wir haben somit eine Geschwulstbildung vor uns, welche dreien Factoren ihr Wachsthum verdankt: Drüsen- und Bindegewebsbildung,

cystöse Erweiterung der Tubuli und sarkomatöse Entartung des Narbengewebes.

Die Genese des Tumors erscheint mir klarliegend. Die Drüsen wiederholen das Bild der Darmdrüsen; weiterhin fand ich unregelmässig in das Grundgewebe eingestreute Herde von glatten Muskelfasern. Erinnere ich an die anfangs erwähnten Ausführungen Küst-

Fig. 3.

Vergrösserung 62. *B* Sarkom. *S* Bindegewebsstrang.

ner's und an den Umstand, dass der 1. Tumor bei der Patientin im 42. Lebensjahre entstand, so muss ich annehmen, dass derselbe auf Grund eines in der Nabelnarbe persistirenden Restes des Ductus omphalomesentericus entstanden ist.[1])

1) Als Cylinderzellenkrebs des Nabels referirt Jores (Sitzung der Niederrheinischen Gesellschaft für Natur- und Heilkunde in Bonn. Deutsche med. Wochenschr. Nr. 4. 1899. Vereinsbeilage) einen Tumor, dessen Beschreibung verkürzt folgen möge.

Der Tumor ist wallnussgross und steht durch derbes Bindegewebe mit der intacten Nabelnarbe in Verbindung. Mikroskopisch zeigen sich in bindegewebiger Gerüstsubstanz zahlreiche Alveolen, in denen ein drüsenartig angeordnetes Epithel liegt. Theils tragen die Alveolen einen einfachen Besatz cubischer Zellen, sehen also aus wie Quer- und Längsschnitte einfacher Drüsenschläuche. In anderen grösseren Alveolen hebt sich ausserdem das Epithel in unregelmässigen Wucherungen von der Wandung ab, es zeigt dabei immer wieder die Tendenz zu

Derselbe hatte 42 Jahre lang latent in der Nabelnarbe gelegen, und wenn man überhaupt die ätiologische Rolle des Traumas in der Entstehung von Geschwülsten anerkennen will, so hat in unserem Falle eine 10 Jahre lang bestehende Nabelhernie in oben erwähntem Sinne zur Bildung eines Adenoms aus den embryonalen Resten des Ductus omphalomesentericus beigetragen. Es bildete sich ein Adeno-Kystom, das entfernt wurde.

Nach weiteren 5 Jahren entsteht mit dem Recidiv der Hernie zugleich ein Recidiv des Tumors, und wir müssen annehmen, dass seinerzeit die Exstirpation des Tumors Reste desselben zurückgelassen hat, welche unter dem erneuten Reiz der recidivirenden Hernie wieder anwuchsen.

Die in den peripheren Schichten eben beginnende sarkomatöse Entartung der Narbe ist als eine parallel auftretende Erscheinung aufzufassen. Vielleicht dass auch sie durch die constante Zerrung der Narbe zu erklären sein dürfte.

Weit davon entfernt, den Befund eines echten Nabeladenoms als etwas Auffallendes zu betrachten, glaube ich vielmehr, dass die Zukunft, an der Hand systematischer mikroskopischer Untersuchung von Nabeltumoren, die Casuistik der wahren Adenome zu mehren im stande sein wird.

Moskau, Februar 1899.

---

drüsenartigen Formationen. Die einzelnen Alveolen sieht man vielfach durch dünne Stränge mit einander in Verbindung. Dies zeigt sich namentlich an solchen Stellen, an denen die Lumina der Drüsenschläuche enger sind, das Epithel etwas höher ist und häufig auch in zweifacher Lage zu liegen scheint. Doch kommt im Schnitt vielfach das Lumen der Schläuche nicht zu Tage, so dass man solide Zapfen und Nester vor sich zu haben glaubt. In den peripheren Partien des Knotens erblickt man die Erscheinungen fortschreitenden Wachsthums der Geschwulst, kleinste Gruppen epithelialer Zellen treten in dem hier sehr kernreichen Bindegewebe auf, und man kann aus Uebergangsbildern schliessen, dass sie beim Grösserwerden sehr bald schon sich drüsenartig anzuordnen beginnen.

Jores deutet diesen Befund als Cylinderzellencarcinom und leitet die Geschwulst vom Ductus omphalomesentericus ab, weil dieselbe in ihrem Aufbau an die Carcinome des Magendarmtractus erinnert. Glatte Muskelfasern hat er in der Grundsubstanz mit Sicherheit nicht nachweisen können. Der detaillirten Beschreibung nach könnte man in diesem Falle, meiner Ansicht nach, von einem Adenocarcinom sprechen, wobei die Frage offen bleibt, ob hier ein Adenom maligna degenerirt oder präexistirende Drüsen des Ductus omphalomesentericus cancrös entarten. Jores spricht zwar von drüsenähnlichen Bildungen, erwähnt aber nichts nach der genannten Richtung hin.

XXVI.

Ein Fall von Darmausschaltung.

(Demonstration und Vortrag im Verein für wissenschaftliche Heilkunde zu Königsberg.)

Von

Oberstabsarzt Dr O. Tubenthal.

(Mit 4 Abbildungen.)

Nachdem zuerst von Salzer in der Festschrift zu Ehren Billroth's im Jahre 1892 die Darmausschaltung beim Menschen auf Grund von Thierexperimenten empfohlen war für Fälle, wo die bisher angewandten Operationsmethoden bei Darmerkrankungen — Resection, Enteroanastomose, end to side implantation nach Senn — nicht zum Ziele geführt hatten, ist die Operation bisher am Menschen ungefähr 28 oder 29 mal ausgeführt.

Von den jetzigen Chirurgen ist die Operation am häufigsten von v. Eiselsberg — zwölfmal — ausgeführt worden.

Der folgende von mir operirte Fall dürfte, soweit darüber Veröffentlichungen bestehen, der 30. Fall von Darmausschaltung sein und zugleich derjenige, wo schätzungsweise das grösste Darmstück ohne Nachtheil für den Erkrankten ausgeschaltet ist.

Eine etwas ausführlichere Wiedergabe der Krankengeschichte erscheint nöthig, da es nur so möglich ist, sich ein eigenes Urtheil über den ziemlich complicirten Krankheitsverlauf zu bilden.

Die Erkrankung betrifft einen Soldaten R., einen sonst stets gesunden Mann, der am 29. September 1898 von einem vierzehntägigen Urlaub aus seiner Heimath zurückgekehrt war. Am 1. October verspürte er anfallsweise im Unterleib auftretende Schmerzen, die aber wieder vergingen. Vom 1. zum 2. October wurden die Schmerzen heftiger, auch traten Durchfälle ein. Am 3. October kam er in ärztliche Behandlung.

Es bestanden Erscheinungen von Bauchfellentzündung: Mässige Auftreibung des Leibes, bei kleinem, frequentem Puls, 100 Schläge in der Minute. Das anfängliche Fieber von 39,0° ging bald etwas herunter, um dann um 38° herum zu schwanken. Dadurch, dass man in der Tiefe der Blinddarmgegend eine undeutliche Resistenz fühlte, wurde man veranlasst, anfangs die Diagnose auf Blinddarmentzündung zu stellen. Es stimmte

damit aber nicht überein, dass der Leib auch über der Blinddarmgegend einen deutlich tympanitischen Klang gab. Dabei bestanden immer dünnflüssige, manchmal wässerige Stühle, welche nichts Charakteristisches hatten.

Bei der starken Auftreibung des Leibes fiel es auf, dass die Blase weit aus dem Becken herausragte und auch nach Entleerung ihren Stand nicht veränderte. Man konnte nur durch langes mühsames Vorschieben eines Nélatonkatheters in die Blase kommen; mit einem silbernen Katheter war dies unmöglich.

In dieser Weise schwankte das Krankheitsbild hin und her, als am 17. October, 14 Tage nach der Lazarethaufnahme, eine deutliche Zunahme der Anschwellung des Leibes auftrat. Patient collabirte. Neben Erbrechen bestanden wässerige Stuhlentleerungen, der Kranke hatte das Gefühl, als ob sein ganzer Leib durch Luft aufgeblasen wäre.

Bei dem aufgetriebenen Leibe und verfallenen Gesichtsausdruck, dem Erbrechen trotz mehrfacher Stuhlentleerungen bot er das Bild einer Behinderung oder theilweisen Verschlusses des Darmes dar. In der Tiefe der rechten Beckengegend war eine nicht abzugrenzende Resistenz zu fühlen. Der Versuch per anum zu untersuchen, erwies sich als unmöglich, da sich von oben her in das kleine Becken eine prall elastische Geschwulst hineinwölbte, welche dem Vordringen der Finger einen Widerstand entgegensetzte, der sich nur durch einige Gewalt hätte überwinden lassen, wovon selbstverständlich Abstand genommen wurde.

Somit machte jetzt das Krankheitsbild den Eindruck einer schon länger bestehenden Invagination der unteren Darmabschnitte, bei der eine acute Steigerung eingetreten war. Der ganze Zustand drängte zu einem Eingriff, und es wurde am 18. October die Laparotomie gemacht.

Aus dem Schnitt, welcher vom Nabel bis zur Symphyse reichte, drängte sich in der Mitte, ein mannsfaustgrosser, länglicher Tumor hervor, welcher zuerst etwas überraschte. Nachdem derselbe durch Kathetrisiren als die Blase festgestellt war, sank sie nicht gegen das kleine Becken herab, sondern blieb in ihrer Höhe befestigt durch das sich anspannende Lig. umbilicale medium, welches vom Blasenscheitel nach dem Nabel als rundes dickes Band zog. Dasselbe wurde durchtrennt und der Stumpf mitsammt der in seinem Inneren sichtbaren Schleimhaut übernäht.

Die die Blase bedeckenden Darmschlingen waren gebläht und untereinander leicht verklebt. Bei Lösung der Verklebungen durch leichten Zug fand man zwischen ihnen mehrere haselnuss- bis wallnussgrosse Eiterherde, welche durch Austupfen entfernt wurden. Der ganze Inhalt der Bauchhöhle ballotirte gegen das kleine Becken hin wie auf einer elastischen Unterlage; zwischen Becken und zufühlendem Finger fand sich eine weiche Masse. Als man nun mit der Hand gegen das Coecum vordrang, um nach der von aussen gefühlten Resistenz zu tasten, stürzte ungefähr ein Liter aashaft riechenden Eiters entgegen.

Von dem senkrechten Schnitt wurde zur Erweiterung der Bauchwunde ein schräg gegen die Ileocöcalgegend abwärtssteigender Schnitt geführt, und man konnte mit dem Finger in eine Abscesshöhle gelangen, welche das ganze kleine Becken ausfüllte.

Dieselbe wurde mit Jodoformgaze tamponirt und dazwischen ein starkes Drain eingelegt, welches zur rechten Seite der Bauchwunde herausgeleitet wurde. Der senkrechte Schnitt wurde in 3 Etagen genäht, der schräg-abwärtssteigende nur in seinem oberen Anfang.

Obwohl, als sich der Eiterstrom entleerte, die Därme mit warmen Borcompressen nach Möglichkeit geschützt waren, nachher alles auf das Sauberste abgetupft wurde, schien doch wenig Hoffnung vorhanden, dass der Kranke den Eingriff überstehen würde.

Es handelte sich um eine Eiterung, welche das ganze kleine Becken ausgefüllt und die Eingeweide nach oben getrieben hatte. Die anfangs mehr diffuse Entzündung, welche durch das Bestehen der multiplen Abscesse zwischen den Darmschlingen angezeigt wurde, hatte sich gegen die Bauchhöhle leicht abgekapselt gehabt.

Das grosse peritonitische Exsudat, welches somit entleert war, musste in den letzten 14 Tagen allmählich entstanden sein und zuletzt durch seine Grösse den Druck auf die Därme ausgeübt haben, welcher die Ileuserscheinungen vortäuschte.

Am nächsten Tage fühlte sich R. durchaus erleichtert, der Puls war gut und kräftig; es bestanden keine Erscheinungen allgemeiner Bauchfellentzündung. Unter reichlicher Absonderung von braungelbem Eiter aus der seitlichen Wundöffnung, in deren Tiefe man die bald mit Granulationen bedeckten Darmschlingen gewahrte, schwankte die Temperatur zwischen 37 und 38°, der Stuhlgang musste zeitweise durch Ricinusöl beschleunigt werden, jedoch war die Darmpassage frei und unbehindert.

Am 9. Tage nach der Operation wurde der Puls auffallend beschleunigt, ohne dass eine Temperatursteigerung vorhanden war.

Als man am 27. October den Verband wechselte, entleerte sich aus der Bauchwunde Darminhalt. Die Bauchwunde wurde nun wieder mit Ausnahme des am höchsten nach dem Nabel gelegenen Theiles, welcher bereits verklebt war, geöffnet. Aus einer erbsengrossen Oeffnung einer Darmschlinge, welche gerade durch die Bauchwunde zog, entleerte sich gallig gefärbter Darminhalt und Fibrinflocken, welche von der vor einer Stunde genossenen Milch herrührten. Man versuchte, die Oeffnung durch Anfrischung und Uebernähung zu schliessen, aber es war, wie immer in ähnlichen Fällen, vergeblich. Neben der ursprünglichen Oeffnung bildeten sich in den folgenden Tagen immer neue punktförmige Perforationen, welche sich schliesslich zu einer grossen Perforationsöffnung vereinigten, die den halben Darmumfang einnahm.

Man hatte nun sofort angefangen, als die Fistel bemerkt wurde, den Kranken durch Nährklysmata zu ernähren. Hierbei wurde man gewahr, dass sich in dem kleinen Becken eine Darmschlinge fand, durch welche ebenfalls Darminhalt austrat. Diese Oeffnung war von der Grösse einer grossen Erbse. Man hatte den Eindruck, dass bei der Ernährung von unten hauptsächlich Darminhalt aus der Fistel im Becken austrat, während bei der Ernährung per os die mitten in der Wunde gelegene Fistel Darminhalt entleerte. Nimmt man nun hinzu, dass die Entleerung aus der Abcesshöhle des kleinen Beckens immer noch reichlich war, so kann man sich eine Vorstellung von der Cloake machen, die der Mann in seinem Leibe trug. Am Morgen lag er gewöhnlich bis an die Achsel im Koth.

Temperatur- und Pulscurve.

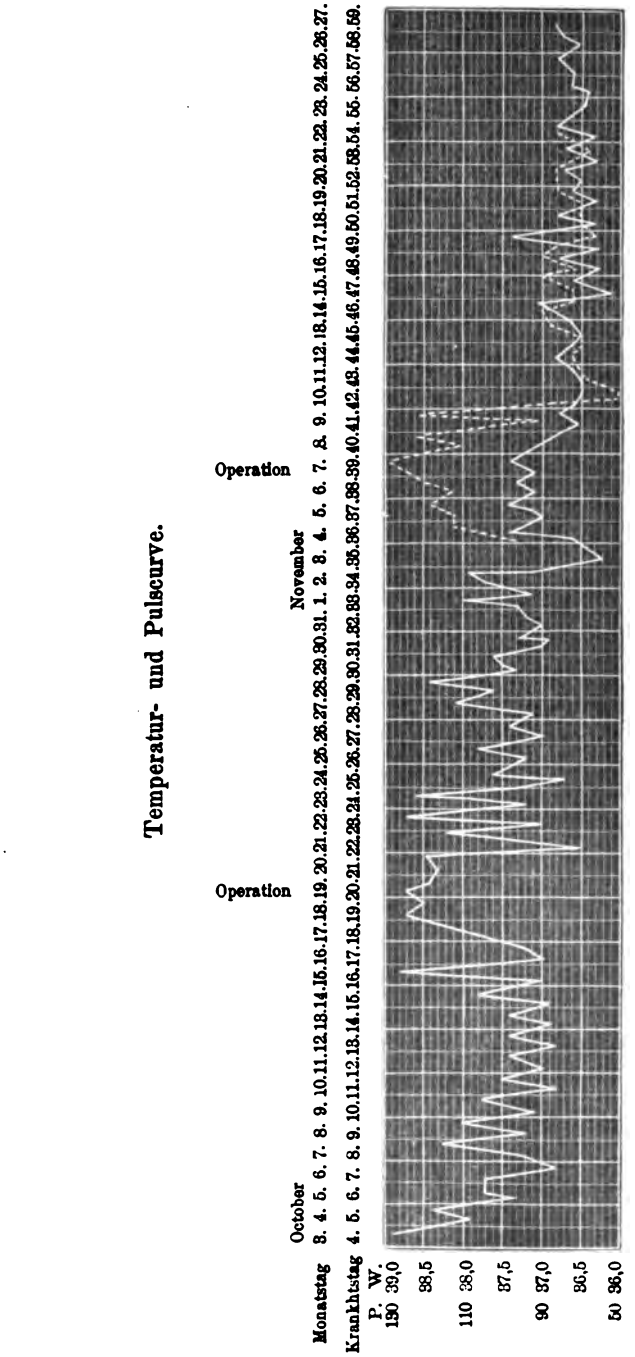

Trotz sorgfältigster Pflege begann sich die Bauchhaut mit Ekzemen zu bedecken. Der Kräfteverfall nahm rapide zu, wie man es auch aus dem Ansteigen der Pulscurve ersehen kann, während Fieber nicht bestand.

Die ganze Sachlage drängte somit zu einem Entschluss, wenn man den Fall nicht ohne Kampf preisgeben wollte. Dabei lag der Fall so ungünstig wie möglich.

Fig. 1.

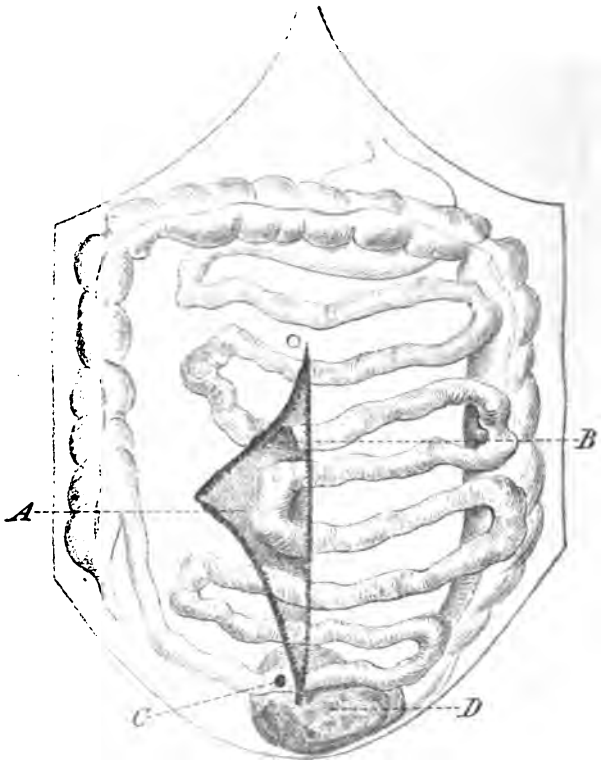

Schematische Darstellung der Wundverhältnisse vor der Operation.

A Grosse durch Granulationen von der übrigen Bauchhöhle abgeschlossene Wundhöhle, in die bei
B die Jejunalfistel, bei
C die Ileumfistel mündet.
D Die Eiterhöhle im kleinen Becken, welche ihren Eiter ebenfalls in die Wundhöhle entleert.

Die Bauchhöhle war durch eine Cloake, die nach den Seiten hin verklebt war, gewissermaassen in zwei für sich abgeschlossene Hälften, eine rechte und linke, getheilt, die nur durch eine intacte Partie oberhalb des Nabels in Verbindung standen.

In die Cloake mündete 1. eine grosse Eiterhöhle, 2. eine Darmschlinge, welche nach der hohen Ausbildung der Kerkringii'schen Falten dem unteren Theile des Jejunums oder dem oberen Ileum angehörte, 3. eine Fistel, welche einem tief gelegenen Darmabschnitt angehörte. (Fig. 1.)

Eine doppelte Darmresection war unmöglich, weil die Darmschlingen fest unter einander verklebt waren, die ganze Höhle wie mit Gyps ausgegossen war.

Man konnte nun feststellen, als sich die Verhältnisse etwas geklärt hatten, dass die Darmschlinge, welche die grosse Fistel trug, ihr zuführendes Ende auf der rechten Bauchhälfte zu liegen hatte, während ihr abführendes in der linken Bauchseite verschwand.

Auf diese Beobachtung gründete sich der Operationsplan. Bei der Unübersichtlichkeit der Verhältnisse, welche durch eine neue Laparotomie nicht geklärt werden konnten, selbst wenn man durch einen Hufeisenschnitt den Nabel umkreist hätte, musste auf eine volle Uebersichtlichkeit, welche dem Patienten sicherlich das Leben gekostet hätte, verzichtet werden. Nun kam aber die zuführende Darmschlinge aus der rechten abgeschlossenen Bauchseite, wo ebenfalls das Colon ascendens lag. Gelang es nun, das zuführende Ende in das Colon ascendens einzupflanzen, so konnten mit Sicherheit beide Fisteln ausgeschaltet werden, der Mann vor der Hand wenigstens von dem unerträglichen Zustand der Beschmutzung befreit werden. Die andere sehr wichtige Frage, ob nicht dadurch so viel Darm ausser Thätigkeit gesetzt wurde, dass eine Fortdauer des Lebens unmöglich, konnte erst an zweite Stelle treten.

Die erste Absicht war somit, eine seitliche Einpflanzung des zuführenden Darmstückes in das Colon ascendens mit darauffolgender Vernähung des abführenden Endes zu machen. (End to side implantation nach Senn.)

Hierdurch wäre zwar mit Sicherheit der Kothaustritt aus der oberen Fistel beseitigt worden. Bei der Annahme von der Lage der zweiten Fistel in einem tieferen Darmabschnitt, wahrscheinlich am Ende des Ileum, musste man eine rückläufige Bewegung des Kothes und eine Fortdauer des Kothaustrittes aus der unteren Fistel fürchten. Dies war der Grund, weshalb eine totale Ausschaltung des mit Fisteln besetzten Darmstückes in Aussicht genommen wurde.

Inzwischen hatte der sehr rapide Kräfteverfall, den sehr verständigen Patienten auch von der Nothwendigkeit eines Eingriffes überzeugt, und es wurde am 6. November die Operation ausgeführt.

Nachdem zuerst von der grossen Darmfistel aus ein starkes Drainrohr in das zuführende Darmstück hineingeschoben war, was später bei Aufsuchung der Darmschlinge von grossem Nutzen war, wurde nach dem Verfahren von v. Eiselsberg die Wundhöhle exact tamponirt und soviel wie möglich ganz geschlossen. Der Hautschnitt wurde in der rechten Bauchseite von dem unteren Rippenbogen in etwas schräger Richtung nach der Durchtrittsstelle der grossen Schenkelgefässe geführt so, dass er auch an der Stelle, wo er der Wunde am nächsten kam, sich noch immer 4 cm von ihr entfernt hielt.

Nach Durchtrennung des Bauchfelles sah man leichte Verwachsungen durch den im übrigen von Entzündungsproducten freien Abschnitt der Bauchhöhle ziehen. Dieselben wurden durch leichten Zug getrennt. Nun wurde das Colon ascendens mit Proc. vermiformis sichtbar, dessen Ende in der Tiefe leicht fixirt schien, das aber sonst ein normales Aussehen zeigte. Darauf wurde die durch das Drain kenntlich gemachte Darm-

Fig. 2.

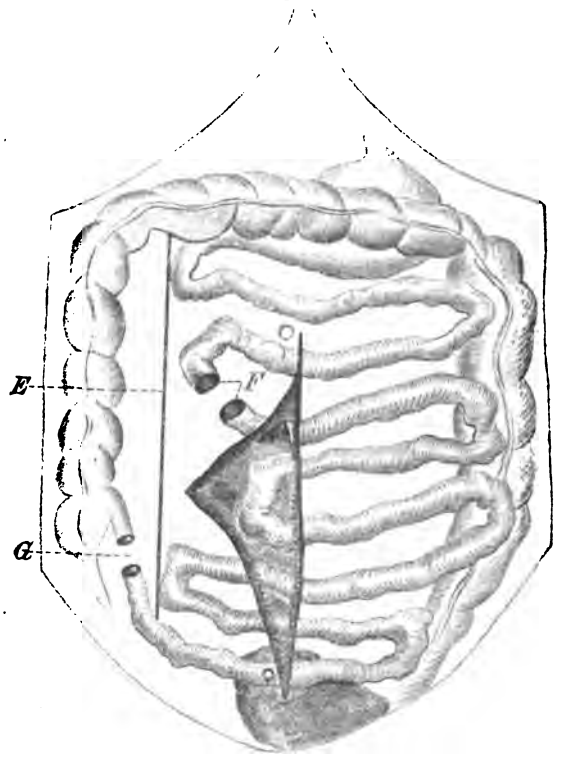

Erster Act der Operation.

E Neuer Laparotomieschnitt.
F Durchtrennung der zuführenden Schlinge (Uebergang des Jejunum ins Ileum).
G Durchtrennung des Ileum.

schlinge aufgesucht und nach Entfernung des Drains zwischen 2 Jodoformdochten dicht vor dem Uebertritt in die Abscesshöhle durchschnitten. Das Distale, nach der Abscesshöhle führende Stück wurde sofort wurstförmig vernäht. Jetzt wurde das Colon ascendens abgetastet, aber sein an und für sich kurzes Mesenterium schien noch mehr verkürzt. Erst am Ileum, ungefähr 5 cm von der Ileocöcalklappe entfernt, konnte man mit dem Finger durch den Grund des Mesenteriums kommen. Weiter vorzudringen, schien nicht rathsam, da man das Gefühl hatte, bei weiterem Vordringen

den unteren Theil der Abscesshöhle zu eröffnen. An der bezeichneten Stelle wurde die 2. Darmdurchtrennung vorgenommen und sofort das proximale Ende ebenfalls wurstförmig vernäht. Jetzt konnte man sicher sein, mit dem Darmstück beide Fisteln ausgeschaltet zu haben. (Fig. 2.)

Fig. 3.

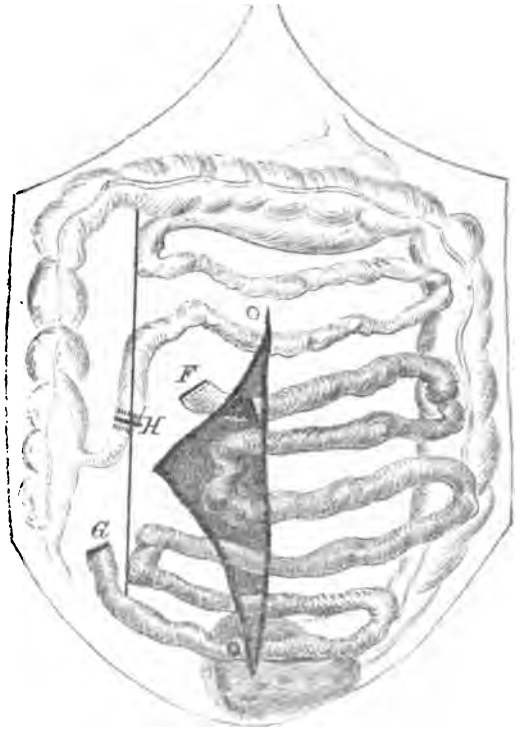

F Wurstförmige Vernähung der zuführenden Schlinge,
G Wurstförmige Vernähung des Ileumabschnittes des ausgeschalteten Darmstückes,
H Vereinigung des proximalen mit dem distalen Darmtheil.
} welches dunkel schraffirt ist.

Es blieb nur noch übrig, das proximale Ende des Jejunum mit dem distalen Ende des Ileum zu vereinen. Beide Darmenden liessen sich durch einen Zug am Mesenterium aneinander bringen, jedoch zeigte es sich, dass das ausser Funktion gesetzte Ileum nur den halben Umfang des Jejunum hatte. Letzteres wurde daher erst durch Nähte auf die Hälfte seines Umfanges verkleinert, dann die beiden Darmenden durch die Wölfler'sche Darmnaht vereinigt. Das Mesenterium wurde ebenfalls exact bis an die Wurzel durch Knopfnähte geschlossen. Darauf Schluss der Bauchwunde durch eine dreietagige Naht. (Fig. 3.)

Die Operation hatte 3 Stunden gedauert, und war es sogar nöthig gewesen, den letzten Theil der Operation wegen zu schlechten Pulses des sehr herabgekommenen Patienten ohne Chloroformnarkose zu machen.

Es war somit die totale Ausschaltung eines grossen Darmabschnitts mit wurstförmiger Vernähung beider Enden und Versenkung in die Bauchhöhle vorgenommen worden. Von einer Einnähung in die Bauchhöhle konnte Abstand genommen werden, da die bestehenden Fisteln genügenden Abfluss nach aussen gestatten durften.

Wieviel Darm war ausgeschaltet worden? Darüber kann man eine sichere Auskunft auch jetzt nicht geben. Nach der Beschaffenheit der oberen Darmfistel musste man mit Sicherheit annehmen, zum mindesten den grössten Theil des Ileum, also eine Strecke von 2—3 m ausgeschaltet zu haben. Dieser Gedanke musste natürlich anfangs beunruhigen, da bisher von Körte und v. Eiselsberg nicht viel mehr als 1 m ausgeschaltet war.

Schon am nächsten Tage hatte sich R. etwas erholt. Es bestand zwar Würgen und etwas Erbrechen von grünlicher Flüssigkeit, jedoch war dies ausschliesslich auf die Chloroformnachwirkungen zu schieben, da jedes sonstige Zeichen von Peritonitis fehlte, der Leib in der Gegend der neuen Laparotomiewunde eingesunken und vollständig empfindungslos auf Druck war.

Der günstige Zustand hielt an. Nach 4 Tagen erfolgte schon etwas kothiger Stuhlgang, Winde waren schon seit dem 2. Tage nach der Operation abgegangen. Es stellte sich Appetit ein, vom 4. Tage wurde Bouillon, dann bald etwas Schabefleisch gereicht.

Aus der alten Abscesswunde fand fortgesetzt reichliche Eiterung statt, der man durch Tamponade tief in das kleine Becken entgegenzutreten suchte. Aus der Darmfistel wurden nur noch in den ersten 2 Tagen etwas grünlich fäculente Massen abgesondert, Reste, des noch in den tieferen Darmabschnitten aufgespeicherten Kothes. Vom 3. Tage wurde neben wässeriger Flüssigkeit fester, glasiger Schleim abgesondert.

Die neue Laparotomiewunde heilte in ganzer Ausdehnung per primam. Nach 12 Tagen konnten sämmtliche Nähte entfernt werden. Das Ekzem des Leibes heilte ab, nachdem die Beschmutzung durch den überfliessenden Koth aufgehört hatte. Auch die alte Wunde begann in ganzer Ausdehnung zu granuliren.

Als nun R. anfing, flüssige Nahrung in grösserer Menge zu sich zu nehmen, stellten sich häufige Durchfälle, 9—10 am Tage, ein. Ungefähr 2 Stunden, nachdem R. etwas genossen hatte, erfolgte eine copiöse Ausleerung. Sie war aber von kothiger Beschaffenheit. Speisereste waren niemals darin. Unzweifelhaft war der Darm zu kurz oder hatte sich noch nicht an den neuen Zustand gewöhnt. Eine Besserung dieses beunruhigenden Zustandes trat erst ein, als man anfing, den Operirten mit etwas consistenterer Nahrung: Hafercacao, schleimige Suppen zu nähren.

Am 19. November, 18 Tage nach der Operation, war R. so weit, dass man daran denken konnte, ihn zu wiegen. Er hatte schon bedeutend zugenommen, trotzdem betrug das Gewicht nur 85 Pfd.

Am 3. December betrug sein Gewicht 94 Pfd., er hatte somit in 14 Tagen 9 Pfd. zugenommen. Mithin konnte man sich jetzt der sicheren Hoffnung hingeben, dass der dem Patienten verbliebene Darm zu seiner Ernährung ausreichte. Diese Hoffnung hat nicht getäuscht, das Gewicht hat sich gleichmässig vermehrt, ohne dass jemals irgend welche Verdau-

ungsstörung eingetreten ist. R. wiegt jetzt (Ende Februar) ca. 125 Pfd. und hat damit das Höchstgewicht erreicht, was er in seinen gesunden Tagen gehabt hat.

Mit der fortschreitenden Ausheilung der Eiterhöhle im kleinen Becken ist auch die Darmfistel im unteren Ileumabschnitte zum Verschluss gekommen. Die ganze Wundhöhle hat sich ausgefüllt, wozu nicht unwesentlich die zunehmende Wohlbeleibtheit R.'s beigetragen hat.

Nachdem so die Fortdauer des Lebens R.'s sicher gestellt war, musste natürlich die Frage nach der Aetiologie der ganzen Krankheit mehr in den Vordergrund treten.

Die schleichende Entwickelung der Erkrankung, anfangs unter dem Bilde einer Blinddarmentzündung, welche sich schliesslich als eitrige Bauchfellentzündung bei der Operation darstellte, musste den Gedanken, dass die Erkrankung in einer Verschwärung des Proc. vermiformis ihren Grund hatte, nahelegen. Die Fistelbildung an weit auseinander liegenden Darmabschnitten, bei fortbestehender Eiterung im Becken, sprach mehr für eine allgemeine Erkrankung und Ernährungsstörung im Darm. Es war nicht wahrscheinlich, dass die Eiterung allein eine solche Erweichung hätte zustande bringen können. Man neigte sich demnach der Anschauung zu, dass es sich vielleicht um eine Darmtuberculose handle, welche der erste Grund der Eiterung gewesen und deren Fortbestehen zur weiteren Fistelbildung am Darm geführt hatte.

Dieser Gedanke herrschte noch vor, als die Darmausschaltung vorgenommen wurde. Allerdings fand er in dem Verhalten der rechten freien Bauchhöhle keine Unterstützung. Die spinnwebenartigen Verwachsungen waren die Reste der ersten Bauchfellentzündung. Die abgeschlossene Bauchhöhle war selbst an ihren tiefsten Stellen frei von jedem Exsudat, nirgends waren miliare oder submiliare Knötchen am Darm zu sehen. Die Anwesenheit des normalen Wurmfortsatzes, welcher an seinem unteren Ende etwas fixirt schien, sprach auch nicht für eine Erkrankung desselben.

Als die Darmnaht zwischen Jejunum und Ileum gemacht war, musste man sich eigentlich einer gewissen Unvorsichtigkeit zeihen, wieder das Coecum in Thätigkeit gesetzt zu haben, da bei einer Erkrankung des Wurmfortsatzes nothwendigerweise ein Wiederaufleben des Krankheitsprocesses hätte stattfinden müssen.

Aber nichts von alledem trat ein. Als sich nun R. fortdauernd erholte, musste man auch den Gedanken einer Darmtuberculose fallen lassen.

Nicht unmöglich war es daher, dass die geschwürigen Processe am Darm vielleicht durch eine Erkrankung an Typhus hervorgerufen sein konnte.

So unwahrscheinlich auch anfangs dieser Gedanke schien, da Erscheinungen eines fieberhaften Verlaufes, welche mit Sicherheit hätten auf Typhus bezogen werden können, nicht bestanden hatten, wurde dennoch die Vidal'sche Probe gemacht. Dieselbe lieferte bei einer Verdünnung von 1 ccm Blutserum auf 100 ccm Bouillon noch am 10. Januar, also ungefähr 4 Monate nach Beginn der Erkrankung, ein positives Resultat. Nach 10 Minuten trat die Agglutination der Typhusbacillen ein. Hiermit ist nach der Ansicht competenter Fachleute der Beweis erbracht, dass der Kranke einen Typhus überstanden hat. Da R. nun behauptet, niemals ausser an seiner jetzigen Krankheit irgend wie krank gewesen zu sein, so ist es das Natürlichste, den Beginn seiner jetzigen Krankheit in einer Erkrankung an Typhus zu suchen.

Hiernach hätten wir die Darmerkrankung mit Fistelbildung und allen ihren Folgen als eine Folge des Typhus anzusehen, dessen Anfang vielleicht schon in die Zeit des Urlaubs in die Heimath fällt. Die Ausschaltung des Ileum hätte somit auch dem Hauptsitz der Erkrankung entsprochen.

Das augenblickliche Allgemeinbefinden des Mannes genügt allen Anforderungen, die man an einen Mann stellen kann, der eine Summe der schwersten Erkrankungen und eingreifendsten Operationen durchgemacht hat.

Er hat ein frisches blühendes Aussehen, fühlt sich durchaus wohl. nur trägt er in der Mitte zwischen Nabel und Symphyse seine Fistel, welche die Grösse eines Markstückes hat. Sie wird von der Darmschleimhaut gebildet; in ihrer Mitte geht ein Gang in das ausgeschaltete Darmstück. Um diese Oeffnung haben sich die Kerkringschen Falten circulär gelagert. Die Belästigung von der Absonderung ist sehr gering. Letztere besteht in glasigem Schleim in der Menge eines halben Theelöffels in 24 Stunden. Derselbe hat das Aussehen und den Geruch von Sperma. Manchmal fliesst am Morgen eine geringe wässerige Flüssigkeit aus der Fistel und führt zur Durchtränkung der aufgelegten Gaze. Die umgebende Haut ist vollständig intact. R. trägt eine elastische Binde mit einer Pelotte auf der Wunde, welche mit etwas Gaze bedeckt wird.

Die Beobachtungen über das weitere Verhalten des ausgeschalteten Darmstückes sind nun verschiedenartig. Im allgemeinen ist es durch die Beobachtung festgestellt, dass die Fisteln im Laufe der Zeit kleiner werden, weil das Darmrohr enger wird. Hiermit geht auch Hand in Hand eine Abnahme des vom Darmrohr gelieferten Secrets. Je weniger der Darmtheil gereizt wird, um so weniger

Secret wird geliefert. Dies konnten wir auch bei unserem Patienten feststellen, als wir die Umgebung der Fistel und die Darmschleimhaut mit dem Paquelin ätzten. Zu bemerken ist noch, dass die Darmschleimhaut vollkommen empfindungslos ist.

Auch bei den von Herrn v. Eiselsberg operirten Kranken hat in 4 Fällen die Darmsecretion bald ganz aufgehört. Auch er hat beobachtet, dass die Fisteln sich mehr und mehr zusammen ziehen und in einigen Jahren spontan vernarbten.

Es käme sonst noch in Frage die nachträgliche Exstirpation der ausgeschalteten Partie.

Bei der Complicirtheit der ganzen Verhältnisse dürfte dies wohl ein Unternehmen sein, was Patient kaum überstehen dürfte. Es ist nur zur Ausführung gekommen bei Tumoren entzündlicher Natur in der Ileocöcalgegend, welche durch Ruhigstellung infolge Ausschaltung operirbar wurden.

Alles in allem kann man sich wohl mit dem augenblicklich erreichten Resultat zufrieden erklären, zumal R. selbst mit seinem Zustand durchaus zufrieden ist und sich des besten Wohlseins bei jeder Kost erfreut.

XXVII.

Versuche über die Transplantation des Intermediärknorpels wachsender Röhrenknochen.

Von

Prof. Helferich in Greifswald.

(Mit 6 Abbildungen im Text und Tafel IV. V.)

Auf dem 23. Chirurgencongress habe ich unter Demonstration einer grossen Menge von Präparaten einige Mittheilungen über die Transplantation des Intermediärknorpels gemacht und eine genauere Beschreibung, sowie die Abbildung der Präparate für später in Aussicht gestellt. Diese Publication hat einige Verzögerung erlitten, zunächst weil ich die Freude hatte, dass Herr Dr. Enderlen als mein Assistent die mikroskopische Untersuchung der einschlägigen Präparate ausführte —, und dies führte wegen der Nothwendigkeit, neue Präparate herzustellen, z. Thl. grössere zeitliche Intervalle abzuwarten, und wegen der Schwierigkeit solcher Untersuchungen zu einigem Zeitverlust —, dann aus äusseren Gründen, welche mir selbst die Formulirung und Niederschrift meiner Resultate nicht gestatteten.

Der interessante Gegenstand scheint aber seit meinem Vortrage auf dem Chirurgencongress von anderer Seite eine Bearbeitung nicht erfahren zu haben, wie denn überhaupt über Transplantation des Intermediärknorpels meines Wissens bis jetzt Versuche noch nicht angestellt sind. Und doch handelt es sich um eine in biologischer Hinsicht hochinteressante und wichtige Frage, indem durch meine Versuche der Beweis geliefert ist, dass ein anatomisch so hoch und so vielseitig entwickeltes und physiologisch so bedeutsames Gewebe wie der Intermediärknorpel nach der Transplantation unter günstigen Verhältnissen seine normale Entwickelung mit nur geringer Einbusse beibehalten kann.

Im folgenden will ich über die Art und Weise, in welcher ich meine Versuche angestellt habe, und über die meiner Meinung nach beweisenden Präparate genauere Mittheilungen machen. Dagegen will ich es unterlassen, hier auf zahlreiche Variationen der Versuche einzugehen, welche ich auch angestellt habe, wie z. B.

a) die Reimplantation in umgekehrter Richtung (Epiphyse des excidirten Stückes gegen die Diaphyse gerichtet);

b) die Transplantation in eine in der Diaphyse eines anderen Knochens hergestellte Lücke, z. B. in die Radiusdiaphyse eines anderen;

c) totale Excision des Stückchens;

d) die Reimplantation des Stückchens, nachdem es in absolutem Alkohol oder in kochendes Wasser gehalten war. Ueber diese und andere Experimente soll später berichtet werden.

Einige Vorversuche hatten mir das bestätigt, was ohnedem zu vermuthen war, dass nämlich die Transplantation des Intermediärknorpels für sich allein nicht das Richtige sei. Vielmehr führte ich meine Versuche so aus, dass die dem Intermediärknorpel anliegenden Knochenpartien mit weggenommen und wieder mit implantirt wurden. Das excidirte Stück bestand demnach regelmässig aus dem Knorpel nebst einem Stückchen vom Diaphysenende und einem Stückchen der Epiphyse; das Diaphysenstück war regelmässig etwas länger als das Epiphysenstück, so zwar, dass Knorpel plus Epiphysenstück ungefähr die gleiche Länge darboten wie das Diaphysenstück für sich allein. Dabei wurde das dieses Stückchen deckende Periost sorgfältig mit excidirt und darnach ebenso mit implantirt.

Als Operationsfeld wählte ich die mir von früheren Versuchen über die Folgen der Excision des Intermediärknorpels wohlbekannte Partie des unteren Ulnaendes junger Kaninchen. Diese Versuchsanordnung bietet Vorzüge und Nachtheile, aber ich glaube, die Vorzüge überwiegen.

Da in einer grösseren Zahl der Versuche das hier excidirte Stückchen nach seiner völligen Lösung und Herausnahme an gleicher Stelle wieder implantirt wurde, war es von grossem Vortheil, dass der so hochgradig beschädigte und in seiner Festigkeit beeinträchtigte Knochen, die Ulna, eine Art Schiene an dem benachbarten Radius hatte. Es liess sich hierdurch nach correcter Ausführung der Operation in der grossen Mehrzahl der Fälle eine reinliche Implantation des Stückchens bewirken und eine erwünschte Lage desselben in der Folge erhalten. Gewisse Nachtheile, welche durch diese Versuchsanordnung bedingt sind, werden später ihre Erwähnung und Erläuterung finden.

Die Ausführung der Operation.

Das Thierchen wird am besten in linker Seitenlage so in ein Handtuch fixirt, dass nur die rechte vordere Extremität frei bleibt. Dieselbe wird nun gründlich abgeseift und mit Sublimatlösung 1:1000 desinficirt. Dann nahe an die Kante des Tisches gelagert, so dass sie über die Tischkante herausgezogen werden kann, und gerade die Ulnarseite frei zugänglich ist. Die linke Hand des Operateurs fixirt die Pfote, seine rechte Hand ist frei für die Incision; ein Gehülfe hält das Thier selbst, und ein zweiter Gehülfe ist zur Assistenz an der Wunde mit Häkchen bereit.

Die bei jungen Thierchen weichen und kurzen Härchen wurden nun meistens einfach so gescheitelt, dass die für die Incision bestimmte Stelle frei war, und der Hautschnitt annähernd ohne Durchtrennung von Haaren gemacht werden konnte. Einige Male wurde einige Tage vor der geplanten Operation eine Enthaarung des Operationsfeldes durch Schwefelcalciumpaste bewirkt; jedoch stellte sich hiernach bei den jungen Thierchen häufig Hautentzündung ein, welche ein Verschieben der Operation erforderte und störend war.

Nach der Ausführung des Hautschnittes klafft die Wunde so viel, besonders wenn ein leichter Zug der die Pfote haltenden Hand des Operateurs dazu hilft, dass alles gut zu übersehen ist. Da erkennt man die helle Zone des Intermediärknorpels und die anliegenden Knochentheile, zunächst noch von einigen feinen, weissglänzenden Sehnen bedeckt. Wenn der Hautschnitt nicht rein ulnar, sondern zugleich etwas nach der Dorsalseite zu ausgeführt wurde, erschien es am zweckmässigsten.

Zunächst müssen nun die Sehnen freipräparirt und seitwärts gelagert werden. An der ulnaren Seite nach der Volarseite zu finden sich zwei feine, beisammenliegende Sehnen von dem Extensor digiti IV proprius und dem Extensor digiti V proprius, weiter volarwärts findet sich nach deren Lösung die stärkere Sehne des Extensor carpi ulnaris. An der radialen Seite liegt die starke Sehne des Extensor digitorum communis, nach oben, der Diaphyse entsprechend, in einem kräftigen Muskelbauch, abwärts in vier feine für die zweite bis 5. Zehe bestimmte Sehnen übergehend. Durch feine, ritzende und dann schlitzende Züge mit einem scharfen, feinen Messerchen lassen sich diese Sehnen alle rasch und sicher ohne weitere Hülfe freimachen. Nach aufwärts benutzte ich meistens ein stumpfes Messerchen, um schlitzend die Muskelbäuche vom Knochen abzulösen. Das Periost soll dabei möglichst wenig verletzt werden.

Dasselbe halbstumpfe Messerchen benutzte ich nun, um im Bereich des unteren Ulnaendes, soweit es excidirt werden sollte, in den Spalt zwischen Ulna und Radius einzugehen und eine möglichst vollständige Trennung herbeizuführen.

Während dieses letzten Actes ist es nützlich, wenn ein Gehülfe mit feinem Häkchen die Sehnen zur Seite hält, unerlässlich ist dieses für die nun vorzunehmende Durchtrennung des Knochens.

Um eine bestimmte, für die einzelnen Thierchen eines Wurfes gleiche Länge von der Ulna zu excidiren, wurde ein Zirkel mit der entsprechenden Stellung seiner Spitzen fixirt (5—7 mm) und dann die Spitzen in die freiliegende Partie an den erwünschten Stellen leise eingedrückt. So entstanden an Epiphyse und Diaphyse kleine, leicht blutende Marken, welche sodann für die Ausführung der Knochentrennung sehr dienlich waren.

Die Trennung habe ich nun, während die Sehnen seitwärts gehalten wurden, mit der neuen Patentscheere der Firma Henckels ausgeführt, welche dadurch ausgezeichnet ist, dass das eine Blatt derselben gleichzeitig drückt und ziehend schneidet. Dadurch gelingt es, einen glatten Schnitt, fast ohne alle Quetschung der Theile auszuführen. Am besten geeignet fand ich die Scheere P. 4 der Henckels'schen Liste, indem ich ihre Spitze dem Markirpunkt entsprechend an der radialen Seite der Ulna ansetzte.

War das Stückchen abgetrennt, so wurde nun die Pfote von dem Gehülfen gehalten, dann das Stückchen mit einer feinen Hakenpincette gefasst, ein wenig in die Höhe gehoben und endlich die wenigen noch fixirenden Weichtheilfasern auf der Unterseite völlig durchschnitten.

Nun wurde das ganze Stückchen frei aus der Wunde herausgenommen und dann in verschiedener Weise weiter benutzt. In einer grossen Anzahl der Versuche wurde es an der gleichen Stelle sofort wieder implantirt.

Die Vollendung der kleinen Operation bestand dann darin, dass über das sorgfältig eingelegte Stückchen die Sehnen von beiden Seiten wieder herübergeschoben, die Haut dann mit einer fortlaufenden Seidennaht (unter Benutzung feiner runder Nadeln) vereinigt wurde. Desinficirende Flüssigkeit kam mit der Wunde überhaupt nicht in Berührung.

Zum Schlusse kam Collodium und etwas weicher Mull auf die Wunde, darüber eine schmale Binde, welche mit Stecknadeln so befestigt wurde, dass dieselben gleichzeitig als Schiene die operirte Stelle schützten.

Die freigelassenen Zehen boten in der ersten Zeit nach der Operation etwas Schwellung, doch bald benutzte das Thierchen sein Bein in normaler Weise. Die Wundheilung erlitt in der weitaus grössten Zahl der Versuche nicht die geringste Störung.

Fig. 1.

Fig. 2.

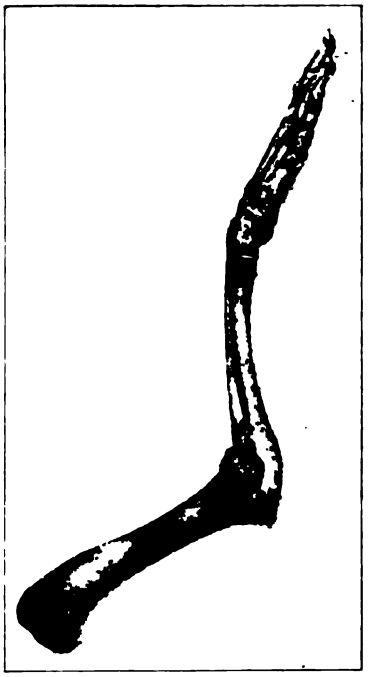

Indem nun zu der Operation die rechte vordere Extremität benutzt wurde, das Thierchen aber im übrigen intact blieb und wohl gepflegt wurde, war die normal wachsende linke vordere Extremität zum Vergleiche brauchbar. Natürlich wurden junge Kaninchen eines und desselben Wurfes immer gleichzeitig operirt, so dass auch die einzelnen Thierchen, wenn sie zu verschiedenen Zeiten gestorben oder getödtet waren, einen annähernden Vergleich der operirten Theile zuliessen; namentlich kann das gesammte Wachsthum der betreffenden Knochen aus der Betrachtung einer solchen Reihe gut erkannt werden.

Im ganzen habe ich an 131 Thierchen diese Transplantationsversuche ausgeführt, ungerechnet zahlreiche und mehrfach modificirte

Controlversuche. Da ich sämmtliche Operationen selbst ausgeführt habe, kann ich für die correcte Ausführung derselben einstehen.

Zunächst erscheint es mir angebracht, auf die normalen Verhältnisse der Knochen der vorderen Extremität und besonders der Ulna an der Hand einer Abbildung hinzuweisen. Die beiden Knochen des Vorderarmes liegen dicht aneinander. An ihrem peripheren Ende findet sich eine kurze Epiphyse am Radius und eine gut doppelt so lange an der Ulna. Hierdurch wird bedingt, dass die untere Epiphyse der Ulna noch reichlich in ihrer halben Länge dem Diaphysenende des Radius correspondirt.

Das obere Ende der Knochen trägt nur ganz unbedeutende Epiphysen. Die obere Epiphyse der Ulna sitzt nur dem äussersten Ende des Olecranon auf, wie sich bei seitlicher Betrachtung sofort ergiebt. Das untere Humerusende articulirt mit der Diaphyse der Ulna. Hieraus folgt, dass ein von der oberen Epiphysengrenze der Ulna ausgehendes Längenwachsthum zwar die gesammte Länge dieses Knochens vermehrt, jedoch für die Länge der ganzen Extremität nichts beiträgt. Wird das Ellbogengelenk als Mittelpunkt genommen, so ist die gesammte peripher von demselben liegende Länge des Knochens, abgesehen von der ersten Anlage, ein Product des unteren Intermediärknorpels. Zudem ist es ja längst bekannt, dass die Vorderarmknochen vorwiegend oder fast ausschliesslich an ihrem unteren (Hand-) Ende in die Länge wachsen.

Die Reimplantation des Stückchens an gleicher Stelle und in gleicher Richtung geschah immer in der oben beschriebenen Weise. Von dieser Versuchsreihe liegen 40 skeletirte, getrocknete Präparate vor, in weiteren 10 Fällen wurden die Theile zur mikroskopischen Untersuchung verwendet.

Ich stelle folgende Reihe gelungener und, wie ich glaube, beweisender Präparate zusammen:

Präparat 14 c. Das Thierchen wurde 5 Wochen alt am 22. October 1891 mit drei anderen operirt. Das excidirte und an gleicher Stelle replantirte Stückchen hatte ein Länge von 6 mm. Am 27. October 1891 wurde das Thierchen getödtet.

Das hier abgebildete Präparat (Fig. 3) veranschaulicht aufs beste den Zustand nach der Operation und bedarf keiner weiteren Beschreibung, doch muss darauf hingewiesen werden, dass der Defect in der Ulna dem unteren Diaphysenende des Radius entspricht, die stehengebliebene Partie der Ulnaepiphyse zeigt ziemlich genau die gleiche Ausdehnung wie die anliegende Radiusepiphyse.

Präparat 22 a stammt von einem Kaninchen, welches 4½ Wochen alt am 7. Juli 1893 operirt wurde. Die Länge des excidirten und sofort

replantirten Stückchens betrug 7 mm. Das Thierchen wurde am 18. Juli getödtet. Versuchsdauer also 11 Tage.

Fig. 3 (Präp. 14c).

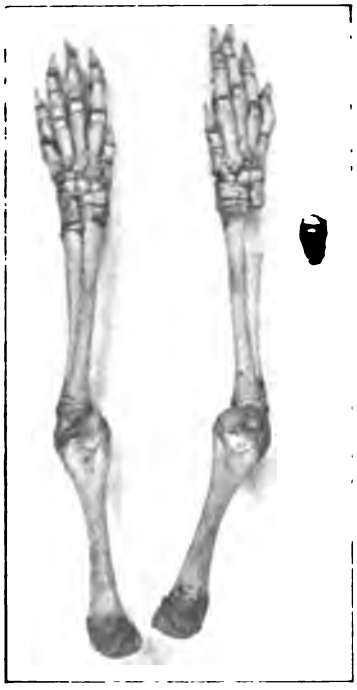

Fig. 4 (Präp. 22a).

An dem Präparate (Fig. 4) zeigt sich keine Formstörung und keine messbare Längendifferenz der Vorderarmknochen. Das replantirte Stückchen ist auffallend fest wieder verwachsen, namentlich die Epiphysenstücke sind sehr gut verheilt. Der Zusammenhang beider Stückchen mit der Umgebung ist schon so fest, dass bei der leichten Maceration und folgenden Eintrocknung die Narben gehalten, die Fuge des Intermediärknorpels aber nachgegeben hat, dem letzteren entsprechend findet sich ein Defect, breiter als der normalen Knorpelfuge entspricht. Die Enden des replantirten Stückchens stehen jetzt 8 mm auseinander, eine Verlängerung, welche offenbar auf Conto einer Verdickung, resp. Verbreiterung des Intermediärknorpels zu setzen ist.

Präparat 14d stammt von einem Thierchen des gleichen Wurfes, wie das vorher erwähnte (14c), wurde wie jenes, 5 Wochen alt, am 22. October 1891 operirt und 27. November 1891 getödtet. Versuchsdauer 36 Tage. An dem Präparat zeigt sich im Vergleich zur gesunden linken Extremität eine leichte Ulnarflexion der Pfote im Handgelenk.

Der Radius erscheint beiderseits gleich lang, aber die rechte Ulna im ganzen und ganz besonders im Bereiche ihrer Diaphyse kürzer als die linke, dagegen die untere Ulnaepiphyse rechts etwas länger als links. Die Stelle, wo der Knochen durchtrennt war, ist an der Epiphyse nicht mehr, an der Diaphyse nur spurweise noch zu erkennen. An dem Präparat zeigt sich sofort die Verkürzung der Diaphyse (ca. 1,5 mm), die Verlängerung der Epiphyse (ca. 0,5 mm) und die Beziehung der Ulnaepiphyse zur Radiusdiaphyse, indem die Stelle, in deren Bereich sich diese beiden Knochen berühren an dem operirten Bein 4 mm beträgt gegen 3 mm auf der gesunden linken Seite.

Im Vergleich zum Präparat 14c (Fig. 3) welches den Zustand gleich nach der Operation markirt und einem Thierchen desselben Wurfes von gleicher Grösse angehört, ergiebt sich, dass die operirte Ulnadiaphyse 2,75 cm Länge besitzt, gegen 2,4 cm des gesunden unverletzten Knochens zu Beginn des Versuches (bei 14c).

Präparat 21b stammt von einem Kaninchen, welches 2 Wochen alt, am 31. Mai 1893 operirt wurde. Die Länge des excidirten und replantirten Stückchens betrug 5 mm. Das Thierchen wurde am 19. Juli getödtet. Versuchsdauer 49 Tage.

An dem Präparate zeigt sich nur eine ganz geringe Formveränderung. Das Diaphysenstück ist an seinem distalen Ende etwas verdickt und an einer Stelle, welche $5\frac{1}{2}$ mm oberhalb des noch deutlich sichtbaren Intermediärknorpels liegt, in einer Ausdehnung von $\frac{3}{4}$ cm Länge mit der anliegenden Diaphyse des Radius verwachsen. Die Länge der Epiphyse an der rechten operirten Seite beträgt 7,5, an der gesunden Seite 6,5 mm. Auch die Epiphyse ist auf der operirten Seite gegen den Intermediärknorpel zu etwas verdickt, die Gesammtlänge der Ulnadiaphyse ist rechts 3,1, links 3,4 cm; die Diaphyse des Radius ist rechts 3,55, links 3,8 cm lang. Die Entwickelung der übrigen Knochen ist beiderseits gleich, die ganze Extremität zeigt mit Ausnahme der geringen Verkürzung an der rechten Seite keinen Unterschied.

Präparat 23d stammt von einem Thierchen welches, $3\frac{1}{2}$ Wochen alt, am 10. Juli 1893 operirt wurde. Das excidirte und replantirte Stückchen war 6 mm lang. Am 5. September 1893 wurde das Thier getödtet, die Versuchsdauer ist somit 57 Tage.

An dem getrockneten Präparat ist eine grobe Formstörung nicht zu bemerken. Die Ulnadiaphyse ist an der rechten operirten Seite etwa 3 mm oberhalb des Intermediärknorpels in der Ausdehnung von gut 1 cm mit dem Diaphysenstück des Radius verwachsen. Die Stelle des Intermediärknorpels bildet eine unebene, fast zackige Linie; an mehreren Stellen finden sich feine Knochenauflagerungen, welche zwischen Epiphyse und Diaphyse eine kleine Brücke herstellen. An der Ulna ist die Länge des Diaphysenstückes rechts 3,25, links 3,5 cm, die Länge der Epiphyse rechts 0,9, links 0,65 cm; Länge der Radiusdiaphyse rechts 3,9, links 5,05 cm. Das Verhältniss der Ulnaepiphyse zur Radiusdiaphyse ergiebt sich aus folgenden Zahlen: an der rechten operirten Seite berührt die Ulnaepiphyse in einer Ausdehnung von 7,5 mm das andere Ende der

Radiusdiaphyse, an der linken gesunden Seite ist dies nur in 3,5 mm Ausdehnung der Fall.

Zum Vergleich wird das Präparat 23b herangezogen, in welchem nur eine Versuchsdauer von 23 Tagen vorliegt. Das Thierchen ist am gleichen Tage operirt wie 23d, aber schon am 2. Aug., also 23 Tage nach der Operation, getödtet worden. Vergleicht man die gesunde Extremität von 23b mit der operirten von 23d, wie es in beistehender Abbildung möglich ist, so ergiebt sich der deutliche Unterschied und das Wachsthum an der operirten Seite.

Fig. 5 (Präp. 23d).

Fig. 5 (Präp. 23b).

Präparat 21d stammt von demselben Wurf wie das an 4. Stelle beschriebene Präparat, nur ist das Thierchen erst später, nämlich am 10. October 1893, also $4^1/_3$ Monat nach der Operation getödtet worden.

Dieses Präparat zeigt Verhältnisse, welche in dem Beschauer Zweifel entstehen lassen, ob hier wirklich die Excision und Replantation des Stückchens vorgenommen wurde, denn in der Form der einzelnen Knochen und in ihrem Verhältniss zu einander ist kaum ein Unterschied zu bemerken. Nur bei genauem Nachsehen ergiebt sich, dass die Ulnadiaphyse um etwa 2,5 mm an der rechten Seite kürzer ist als linkerseits, die rechte Ulnaepiphyse ist um ca. 2 mm länger als links, die Dicke und ganze Form der Knochen ist dagegen auf beiden Seiten analog. Die Berührung zwischen Ulnaepiphyse und Radiusdiaphyse ist rechts 5 mm, links 3,5 mm.

Bei einem Vergleich mit dem Präparat 21b ergiebt sich das erhebliche Wachsthum, welches die gesunde wie die operirte Extremität bei 21d aufzuweisen haben. Bei der Wichtigkeit, welches gerade diesem Präparat, das den Schluss der Serie bildet, beizumessen ist, halte ich die Abbildung desselben für geboten. Auf der beigefügten Tafel IV sind diese Extremitäten so abgebildet, dass ein Vergleich leicht möglich ist. Es stellt sich

Fig. 1.

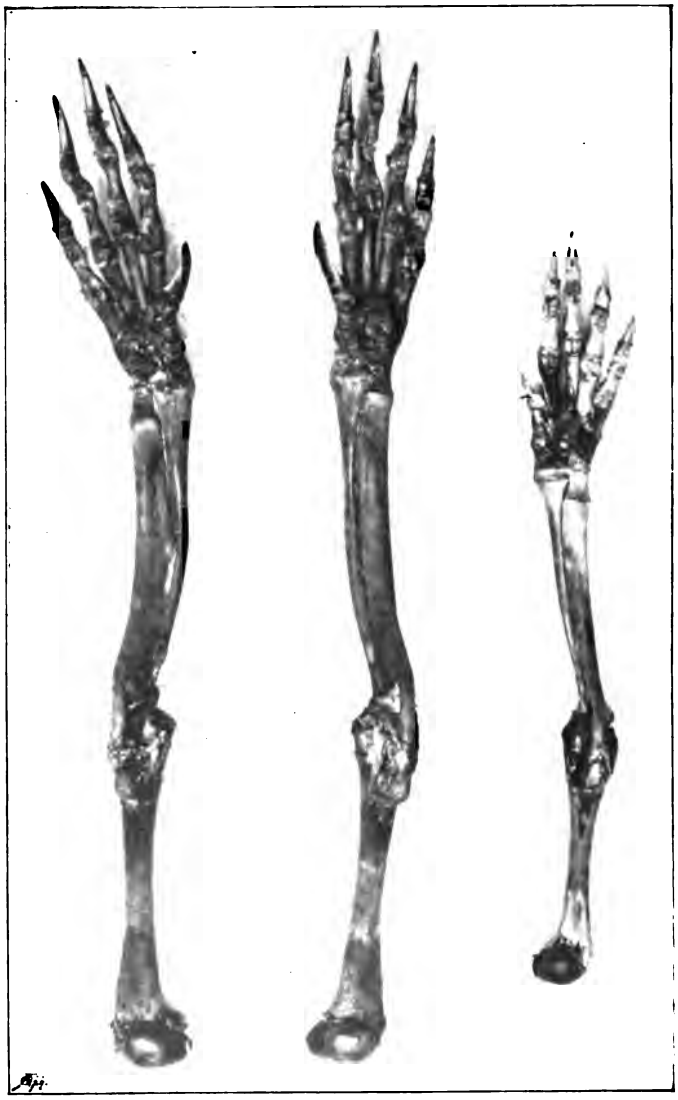

Helferich.

Verlag von F. C

Fig. 2a.

Fig. 2b.

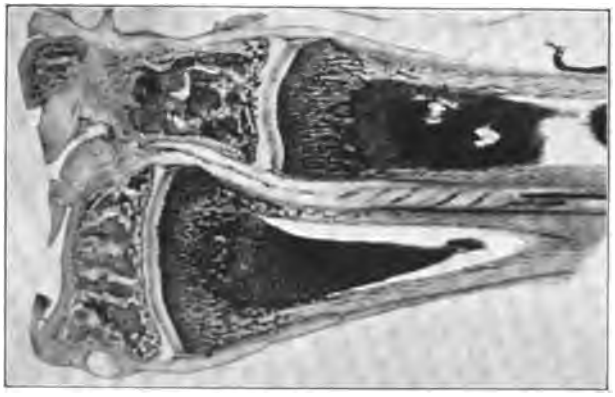

Vogel in Leipzig.

Druck von August Pries in Leipzig.

University of California
LIBRARY

heraus, dass die gesunde Ulna von 3,4 cm bei 21 b auf 4,95 cm bei 21 d gewachsen ist, während die operirte Ulna sich von 3,05 cm bei 21 b bis auf 4,4 cm entwickelt hat.

Diese Zahlen beweisen wohl unwiderleglich, dass der Intermediärknorpel, wenn er in der oben näher angegebenen Weise herausgenommen und replantirt wird, unter günstigen Verhältnissen seine normalen Lebenseigenschaften, speciell seine Productionsfähigkeit für das Knochenwachsthum, nicht einzubüssen braucht. Eine Verminderung dieser Leistung ist sicher zu constatiren, allein von einem völligen Verlust dieser Fähigkeit ist gar keine Rede.

Die Thatsache, dass die Epiphyse an der operirten Seite einen gewissen Ausgleich der eintretenden Verkürzung herbeiführt, ist nach den mitgetheilten Protokollen zweifellos; allein wer hiernach glauben oder behaupten wollte, dass dadurch allein der Ausfall des Längswachsthums ersetzt werde, würde viel zu weit gehen und den sicheren Thatsachen keine Rechnung tragen.

Von hohem Interesse sind für mich die photographischen Aufnahmen der zur mikroskopischen Untersuchung verwandten Präparate, bei deren Herstellung mich besonders Herr Dr. Tenderich unterstützt hat. Man erkennt an denselben (vgl. Taf. V) in deutlicher Weise die Verdickung, resp. Schwellung des Intermediärknorpels besonders in den ersten Wochen nach der Operation. Die Knorpelreihen sind an der operirten Seite trotzdem an vielen Stellen gut erhalten und schon bei schwacher Vergrösserung erkennbar. Zum Theil sind die Knorpelreihen allerdings verwaschen und undeutlich geworden. An einem meiner Präparate (28 d) ist der Intermediärknorpel ausserordentlich verändert und zeigt in seinem Gefüge und in seiner Umgebung Verhältnisse, wie sie an die Unordnungen bei schwerster rhachitischer Störung erinnern. Hier ist auch das weitere Wachsthum der Ulna sistirt, und der Radius entsprechend verkrümmt.

Erklärung der Abbildungen auf Tafel IV u. V.

Tafel IV zeigt das Schlusspräparat unserer Serie 21 d, und zwar die gesunde und die operirte Seite, daneben zum Vergleiche die gesunde Extremität von 21 b mit fast 2 Monate kürzerer Versuchsdauer.

Tafel V zeigt den Durchschnitt durch das untere Ende der Vorderarmknochen eines Kaninchens, welches 10 Tage nach der Operation getödtet wurde (Präparat 26 g), bei schwacher Vergrösserung. Man erkennt deutlich an der operirten Seite Fig. 2a das replantirte Stückchen mit dem verbreiterten Intermediärknorpel und einer geringen Verlängerung der Epiphyse gegenüber der daneben-stehenden gesunden Seite desselben Thierchens, Fig. 2b.

XXVIII.

Zur Reimplantation des resecirten Intermediärknorpels beim Kaninchen.

Von

Dr. Enderlen.

(Mit 2 Abbildungen im Text und Tafel VI.)

Ueber das Einheilen des transplantirten distalen Intermediärknorpels der Ulna beim Kaninchen hat Herr Geheimrath Helferich auf dem XXIII. Chirurgencongresse Mittheilung gemacht. Im Interesse der Erhaltung der makroskopischen Präparate waren damals keine ausgedehnteren mikroskopischen Untersuchungen vorgenommen worden. Als ich die Ehre hatte, an obiger Klinik als Assistent zu fungiren, übernahm ich die mikroskopische Untersuchung der experimentell gewonnenen Resultate. Im ganzen wurden 80 junge Kaninchen operirt. Dabei wurde stets der ganze Intermediärknorpel mit anliegendem Diaphysen- und Epiphysenstück sammt dem umhüllenden Periost entnommen. Die Reimplantation erfolgte sofort, ohne dass das herausgenommene Stück mit einem Desinficiens in Berührung gekommen wäre. Es wurde demnach genau so vorgegangen, wie in den Mittheilungen von dem Chirurgencongresse und in der vorstehenden Arbeit von Herrn Prof. Helferich geschildert ist.

In allen Fällen wurde die gesunde Ulna des Thieres zur Controle mit untersucht. Die Fixirung der Objecte geschah im Flemming'schen Gemisch, Sublimat und Zenker'scher Flüssigkeit. Bei Anwendung von Flemming'schem Gemisch wurden die Stücke der Länge nach halbirt, um ein besseres Eindringen des Fixationsmittels zu gestatten.[1]) Die Färbung wurde mit den üblichen Tinktionsmitteln vorgenommen.

Herrn Geheimrath Helferich bin ich für die Ueberlassung des Materials, Herrn Prof. Bonnet und Solger für die Durchsicht der Präparate zu grossem Danke verpflichtet.

1) Bei der Kleinheit der Objecte kann von einer mangelhaften Fixirung nicht die Rede sein; wenn also der Knochen oder Knorpel nicht die normale Tinktion aufwies, so lag es an diesen Geweben und nicht an der Vorbereitung.)

Im Folgenden bringe ich die Schilderung der mikroskopischen Bilder.

1. Tag.

An beiden Enden des excidirten Stückes bemerkt man den Bluterguss, welcher bei dem Eingriffe entstand. Zwischen den rothen und weissen Blutkörperchen findet sich eine mässige Menge Fibrin; die Richtung der Fäden des letzteren ist vorwiegend senkrecht zur Längsachse der Ulna gestellt. Die Blutung erstreckt sich beiderseits auf einige Entfernung in das reimplantirte Stück hinein.

In den Knochenkörperchen nahe der Schnittstelle sind die Kerne blass, chromatinarm, manchmal Kern und Protoplasma schwer differenzirbar, beide granulirt; ferner liegen manchmal die Kerne als blasse ebenfalls feinst granulirte Scheiben (im Schnitte!) in mehr oder minder weiten Höhlen. In einzelnen Knochenkörperchen treten schwarze Körnchen zu Tage, die offenbar als Fettkörnchen anzusprechen sind. Auch in den Markzellen finden sich letztere vielfach neben den intensiv schwarz gefärbten Fettzellen. Die Osteoblasten, welche nahe den Schnitten gelegen sind, führen ebenfalls manchmal Fettkörnchen, nicht minder die am meisten distal gelegenen grossblasigen Knorpelzellen des Intermediärknorpels.

Letztere bergen aber auch Kerne mit gut tingirter Membran, ferner solche, welche ein spärliches Chromatinnetz besitzen. Die chromatische Substanz durchzieht den Kern in Form feiner Fäden, welche von kleinen Knötchen unterbrochen sind. Manchmal zieht das Fadennetz von einem grösseren rundlichen oder ovalen Chromatinkern, welcher central oder peripher gelegen ist, zur Peripherie.

Im reihenförmig angeordneten Knorpel constatirt man blasse, chromatinarme Kerne, nirgends schwarz tingirte Körnchen, in ganz vereinzelten Zellen sind Mitosen nachzuweisen, Knäuel und Kranzformen.

Neben den wenig tingirten Kernen beobachtet man solche, welche chromatische Substanz in gehöriger Menge und Anordnung führen. Das Chromatin hat hier den gewöhnlichen Safraninton angenommen. Vielfach stellt aber der Kern eine unregelmässig contourirte Scheibe dar, welche ziegelroth erscheint und die dunkler tingirten Kernkörperchen nur schwer erkennen lässt.

Die Wucherungszone, namentlich aber die Encoche weisen mehrfach karyokinetische Figuren auf. Daneben bemerkt man auch wieder die oben angeführten Farbendifferenzen. Die ziegelroth tingirten Kerne sind unregelmässig begrenzt, das umgebende Plasma scheint weniger gut erhalten als in den übrigen Zellen.

Hier und da treten Zellen zu Tage, bei welchen weder der Protoplasmasaum, noch der umschlossene Nucleus tingirt sind.

In der Encoche enthalten einzelne Kerne das Chromatin in Form rundlicher Klümpchen, welche manchmal die Mitte des Kernes durchziehen, manchmal aber auch kranzförmig nahe der Peripherie des Nucleus liegen. Zu bemerken wäre, dass es sich nicht um Leukocyten handelt, ferner nicht um mangelhafte Differenzirung, da dicht neben diesen geschilderten Formen mitotisch sich theilende Kerne constatirt werden können, deren Schleifen nichts an Deutlichkeit zu wünschen übrig lassen.

Die Endothelien der Gefässe zeigen keine progressiven Vorgänge.

2. Tag.

An den beiden Enden des reimplantirten Stückes ist mit Diaphyse und Epiphyse eine ziemlich innige Verklebung eingetreten. Beide Wunden sind mit Blut und Fibrin ausgefüllt, der Verlauf der gröberen massigeren Fibrinbalken ist senkrecht zur Längsachse der Ulna gestellt. Stellenweise hat eine merkbare Vermehrung der weissen Blutkörperchen Platz gegriffen. Von den Schnitten aus erstreckt sich die Blutung nach beiden Seiten in die Markräume.

In den Knochenwunden liegen einzelne kleine, offenbar bei der Durchtrennung losgesprengte Knochensplitterchen. Diese besitzen weder Knochenkerne, noch Osteoblasten; in einzelnen ist im Inneren noch eine schmale Zone von Knorpelgrundsubstanz nachzuweisen.

Das Diaphysenstück lässt nahe der Operationswunde Knochenkerne von dem verschiedensten Aussehen erkennen.

Wir finden blasse, geblähte Nuclei mit ziemlich spärlichem Chromatingerüste, dann Kerne, welche einen diffus blassblauen Ton (Hämalaunfärbung) angenommen haben und höchstens hier und da ein dunkelblaues Körnchen führen; schliesslich sind auch solche Knochenkörperchen zu erwähnen, welche überhaupt keine Farbe mehr angenommen haben, die im Inneren eine blassgraue, mehr minder fein granulirte Masse führen. Je näher dem Schnitte, desto reichlicher begegnet man den letztgenannten Formen. Osteoblasten sind in dem reimplantirten Diaphysenstücke spärlich vertreten, im Gegensatze zur Diaphyse, wo sie manchmal in mehrfacher Schicht liegen, ebenso im Vergleiche mit dem später zu erwähnenden Epiphysentheile.

Die Markzellen führen vielfach Mitosen, welche sich in den verschiedensten Entwickelungsphasen befinden.

Im grossblasigen Knorpel sind die Kerne durchgehends chromatinarm; in den am meisten distal gelegenen ist das Chromatin der Kernmembran rosenkranzartig angelagert.

Der nun folgende Säulenknorpel besitzt vielfach kleine mit unregelmässigen Contouren ausgestattete Kerne mit schmalem Protoplasmasaume, welche in mehr minder weiten Höhlen liegen. Einzelne Kerne sind von dem Hämalaun blassblau gefärbt, dicht daneben finden sich aber Exemplare, welche einen Stich ins Violette zeigen, mehr massig, homogen, ohne feinere Differenzirung der chromatischen Substanz sind. In einem der durchgesehenen Präparate war in dieser Zone eine karyokinetische Theilungsfigur zu entdecken, ebenso fand sich eine Mitose in der Wucherungszone vor. In der letzteren sind fast alle Kerne besser tingirt, von einem deutlichen Protoplasmasaume umgeben; in Präparaten, welche nach Flemming behandelt wurden, finden sich hier allerdings wie auch in den übrigen Theilen des reimplantirten Stückes Fettkörnchen; daneben bestehen Knorpelzellen mit blassen Kernen und grauen körnigen Massen. Nahe der Encoche und in letzterer in erhöhtem Maasse herrschen die nicht alterirten Zellen vor.

Im Diaphysenstücke verhalten sich die Knochenkerne wie oben angegeben wurde; auffallend ist, worauf wir schon hingewiesen haben, die reichlichere Anzahl von Osteoblasten, unter welchen sich spärliche Exem-

plare in mitotischer Theilung finden. Nahe dem Intermediärknorpel ist die Knorpelgrundsubstanz in den Knochenbälkchen deutlich erkennbar.

3. Tag.

In Präparaten von diesem Tage ist nur die Diaphysenwunde im Schnitte enthalten. Diese lässt so ziemlich denselben Befund erheben, wie er vom vorhergehenden Tage gegeben wurde: Fibrin, rothe und weisse Blutzellen (letztere in vermehrter Anzahl); ferner finden sich Knochensplitterchen, denen manchmal Riesenzellen anlagern; im Inneren der Knochenfragmente vermisst man die Kerne.

Gegen den Intermediärknorpel zu fehlen an den Knochenleisten die Osteoblasten; central lassen sich in den ersteren die Reste der Knorpelgrundsubstanz nachweisen. Die Knochenkerne sind nirgends tingirt, sondern liegen als blasse Scheiben in den Knochenkörperchen; vielfach bemerkt man an ihrer Stelle körnige Massen.

In dem Stücke der Epiphyse, welches dem Intermediärknorpel direct anliegt, fehlen die Osteoblasten an allen Knochenbälkchen; die Kerne sind ebenfalls blass, vielfach zerfallen, doch finden sich ganz nahe dem Knorpel einzelne wohl erhaltene, gut tingirte Kerne.

Der grossblasige Knorpel beherbergt wenige, gut tingirte Kerne, die meisten sind blass, kaum gefärbt, von unregelmässiger Form.

Die Kerne des Säulenknorpels sind klein, im ganzen und grossen besser gefärbt; manche blass, manche mit Fettkörnchen beladen. Von letzteren ist der Kern manchmal vollkommen angefüllt. Die einzelnen Zellen der Reihe stehen etwas weiter von einander ab, als man es in Präparaten von der nicht operirten Seite zu sehen gewohnt ist.[1]) Ferner sind die Säulen durch eine breitere Zwischensubstanz von einander geschieden.

In der Wucherungszone können wir verschiedene Kernbilder notiren.

1. Mitosen mit gut ausgeprägten Schleifen.
2. Kerne von gut erhaltener Form mit wachsendem Chromatingehalte.
3. Geblähte Kerne mit mehr oder minder reichlichen Fettkörnchen, deren Grösse wechselnd ist.

Bemerkenswerth erscheint die Anwesenheit der Mitosen und die Chromatinvermehrung in einzelnen Kernen, im Gegensatze zu den deutlich ausgesprochenen degenerativen Vorgängen.

4. Tag.

Es sei hier der Befund an der Knochenwunde nur kurz erwähnt.

Blut und Fibrinmassen haben an Menge abgenommen, grössere Reste davon liegen nahe dem Periost. Weiter nach der Mitte zu bemerkt man ein sehr zellreiches Gewebe, das vorwiegend aus langen schlanken Spindelzellen besteht, die sich in mannigfachen Zügen regellos kreuzen und nach beiden Seiten hin, also in das reimplantirte Stück und in die Diaphyse ziehen.

In einzelnen von diesen Zellen findet sich eine Mitose, in anderen Fettkörnchen. Ausser den Spindelzellen existirt noch eine zweite Art Zellen, von der Form und Grösse der Osteoblasten, welche einzelnen

1) Auch in diesem Falle wurde die intacte Seite wie immer des Vergleiches halber geschnitten.

dieser Züge in einfacher oder mehrfacher Schicht aufsitzen; manche derselben sind in mitotischer Theilung begriffen. Die Knochenbälkchen der Diaphyse tragen an den Rändern gut erhaltene Osteoblasten, im Inneren deutlich erkennbare Knochenkerne. Beides fehlt fast vollkommen in dem temporär entfernten Stücke nahe der Schnittstelle.

Weiter entfernt von der letzteren, gegen den Intermediärknorpel zu, finden sich gut erhaltene Knochenbälkchen mit centraler Knorpelgrundsubstanz, Knochenkernen und einreihiger Osteoblastenschicht. Die Markräume sind entschieden zellreicher geworden, man erblickt viele Zellen, die Fettkörnchen führen, aber auch eine ziemliche Anzahl solcher, welche mit Mitosen versehen sind.

Im grossblasigen Knorpel ist äusserst selten eine distincte Kernfärbung aufzufinden; die Kerne sind vorwiegend von blassgrauer Farbe und unregelmässiger, oft zackiger Form. In vielen bemerkt man Fettkörnchen von wechselnder Grösse.

Zahlreiche, Fettkörnchen führende Zellen beherbergt auch der Säulenknorpel, manchmal an beiden Enden der Zelle, bei gut erkennbarem Nucleus; in einigen Fällen sind aber die Zellen von den Körnchen ganz ausgefüllt. Ausserdem besitzt der Reihenknorpel auch intacte Zellen und Kerne; bei genauerem Zusehen lassen sich auch vereinzelte Mitosen constatiren: (letztere trifft man auch in der Wucherungszone dicht neben Fettkörnchen haltenden Zellen) weiteres wären noch Knorpelzellen zu erwähnen, die einen kleinen Kern mit schmalem Protoplasmasaume besitzen. Ferner müssen wir der Farbenunterschiede noch Erwähnung thun, des ziegelrothen Tones der kleinen unregelmässig begrenzten Kerne, welcher fast stets die Kernkörperchen nicht zu Gesicht kommen lässt und das Safraninroth der nicht alterirten Kerne (sei es nun, dass sie sich im Ruhezustande oder in Karyokinese befinden).

In dem Epiphysentheile des reimplantirten Stückes ist der schon erwähnte Befund auffallend, dass die Osteoblasten und auch die Knochenkerne besser erhalten und besser tingirt sind als im Diaphysenabschnitte (des temporär resecirten Stückes).

Kurz zusammengefasst, begegnen wir neben ausgedehnten regressiven Vorgängen in Knochenkernen, Mark und Knorpelzellen auch solchen Bildern, die auf progressive Vorgänge hinweisen; für Knorpel und Knochenmark dürfte dies aus dem oben Erwähnten zur Genüge hervorgehen.[1])

5. Tag.

Beginnen wir mit dem uns mehr interessirenden Knorpel zuerst!

In der dem Epiphysenknochen anliegenden grossblasigen Knorpelzone fanden sich in mehreren Präparaten, und zwar nahe dem einen Rande Mitosen.[2]) Um dieselbe, etwa einmal angeschnitten, dann tiefer getroffene Karyokinese kann es sich nicht handeln, gegen diese Annahme sprechen die

1) Schnitte, welche nicht tingirt, sondern nur in Glycerin aufgehellt wurden, ergeben in Bezug auf Veränderung der Knorpelgrundsubstanz ein negatives Resultat.

2) Ob radiale oder ulnare Seite, ist nicht zu entscheiden, da keine Serienschnitte angefertigt wurden. Da um diese Zeit auch noch keine knöcherne Verwachsung mit dem Radius besteht, so fällt dieses Hülfsmittel zur Erkennung weg.

verschiedenen Entwickelungsphasen, ausserdem liegen die Mitosen an verschiedenen Stellen der Schnitte. Weiters bemerkt man in derselben Schicht einzelne grossblasige Zellen, die zwei gut tingirte Kerne führen; daneben finden sich andere mit nur einem chromatinarmen Nucleus.

Die Wucherungszone führt an beiden Rändern (Ulnar und Radialseite) etwas grössere Kerne als in der Mitte; dieselben stehen ausserdem dichter beisammen, bilden manchmal Gruppen. Diese Kerne sind blasser tingirt, aber von regelmässigerer Form als die central gelegenen und sind, wie schon erwähnt, durch wenig Grundsubstanz getrennt. Auch hier gelingt es, wengleich erst nach längerem Suchen, indirecte Kerntheilungsfiguren nachzuweisen.

In den mittleren Partien sind, wie schon erwähnt, die Kerne durchschnittlich kleiner, stärker gefärbt, lassen vielfach keine Differenzirung der Chromatinanordnung erkennen, sind homogen, intensiver blau, mit buchtigem Rande versehen; manche sind von unregelmässiger Form, gar nicht tingirt, oder es liegen nur mehr kleine Chromatinrestchen in dem Nucleus. Je nach der Veränderung des Kernes constatirt man einen mehr oder minder gut erhaltenen und tingirten Protoplasmasaum.

Einen ganz ähnlichen Befund im Verhalten der Kerne constatirt man in dem Säulenknorpel. Um schon beschriebene Bilder nicht nochmals zu bringen, soll nur erwähnt werden, dass man im Reihenknorpel ebenfalls auf vereinzelte Mitosen stösst.

Präparate, die nach Flemming behandelt sind, ergänzen das oben Gesagte dahin, dass in den Territorien, die wenig tingirte, kleine, unregelmässige, kurz gesagt degenerirte Kerne aufweisen, sich reichliche Fettkörnchen in den Zellen vorfinden. Auch in den Markzellen proximal und distal von dem Intermediärknorpel begegnet man reichlichen Zellen, die mit schwarzen Körnchen mehr oder minder voll beladen sind. Dementsprechend ist die Tinction der Zellen in Hämatoxylinpräparaten theilweise weniger scharf, dieselben haben ein verwaschenes Aussehen, Mitosen sind nicht zu constatiren. Die letztgenannten treten erst in dem Gebiete der Schnitte in dem jungen Granulationsgewebe (Spindel und Endothelzellen der Gefässe) auf, das sich an die Knochenbälkchen, welche verschieden kernhaltig sind, anlegt. Ein bestimmtes Schema lässt sich hier nicht aufstellen, indem in einer Knochenspange neben gut erhaltenen Kernen sich solche vorfinden, die in wechselndem Grade degenerirt sind. Die Bälkchen, an welche das junge Gewebe noch nicht gelangt ist, sind stellenweise mit Osteoblasten besetzt, in dem Epiphysentheile ausgesprochener als im Diaphysenstücke.

Die in der Wunde liegenden, offenbar durch den Schnitt abgesprengten Knochensplitterchen sind kernlos, von Granulationsgewebe, das sich ihnen dicht anlagert, umgeben. Das Suchen nach Riesenzellen in ihrer nächsten Umgebung fiel negativ aus.

Hier soll noch auf einen makroskopisch schon evidenten Unterschied zwischen operirter und intacter Seite hingewiesen werden, der schon von Herrn Professor Helferich festgestellt war und uns schon in den Präparaten vom 2. Tage entgegentrat, bei deren Beschreibung aber nicht registrirt wurde.

Vergleicht man nämlich die Schnitte der beiden Intermediärknorpel (intacte und operirte Seite) so ergiebt sich, dass der temporär entfernte an Höhe zugenommen hat, bei einem 5 Wochen alten Thiere, das 5 Tage nach dem Eingriffe geopfert wurde, hat der intacte Knorpel nur die halbe Höhe des operirten! Die Zunahme lässt mehrere Erklärungsversuche zu.

Einmal wäre geltend zu machen, dass eine active Vermehrung, sowohl der Zellen, als auch der Grundsubstanz stattgefunden habe. Auf die Zellvermehrung würden ja die Mitosen hinweisen, dieselben sind aber nicht in so reichlicher Anzahl vertreten, dass man der obigen Annahme sofort Raum geben dürfte. Zählt man ferner die auf ein bestimmtes Quadrat[1]) derselben Zone kommenden Zellen operirter und intacter Seite, so erhält man in dem normalen Knorpel eine grössere Anzahl von Zellen als in dem der anderen Seite. In dem Säulenknorpel ergiebt sich z. B. im speciellen Falle das Verhältniss der Menge der Zellen von 13:20. Auch die Anzahl der Reihen hat für den resecirten Knorpel auf die gewählte Flächeneinheit abgenommen, es wurde das Verhältniss 7:9 notirt.

Mithin dürfte es sich nicht um eine active Vermehrung handeln, zum mindesten nicht die ganze Höhenzunahme darauf zurückgeführt werden.

Das weitere Auseinanderliegen der einzelnen Knorpelzellen kann aber sehr wohl das Resultat einer Ausdehnung der Grundsubstanz sein. Diese könnte auf einer einfachen Quellung basiren, es ist aber auch die Annahme zulässig, dass der Intermediärknorpel unter einem gewissen Drucke von Seite der Epi- und Diaphyse steht. Wird nun infolge des Schnittes auf beiden Seiten desselben freier Raum geschaffen, so steht der Ausdehnung bei Aufhebung des Druckes kein Hinderniss im Wege. Ein weiterer Erklärungsversuch wäre der, dass das Thier die operirte Extremität nicht gebraucht, dass es damit nicht auftritt, und die Compression von Seite der Körperlast wegfällt. Infolge der Aufhebung des letzteren wäre dann eine Expansion innerhalb gewisser Grenzen möglich. Abgesehen von dem rein mechanischen Momente des Druckes kommt im weiteren noch die Ernährung in Betracht, die jedenfalls bei aufgehobener Pression graduell verschieden ist.

Wir verweisen hierbei auf Braune und Fischer: Die Bewegungen des Kniegelenkes (Des XVII. Bandes der Abhandlungen

1) Aus einer Papierscheibe wurde ein kleines Quadrat ausgeschnitten, dieses in das Ocular eingeschoben und die in dasselbe fallenden Zellen gezählt.

der mathematisch physikalischen Classe der Königl. Sächsischen Gesellschaft der Wissenschaften N. II 1891. S. 82: „Da der Knorpel nun eine biegsame elastische Masse darstellt, so kann dadurch bei Druck die Gelenkfläche corrigirt und der reinen Form genähert werden;" ferner: „Die Muskeln arbeiten sich also bei der Bewegung förmlich aus dem Knorpel eine Pfanne heraus und erzeugen durch die Gestaltveränderung des Knorpels die gleitenden Flächen. In der Ruhe, also bei der horizontalen Lagerung des Körpers federn die Gelenkknorpel in ihre ursprüngliche Form zurück, treten ausser Contact und schaffen damit andere Bedingungen für die Strömung der Gewebsflüssigkeit im Knorpel als bei der Bewegung.

Die Bedeutung dieser Veränderlichkeit des auf den Knorpel wirkenden Druckes für die Ernährung des Gelenkknorpels liegt auf der Hand."

Für die ersten Tage wären die beiden letzt angeführten Meinungen wohl nicht ganz von der Hand zu weisen. Schliesslich kann man die Höhendifferenz noch so deuten, dass der Intermediärknorpel zwar etwas zunimmt (in Anbetracht der Mitosen), dass aber infolge der Continuitätstrennung von dem anliegenden Knochen kein Material zum Aufbaue des letzteren verwendet werden kann, während dies auf der intacten Seite ohne Störung vor sich geht. Dieser Modus hätte so lange Gültigkeit, bis die Continuität wieder hergestellt ist.

Wenn wir schliesslich unsere Anschauung bekennen sollen, so glauben wir für die ersten Tage Expansion und Quellung annehmen zu dürfen, für die folgende Periode (bis zur Continuitätsrestitution) möchten wir die letztgenannte Möglichkeit nicht von der Hand weisen. Die Zunahme der Grundsubstanz dürfte wohl zum kleinsten Theile die Folge der Zellvermehrung sein.

6. Tag.

Bei schwacher Vergrösserung machen sich ausser den normal vorhandenen Zonen noch 2 Schichten bemerkbar; erstens eine diffus verwaschen blau gefärbte, welche die Kerne nur als stärker lichtbrechende Stellen erkennen lässt, und eine zweite, in welcher die blassblau tingirte Grundsubstanz scharf contourirte und gut erhaltene Kerne erkennen lässt.

Die erst angeführte Schicht erstreckt sich auf den grossblasigen Knorpel und auf die distalen $^2/_3$ der Reihenzone. Eine Ausnahme hiervon machen nur der mediale und der laterale Rand; hier sind einige Zellenreihen besser erhalten.

Die 2. Schicht umfasst den Rest des Säulenknorpels und die Wucherungszone. Eine scharfe, gerade Abgrenzung beider besteht nicht, die gut erhaltenen Zellen ragen an vielen Stellen zungenför-

mig in die degenerirten Partien hinein. An einer Stelle zieht von der Epiphyse ein breiter Streifen jungen Gewebes, der mit Gefässen versehen ist, gegen die Mitte des Intermediärknorpels. An den Rändern des Streifens liegen Zellen von dem Aussehen der Osteoblasten.

Zwischen den Zellen, welche in gehöriger Weise gefärbt sind, finden sich auch solche, welche das Hämatoxylin nicht angenommen haben, oder nur ganz unvollkommen tingirt sind. Bemerkenswerth erscheint, dass sich sowohl im Säulenknorpel als auch in der Wucherungszone bedeutend mehr Mitosen zeigen als an den vorhergehenden Tagen. Einmal waren in einem Gesichtsfelde 3 Exemplare zu zählen.

Fig. 1.

Als vergleichshalber auch der nicht operirte Knorpel auf die Mitosenanzahl untersucht wurde, fiel der Vergleich zu dessen Ungunsten aus.

Die Höhenzunahme des Intermediärknorpels soll nur nebenbei erwähnt werden.

Von dem Verhalten der Schnittstelle sei hier berichtet, dass ein zell- und gefässreiches Gewebe daselbst existirt, das sich den Knochenbälkchen (mit oder ohne Kerne) anlegt. An einzelnen Knochensplitterchen liegen Resorptionsriesenzellen. Letzteren möchten wir keine besondere Bedeutung zumessen, sie sind in verschwindend kleiner Anzahl vorhanden.

In Flemming'schem Gemische fixirte Präparate ergänzen die eben geschilderten Bilder in bester Weise. Sie lassen ebenfalls Mitosen erkennen und demonstriren die Degeneration der einzelnen Zellen in der schon öfter angegebenen Art. Da sich keine weiteren bemerkenswerthen Befunde aus ihnen ergeben, kann wohl auf ihre Schilderung Verzicht geleistet werden.

7. Tag.

Bei makroskopischer Betrachtung ist die Differenz der beiden Intermediärknorpel deutlich in die Augen springend. Der temporär resecirte hat mehr als die doppelte Höhe der gesunden erreicht.

Mikroskopisch finden wir in dem letzteren die gut erhaltenen Zellen namentlich in den Säulenreihen dicht neben einander stehend. In dem schon früher zur Zählung angewendeten Quadrate wurden 30 Zellen festgestellt, während auf dieselbe Fläche auf der operirten Seite nur 19 entfielen.

Die Kerne des grossblasigen Knorpels und der distalen $^2/_3$ der Säulenreihen sind zumeist sehr blass, manchmal gar nicht tingirt. Hiervon macht nun eine Stelle eine Ausnahme, an welcher ein Gefäss durch die ganze Höhe des Intermediärknorpels zieht. Zu beiden Seiten desselben liegt ein schmales Band gut gefärbter, ziemlich dicht stehender Kerne. Die proximalen Theile des Intermediärknorpels, die Wucherungszone und ein Streifen der Säulenzone haben vorwiegend gut erhaltene Zellen; in einzelnen Knorpelkapseln finden sich zumeist mehrere Zellen; man kann bis zu fünf in einer Kapsel zählen. An einzelnen Stellen bemerkt man wieder neben der wohlerhaltenen Knorpelzelle, in welcher alle Details gut differenzirbar sind, eine zweite anliegen, die als schmale Sichel imponirt, mit schmalem ebenso gestaltetem Kerne, wobei letzterer durch das

Mikroskop nicht in seine Details aufgelöst werden kann. Der Nucleus ist dabei dunkler tingirt, aber, wie aus dem oben Gesagten hervorgeht, diffus. Das Suchen nach Mitosen fällt positiv aus; man trifft sie in dem Säulenknorpel und in der Wucherungszone.

An der Schnittstelle constatirt man ein zellreiches Gewebe, das in den Randpartien so ziemlich senkrecht zur Längsachse des Knochens verläuft. Wir begegnen in demselben vorwiegend Spindelzellen, ausserdem Knorpelzellen, die an einer Stelle eine Insel bilden, dicht aneinander gelagert sind und eine ziemliche Grösse besitzen. Die Kerne der Knorpelzellen sind blass gefärbt, aber von scharfer Umgrenzung. Ferner bemerkt man einzelne kernlose Knochensplitterchen im jungen Gewebe; in der Nähe derselben, ihnen aber nicht anliegend, fallen einzelne Resorptionsriesenzellen auf. Mehr nach der Mitte zu biegt das Granulationsgewebe nach beiden Seiten hin um und wird mit der Entfernung von der Knochenwunde zellärmer; es lagert sich den Knochenbälkchen an. Die Knochenspangen, welche direct an dem Schnitte gelegen sind, erscheinen kernlos, bei näherem Zusehen erkennt man stellenweise noch Reste derselben in Form von fein granulirten grauen Massen, welche von dem Carmalaun (in diesem Falle angewandt) nicht mehr gefärbt werden. Die Umgrenzung dieser Massen ist unregelmässig, ausserdem sind sie wohl bei der Fixation geschrumpft. Die Reste der Knorpelgrundsubstanz haben die Tinction nur in ganz geringem Grade angenommen, während der Knochensaum einen helleren Farbenton aufweist. Einzelne der Knochenspangen sind mit einem deutlich erkennbaren Osteoblastensaume versehen.

Nahe dem grossblasigen Knorpel vermissen wir das junge Gewebe und bemerken neben ziemlich reichlichen rothen Blutscheiben nur blasse, wenig gefärbte Markzellen. Die Mitosen, welche während der ersten Tage reichlicher vertreten waren, fehlen hier; in der Nähe der Wunde treten sie wieder auf.

In dem Epiphysenstücke sind die Markzellen besser tingirt.

In Präparaten, welche einem anderen Thiere entstammen, sehen wir das junge Gewebe beiderseits bis zum Intermediärknorpel vorgedrungen.

8 Tage.

In der Knochenwunde bemerken wir das schon in den früheren Tagen erwähnte Granulationsgewebe. Untermengt ist dasselbe von einzelnen Kaninchenhaaren, die offenbar reactionslos einheilten.[1]) Die Knochenbälkchen ganz nahe der Wunde sind hier und da kernlos, wenigstens in den mittleren Partien (selbstverständlich von den Resten der Knorpelgrundsubstanz abgesehen). An einzelnen bemerkt man einen feinen, offenbar neugebildeten Knochensaum mit deutlichen Kernen; nahezu allenthalben findet sich eine einzeilige, manchmal aber auch zweireihige Osteoblastenschicht. Von einer verschwindend kleinen Anzahl von Knochenspangen möchten wir behaupten, dass sie neugebildet sind; die Kerne sind in denselben reichlich vertreten und ohne Störung der Form und Farbe. Die Spangen stehen dann durch schmale Leisten mit den

1) Auf dieses Einheilen hat Herr Geheimrath Helferich bereits in einer früheren Arbeit hingewiesen.

alten Knochenbalken im Zusammenhange. Wir hätten es hier also mit Knochenbildung aus osteoidem Gewebe zu thun, denn als solches ist das junge Gewebe, welches sich dem ursprünglichen Knochen anlagert, zu bezeichnen.

In zwei anderen Beobachtungen von derselben Versuchsdauer trifft man in und nahe den Schnitten Knorpelinseln.

Das jugendliche Gewebe ist, wie in der Beobachtung vom 7. Tage angegeben wurde, bis zum Intermediärknorpel vorgerückt; nur in einem Falle mangelt es in der Nähe desselben, wo der Scheerenschnitt ziemlich weit in die Diaphyse fiel; dementsprechend beobachtet man auch wieder wenig tingirte blasse Zellen mit verwaschenen Kernen, und erst gegen den Anfang des jungen Gewebes hin treten Mitosen auf.

Der Intermediärknorpel endlich weist schon bei ganz schwacher Vergrösserung ein bemerkenswerthes Verhalten auf.

Man beobachtet gefärbte und nicht tingirte Partien; die erst erwähnten liegen am lateralen und medialen Rande, ausserdem begleiten sie einen durch die ganze Höhe des Knorpels von der Epiphyse zur Diaphyse verlaufenden Gewebsstreifen, der ausser reichlichen Gefässen Spindelzellen und Sternzellen mit langgestreckten Fortsätzen führt. Ganz vereinzelt finden sich in demselben Mitosen.

Zwischen die grossen, offenbar lebensfähigen Zellterritorien sind dann blasse oder gar nicht tingirte kleine Zellen eingeschoben. Bei starker Vergrösserung bemerkt man allerdings in einzelnen der grossen Zellen Fettkörnchen, so dass die oben angeführte Anschauung (lebensfähig) eine Einschränkung erleiden muss. Man stösst aber auch in der Reihen- und Wucherungszone auf einzelne einwandfreie Mitosen. (An einer Stelle konnten in einem Gesichtsfelde 3 Exemplare notirt werden.) Die erwähnten grossen Zellen, von welchen oft vier in einer Kapsel liegen, übertreffen die degenerirten blassen, die manchmal Fettkörnchen führen, um das 3—4fache an Grösse.

Fig. 2.

In Kürze möge hier noch der Befund von dem Knorpel eines anderen Thieres eingereiht werden. Von den Rändern des Intermediärknorpels ziehen vielfach Gefässe in das Innere hinein, in einigen Schnitten tiefer, in anderen weniger weit.

9 Tage.

Die Schnittstelle hat gegenüber den vorhergehenden Tagen ein verändertes Gepräge bekommen. Ueber $^2/_3$ derselben sind von Knorpelzellen eingenommen (von dem einen zum anderen Rande gerechnet). Die Knorpelzone ist von zackiger, buchtiger Form, geht an vielen Stellen in die alten Knochenbälkchen über, und zwar so, dass der junge Knorpel keilförmig in die Knochenspange eindringt, beiderseits von Knochenkörperchen umgeben. An der Peripherie des Knorpelstreifens trifft man schmale Knochenlamellen. An manchen Stellen sind zwischen dem erwähnten Knorpelbande schmälere und breitere Züge von Spindelzellen eingeschlossen, die Gefässe führen. Ausserdem bemerkt man einzelne Knochensplitterchen,

welche aller Kerne beraubt sind, die an ihren Rändern aber ebenfalls neugebildete Knochenlamellen führen.

Einzelne der Knochenbalken zwischen dem Schnitte und dem Intermediärknorpel sind in den mittleren Theilen kernlos, an den Rändern der von einem schmalen Knochensaume, der mit Osteoblasten besetzt ist, umzogen. Junger und alter Knochen unterscheiden sich durch ihre Tinction (abgesehen von den Kernen, die im neugebildeten Knochen näher aneinander liegen, in dem alten weiter getrennt sind, eventuell, wie schon erwähnt, fehlen, oder nur granulirte unregelmässige Scheiben darstellen). Der junge Knochen ist dunkler gefärbt wie der alte.

Fassen wir den Intermediärknorpel (NB. im Schnitte!) als Rechteck auf, so ergiebt sich für die kurzen, an den Rändern gelegenen Seiten je eine Partie von gut erhaltenem Knorpel, und zwar in allen Schichten; in demselben finden sich Mitosen in der Reihen- und Wucherungszone. Die Knorpelgrundsubstanz ist blau tingirt. An den langen Seiten (epiphysenwärts mehr als gegen die Diaphyse zu) bemerkt man ebenfalls einen schmalen Streifen in gehöriger Weise gefärbten Knorpels. Die zwischenliegende Knorpelpartie lässt die degenerirten Kerne noch erkennen, doch vollkommen ungefärbt und geschrumpft. Zwischen den Säulenreihen hat die Knorpelgrundsubstanz zum Theil ein faseriges, zum Theil ein körniges Aussehen angenommen; die faserigen Stellen liegen neben Kernen, welche der Form nach noch deutlicher sind, die körnigen dort, wo die Kerne kaum noch erkennbar sind.

Die geringere Mächtigkeit der in gehöriger Weise tingirten Knorpelschicht erklären wir uns so, dass von dem dort lebensfähigen Gewebe Material zum Aufbau von Knorpelsubstanz verbraucht wurde, während vom degenerirten Knorpel aus keine Ossification stattfand.

Präparate, die von anderen Thieren stammen, geben nahezu dieselben Bilder; kleine Unterschiede ergeben sich wohl, z. B. ist in dem einen noch nicht so reichliche Knorpelbildung in der Knochenwunde aufgetreten, wie sie oben beschrieben wurde, dann sind die degenerirten Partien kleiner oder grösser. Allen gemeinsam ist aber, dass der Knorpel an den Rändern am wenigsten alterirt ist, ferner, dass neben degenerativen Processen regenerative Vorgänge bestehen.

12 Tage.

Den Scheerenschnitten entsprechend ziehen breitere und schmälere Knorpelinseln quer durch den Knochen; eine Unterbrechung erleiden dieselben nur durch längs verlaufende Gefässe, durch Züge jungen Bindegewebes mit reichlichen Mitosen und endlich durch Balken neugebildeten Knochens, welcher sich durch reichliche Kerne auszeichnet. Wir finden, wie am 9. Tage, den Zusammenhang zwischen Knorpel und Knochen; junger und alter Knochen unterscheiden sich durch die Tinction; ersterer ist dunkler gefärbt, abgesehen von den reichlicheren Kernen. Auch den alten Knochenspangen hat sich, wie ebenfalls vom 9. Tage bemerkt wurde, neue Knochensubstanz angelagert. Das Zwischengewebe ist mehr oder minder reichlich mit Kernen ausgestattet. In dem Intermediärknorpel ist wieder zwischen degenerirten und intacten Stellen zu unterscheiden. Erstere sind in der Mitte gelagert, letztere an den Rändern in ziemlich

weiter Ausdehnung, ausserdem in einem schmalen Streifen nahe dem Uebergange in die Epi-, resp. Diaphyse, hauptsächlich an ersterem.

Sowohl im Säulenknorpel wie auch in der Wucherungszone constatirt man Mitosen in den verschiedensten Entwickelungsphasen.

In einem der untersuchten Fälle (die Thiere stammten von demselben Wurfe) finden wir eine querverlaufende Partie, die aus primären Markräumen besteht und den grossblasigen Knorpel in einen kleineren distalen und einen grösseren proximalen Theil scheidet. Bei der zweiten Beobachtung bemerkt man mitten in dem degenerirten Territorium deutlich gefärbte Zellen, welche Gefässen angehören. Schliesslich sieht man an einem Rande der Säulenreihe zwischen den degenerirten Zellen von aussen nach innen an Zahl abnehmende Spindelzellen mit mehr oder minder chromatinreichen Kernen. Die Gefässe mit ihren stark tingirten Endothelkernen treten deutlich hervor, von der Peripherie nach der Mitte zu abnehmend. Bei den eben beschriebenen Fällen ist eine Höhenzunahme des Intermediärknorpels gegenüber den intacten Seiten gemeinsam, eine Erscheinung, auf welche schon öfter hingewiesen wurde.

13 Tage.

Das Versuchsthier war an einer intercurrenten Krankheit zu Grunde gegangen; die Stücke wurden ca. 14 Stunden post mortem eingelegt. Aus letzterem Grunde werden wir den Kernveränderungen bei der Besprechung der Präparate weniger Werth beimessen und mehr den allgemeinen Verhältnissen unsere Aufmerksamkeit schenken. An den Rändern des Intermediärknorpels begegnen wir gut gefärbtem Knorpelgewebe (medial und lateral, sowie in je einem schmalen Streifen proximal und distal). Von den eben erwähnten seitlichen Rändern zieht ein schmaler Streifen gehörig gefärbten Säulenknorpels quer nach innen zu.

In den mittleren Partien stehen die Zellen weniger dicht, namentlich in der Reihenzone; die Lücken sieht man bei genauerer Betrachtung mit degenerirten Zellen ausgefüllt, welche bedeutend an Grösse eingebüsst haben. Bemerkenswerth erscheint die reichlichere Ossification, welche sich im Bereiche des lebensfähigen Knorpels geltend macht.

Mitten in dem blassen Knorpel taucht an mehreren Stellen gut tingirtes Gewebe auf, das aus Gefässen und Spindelzellen besteht.

Es dürfte sich hierbei entweder um Sprossen handeln, wie wir sie am Rande des Knorpels schon bemerkten, oder um schief von der Epi- oder Diaphyse in den Knorpel ziehende Markräume; da Knorpelzellen mangeln, ist wohl die letztere Ansicht zulässiger.

14 Tage.

An den Rändern des Intermediärknorpels finden sich beiderseits gut gefärbte Knorpelpartien, am zellreichsten dicht unter dem Perichondrium. An 3 Stellen ziehen primäre Markräume von der Epiphyse zur Diaphyse, an manchen Stellen sieht man zwischen ihnen, namentlich an den Rändern, noch vereinzelte Reste von Säulenknorpelzellen. In den tingirten Knorpelpartien begegnen wir theils blassen Kernen mit wohl differencirtem Chromatingerüst (im Wucherungsknorpel ganz vereinzelten Mitosen) theils solchen, bei welchen die Contouren unregelmässig sind, welche von

Hämatoxylin tief dunkelblau gefärbt wurden, so dass Details nicht mehr zu unterscheiden sind. Manchmal liegen in einer Knorpelkapsel diese beiden eben genannten Sorten neben einander; dabei ist die Zelle mit dem dunklen Kerne an den Rand gedrückt und umgiebt die andere, offenbar lebensfähige sichelförmig. Beim Betrachten dieser Bilder und der Ueberlegung ihrer Deutung kann man sich des Eindruckes nicht erwehren, dass von den neugebildeten Zellen wieder manche zu Grunde gehen, und dass die untergehenden durch die randständigen Formen repräsentirt werden.

Die Grenze der Verknöcherungszone ist nicht scharf gezogen, vielfach buchtig, namentlich an der Diaphysenseite.

Der noch restirende Knorpel führt nahezu überall blassgraue, nicht mehr tingirte Kerne, nur einzelne in der Säulenreihe machen eine Ausnahme. Beiderseits von dem Intermediärknorpel an den mehr oder minder kernhaltigen Knochenbälkchen findet sich neugebildete angelagerte Knochensubstanz.

In einem 2. Falle ist ein pilzförmig aussehender Knorpelzapfen, aus Säulen- und grossblasigem Knorpel bestehend, bis auf einen schmalen Stiel rings von jungen Knochenbälkchen umschlossen, auch an der schmalen Knorpelbrücke sind an den Rändern neugebildete Knochenleisten angelagert. Eine der Schnittstellen weist mehrere eingeheilte Haare auf, in deren Umgebung sich reichliche Resorptionsriesenzellen vorfinden; in einer der letzteren waren gegen 40 Kerne zu constatiren. Die der Schnittstelle zunächst liegenden Knochenbälkchen haben dort, wo sie in die einstige Wunde hineinragen, eine mehrreihige Osteoblastenschicht aufzuweisen. Manchmal bemerkt man in dem Schnitte kleinere und grössere Knorpelinseln.

Ein weiterer Fall demonstrirt an der Schnittstelle Knorpelinseln, die durch vollkommen ausgebildetes Knochengewebe getrennt sind.

In einer 4. Beobachtung endlich ist die unregelmässige Ossificationsgrenze an der Diaphysenseite ebenfalls sehr deutlich ausgesprochen.

Allen 4 Controlversuchen ist die Höhenzunahme des Intermediärknorpels gemeinsam.

Wie aus dem eben Beschriebenen hervorgeht, finden sich neben den degenerativen Processen auch solche ausgesprochener progressiver Natur. Wir erinnern nur an die Existenz der Mitosen, denen wir um diese Zeit doch eine Beweiskraft zuerkennen müssen. Während der ersten Tage konnte man einwenden, dass sie bei der Resection in dem Knorpel bestanden und sich im Schnitte noch darstellen liessen. Wir erinnern dabei an die Untersuchungen Ribbert's und seiner Schüler, die noch längere Zeit nach Entfernung der Organstücke aus dem Körper Karyokinesen in denselben nachwiesen (wenn auch in verminderter Zahl!). Nach so langer Zeit kann aber von einer Conservirung in dem „todten Stücke" keine Rede mehr sein. Deshalb halten wir an der Bezeichnung: „Vorgänge progressiver Natur", entschieden fest.

16 Tage.

Auch in dieser Beobachtung begegnen wir der schon oft erwähnten Erscheinung, dass sich an den Randpartien grosse, mehr oder minder chro-

matinreiche Kerne vorfinden, während in der Mitte die Degeneration vorherrscht. In den vorliegenden Präparaten ist die Grenze zwischen beiden allerdings mehr verwischt, ein allmählicher Uebergang zu constatiren. Bemerkenswerth erscheint, dass sich nahe dem Perichondrium im Säulenknorpel Mitosen vorfinden (an einer Stelle 2 Exemplare in einem Gesichtsfelde). Im ganzen und grossen scheint der tingirte Knorpel ein grösseres Territorium einzunehmen, als dies während der vorhergehenden Tage der Fall war.

Die Ossificationsgrenze ist ebenfalls unregelmässiger, zackiger, buchtiger, als wie sie am intacten Intermediärknorpel zu sehen gewohnt sind; einzelne Markräume ragen ziemlich tief in den Knorpel hinein.

An der Durchtrennungsstelle zieht ein zackiger Knorpelstreifen quer durch den Knochen. Der Knorpel ist grosszellig, nahezu ohne jede Zwischensubstanz. Er steht mit den Knochenbälkchen proximal und distal in Verbindung, schiebt sich keilförmig in dieselben hinein. An seinen Rändern bemerkt man Knochenlamellen mit deutlichen Knochenkörperchen.

18 Tage.

An der Durchtrennungsstelle zieht ein Knorpelstreifen quer durch den ganzen Knochen. Der Knorpel ist vielfach von Markräumen und auch von Knochenbälkchen unterbrochen, die alle parallel der Längsachse der Ulna verlaufen. Central in den Knochenspangen sieht man noch kleine Reste von Knorpelsubstanz. Infolge des angegebenen Verlaufes der Markräume und des neugebildeten Knochens ist der Knorpel in mehr oder minder breite Reihen eingetheilt. Die Kerne desselben sind wenig tingirt; an den Rändern der Knorpelinseln sind schmale Streifen von Knochenlamellen und reichliche Osteoblasten. In dem Epiphysenstücke ist eine bedeutend weiter vorgeschrittene Verknöcherung zu bemerken, die ehemalige Wunde ist an einem Streifen junger Knochenbälkchen kenntlich. Central führen dieselben noch vereinzelte Knorpelzellen und Knorpelgrundsubstanz. An den Rändern ist manchmal eine dreireihige Osteoblastenschicht zu constatiren. Die nach der Diaphyse zu gelegene Ossificationsgrenze zeigt einen ganz unregelmässigen zackigen Verlauf. Das Territorium des gefärbten Knorpels ist gegenüber den vorhergehenden Tagen etwas ausgedehnter, namentlich im Gebiete der Wucherungszone. Nahe dem Perichondrium begegnet man vereinzelten Mitosen.

Ein anderes Präparat weist nahe dem Perichondrium eine Schicht gut tingirten Knorpelgewebes auf, in welche mehrere Markräume eindringen; dann folgt (in der ganzen Höhe des Intermediärknorpels) eine Zone ungefärbten, also degenerirten Knorpels, der nur nach der Epiphyse hin einen schmalen Saum von Zellen führt, welche in gehöriger Weise tingirt sind; von letzteren sind stets mehrere Exemplare in einer Knorpelkapsel enthalten. Die Reihen des Säulenknorpels sind schief gestellt. Auf die schlecht tingirte Schicht folgt gegen den Rand hin wieder Knorpel, welcher dem erst erwähnten vollkommen gleicht. Auffallend ist, dass die Höhe des ungefärbten Knorpels beträchtlicher ist, als die des intacten (in verschiedenem Grade!), was offenbar mit der hier erfolgten Ossification im Zusammenhange stehen dürfte.

In dem reimplantirten Stücke begegnen wir ausserdem noch Knochenbälkchen, die central blass gefärbt und ohne Kerne sind, während ihrer Peripherie gefärbte, kernhaltige Knochensubstanz angelagert ist.

Allen Präparaten, von den verschiedenen Thieren ist gemeinsam, dass die Ossificationsgrenze den beschriebenen äusserst unregelmässigen Verlauf zeigt, dass dort, wo der Knorpel tingirt ist, die Ossification weit vorgeschritten ist, während dort, wo der Knorpel nicht tingirt ist, keine merkenswerthe Ossification stattfand.

20 Tage.

Von dieser Zeitepoche verfügen wir über 3 Beobachtungen, die an einem Wurfe angestellt sind. Bei diesen bietet der Intermediärknorpel nur graduelle Verschiedenheiten; deshalb soll hier nur von einem Falle die Rede sein. Zur kurzen Beschreibung gelangt derjenige, welcher gut erhaltene Knorpelpartien in der ausgedehntesten Weise enthält. Neben den grossen gut tingirten Knorpelzellen finden sich vielfach solche, welche ungefärbt, geschrumpft, also offenbar degenerirt sind, auch die mehrmals erwähnten Sichelformen vermissen wir nicht, wenn auch ihre Zahl gegen früher abgenommen hat. Die ungefärbten Stellen nehmen kleinere und grössere Inseln ein. In der Mitte ungefähr zieht von dem Intermediärknorpel ein zungenförmiger Lappen nicht oder höchstens sehr unvollkommen gefärbter Säulenreihen in die Diaphyse hinein. Der Intermediärknorpel hat hier die doppelte Höhe als in seinem übrigen Verlaufe erreicht. Beiderseits ist er von Markräumen und jungen neugebildeten Knochenbälkchen mit gut tingirten Knochenkernen umsäumt. Einzelne der Knochenspangen bergen centrale Reste von Knorpelgrundsubstanz. Auffallend ist an allen Präparaten dieser Serie, dass dort, wo der Intermediärknorpel am schmälsten ist, die Zellen am besten tingirt sind. In einer geringen Anzahl der letzteren waren Mitosen festzustellen. Weiter wäre zu erwähnen, dass an manchen Stellen im ungefärbten Knorpel tingirte Zellenhaufen bestehen, die aus rundlichen und spindelförmigen Zellen zusammengesetzt und von Gefässen durchzogen sind.

In dem Epiphysen- und Diaphysentheile des reimplantirten Stückes finden sich junge Knochenbälkchen vor, daneben andere Spangen, die central blassen, kernlosen, nicht mehr lebensfähigen Knochen führen, am Rande mit tingirten Knochenlamellen, Knochenkernen und Osteoblasten besetzt sind.

22 Tage.

Die Schnittstellen sind nicht mehr so klar und deutlich wie in den früheren Tagen vorgezeichnet. An Stelle des Knorpelstreifens, welcher sie gut kenntlich machte, sind reichlich Knochenbälkchen getreten. Nur einzelne Knorpelinseln bestehen noch, in diesen sind die Knorpelzellen in Reihen angeordnet, an den Rändern sind sie von neugebildeten Knochenleisten umsäumt. Gegen den Intermediärknorpel zu trifft man noch vereinzelte kernlose, kaum tingirte Spangen, die von gut gefärbtem Knochengewebe mit Osteoblastenbesatze umsäumt sind. In den Markräumen sind mehrfach Mitosen nachzuweisen.

An dem Intermediärknorpel scheinen die unregelmässigen Contouren bemerkenswerth. Von beiden Seiten ragen Knochenbälkchen in den

Knorpel hinein, und zwar so weit, dass die Höhe des Intermediärknorpels gut auf die Hälfte reducirt wird. In den mittleren Partien der Knochenspangen constatirt man die schon öfter erwähnte Anwesenheit von Knorpelzellen. Von dem Perichondrium aus geht ein keilförmiger Zapfen, der aus Spindelzellenzügen und Gefässen besteht in den Knorpel hinein. Die Zahl der tingirten Zellen hat in dem Intermediärknorpel zugenommen, wenn man auch daneben vielen degenerirten Zellen begegnet. Grössere, ungefärbte Territorien, wie wir sie in den früheren Tagen zu sehen gewohnt waren, fehlen in dieser Beobachtung (wie wir gleich hier vorwegnehmen wollen, sind sie in den folgenden Tagen wieder zu constatiren). Es dürften im speciellen Falle besonders günstige Verhältnisse bestanden haben. Hervorzuheben ist, dass die weniger gut gefärbten Zellen mehr nach der Mitte zu liegen, wo sich die ausgedehnteren Degenerationsherde in den übrigen Beobachtungen vorfinden.

26 Tage.

Schon bei makroskopischer Betrachtung ergeben die Präparate Differenzen in dem Verhalten des Intermediärknorpels. Namentlich nach der Färbung mit Böhmer'schem Hämatoxylin und folgender Pikrinsäurebehandlung tritt dies deutlich zu Tage. Man bemerkt unter dem Perichondrium nach innen ziehend einen intensiver gefärbten Streifen, der anfangs dicht an der diaphysären Ossificationsgrenze gelegen ist, dann aber in einer unregelmässigen Linie nach oben und weiter nach innen zu zieht. Der Rest des Intermediärknorpels bis auf eine schmale Randpartie ist von blassgrauer Farbe.

Dem oben genannten Streifen entspricht im mikroskopischen Bilde gut tingirter Knorpel.

Auffallend ist, was auch von den früheren Tagen erwähnt wurde, dass dort, wo gut gefärbte Zellen sich finden, der Intermediärknorpel von geringer Höhe ist, während er in den blassen Partien die früher erwähnte Mächtigkeit besitzt.

An einer Stelle hat sich zwischen lebensfähigem und todtem Knorpel eine grössere Anzahl von Knochenbälkchen eingeschoben (endochondral gebildeter Knochen), die proximal von gefärbten, distal von blassen, grauen, in Säulen stehenden Zellen begrenzt wird.

Ausser diesem grösseren Gebiete finden sich da und dort, namentlich an den Rändern kleinere und grössere Herde gut gefärbten Knorpels. Die Umgebung der Knorpelzellen hat ein streifiges Aussehen angenommen, die Streifen sind namentlich zwischen den einzelnen Säulenreihen deutlich zu erkennen. Die Kerne der letzteren sind deutlich geschrumpft, stark lichtbrechend und ungefärbt.

Die Schnittstelle, epi- und diaphysärer Theil des reimplantirten Stückes bieten gegenüber den früheren Tagen keine wesentlichen Unterschiede.

30 Tage.

Während an dem normalen Knorpel die verschiedenen Schichten ohne Schwierigkeit differenzirbar sind, ist dies auf der operirten Seite nicht der Fall. Hier reicht die Säulenreihe oft ziemlich tief in die Wucherungszone hinein, dann wieder ist letztere verhältnissmässig mächtig entwickelt

und die Reihenzone auf eine geringe Höhe reducirt. Neben einer Anzahl degenerirter Zellen finden sich gut erhaltene und gut tingirte und auch solche, welche mit Mitosen versehen sind.

Eine Anordnung des Säulenknorpels in Reihen, die parallel der Längsachse des Knochens gerichtet sind, fehlt; vielfach beschreibt die Linie, welche die Zellen unter einander verbindet, einen mehr oder minder stark gekrümmten Bogen. Im ganzen und grossen ist eine Verschmälerung des Intermediärknorpels eingetreten, nur an dem einen Rande, nahe dem Perichondrium besteht eine höhere Schicht; an dem anderen Rande ist an Stelle des Knorpels eine Anzahl von Knochenbälkchen getreten, die central Reste von Knorpelgrundsubstanz führen.

Die Ossificationsgrenze bewegt sich, wie schon früher angegeben wurde, in einer unregelmässigen Linie, ist buchtig; an den jungen Knochenbälkchen constatirt man manchmal eine mehrfache Osteoblastenschicht.

31 Tage.

Der Intermediärknorpel lässt das schon öfter erwähnte Verhalten erkennen, dass tingirte Partien mit blassen, ungefärbten abwechseln. Erstere finden wir an dem lateralen und medialen Rande und in einer schmalen Zone des Wucherungsknorpels nahe der Epiphyse, letztere sind auf die Mitte beschränkt, aber auch hier sind einzelne gefärbte Stellen, die offenbar Markräumen entsprechen. An dem einen Rande zieht ein Keil von jungen Knochenbälkchen herein, die central Reste von Knorpelgrundsubstanz besitzen.

Die gefärbten Knorpelzellen führen in äusserst seltenen Fällen Mitosen. Weiteres wäre die Differenz in der Höhe des Intermediärknorpels zu erwähnen, auf welche wir schon öfters hinwiesen. Dort, wo gefärbtes Knorpelgewebe angetroffen wird, ist der Knorpel verschmälert, an seine Stelle ist junge Knochensubstanz getreten, an den ungefärbten Partien dagegen übertrifft seine Höhe diejenige des intacten Knorpels um das Doppelte. Das Knochenmark und die Schnittstellung bieten keine erwähnenswerthen Veränderungen.

37 Tage.

Nachdem wir eine längere Pause in der Beschreibung des Verhaltens des reimplantirten Stückes eintreten liessen, dürfte wohl hier ein kurzes Recurriren auf dasselbe berechtigt sein. An der Schnittstelle finden wir noch einzelne Knorpelinseln, welche der Lage nach dem Verlaufe der ehemaligen Wunde entsprechen. Diese Knorpelreste sind rings um von Knochensubstanz besetzt. An anderen Stellen, wo bereits Ossification eingetreten ist, laufen die Knochenspangen senkrecht zur Längsachse der Ulna und besitzen zahlreiche Knochenkörperchen. In dem reimplantirten Stücke trifft man mehrfach Knochenspangen, die ihrer Kerne beraubt und ungefärbt sind, an diese sind schwach tingirte schmälere und breitere Knochenleisten mit deutlichen Knochenkernen angelagert.

In dem Intermediärknorpel sehen wir an den Rändern tingirte Knorpelsubstanz, und zwar in ziemlich geringer Höhe. Eine strenge Trennung der einzelnen Schichten ist nicht möglich, der Verlauf der Säulenreihen weicht von der Längsaxe der Ulna ab. Nach beiden Seiten hin findet

man Fortsätze von Knorpelgrundsubstanz, manchmal in Netzform. Um dieselben sind Knochenlamellen gelagert. Medianwärts zu ergeben sich Reste von Säulenknorpel theilweise mit gefärbten, vorwiegend aber nicht tingirten Zellen. Zwischen denselben stösst man auf Knochenbälkchen, die eine Verbindung zwischen Diaphyse und Epiphyse darstellen. Der Trennungsraum ist an manchen Stellen vollkommen mit Osteoblasten ausgefüllt, im übrigen mit Markgewebe.

39 Tage.

Der Intermediärknorpel ist in dem zur Beschreibung vorliegenden Präparate schwer zu bestimmen, da sowohl proximal, als auch distal von demselben sich Knorpelinseln vorfinden. Eine Differenzirung ist dadurch möglich, dass in dem Intermediärknorpel die Andeutung von Säulenreihen besteht, während in den übrigen Knorpelinseln keine bestimmte Anordnung herrscht, kleinere und grössere Zellen in regellosen Zügen zu Gesicht kommen.

Der Intermediärknorpel ist in den medialen Theilen von Knochenbälkchen unterbrochen, letztere finden sich auch in dem übrigen Knorpel.

Sonst finden wir keine bemerkenswerthen Unterschiede gegenüber dem 37. Tage.

45 Tage.

In Präparaten von diesem Tage ist das Auffinden des Intermediärknorpels mit keinen Schwierigkeiten verbunden. Deutlich präsentirt sich hier wieder der Unterschied zwischen erhaltenem und todtem Knorpel. Von der einen Seite geht nach innen ein schmaler Zug von Intermediärknorpel, in welchem alle Schichten, Wucherungszone, Reihenknorpel (dieser allerdings in geringer Höhe) und grossblasiger Knorpel vertreten sind, daran stossen diaphysenwärts mehr als nach der Epiphyse zu Knochenbälkchen mit Resten von Knorpelgrundsubstanz; an diese gut tingirte Partie reiht sich medianwärts eine unregelmässige, blass gefärbte Zone an, die eine etwas beträchtlichere Höhe besitzt, als der erhaltene, zum Knochenwachsthum beitragende Knorpel. Zu bemerken ist, dass diese beiden Schichten nicht scharf in einander übergehen, sondern, dass in den gefärbten Knorpelpartien an den Rändern sich vielfach nicht tingirte Kerne und Zellen vorfinden. Gegen die Diaphyse hin ist der blasse Knorpel mit einem schmalen Streifen tingirter grossblasiger Knorpelzellen versehen, der eine Fortsetzung des intacten Intermediärknorpels auf der einen Seite darstellt, schmale Bänder lebensfähigen Knorpels ziehen auch der Länge nach durch den blassen Knorpel. Die Knochenproduction beschränkt sich auf einzelne kleine Bälkchen.

51 Tage.

An dem einen Rande besteht auf eine kurze Strecke anscheinend intacter Knorpel mit deutlich kennbaren Schichten. Nach der Diaphyse zu sind ziemlich breite Streifen von Knorpelgrundsubstanzresten, von schmalen Knochenlamellen umsäumt, letztere tragen Osteoblasten. Sodann folgt nach innen zu ein buchtiger, ziemlich schmaler Streifen nicht tingirten Knorpels, an welchem und durch welchen Knochenbälkchen parallel zur Längsaxe der Ulna ziehen. Auch letztere besitzen schmale, lang-

gestreckte Reste von Knorpelgrundsubstanz, ferner reichliche Osteoblasten. Der ungefärbte, auf diese Weise mehrfach unterbrochene Knorpel lässt sich bis nahe zu der gegenüberliegenden Seite verfolgen, dort treten wieder tingirte Partien auf (manchmal auch in dem blassen Knorpel).

Dem Schnitte entsprechend begegnet man in dem Diaphysentheile der Ulna einem Knorpelrest, an welchem sich in der ganzen Peripherie ein bald schmälerer, bald breiterer Knochensaum gebildet hat. Dort, wo die Compacta durchtrennt war, bemerken wir schmale, der Ulna parallel laufende Knochenleisten, welche mit einer grossen Zahl von Osteoblasten besetzt sind. Die Vermehrung der letzteren erstreckt sich auf eine ziemliche Entfernung proximal und distal von dem Schnitte.

60 Tage.

Der Uebersichtlichkeit halber theilen wir den Intermediärknorpel in 2 Abschnitte ein, den einen von diesen halbiren wir.

In dem ersten Viertel (von einer Seite zu der anderen gerechnet) ist der Intermediärknorpel in seinem ganzen Bereiche tingirt. Erwähnenswerth scheint, dass die Reihen nicht so geordnet sind wie im normalen Knorpel, sie weichen manchmal von der Längsaxe ab; vielfach bestehen auch grössere Zwischenräume zwischen den Zellen in der Längsrichtung, bei genauerem Zusehen bemerkt man noch Spuren von Zellen, die offenbar früher hier bestanden hatten. Aehnlich erscheinen die Entfernungen zwischen den einzelnen Reihen verbreitert. Die Encoche ist deutlich ausgeprägt. Im folgenden Viertel treffen wir auf 2 Zonen, auf eine gefärbte und auf eine nicht tingirte. Erstere umfasst grossblasigen und Säulenknorpel, letztere die Wucherungszone, in der zweiten Hälfte ist die mediale Partie ungefärbt, erst gegen den Rand zu treten wieder tingirte Knorpelstreifen auf, reichlicher im Säulen- als im Wucherungsknorpel, überall sind an diesen Stellen zwischen den intacten Zellen degenerirte Exemplare anzutreffen. Zwischen breiteren und schmäleren Knorpelstreifen dieser zweitangeführten Hälfte begegnet man Knochenbälkchen mit Resten von Knorpelgrundsubstanz und einem reichlichen Osteoblastenbesatze.

An der Knorpelknochengrenze bemerkt man mehrere ziemlich weite, reichlich gefüllte Gefässe mit zarten Wandungen, von letzteren ziehen auch einige mitten durch den farblosen Knorpel.

3 Monate.

An beiden Seiten finden sich noch kleine Reste des Intermediärknorpels. Der Verlauf dieser Reste ist nicht senkrecht wie in Präparaten von der normalen Ulna, sondern schief.

Die Trennung in die einzelnen Schichten ist nur stellenweise gut möglich.

Die Höhe des Knorpels hat gegen früher entschieden abgenommen; die Ossificationsgrenze bildet keine gerade Linie, sondern weist viele Zacken und Buchten auf. Die hier liegenden Knochenbälkchen bieten gegenüber dem „alten" Knochen keine solch prägnanten Unterschiede wie in früherer Zeit.

Reimplantation des gekochten Intermediärknorpels.

Um dem Unterschiede zwischen lebendem und todtem reimplantirten Material näher zu treten, haben wir bei einigen Thieren das excidirte Stück 5 Minuten lang in kochende physiologische Chlornatriumlösung gelegt und dann erst wieder an seine Stelle verpflanzt. (Auf der anderen Seite verfuhren wir wie gewöhnlich.) Bei der Obduction ergaben sich deutlich in die Augen springende Unterschiede. Während das nicht weiter behandelte Stück schon am 4. Tage mit der Epiphyse und Diaphyse eine ziemlich innige Verbindung eingegangen hatte, so dass die Lösung gewaltsam erfolgen musste, lag das gekochte Stück wie ein Sequester in dem Defecte, welcher bei der Operation entstanden war.

Auch nach vierzehntägigem Verweilen fiel der Vergleich noch zu Ungunsten des in kochender Salzlösung gelegenen Stückes aus. Es liess sich viel leichter aus seinen Verbindungen lösen wie das andere.

Den mikroskopischen Befund geben wir wohl am einfachsten in zusammenfassender Beschreibung:

An der Grenze von lebendem und todtem Material tritt fürs erste der Bluterguss hervor, mit Vermehrung der weissen Blutkörperchen. Periost, Perichondrium und Knorpel weisen keine distincte, sondern eine diffuse Kerntinction auf.

Im weiteren Verlaufe beginnt zu beiden Seiten von der Epiphyse und Diaphyse Gewebsneubildung. Die Zellzüge schmiegen sich dabei den Knochenbälkchen an, der Knorpel selbst bleibt unverändert. Letzterer Befund ist an demselben auch nach 14 Tagen noch zu erheben, wenn Periost und Perichondrium wieder ersetzt sind, und zellreiches junges Gewebe die gekochten Balken durchsetzt hat.

An dem Knorpel vermissen wir also die verschieden gefärbten Complexe, wir vermissen die besser tingirten Randpartien, die schlecht gefärbte Mitte, wir entbehren ferner die Höhenzunahme und die Höhendifferenz zwischen degenerirtem und knochenproducirendem Knorpel.

Resumé.

Wenn ich auf Grund der obigen mehr oder minder ausführlichen Details den Vorgang schildern soll, so denke ich mir denselben folgendermaassen: Der Eingriff ist für das resecirte Stück von schwerwiegendem Einfluss, er schädigt dasselbe. Das reimplantirte Knorpel- und Knochengewebe antwortet auf ihn mit Degenerationserscheinungen. Ich erinnere dabei an die blassen chromatinarmen Kerne bei Hämalauntinction, ferner an das Verschwinden der Knochenkörperchen, an die Schrumpfung der Nuclei; Flemming'sche Präparate demonstrirten uns ebenfalls Schrumpfung der Kerne, die geschwärzten Körnchen

in den Kernen der Knorpelzellen, die Fettkörnchen im Protoplasma der Knorpelzellen fasse ich ebenfalls als Zeichen regressiver Vorgänge auf. Dies in der allerersten Zeit, dann macht der Degenerationsprocess weitere Fortschritte. Die Tinction der Zellen nimmt mehr und mehr ab, an Stelle der blassblauen Färbung, der spärlichen Chromatinreste constatiren wir graue nicht mehr tingible amorphe Massen, schliesslich nur mehr unregelmässig contourirte, gefaltete, halskrausenartig gestaltete, stark lichtbrechende Figuren, welche den früheren Zellen entsprechen. Mit den Zellen ändert sich auch die Grundsubstanz in ihrem Aussehen. Sie nimmt nicht mehr den gewohnten blassblauen Ton des Hämalauns an, sondern erhält einen Stich ins Blaugraue oder Graue, in einigen Fällen konnte noch Körnung und Faserung nebenbei constatirt werden.

Degenerirende, degenerirte und lebensfähige Partien sind ziemlich scharf von einander geschieden, wenn darum auch die ersteren vorwiegend in den mittleren, centralen Theilen gelegen sind, so sind sie doch nicht auf diese allein beschränkt, sondern kommen vielfach herdweise, inselförmig vor. Des weiteren ist die Degeneration meist im Säulen- und grossblasigen Knorpel ausgesprochener und öfter constatirbar als im Wucherungsknorpel.

Neben den Erscheinungen der Degeneration machen sich aber auch die deutlichen Zeichen progressiver Vorgänge kenntlich. Man könnte für die ersten Tage einwerfen, dass dem Funde von Mitosen keine Bedeutung zuzumessen sei, dass sie zur Zeit der Operation an den betreffenden Stellen, noch dazu bei jungen Thieren eben bestanden. Dies könnte ja für die ersten 3 Tage geltend gemacht werden. Nach den Untersuchungen von Ribbert lassen sich im Leichenmaterial Karyokinesen bis zu 3 Tagen nach dem Tode nachweisen, allerdings mit der Einschränkung, dass die indirecten Kerntheilungsfiguren seltener, spärlicher und von weniger gut erhaltenen Formen sind. Die Mitosen, welche wir constatirten, boten in keiner Weise das Aussehen von Veränderungen, ausserdem haben wir sie noch lange nach der Operation nachgewiesen (bis zum 30. Tage!), und zwar stets reichlicher als in dem nicht operirten Knorpel; vorwiegend an den Rändern. Wir wollen aber nicht behaupten, dass sich alle neu entstandenen Zellen an dem Aufbaue von Intercellularsubstanz betheiligen, vielmehr scheinen die Bilder, in welchen wir in einer Knorpelkapsel mehrere Kerne vorfanden, von welchen einer platt an die Wand der Kapsel angedrückt erschien, dafür zu sprechen, dass auch neugebildete Zellen zu Grunde gehen. Es findet auch keine vollkommene Regeneration an allen

Theilen des Knorpels statt, was wohl zum Theil durch die verschiedene Höhe des Intermediärknorpels gezeigt wird. Die gute Tinction der Randpartien des Intermediärknorpels, wodurch das Erhaltensein documentirt wird, dürfte durch die besseren Ernährungsbedingungen, unter welchen sie stehen, zu erklären sein. Die Continuität des Periostes ist rasch wiederhergestellt, damit auch die Ernährung. Die Stellen des Knorpels nun, welche dem Perichondrium zunächst liegen, ziehen aus dieser Situation ihren Gewinn, bleiben funktionsfähig und erhalten sogar Material zum weiteren Aufbau. Allerdings spielt bei der letzteren die Regeneration nicht die einzige Rolle, einen gewichtigen Factor bildet ohne Zweifel die Ossification. Diese treffen wir vorwiegend dort, wo wir den Knorpel nach dem mikroskopischen Befunde als erhalten bezeichneten, mit dieser Eigenschaft ist aber auch nothwendigerweise ein Verbrauch von Intermediärknorpel verbunden, und daher dürfte hauptsächlich die Verschmälerung datiren. Vielfach haben wir bei der Beschreibung auf die Höhenunterschiede zwischen lebensfähigem und degenerirtem Knorpel hingewiesen. Weiter möchten wir noch eines Umstandes Erwähnung thun. Fast durchwegs erwies sich der epiphysäre Theil des reimplantirten Stückes besser erhalten als der diaphysäre. Diese Erscheinung führen wir auf die günstigeren Ernährungsbedingungen zurück, unter welchen die Epiphyse steht. Eine Folge derselben dürfte eine raschere Vereinigung der durchtrennten Theile sein, und wenn wir uns so ausdrücken dürfen, auch eine raschere Erholung der epiphysären Partie des reimplantirten Stückes. Die Krümmung, welche der Radius im Laufe der Zeit nach erfolgter Operation erfährt, ist auf die Hemmung im Wachsthum infolge der Schädigung zurückzuführen. Die Erklärung hat seinerseits Helferich (l. c.) gegeben. Der höchste Grad der Schädigung fällt sicher in die Zeit vor der Vereinigung der Wundränder, infolge der mangelnden Ernährung findet verminderte Knorpelproduction statt, und damit fällt Verminderung der Knochenproduction zusammen.

Vergleichshalber wurde in mehreren Fällen das excidirte Knorpelknochenstück nicht mehr an seine Stelle zurückgebracht, sondern die Wunde einfach vernäht.

Makroskopisch war der Effect der, dass die Ulna (wie schon bekannt) im Wachsthum bedeutend zurückblieb, ausserdem erfuhr das Diaphysenende eine bedeutende Verschmälerung, ähnlich einem conischen Amputationsstumpf.

Mikroskopisch zog sich ein schmaler Knorpelstreifen quer durch die Ulna, ohne jegliche Andeutung von Reihenform, er bot nur das-

jenige Aussehen, welches wir an den Durchtrennungsstellen constatirten und mehrfach erwähnten. Dem Verhalten des reimplantirten Knochens wurde ebenfalls die volle Aufmerksamkeit geschenkt, wenn dasselbe nicht ausführlicher erwähnt wurde, so geschah dies nur in Hinsicht auf die bekannten Untersuchungen von Barth.[1]) Wir hätten dabei nur die von ihm festgestellten Thatsachen wieder bringen müssen. Da es sich bei unseren Untersuchungen nur um jugendliche Thiere handelte, so erfolgte die Wiedereinheilung auch des Knochens mit einer theilweisen Erhaltung seiner Vitalität. Im übrigen sehen auch wir Untergang des reimplantirten Knochens und Anlagerung neuer junger Knochenlamellen an die alten Knochenbälkchen. Auch wir können bei dem Zugrundgehen des Knochens den Riesenzellen keinen Antheil zuschreiben.

Wir halten uns schliesslich zu folgenden Sätzen berechtigt:

1. Der excidirte und reimplantirte Intermediärknorpel behält einen grossen Theil seiner Vitalität bei.

2. Am besten erhalten sind die nahe dem Perichondrium und der Encoche gelegenen Theile des Intermediärknorpels, während sich in den mittleren Partien Degeneration breit macht.

3. Der Intermediärknorpel erfährt eine ziemlich beträchtliche Höhenzunahme.

4. Die in späterer Zeit auftretende Höhendifferenz (im Intermediärknorpel) resultirt aus der Ossification, welche vom lebenden Knorpel aus stattfindet, beim degenerirten aber nicht.

5. In den mitentfernten Knochenstücken bleiben einzelne Theile lebensfähig, (analog den Resultaten von Barth an jungen Thieren), an die degenerirten Knochenbalken lagert sich osteoides Gewebe und neue Knochensubstanz an.

6. Die Ulna bleibt im Wachsthum zurück, daraus resultirt die Krümmung des Radius.

Greifswald, Juli 1895.

Erklärung der Abbildungen auf Tafel VI.

Fig. 1. Normaler Intermediärknorpel vom jungen Kaninchen, stellt die Controle dar zu Figur 2.

1) Ueber histologische Befunde nach Knochenimplantation. Langenbeck's Archiv. XLVI. Bd. — Ueber Osteoplastik in histologischer Beziehung. Langenbeck's Archiv. XLVIII. Bd. — Histologische Untersuchungen über Knochenimplantationen. Beiträge zur pathologischen Anatomie und zur allgemeinen Pathologie. XVII. Bd.

Fig. 2. Exstirpirter und reimplantirter Intermediärknorpel. Man sieht die starke Quellung des Knorpels, ausserdem die blassere Tinktion an einzelnen Stellen.

Fig. 3. Gut erhaltene Knorpelzellen, neben blassen und geschrumpften Exemplaren. Die Grenze zwischen beiden ist unregelmässig.

Fig. 4. Abgestorbenes Knochenstück central gelegen, junges Knochengewebe und Osteoblasten am Rande.

Fig. 5. Man sieht die gut erhaltenen Ränder des Intermediärknorpels (*k*). Die mittleren Partien (*d*) sind blass, degenerirt. Einzelne Gefässe (*g*) durchziehen den blassen Knorpel und zeigen in ihrer Nähe vereinzelte, erhaltene Knorpelzellen.

Fig. 6. Präparat 18 Tage nach der Reimplantation. Das Gebiet der Degeneration (*d*) ist ziemlich eingeengt. Auffallend erscheint die unregelmässige Ossificationsgrenze, vergl. Fig. 1.

Fig. 5.

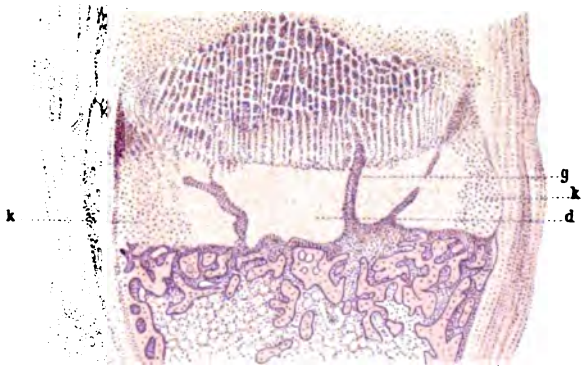

15/1

Fig. 3.

300/1

Fig. 4.

200/1

Fig. 6.

Fig. 2



50/1

Fig. 1.



B. Keilitz gez.
Enderlen.

F. C. W. Vogel.

University of California
LIBRARY

XXIX.

Ueber ausgedehnte Blutextravasate am Kopfe, Halse, Nacken und linken Arme, infolge von Compression des Unterleibes.

Von

Prof. Dr. Heinrich Braun

in Göttingen.

In dieser Zeitschrift hat vor Kurzem Perthes[1]) eine Mittheilung über ausgedehnte Blutextravasate am Kopfe infolge von Compression des Thorax gemacht. Hierdurch werde ich veranlasst, jetzt noch wegen der grossen Aehnlichkeit der Symptome eine Beobachtung zu veröffentlichen, bei der durch Compression des Unterleibes neben ausgedehnten Blutaustritten in die Haut des Gesichtes, des Halses, des Nackens und des linken Armes noch eine starke Erweiterung der Pupille und eine vorübergehende Albuminurie entstanden waren. Dieser Fall wurde von mir schon vor mehr als 20 Jahren in der Heidelberger chirurgischen Klinik beobachtet, damals hatte ich die Publication desselben und einiger im Anschluss daran von mir angestellter Thierexperimente unterlassen, in der Hoffnung, im Laufe der Jahre noch weitere ähnliche Beobachtungen machen zu können, aber bei der Seltenheit, mit welcher diese Complicationen bei Verletzungen des Unterleibes entschieden vorkommen, habe ich bis jetzt dieselben nie wieder gesehen. Auch in der Litteratur finden sich nur spärliche Angaben über diese Erscheinungen, auf die ich nachher zurückkommen werde.

Der von mir beobachtete Fall ist der folgende:

Der 20 jährige Georg K. aus Heidelberg wurde am 26. Februar 1878 morgens 8 1/2 Uhr derart verletzt, dass er durch einstürzendes Mauerwerk stehend mit Brust und Bauch gegen die unter ihm liegenden Erdmassen stark angedrückt wurde, während der Kopf und der Hals selbst von den Steinen nicht getroffen wurden. Etwa 1/2 Stunde musste K. in dieser Stellung verharren, bis er vollkommen ausgegraben war.

1) Perthes, Ueber ausgedehnte Blutextravasate am Kopf, infolge von Compression des Thorax. Deutsche Zeitschr. f. Chirurgie. 1899. Bd. L. Heft 5 u. 6. S. 436.

Unmittelbar darauf wurde er in die Klinik gebracht und bot folgenden Befund: Das Gesicht, in dem sich keine Hautabschürfungen fanden, war dunkelblau verfärbt und stark gedunsen, besonders auf der linken Seite; die Bulbi erschienen stark prominent, in der Conjunctiva beider Augen fanden sich entsprechend der Lidspalte starke Blutergüsse, beide Pupillen waren weit und reagirten nicht auf Licht. Ferner zeigte sich eine grosse Zahl stecknadelkopf- bis linsengrosser Ecchymosen im Gesicht, am Halse, im Nacken und dem linken Ober- und Vorderarme. K. klagte nicht über Schmerzen auf der Brust, wohl aber über sehr heftige Schmerzen im Unterleib, jedoch waren keine Verletzungen der Haut oder der inneren Organe zu finden, auch stellten sich in der nächsten Zeit keine Symptome ein, welche auf eine solche hingewiesen hätten. Das Bewusstsein war während der Verschüttung und auch bei der Aufnahme des Verletzten in das Krankenhaus vollkommen klar. Puls und Temperatur waren normal.

Am Abend des Tages, an dem die Verletzung stattgefunden hatte, traten die Ecchymosen der Haut noch deutlicher hervor, wie am Morgen; die Pupillen waren noch weit, reagirten aber jetzt langsam auf Lichteinfall. Der Urin, der tagsüber nicht abgegangen war, musste abends mit dem Katheter entleert werden, derselbe war klar, reagirte sauer, zeigte keine Spur von Blutbeimischung, auch nicht bei mikroskopischer Untersuchung, dagegen einen deutlichen Gehalt an Eiweiss.

Am nächsten Tage hatte die Schwellung des Gesichtes abgenommen, während die kleinen punktförmigen Hämorrhagien an den oben erwähnten Stellen noch deutlich zu sehen waren. Die Pupillen reagirten träge; die Untersuchung des Augenhintergrundes ergab keine Veränderungen, vor allem waren keine Blutergüsse nachweisbar, Puls und Temperatur unverändert. Der in der Nacht vom 27. auf 28. Februar spontan entleerte Urin enthielt noch geringe Mengen von Eiweiss, die aber auch am 1. März vollkommen geschwunden waren.

Da der Verletzte sich vollkommen wohl fühlte, die Schwellung des Gesichtes fast ganz geschwunden war, nur noch die Ecchymosen der Haut und die Blutungen in der Conjunctiva vorhanden waren, so wurde derselbe am 1. März nach Hause entlassen.

Nach vielen Monaten konnte ich die dauernde Heilung des Verletzten feststellen.

In diesem Falle waren zunächst am auffallendsten die bedeutende Anschwellung des Gesichtes, der Exophthalmus, die starken Blutergüsse in die Haut des Gesichtes, des Halses, des Nackens und der linken oberen Extremität. Weiterhin aber auch eine längere Zeit andauernde Erweiterung der Pupille, nebst anfangs fehlender, dann träger Reaction, und der Eiweissgehalt des Urins. Da nachweisbar keine Verletzung des Kopfes und keine besonders starke Compression des Thorax stattgefunden hatte, wurden diese Erscheinungen auf die starke Quetschung des Unterleibes bezogen. Annehmen musste man, dass durch die Verschüttung momentan eine starke Verschiebung

der Baucheingeweide nach oben und damit eine Hinaufdrängung des Zwerchfelles stattgefunden hatte, welche zu einer plötzlichen Rückstauung des Blutes in die klappenlosen Venen des Kopfes und zur Entstehung von Blutungen Anlass gab. Besonders auffallend aber waren die Blutergüsse in die Haut der linken oberen Extremität. Erklärlich ist diese Erscheinung nur durch die Annahme, dass die Klappen an der Vena subclavia und Vena axillaris bei diesem Individuum entweder nicht vollkommen schlussfähig waren oder vielmehr, dass sie durch die colossale Dehnung der Gefässe bei der plötzlichen Rückstauung des Blutes insufficient wurden. Die Veränderung der Pupillen und der Eiweissgehalt des Urins sind wahrscheinlich nicht durch die plötzliche Stauung des Blutes, sondern durch den längere Zeit hindurch anhaltenden Druck auf das Abdomen zu erklären. Die etwa einen halben Tag dauernde Erweiterung der Pupille und die darauf folgende träge Reaction derselben kann man entweder erklären durch Lähmung des N. oculomotorius oder durch eine Reizung des N. sympathicus, deren Ursache in einer von den Nervengeflechten des Unterleibes ausgehenden reflectorischen Erregung gelegen sein könnte. Wahrscheinlicher ist aber, dass die Pupillenerweiterung von einer vorübergehenden Lähmung des N. oculomotorius abhing, die durch eine venöse Stauung des Blutes und ein dadurch entstandenes Oedem des hinter dem Augapfel gelegenen Bindegewebes veranlasst wurde, also durch dieselbe Ursache, welche auch den starken Exophthalmus nach der Verletzung bedingt hatte. Einen weiteren Beweis für die Lähmung des N. oculomotorius, wie Ptosis oder Schielen, finde ich in meinen Notizen nicht erwähnt. Die bei dem Verletzten beobachtete Albuminurie musste jedenfalls auch als eine Folge der Compression des Unterleibes angesehen werden, da derselbe vor seinem Unfall vollkommen gesund war, und besonders auch, weil das Eiweiss schon nach etwa 2 Tagen wieder aus dem Harn verschwunden war. Ob die Albuminurie durch eine Stauung des Blutes in den Nierenvenen infolge der längere Zeit hindurch einwirkenden Compression des Unterleibes oder durch die infolge der Erstickungsgefahr auftretenden Dyspnoe während der Verschüttung oder durch Druck auf die Nervengeflechte des Unterleibes oder durch das Zusammenwirken mehrerer dieser Ursachen bedingt war, wird schwer zu entscheiden sein. Bei Versuchen, die ich deshalb bei Kaninchen derart anstellte, dass ich deren Unterleib fest mit einer nassen leinenen Binde einwickelte, konnte ein deutlicher Einfluss auf die Pupillen nicht hervorgebracht werden. Auch ein constanter Einfluss auf die Function

University of California LIBRARY

der Ohrgefässe war nicht festzustellen. Eiweiss trat bei Kaninchen nach länger dauernder Einwickelung des Abdomens manchmal im Urin auf, manchmal jedoch auch nicht, so dass daraus ein Schluss auf die Entstehung der Albuminurie nicht gezogen werden konnte.

Im Anschluss an diese Beobachtung hatte ich früher schon Umschau nach ähnlichen Fällen in der Litteratur gehalten, da unsere Lehrbücher nichts über Blutergüsse am Kopfe und Halse nach Compression des Unterleibes berichteten. Aber ich konnte nur zwei ähnliche Beobachtungen finden, von denen die eine von Vogt, die andere von Hueter gemacht war, die beide kurz von letzterem [1]), ausführlicher in der unter Vogt's Leitung gearbeiteten Dissertation von Willers [2]) veröffentlicht sind. Hinzufügen möchte ich, dass mir trotz steten Achtens auf Mittheilungen ähnlicher Vorkommnisse seither doch keine weiteren bekannt geworden sind. Auch Hueter giebt in seiner Publication an, dass ihm aus der Litteratur nichts Aehnliches bekannt sei.

Da die beiden von Hueter und Vogt beobachteten Fälle also die einzigen mir bekannt gewordenen sind, welche den von Perthes und mir veröffentlichten analog sind, so möchte ich, um einen Vergleich der Symptome zu erleichtern, einen kurzen Auszug aus den beiden Krankengeschichten und den daran sich anschliessenden Versuchen von Willers bringen.

Einem 15jährigen Knechte war am 27. Mai 1873 die Walze einer arbeitenden Dreschmaschine über den Unterleib gegangen. Derselbe hatte dadurch eine penetrirende Bauchwunde erlitten, aus der Gedärme vorfielen, die von Hueter bald nach der Verletzung ohne Narkose reponirt wurden. Die Heilung ging glatt von statten, und konnte der Verletzte nach vier Wochen geheilt entlassen werden.

Bei diesem Manne, der nach der Verletzung nicht die Besinnung verloren, und der sicher auch keine Quetschung des Kopfes erlitten hatte, war gleich bei der Aufnahme in die Klinik das Gesicht aufgedunsen, blau und dicht gedrängt voll von Petechien von der Grösse eines Hirsekornes, mit unregelmässig gezähnten Rändern. Diese Affection erstreckte sich über das ganze Gesicht, oben und an den Seiten bis zu den behaarten Stellen, die untere Grenze bildete eine Linie, die von der Höhe des Schildknorpels nach beiden Seiten hin bis zum Nacken ging, mit dieser Linie hörten die Petechien vollständig auf, und keine Spur davon war mehr jenseits zu sehen. Ausserdem war die Conjunctiva bulbi fast vollständig mit Blut unterlaufen, auch die Nasenschleimhaut war betheiligt gewesen,

1) Hueter, Casuistische Mittheilungen aus der chirurgischen Klinik der Universität Greifswald. Deutsche Zeitschrift f. Chirurgie. 1874. Bd. IV. S. 382.

2) Willers, Gerhard, Ueber die Dilatation der Blutgefässe des Kopfes bei schweren Verletzungen des Unterleibes. 1873. Inaug.-Dissert. Greifswald.

denn der Patient gab an, unmittelbar nach der Verwundung heftiges Nasenbluten gehabt zu haben. Nach 24 Stunden war das Gesicht nicht mehr blau und gedunsen, sondern eine arterielle Hyperämie war eingetreten, die 3 Tage hindurch anhielt. Hierauf nahmen die kleinen Blutergüsse ihren normalen Verlauf, und bei der Entlassung des Patienten aus der Klinik sah man nur noch einen ganz kleinen Rest von den bedeutenden Ergüssen in das subconjunctivale Gewebe.

Einen ähnlichen Fall hatte Vogt 2 Jahre vorher beobachtet.

Vogt war im Sommer 1871 zu einem fünfjährigen Kranken gerufen worden, dem, während er auf einem weichen Sandwege lag, ein Rad eines schweren Lastwagens über den Unterleib gegangen war. Der Knabe wurde noch ziemlich besinnungslos nach Hause getragen, und als Vogt ihn $^1/_2$ Stunde nachher sah, constatirte er eine Contusion der Bauchdecken, die aber nicht sehr erheblich war, ferner war das Gesicht des Knaben völlig blau und mit kleinen Blutergüssen in die Haut wie übersät. Die Ausbreitung war ganz dieselbe, wie in dem eben beschriebenen Falle von Hueter, auch die Augen waren vollständig mit Blut unterlaufen. Ueberhaupt war die Affection des Gesichtes der des ersten Falles ganz ähnlich, nur war sie noch etwas stärker. Eine directe Verletzung des Kopfes hatte in diesem Falle nicht stattgefunden. Nach 3 Wochen waren die Blutergüsse vollständig verschwunden.

Im Anschluss an diese beiden Beobachtungen giebt Hueter an, dass man für die Entstehung der Ecchymosen, entweder eine mechanische Theorie annehmen könne, insofern als die plötzliche Rückstauung des Blutes die Dilatation der Gefässe im Gesicht bewirke, oder man könne an eine Quetschung des N. sympathicus in der Bauchhöhle denken, die zu einer Lähmung der Gefässwände im Bereiche des Halssympathicus Veranlassung gegeben hätte. Nach Willers sprechen für die Ansicht, dass die plötzliche venöse Blutstauung zu den Hämorrhagien in der Haut führte, die Blutextravasate, welche im Bereiche des Kopfes bei Keuchhusten, Erbrechen und bei epileptischen Anfällen entstehen. Wie hier, so könnte auch dort die infolge von Compression des Unterleibes entstehende Blutstauung sowohl Blutungen aus der Nase, aus der Mundhöhle, aus dem Ohr und aus den Luftwegen, als auch Extravasate in der Conjunctiva bulbi, in den Augendeckeln und Hämorrhagien im Gehirn veranlassen. Willers stellte dann zur Entscheidung der Frage, welche von den beiden oben erwähnten Theorien die wahrscheinlichere sei, noch Experimente an. Derselbe beobachtete, dass bei Kaninchen die Ohrgefässe durch einen auf das Abdomen gerichteten Druck oder durch einen heftigen Schlag deutlich dilatirt und die Oberfläche des Gehirnes in eine Trepanöffnung vorgedrängt wurden, während Blutextravasate dabei aber nicht auftraten. Ferner machte Willers

unter Leitung von Budge Versuche an den Hautgefässen des Frosches. Nach Durchschneidung des N. splanchnicus bekam er eine Dilatation derselben, aber keine Blutaustritte. Willers hielt es daraufhin für unentschieden, welche der beiden Hypothesen für die Erklärung der Extravasate die wahrscheinlichere sei, neigt sich aber mehr der mechanischen Theorie zu, wenn auch Störungen im Gebiete des N. splanchnicus bei den betreffenden Kranken mitgewirkt haben könnten. Den Grund für das Auftreten der Blutergüsse in der Haut des Gesichtes führt auch Willers auf die in der Vena facialis communis fehlenden Klappen zurück und auf den Gefässreichthum des Gesichtes. Begünstigt wird seiner Ansicht nach die Entstehung der Extravasate durch das jugendliche Alter der Verletzten, da hier die Capillaren der Haut viel zahlreicher als bei Erwachsenen seien, er meint, dass bei letzteren vielleicht Hämorrhagien der Haut nach schweren Verletzungen des Unterleibes deshalb nicht zur Beobachtung gekommen seien, weil hier die Verletzung bei der geringen Elasticität der Gefässe zu Rupturen der Gehirncapillaren und so unmittelbar zum Tode führten. Die Richtigkeit der Willers'schen Vermuthung, dass das jugendliche Alter die Entstehung der Blutextravasate begünstige, scheint durch die Beobachtungen von Perthes und von mir bestätigt zu werden, indem die 5 Verletzten, bei denen bis jetzt diese Blutaustritte in die Haut beobachtet wurden, 5, 14, 15, 20 und 34 Jahre alt waren.

Jedenfalls geht aus der von mir mitgetheilten Beobachtung und besonders auch aus den beiden Fällen der Greifswalder Klinik mit Bestimmtheit hervor, dass Blutungen in die Haut des Gesichtes durch eine plötzliche starke Compression des Unterleibes hervorgerufen werden können. Ob durch eine Compression des Thorax allein ebenfalls die Blutungen eintreten, ist nach der Mittheilung von Perthes zwar wahrscheinlich, jedoch nicht absolut sicher, da nach der Art der Verletzung möglicherweise bei seinen Patienten gleichzeitig auch eine Compression des Unterleibes stattgefunden haben könnte. Da Perthes wohl diese Beobachtungen von Blutergüssen in die Haut des Gesichtes nicht kannte, so wird in seiner Mittheilung auch nicht die Möglichkeit einer solchen Entstehung erörtert. Gewiss müssen sehr ausgedehnte Verletzungen des knöchernen Thorax vorhanden sein, wenn durch seine Compression eine so hochgradige Stauung des Blutes nach dem Halse und Kopfe zu erfolgen soll, wie dies zum Eintritt der Extravasate entschieden nothwendig ist. Jedenfalls werden weitere Beobachtungen, die gewiss nicht ausbleiben werden, nachdem die Aufmerksamkeit der Aerzte auf diese Erscheinungen einmal wieder gelenkt ist, bald ergeben, ob durch eine Compression der Brust allein diese Blutextravasate am Kopfe zustandekommen können, oder ob dazu stets noch eine Compression des Unterleibes hinzukommen muss.

XXX.

Aus der Chirurg. Klinik Nr. I der Budapester königl. ungarischen Universität. Director Prof. Julius Dollinger.

Die chirurgische Behandlung des Exophthalmus pulsans durch einseitige, resp. doppelseitige Unterbindung der Carotis communis.

Von

Dr. Karl Bodon,

Operateur.

Die Grundursache des durch traumatische Einwirkung entstandenen Exophthalmus pulsans ist darin zu suchen, dass die Carotis interna im Sinus cavernosus zerreisst. Die Folge dieses Risses ist, dass sich das Blut in den Sinus ergiesst. Der erhöhte Blutdruck verhindert den Rückfluss des Blutes aus der Vena ophthalmica superior demzufolge auf dem Gebiete dieser Vene eine Stauung entsteht.

Die Symptome der Stauung kommen in kürzerer oder längerer Zeit zur Entwickelung, je nachdem, ob der Riss in der Carotis klein oder gross ist. — Die Augenlider schwellen an, ja die seröse Durchtränkung kann so bedeutend werden, dass sie die Funktion der Lidmuskeln aufhebt. Die Bindehaut des Auges wird chemotisch, ihre Venen erweitern sich und werden schlängelnd. Am Augengrunde wird die Pupille ödematös, die Retinalgefässe erweitert und geschlängelt. Retinalblutungen sind häufig. Der ganze Bulbus wird hervorgedrängt.

Infolge der starken Stauung muss sich das venöse Blut neue Bahnen suchen nach den Gesichtsvenen und in die Vena ophthalmica inferior. Das arterielle Blut der Carotis drängt sich hingegen in die Vena ophthalmica superior. Dieses Gefäss erweitert sich infolge des arteriellen Druckes, mit der Zeit verdicken sich sogar seine Wände — es wird zur Arterie. Die Pulsationen dieses Gefässes theilen sich dem Augapfel mit, und sind an demselben — mit dem Herzstosse synchronisch — zu sehen oder zu fühlen. Die Er-

weiterung der oberen Augenvene wird auch den kleineren Aderverzweigungen mitgetheilt, und dies bildet die Entstehungsursache für jene erweiterten pulsirenden Gefässknoten, die wir im Verlaufe der Erkrankung im oberen oder unteren inneren Augenwinkel, ja manchmal auch auf der Stirne entstehen sehen.

In dem bisher Gesagten ist auch beinahe die ganze Symptomatologie der Erkrankung enthalten. Es ist nur eine Folge der entworfenen Verhältnisse, dass wir über dem Auge und an Stellen des Schädels systolische oder fortwährende, jedoch bei jeder Systole verstärkte blasende, kratzende Geräusche hören, ferner dass der Kranke über quälenden, sich manchmal rhythmisch verstärkenden Kopfschmerz klagt, dass die Sehkraft des Auges herabgesetzt, ja mit der Zeit vernichtet wird, und dass das Pulsiren des Bulbus, ja sogar zuweilen auch der Kopfschmerz auf Compression der Carotis nachlässt.

Der traumatische Exophthalmus ist manchmal doppelseitig. Es kann ja nicht in Abrede gestellt werden, dass zufolge eines grossen Traumas mitunter beide Carotiden reissen könnten, dass mit anderen Worten sich mitunter in beiden Sinibus cavernosis je ein Aneurysma arterioso-venosum bilden dürfte, jedoch spricht die Fachlitteratur dafür, dass es sich auch bei doppelseitigem Exophthalmus bloss um ein Aneurysma handelt, und dass das arterielle Blut infolge des hohen Druckes durch den Sinus circularis Ridlei in den entgegengesetzten Sinus cavernosus gelangt. Dieser Umstand findet auch in vivo schon oft seinen Ausdruck darin, dass die Symptome des Exophthalmus an der nicht lädirten Seite gelindert sind.

In Bezug auf Therapie ist es namentlich im Beginne von Wichtigkeit, dass der Kranke zu Bette liege und gegen die Schmerzen Narcotica, eventuell auch kalte Compressen auf den Schädel bekomme. Denn es könnte sich ereignen — obzwar dies nur Ausnahmefälle sind —, dass bei strenger Ruhe sich der möglicherweise sehr kleine Riss in der Carotis durch einen Thrombus verschliesst, und der Fall spontan ausheilt.

Die früher von einigen Autoren angewandte Acupunctur, Electropunctur, Blutentziehung, Injection coagulationsbefördernder Substanzen in die Orbita etc. besitzen nunmehr historisches Interesse.

Als verhältnissmässig leichte Intervention wäre die Compression der Carotis communis der betroffenen Seite zu betrachten. Das Ziel der Compression ist die Beförderung der Thrombosis an der Rissstelle, damit durch Organisation des Thrombus der Status quo ante hergestellt werde. Doch haben wir leider von dieser Intervention kaum etwas zu erwarten. Die Gründe sind naheliegend.

Bei einer instrumentellen Compression müsste 1. jeder Kranke ein für ihn angefertigtes Instrument bekommen; 2. können wir uns schwer ein Instrument vorstellen, dass das Gefäss drückt und auf den daneben verlaufenden Vagus und Sympathicus keinen Druck ausübt; 3. könnte die kleinste Bewegung des Patienten dem Drucke des Instrumentes eine andere Richtung geben, und 4. wäre es in manchen Fällen (Struma, kurzer muskelreicher oder fetter Hals) überhaupt unmöglich, eine Compression auszuüben.

Gegen die digitale Compression lassen sich ähnliche Einwendungen erheben. Es ist wohl richtig, dass man mit dem Finger die Carotis leichter isolirt drücken kann, als mit einem Instrumente, doch hat die Digitalcompression den grossen Nachteil, dass sie nur kurze Zeit hindurch angewendet werden kann. Wenn auch mehrere Aerzte einander ablösen, kann die Compression doch nur mit häufigen, kurzen Unterbrechungen vor sich gehen.

Die Compression ist nicht nur für Arzt und Patient sehr unbequem, sie verursacht auch, für die Dauer angewendet, grosse Schmerzen.

Eine kurze Compression hingegen kann gerade beim traumatischen Exophthalmus, wo das Gefäss an der Rissstelle sonst gesund und glatt ist, keinesfalls genügen, um einen festen, widerstandsfähigen Thrombus zu schaffen.

Im gegebenen Falle bleibt uns daher kaum etwas anderes übrig, als zu jenem Verfahren Zuflucht zu nehmen, das unter den rationellen Behandlungsmethoden das älteste ist und bisher auch die meisten Erfolge aufzuweisen vermag. Es ist die Ligatur der Carotis communis an der betroffenen Seite.

Dies Verfahren haben wir auch in unserem ersten Falle angewendet, dessen Krankengeschichte im kurzen Auszuge folgendes präsentirt.

I. A. T., 38jähriger, kräftiger Arbeiter, wurde uns am 4. October 1897 aus der Ophthalmologischen Klinik zugeschickt.

Der Kranke giebt an, dass ihm vor 1 1/2 Jahren ein schwerer Balken auf die rechte Seite des Kopfes gefallen sei. Er verlor sofort das Bewusstsein. Aus beiden Ohren trat Blutung auf. Sein Auge trat noch am selben Tage hervor. Erst bedeutend später habe er bemerkt, dass auch sein linkes Auge etwas hervortrete. Er war 6 Wochen lang bettliegend.

Am rechten Auge ist die bulbäre und palbebrale Conjunctiva stark injicirt. Die Pupille erweitert, reactionslos. Synechiae posteriores. Trübung des Glaskörpers, Augenhintergrund nicht sichtbar. Grosse Protrusion des Bulbus, seine Bewegungen nach oben, innen und unten stark behindert, nach aussen unausführbar. Das Auge ist weder spontan, noch auf Druck schmerzhaft. Bulbus pulsirt sichtbar. Auf Druck weicht der

Augapfel bei verstärkter Pulsation zurück. An der oberen, inneren Augenkante eine haselnussgrosse, pulsirende Gefässerweiterung.

Das linke Auge ist auch ein wenig hervorgedrängt, zeigt Stauungserscheinungen. Die Papillengrenze an der inneren Seite verschwommen. Hyperaemia venosa retinae. Visus 5/70.

Der Kranke klagt über heftiges rechtsseitiges Ohrensausen; die Hörkraft etwas herabgesetzt. Ausserdem heftige Cephalalgie mit pulsirendem Charakter.

Mit dem Stethoskope hört man über dem rechten Auge, an der rechten Schläfengegend und über der rechten Stirnhälfte systolische, blasende Geräusche, die bei Druck auf die rechte Carotis verstummen.

Operation am 5. Oct. 1897. Chloroformnarkose. Aufsuchen der rechten Carotis communis. Ligatur an 2 Stellen mit Seidenfäden. Durchschneidung der Blutgefässe zwischen den Ligaturen. Hautnaht.

Während der Unterbindung am Patienten nichts Abnormes bemerkbar. Die Operation währte kaum einige Minuten.

Nach Beendigung derselben hört die Pulsation des Exophthalmus auf, doch nach einigen Minuten wird sie wieder — obwohl nur sehr schwach — fühlbar. Geräusche nicht hörbar.

Am 6. Oct. Pulsation, Kopfschmerz, Ohrensausen verschwunden. Exophthalmus rechts merklich verkleinert. Die Gefässerweiterung am inneren Orbitalrand verschwunden. Auch der linke Exophthalmus verkleinert. Das Allgemeinbefinden sehr gut.

Am 11. Oct. Der Exophthalmus verkleinert sich dauernd, die Bewegungen des Augapfels sind freier. Entfernung der Nähte. Wunde per primam geheilt.

Am 12. Oct. Der Kranke wird der Augenklinik zurückgegeben, von wo uns der folgende Bericht zugeht: Der Exophthalmus des rechten Auges erheblich vermindert; Pulsation geschwunden. Augenhintergrund wegen Getrübtsein des Glaskörpers nicht zu sehen. Der Exophthalmus des linken Auges ganz zurückgebildet. Die Stauung an der Conjunctiva und Retina sehr stark vermindert. Der Visus, der vor der Operation 5/70 gewesen, ist jetzt vollkommen hergestellt = 5/5. Der Kranke verlässt die Klinik in geheiltem Zustande.

Wir erfuhren später, dass er wieder arbeitsfähig geworden. Dieser Fall heilte also nach Unterbindung der einen Carotis communis. Nicht nur wurde der Kranke die unerträglichen Kopfschmerzen los, sondern auch sein Augenlicht wurde gerettet, das sonst sicher erloschen wäre.

Es giebt jedoch Fälle, in denen das Unterbinden der einen Carotis communis nicht dazu ausreicht, um eine dauernde Heilung zu erzielen.

Den Heilprocess dürfen wir uns nämlich nicht so vorstellen, dass etwa die Rissränder des Gefässes mit einander verwachsen. Der Vorgang ist wesentlich folgender: Am Orte des Risses bildet sich eine Thrombose, die jedoch nicht stark genug ist, um die Com-

munication der Schlagader mit dem Sinus zu verhindern. Hierzu ist auch nöthig, dass der Blutdruck innerhalb der Arterie herabgesetzt werde. Dies erreichen wir durch Unterbindung des Gefässes. Infolge der Unterbindung gerinnt auch das Blut in der Arterie, wiewohl auch im Sinus cavernosus und in der Vena ophthalmica superior. Der dadurch von jeder Seite her gestützte und in Ruhe gelassene Thrombus gewinnt Zeit zur Organisation, so dass bis zu der Zeit, in welcher sich der collaterale Kreislauf etablirt, der Heilprocess an der Rissstelle schon so weit gedeiht, dass der Lateraldruck des neugebildeten Blutstromes keinen Schaden anrichten kann.

Der Ausbildung des collateralen Blutlaufes stehen in theoretisch-anatomischer Beziehung viele Wege offen, doch auf Grund pathologisch-anatomischer Erfahrungen kommen nur 2 Bahnen in Betracht. Die eine Bahn führt durch die Arteriae vertebrales und die Carotis der anderen Seite das Blut durch Vermittelung des Circulus arteriosus Willisii, die andere durch eine Communication, die sich zwischen der Arteria thyreoidea superior und der aus der Subclavia entspringenden Thyreoidea inferior herausbildet.

Entwickelt sich der collaterale Kreislauf zu rasch, dann hat der Thrombus nicht genügend Zeit, um sich zu organisiren, und in solchen Fällen erscheinen alsbald die Symptome des Exophthalmus trotz Unterbindung der einen Carotis communis von neuem, so dass die Unterbindung der anderen Carotis communis nothwendig werden kann. Dies wird auch durch unsere 2. Beobachtung illustrirt.

II. J. K., ein 36jähriger Tagelöhner, wird uns am 17. November 1897 von der Universitäts-Augenklinik übermittelt. Die anamnestischen Daten ergaben, dass er im Juni desselben Jahres anlässlich einer Dorf-Schlägerei auf den Kopf derartige Hiebe erhalten, dass er die Besinnung verlor. Er war in der Folge lange bettliegend und konnte sich nicht einmal bewegen. Die übrigen anamnestischen Daten klingen bei wiederholten Angaben nicht überein. Sein gegenwärtiges Leiden bezieht er auf die erwähnte Keilerei.

Krankheitsbild: Auf dem Schädel mehrere Narben an der rechten Seite des Frontalbeines, am rechten Os parietale und an der rechten Occipitalseite. Das rechte Auge ist nach vorn und unten gedrängt und zeigt deutliche Pulsationen. Der Bulbus kann durch äusseren Druck, jedoch nur für die Zeitdauer des Druckes, retroponirt werden. Am inneren Ende des rechten Arcus supraorbitalis befindet sich eine mandelgrosse pulsirende Prominenz. Das untere Augenlid ist ectropionirt; Conjunctivalgefässe weit und geschlängelt. Pupille weit. Am Augenhintergrunde deutliche Papillo-Retinitis haemorrhagica. Visus 5/50. — Am linken Auge Cataracta membranacea accreta älteren Datums. (Verletzung vor 1 1/2 Jahren.) Am Schädel continuirliches, doch bei jeder Systole verstärktes systolisches Geräusch hörbar, am deutlichsten über dem Sinus Frontalis und in der

rechten Schläfengegend. Fortwährendes Ohrensausen, starker pulsirender Kopfschmerz bei Tag und bei Nacht. Bei Compression der rechten Carotis communis hört die Pulsation des Bulbus auf, die objectiv hörbaren Blasgeräusche schwinden. Kopfschmerz und Ohrensausen werden geringer.

Operation am 20. November. Professor Dollinger legt unter Zuhülfenahme der Schleich'schen Anästhesie die Carotis communis in der Höhe der Cartilago cricoidea frei. Doppelligatur mit Seide. Durchtrennung des Gefässes zwischen den Ligaturen. Vereinigung der Hautwunde mit fortlaufender Seidennaht.

Pulsation des Exophthalmus hört auf. Kopfschmerz, Ohrensausen vermindert. Exophthalmus verkleinert. Das ectropionirte untere Augenlid lässt sich dauernd reponiren.

22. November. Verbandwechsel. Wunde reactionslos. Am Bulbus und am Gefässknoten des Orbitalrandes leichte Pulsation. Keine heftige Cephalalgie.

26. November. Status idem. Entfernung der Nähte. Wunde per primam geheilt.

2. December. Patient wird wegen des anderen Auges der Augenklinik zurückgegeben. Ueber dem Exophthalmus erhalten wir folgenden Befund: Ectropion des unteren Lides behoben. Die anderen Symptome bestehen fort, obschon in geringerem Maasse. Exophthalmus verkleinert. Pupille weit. Die Stauungserscheinungen am Augenhintergrunde herabgesetzt. Namentlich die Zahl der Blutungen vermindert, doch das Oedem kaum beeinträchtigt. Die venöse Conjunctivalhyperämie geringer. Visus 5/30. (Vor der Operation war der Visus 5/50.)

Am 16. December wird uns Patient wieder überliefert wegen quälender Cephalalgie. Auf der Augenklinik wurde am 4. Decemb. auf dem anderen Auge eine obere Iridectomie mit Irido-Capsulotomie ausgeführt.

17. December. Der namentlich rechtsseitige Kopfschmerz hört auf Compression der linken Carotis communis auf. Da wir den Entschluss fassen, auch die linke Carotis communis zu unterbinden; wird das Gefäss zweimal täglich eine Viertelstunde hindurch digital comprimirt.

18. December. Der Kranke verträgt die Digitalcompression ausgezeichnet. Er gesteht sogar, dass er sich täglich öfters das Gefäss selbst comprimirt, um seine Schmerzen zu lindern.

22. December. Zweite Operation mit Schleich'scher Infiltration nach vorhergehender Anästhesirung der Haut mittels Anaestyls. Freilegung des Gefässes in der Höhe des Ringknorpels. Nach Isolirung des Gefässes klagt der Patient beim Durchführen der Deschamps-Nadel über Athemnoth und Schwindel. Professor Dollinger vergewissert sich, dass das Gefäss vom Vagus genau isolirt ist, und vollzieht die Ligatur. Beim Zuschnüren des ersten Fadens stockt die Athmung, und das Gesicht des Kranken färbt sich livid. Doch hält alldies nur einige Secunden an. Hierauf folgt die Durchtrennung der Ader zwischen den Ligaturen. Die Wunde wird mit fortlaufender Seidennaht verschlossen.

Der sofort in's Bett gebrachte Patient klagt trotz Wärmflaschen und warmer Decken, dass es ihn stark friert, er zittert am ganzen Leibe, seine Zähne klappern. Doch dauert dieser Symtomencomplex bloss 5 Minuten.

Nachher fühlt sich Patient sehr wohl und constatirt mit Freude, dass sein Kopfschmerz ganz geschwunden.

Objectiver Befund: Gefässknoten am Orbitalrande verkleinert, zeigt keine Pulsation. Am Schädel nirgends Blasegeräusche. Gesicht noch etwas livid, doch am Abend schon normal.

23. December. Patient sehr wohl. Erste ganz durchgeschlafene Nacht.

Nachmittag: Beim Zurückdrängen des Bulbus zeigt sich obwohl sehr schwache, doch deutliche Pulsation. Ebenso im Gefässknoten des Orbitalrandes. Die Pulsationen sind synchronisch mit dem Radialpulse. Ueber dem rechten Arcus supraorbitalis und über dem Sinus frontalis Blasegeräusche wieder hörbar.

24. December. Patient klagt über gelinden Kopfschmerz. Bulbus pulsirt sichtbar. Am Abend verlässt der Kranke ohne unser Wissen sein im Parterre gelegenes Bett und geht auf's 2. Stockwerk, um sich den Christbaum unserer Klinik anzuschauen. Er verweilt daselbst eine halbe Stunde und geht wieder ohne Assistenz auf sein Bett zurück. Die Expedition hat ihm nicht geschadet.

25. u. 26. December. Keine Veränderung.

27. December. Entfernung der Nähte. Heilung per primam. Cephalalgie namentlich rechts sehr heftig. Er bekommt morgens und abends 0,5 g Phenacetin. Besserung.

28. December. Früh und Abend 0,5 g Phenacetin.

29. December. Das Phenacetin verliert seine Wirkung. Quälender Kopfschmerz.

31. December. Patient erhält nach Prof. Jendrássik's Verordnung die folgende Mixtur: Rp. Natrii brom. 9,0; Kalii jodat. 2,0, Aqua. destill. 180,0; Glycerini 20,0. M. D. S. 3 mal tägl. 1 Esslöffel voll.

1. Januar. Weniger Schmerzen.

2. Januar. Fühlt sich erheblich besser.

4. Januar. Kopf beinahe ganz frei. Schläft gut. Docent Emil Grósz dictirt in's Journal folgendes: Rechte Pupille weit, an den Rändern mehrfach an der Linse adhärent. Papillenränder verschwommen; Papille etwas erhaben ($^1/_2$—1 mm). Venen sehr erweitert, in ihrer Nähe streifenförmige Blutungen. Zeichen der Stauung.

8. Januar. Der Kopfschmerz ist zurückgekehrt, am stärksten in der rechten Regio Fronto-temporalis. Die erwähnte Mixtur wird täglich 4 Esslöffel voll verabreicht.

14. Januar. Fortbestehen der Symptome. Die Pulsation folgender Schlagadern ist zu fühlen: Thyreoidea sup., Carotis ext., Maxillaris ext. Supraorbitalis, Auricularis post. und Occipitalis. Beinahe alle pulsiren rechts etwas stärker als links.

20. Januar. Cephalalgie vermindert.

21. Januar. Professor Dollinger untersucht den Patienten und stellt folgendes fest: Bulbus und Gefässknoten am Orbitalrande pulsiren. Blasegeräusche mit dem Stethoskope deutlich hörbar, dieselben sind continuirlich, doch bei jeder Herzsystole verstärkt. Auffallend ist, dass das Blasegeräuch über dem Sinus frontalis am stärksten zu hören ist. Dies ist wahrscheinlich dem Umstande zuzuschreiben, dass der Sinus fronta-

lis als Resonator das Geräusch verstärkt. Bei Druck auf die linke Carotis ext. oder linke Thyreoidea sup. oder rechte Carotis ext. verschwindet das Geräusch. Kopfschmerz kaum vorhanden.

30. Januar. Wenig Kopfschmerz. Bloss 1 Esslöffel voll täglich von der erwähnten Medicin.

10. Februar. Docent Emil Grósz constatirt: Am rechten Auge Grenzen der Papille noch immer verschwommen, Venen sehr erweitert. Blutungen verschwunden, keine neuen Blutungen. Visus 5/30. Sonst wie am 21. Januar. Kopfschmerzen sind kaum vorhanden; Patient hält sich für arbeitsfähig. Wir entlassen ihn mit der Weisung, sich in 3 Monaten wieder zu zeigen.

13. April. Der Kranke meldet sich wieder bei uns. Er behauptet, dass seine Kopfschmerzen, kurze Zeit nachdem er die Klinik verlassen, wieder sehr vehement aufgetreten seien.

Die noch am selben Tage vorgenommene Untersuchung hat ergeben: Der rechte Augapfel prominirt nach vorn-unten. Pulsation nicht sichtbar, doch fühlbar. Gefässknoten am Orbitalrande haselnussgross, pulsirt deutlich. In der Dämmerung Visus 5/50. Augenhintergrund wie im Februar. Papille röthlich-braun, prominent, mit verschwommenen Rändern. Venen erweitert. Keine neueren Blutungen.

Am linken Auge: + 15 D; V = 5/70.

Systolisch verstärkte Blasegeräusche über der rechten Schädelhälfte, besonders ausgesprochen aber über dem Sinus frontalis. Sie hören bei Compression der rechten Carotis ext. auf. Nach aufgehobener Digitalcompression kehren die Geräusche nach 10—15 Secunden, manchmal aber erst nach einer Minute wieder. Bei Compression der linken Carotis ext. werden die Geräusche wohl schwächer, bleiben aber vernehmbar. Bei Compression des Gefässknotens am Orbitalrande verstummen die Geräusche sofort, und die Cephalalgie wird auch abgeschnitten. Dies legte den Gedanken nahe, dass die Geräusche im Gefässknoten des Orbitalrandes entstehen, und dass der einseitige, sehr heftige, pulsirende, continuirliche Kopfschmerz einer zufolge der Gefässpulsation bestehenden Neuralgie zuzuschreiben wäre.

Professor Dollinger fasste daher den Entschluss, die erweiterte Vena ophthalmica zu unterbinden und zu exstirpiren.

Operation am 28. Mai ohne Narkose. Incision in einer dem oberen Orbitalrande entsprechenden Linie an Stelle der Augenbraue von 5 cm Länge. Nach Unterbindung einiger kleinerer Gefässe kann eine bleistiftdicke Schlinge der Vena ophthalmica freigelegt werden. Nach Isolirung und Ligirung wird ein 1 cm langes Stück des Gefässes resecirt. Nach beendeter Operation ist nirgends, auch nicht über dem Sinus frontalis, ein Geräusch hörbar. Der Kranke ist sehr aufgeregt, eine bei ihm nicht gerade seltene Erscheinung. Am Abend beruhigt. fieberfrei.

29. Mai. Keine Geräusche; Kopfschmerz. Wunde reactionslos. Oberes Augenlid sehr ödematös.

31. Mai. Weniger Kopfschmerz.

2. Juni. Kopf ganz frei. Wundlinie reactionslos.

4. Juni. Nähte entfernt. Augenlid so stark ödematös, dass das Auge nicht geöffnet werden kann. Keine Geräusche, kein Kopfweh.

6. Juni. Chemosis stark vermindert; der Kranke öffnet das Auge. Exophthalmus sehr verkleinert.

10. Juni. Chemosis verschwunden.

13. Juni. Patient verlässt die Klinik. Kein Kopfschmerz, keine Geräusche. Exophthalmus bedeutend zurückgebildet, ohne Pulsation. Die Augenuntersuchung giebt folgendes Resultat:

Visus 5/50. Gesichtsfeld frei. Pupille weit; einige Synechiae posteriores. Papillenränder verschwommen. Venen erweitert, geschlängelt. Keine neueren Blutungen. Sonst Befund wie am 13. April 1898.

Im Anschluss an diese Fälle blätterte ich die einschlägige Litteratur durch, um festzustellen, welches die Erfolge sind, die man mit Unterbindung der Carotis communis bei traumatischem Exophthalmus pulsans erreichen kann.

Ich lehnte mich hierbei an Sattler's[1])*) ausführliche Arbeit an, in der alle bis 1880 erschienenen Publicationen zusammengestellt und kritisch gesichtet sind. Dem Ziele gemäss wählte ich aus dieser Arbeit bloss jene Fälle von Exophthalmus, die aus einem Trauma entstanden sind, und bei denen die Unterbindung der Carotis communis vorgenommen worden. Auch die seither veröffentlichten Fälle wurden nach diesem Gesichtspunkte gesichtet.

Solche Fälle von traumatischem Exophthalmus pulsans, bei denen eine einseitige Unterbindung der Carotis communis gemacht worden fand, ich 58 (unseren Fall mitgerechnet).

Von diesen waren nach der Unterbindung:

Geheilt	26	i.	e.	46%
Gebessert	20	„	„	35%
Nicht gebessert	6	„	„	10%
Gestorben	6	„	„	10%

Die Operation war somit in 80% von Heilung oder Besserung gefolgt. Dies ist ein Erfolg, der angesichts der Gefahren, denen die sich selbst überlassenen Fälle ausgesetzt sind (fortwährender, quälender Kopfschmerz, überschreiten des Processes auf das andere Auge, Verlust des Gesichtsvermögens infolge Glaucoms, Stauungs-Papillitis, Keratitis neuroparalitica etc.), schon zur Genüge motivirt, dass wir mit der Unterbindung nicht lange säumen. — Es ist wohl richtig, dass die Symptome Dank der Thrombenbildung auch von selbst subsidiren können, doch kommen solche Fälle nur vereinzelt zur Beobachtung, anderseits kann aber, wie dies auch ein Fall

*) Die kleinen Ziffern im Text beziehen sich auf das am Schlusse befindliche Litteraturverzeichniss.

von Grósz [59]) illustrirt, das Gesichtsvermögen des Auges, welches durch eine rechtzeitige Operation hätte erhalten werden können, zu Grunde gehen.

Auch unter den in dieser Arbeit betrachteten 58 Fällen finden wir sechs solche [3, 4, 10, 23, 30 u. 39.]), in denen das Auge trotz der Operation erblindet ist. Dies erklärt sich aber leicht dadurch, dass in diesen Fällen die Operation zu spät vorgenommen worden ist. Im ersten Falle 14 Wochen, im zweiten 5 Wochen, im dritten 16 Wochen, im vierten 4 Wochen, im fünften 1½ Jahre und im sechsten unbekannte Zeit nach der Manifestirung des Exophthalmus.

Die Mortalitätsziffer (10%) scheint entschieden hoch zu sein. Doch es scheint nur so, denn die Sache sieht gleich anders aus, wenn wir nach den Todesursachen fragen. Letal endeten die im Litteratur-Verzeichnisse sub Nummer 8, 14, 20, 29, 35 und 45 aufgezählten Fälle. Die Todesursache war bei Nr. 14. Sepsis, bei 29. und 45. Pyämie, bei 29. Nachblutung, bei 35. Nachblutung und Sepsis. Nur bei Nr. 8. blieb die Todesursache mangels einer Section, unbekannt. Wir sehen also, dass in 5 Fällen von 6 der Tod durch solche Complicationen heraufbeschwört worden, die wir heutzutage bei gehöriger Vorsicht und Umsicht mit der grössten Wahrscheinlichkeit vermeiden können.

Unter den 58. Fällen finden wir jedoch einige, wo die einseitige Carotisunterbindung kein zufriedenstellendes Resultat gab, und wo die Autoren zu verschiedenen Ersatzverfahren greifen mussten. Es sind die folgenden:

Brainard [9]) unterband bei einem 34jährigen kräftigen Manne die linke Carotis communis 4 Monate nach der Verletzung. Der Zustand des Patienten wurde anfänglich besser, doch war er ein Jahr nach der Operation noch elender als zuvor. Brainard injicirte nun milchsäuriges Eisen in den Exophthalmus. Es wurde hierdurch eine Panophthalmitis mit consecutivem Bulbusschwunde heraufbeschworen. Der Patient genas nach einer Zeit.

Legouest [18]) unterbindet die linke Carotis communis eines 21jährigen Jünglings 8 Wochen nach der Verletzung. Der Erfolg war nicht nur negativ, sondern die Erscheinungen verschlimmerten sich sogar binnen Kurzem. Der Autor unterband hierauf auch die linke Carotis externa. Die Hauptsymptome zeigten sofort Besserung, und 5 Monate später war der Kranke sozusagen ganz geheilt.

Betman [44]) unterbindet bei einem 23jährigen Manne die linke Carotis cummunis. Im Anfange Besserung, jedoch schon nach 10 Tagen treten die Erscheinungen des Exophthalmus wieder auf, und in einem

Monate nach der Operation ist der Zustand wieder genau derselbe, wie er vor dem operativen Eingriff gewesen. Dasselbe Gefäss wurde von neuem unterbunden. Der Erfolg war wieder nur ephämer, und Betman plante die Unterbindung der anderen Carotis communis. Der Patient verweigerte jedoch seine Einwilligung.

Lloyd[40]) unterbindet bei einer 29jährigen Frau die linke Carotis communis. Der Kopfschmerz hört sofort auf, die hörbaren Geräusche verlieren an Intensität. Doch bald wird's schlechter, der Exophthalmus wächst, und es musste wegen Gefährdung des anderen Auges der linke Bulbus — beiläufig 6 Monate nach der Unterbindung — exstirpirt werden. Rasche Heilung.

Knapp[43]) unterbindet bei einer 48jährigen Frau die linke Carotis communis. Ein Jahr hindurch graduelle Verkleinerung des Exophthalmus. Anderthalb Jahre nach der Operation wächst der Exophthalmus von neuem und vernichtet die Sehkraft des Auges. Enucleatio bulbi. Heilung.

Woodward[57]) ligirt am 11. December 1893 die linke Carotis communis. Das Kopfsausen verschwindet. Der Exophthalmus verkleinert sich. Blasegeräusche ab und zu schwach hörbar. Visus von 5/30 auf 5/15 gebessert. Nach 2½ Monaten klagt Patient wieder über Kopfsausen, findet jedoch, dass dasselbe verstummt, wenn er beim inneren Orbitalrand gegen die Nase drückt. Woodward unterbindet daher im Mai 1894 die erweiterten Gefässe unter dem Arcus supraorbitalis. Das Kopfsausen verschwindet, der Exophthalmus verkleinert sich. Im Juli ist das Auge bereits normal. Im November 1895 wieder untersucht, ist das Auge noch immer normal; keine Injection, keine Schwellung, kein Exophthalmus. Das Stethoskop entdeckt keine Blasegeräusche. Der Kopf des Patienten ist vollkommen frei.

In der Reihe der wegen Exophthalmus pulsans vorgenommenen doppelseitigen Unterbindungen der Carotis communis ist unser Fall der sechste in der Weltlitteratur.

Velpeau[7]) war der erste, der die Operation im Jahre 1839 ausführen wollte, doch verweigerte der Kranke seine Zusage.

Der erste derart operirte Fall ist der von Buck, Gordon und Poland.[60]) Zwischen den beiden Operationen war ein Zeitraum von 14 Monaten. Sämmtliche Erscheinungen des Exophthalmus gingen in Heilung über, doch ging die Sehkraft des Auges verloren.

Der zweite ist der Fall von Foote, Williams.[61]) Zwischen den 2 Unterbindungen verstrichen 30 Tage. 4 Wochen später war der Kranke vollkommen geheilt. Die Sehkraft wurde erheblich verbessert.

Der dritte ist der Fall von Le Fort[62]). Zwischen den beiden Operationen lag ein Zeitraum von 54 Tagen. Die Heilung war nach jeder Richtung hin eine vollkommene. Nach $1^1/_2$ Jahren wurde Patient wieder untersucht und weiter vollkommen gesund gefunden.

Den vierten Fall publicirte Reeve[63]). Aus dem mir zur Verfügung stehenden Referate war es nicht ersichtlich, welcher Zeitraum zwischen den beiden Operationen verstrichen war. Das Resultat war nach Reeve kaum beachtenswerth.

Der fünfte Fall ist der von Francke[64]). Zwischen den beiden Operationen vergingen 60 Tage. Der Zustand des Kranken hatte sich graduell gebessert. Nach einem Jahre geht es ihm schon erheblich besser, so dass er beinahe als ganz geheilt betrachtet werden kann.

Wenn wir diese Fälle und den unseren eingehender betrachten, können wir uns des Eindruckes nicht erwehren, dass die doppelseitige Unterbindung der Carotis communis kein so gefährlicher Eingriff ist, als er es zu sein scheint. In keinem der 6 Fälle ist etwas zugestossen, ja von Reeve's Fall abgesehen, wurden die Patienten sogar geheilt oder ihr Zustand erheblich verbessert. Wir glauben auch, dass man in jenen Fällen, wo auch das Unterbinden der anderen Carotis indicirt ist, mit dieser Maassnahme nicht zu lange warten soll, denn in dem Falle von Buck, Gordon und Poland, wo man mit der zweiten Operation 14 Monate zuwartete, ging die Sehkraft des Auges verloren.

Unser Fall gewinnt auch dadurch besonderes Interesse, dass trotz Unterbindung der anderen Carotis communis das Kopfsausen und die Kopfschmerzen nach kaum 2 Monaten zurückkehrten, und dass der Kranke erst durch Unterbindung, resp. Resection des pulsirenden Gefässknotens am inneren, oberen Orbitalrande geheilt wurde. Unser Fall erinnert nach dieser Hinsicht an den Fall von Woodward (l. c.).

Prof. Dollinger wirft nun die Frage auf, ob es in einzelnen Fällen nicht möglich wäre, die Kranken durch blosse Unterbindung dieses Gefässknotens zu heilen. Dieser Gefässknoten ist ja so zu sagen ein ständiger Begleiter der Exophthalmus pulsans. Die Möglichkeit dessen, dass sich die Thrombose von dieser Unterbindungsstelle bis auf den Sinus cavernosus fortpflanzen kann, ist von theoretischem Standpunkte aus kaum zu bezweifeln.

Prof. Dollinger beschloss auch demgemäss, dass er bei nächster Gelegenheit vorerst die Vena ophthalmica unterbinden wird. Dies

wäre ja ein sehr milder Eingriff im Vergleiche zur Unterbindung der Carotis, und man könnte ja bei Nutzlosigkeit dieses Verfahrens auch die Unterbindung der Carotis folgen lassen.

Die hier mitgetheilten 2 Fälle bieten einen neueren Beweis dafür, dass man mittels chirurgischer Behandlung des Exophthalmus pulsans traumaticus das Auge retten kann, immer vorausgesetzt, dass man nicht zu lange zuwartet; überdies wird der Kranke auch von den quälenden Begleiterscheinungen: pulsirender Kopfschmerz, Sausen, Schlaflosigkeit u. s. w. geheilt.

Am Schluss dieser Arbeit sei es mir gestattet, meinem sehr verehrten Chef, Herrn Professor Julius Dollinger, für die wichtigen, nützlichen Rathschläge und für die Cedirung des Materials, sowie dem Herrn Docenten Emil Grósz für seine Hülfe bei der Zusammenstellung der Litteratur meinen verbindlichsten Dank auszusprechen.

Litteraturverzeichniss.

1) H. Sattler, Handb. d. ges. Augenheilk. v. Graefe-Saemisch. VI. Bd. S. 745. Aus dieser Arbeit wurden auch die hier vorliegenden Angaben Nr. 2—35 geschöpft.
2) Travers, Medico-Chir. Transact. Vol. II. p. 1.
3) Dalrymple, Ibid. Vol. VI. p. 111.
4) Scott, cit. Busk, Ibid. Vol. XXII. p. 134.
5) Busk, Ibid. Vol. XXII. p. 124.
6) Gervasi, Intorno alla ligatura della Carotide prim. d. Spezzia. p. 132.
7) Velpeau, Bulletin de Therapeutique. T. XVII. p. 128.
8) Pétrequin, Comptes rendus de l'Acad. des sciences. T. XXI. p. 994.
9) Brainard, The Lancet. 1851. 20. Aug. p. 162.
10) Nunneley, Medico-Chir. Transact. Vol. XLII. p. 168.
11) Curling, Ibid. Vol. XXXVII. p. 221.
12) Van Buren, New-York. Journ. of Medecin. July.
13) Halstead. cit. Noyes, New-York. Med. Journ. March. p. 665.
14) Bowman, Med. Times and Gaz. Vol. II. 4. Aug. p. 107.
15) Corner, Transact. of Hunterian Society. 1859.
16) Hart, The Lancet. 1861. Vol. I. March 15.
17) Greig, Edinb. Med. Journ. Vol. VIII. No. 80. p. 446.
18) Legouest, Bull. de l'Acad. Imp. de Med. Octobre 1863. p. 156.
19) Nunneley, Med. Chir. Transact. Vol. XLVIII. p. 15.
20) Nélaton, cit. Délans, Thèse de Paris. 1865.
21) Mackenzie, Brown, Traité prat. des maladies de l'oeuil. Paris. T. III. p. 165.
22) Bell, Edinb. Med. Journ. XIII. July. p. 36.
23) Lawrence, Brit. Med. Journ. 1867. Oct. 5. p. 289.
24) Schiess, Gemuseus, Socin, Klin. Monatsbl. f. Augenhk. VIII. p. 56.
25) v. Hippel-Schönborn, Arch. f. Ophthalmologie. Bd. XX. 1. S. 173.
26) Nieden, Klin. Monatsh. f. Augenhk. Bd. XIII. S. 38.
27) Rivington, Med. Chir. Transact. LVIII. p. 183.
28) Grüning, Arch. f. Augen- u. Ohrenheilk. Bd. V. S. 280.
29) Blessig, St. Petersb. Med. Wochenschr. Nr. 31. S. 269.
30) Hjort, Jahresb. über d. Leist. u. Fortschr. d. Ophth. Jahrg. VIII. S. 350.

31) Czerny, cit. Sattler, Handb. v. Graefe-Saemisch. Bd. VI. S. 836.
32) Walker, Essays in Ophthalmology. London 1878. p. 101.
33) Nieden, Arch f. Augenhk. Bd. VIII. S. 127.
34) Derselbe, Ebend. S. 133.
35) Leber, Schlaefke, Graefe's Arch. f. Ophthalm. Bd. XXV. 4. S. 112.
36) Wolfe, The Lancet 1881. Nr. 23.
37) Higgens, Brit. Med. Journ. 1881.
38) Hoffmann, Arch. f. Psych. u. Nervenkr. Bd. XII. S. 263.
39) Skliffasowsky, Ref. Centralbl. f. Augenhk. 1882. S. 388.
40) Lloyd, The Lancet. 1882. Novemb.
41) Weiss, cit. Müller, Halle Inaug.-Dissert. 1891.
42) Lubrecht, Deutsche med. Wochenschr. 1883. Nr. 35.
43) Knapp, Arch. f. Augenhk. Bd. XIII. S. 375.
44) Betman, Ref. Centralbl. f. Augenhk. 1884.
45) Coggin, Ref. Ebend. 1885. S. 462.
46) Haase, Ref. Centralbl. f. Augenhk. 1887. S. 60.
47) Nieden, Ebend. 1887. S. 217.
48) Eckerlein, Inaug.-Dissert. Königsberg 1887.
49) Buller, Ref. Centralbl. f. Augenhk. 1888. S. 298.
50) Hirschberg, D. med. Wochenschr. 1889. Nr. 15.
51) Müller, Inaug.-Dissert. Halle a. S. 1891.
52) Pulvermacher, Centralbl. f. Augenhk. 1892. S. 329.
53) Walker, The Lancet 1894. S. 191.
54) Brenner, The Lancet. 1895. May 4.
55) Dollinger, Orv. Hetilap 1895. p. 212.
56) Frank, Prager med. Wochenschr. 1895. Nr. 37.
57) Woodward, Annales d'Oculistique. CXV. p. 282.
58) Schimanowsky, Ref. Arch. f. Augenhk. 1897. II. u. III. Heft. S. 29.
59) Grósz, Vorstellung im Budapester Aerzteverein. 30. März 1895.
60) Buck, Gordon, Poland, Ref. Sattler. Handb. v. Graefe-Saemisch. Bd. VI. S. 790.
61) Foote, Williams, Ref. Sattler, l. c. S. 808.
62) Le Fort, Revue de Chirurgie. 1890. Mai et Juin.
63) Reeve, Transact. of the Americ. Ophth. Soc. XXIX meeting. Jahrb. über Ophth. 1893. S. 457.
64) Francke, Beitr. z. Augenhk. 1897. XXIX. S. 19.

XXXI.

Kleinere Mittheilung.

Aus der chirurgischen Abtheilung des Karl-Olga-Krankenhauses in Stuttgart (Prof. Landerer).

Intussusception von 1,25 m Dickdarm. Operation. Heilung.

Von

Dr. A. Kerstan.

(Nach einem von Prof. Landerer im Stuttgarter Aerztlichen Verein gehaltenen Vortrage.)

Bei dem Interesse, das gegenwärtig der Frage der Darminvagination entgegen gebracht wird, dürfte es vielleicht nicht unangebracht sein, über einen Fall zu berichten, der von Prof. Landerer im Karl-Olga-Krankenhause in Stuttgart operirt worden ist, und der wegen der Ausdehnung der Darmeinschiebung und einer gewissen Eigenartigkeit der ausgeführten Operation wegen eine gewisse Beachtung verdient.

Es handelte sich um einen 30 jährigen Tagelöhner, der angab, schon viel an Leibschmerzen gelitten zu haben, sonst aber immer gesund gewesen sein will. Am 12. September 1898, etwa 2 Monate vor der Aufnahme ins Krankenhaus, habe er beim Heben eines $1\frac{1}{2}$ Ctr. schweren Steines plötzlich ein Krachen im Leib verspürt und Schmerzen empfunden, aber trotzdem noch $1\frac{1}{2}$ Stunde weiter gearbeitet. Nachts seien die Schmerzen so heftig geworden, dass Patient den Arzt holen liess. Seitdem sei er arbeitsunfähig, meist bettlägerig. Mit kurzen Pausen von etwa 4 Tagen habe er fast unausgesetzt an heftigen Leibschmerzen und starker Verstopfung gelitten. Stuhlgang sei nur auf Klysmen eingetreten; blutiger Stuhl und Erbrechen sei nie beobachtet worden.

Bei der Aufnahme 17. November 1898 macht Patient einen ziemlich verfallenen Eindruck. Temp. 38,5°, Puls 110. Das Abdomen war aufgetrieben, in der linken Seite fühlte man einen grossen Tumor, etwas diffus, ungefähr in der Grösse eines aufgetriebenen Magens. Es wurde die Diagnose auf Intussusception gestellt. Dieselbe stützte sich auf die plötzliche Art der Entstehung, auf das Fühlbarsein eines Tumors und auf die Zeichen einer Darmstenose. Von einer energischen Anwendung der Hülfsmittel der internen Therapie (hohe Einläufe, Einblasungen von

Luft, Einführung von Sonden) wurde abgesehen wegen des langen Bestehens der Invagination, und weil schon anderwärts in Narkose eine Untersuchung vorgenommen war. Im Mastdarm war nichts gefühlt worden. Ein Versuch der Reduction war als aussichtslos unterlassen und der Kranke dem Chirurgen übergeben worden. Schon Braun weist auf die Gefahren der internen Therapie hin, indem er einen von Marsh berichteten Fall erwähnt, bei dem infolge dieser Therapie an einer gangränösen Stelle eine Perforation auftrat. Rydygier stellt die Forderung auf, nur in den ersten 48 Stunden nach der Entstehung die internen Maassnahmen zu versuchen. Besonders wendet sich aber die von der Eiselsberg'schen Klinik veröffentlichte Arbeit von Ludloff (Mittheil. aus den Grenzgeb. der Med. u. Chir. III, 5) gegen eine innere Therapie namentlich bei chronischen Invaginationen, indem dort ausser der Perforationsgefahr noch darauf hingewiesen wird, dass 38 % aller Invaginationen Dünndarminvaginationen sind, die dem Angriffe der Heilmethoden per anum wegen der dazwischen liegenden Ileocöcalklappe an sich entzogen sind. So schritt man auch in diesem Falle zum chirurgischen Eingriff. Es wurde ein Flankenschnitt auswärts der linken Mammillarlinie in Nabelhöhe beginnend bis zur Symphyse geführt.

Der Eindruck, den man nach der Eröffnung des Leibes gewann, war kein günstiger. Der Tumor wölbte sich dunkelblaurot hervor. Die Grenzen desselben nach oben und unten waren nicht festzustellen; nach abwärts gegen das Rectum war kein Ende zu fühlen, soweit der tastende Finger gelangte, war Invagination vorhanden, nach oben ebenso. Das Intussuscipiens zeigte bis 2 cm breite frische Serosarisse, war also am Platzen, und nachdem der Schnitt bis zum Rippenrand verlängert war, floss aus der Bauchhöhle trübe, blutigeitrige Flüssigkeit. Oben am Rippenrande, etwa an der Stelle der Flexura coli lienalis, fand man eitrigen Belag und hervorquellende Eitertropfen. Es lag unzweifelhaft beginnende Perforativperitonitis vor.

Perforationsperitonitis ist kein Grund, die Operation abzubrechen. Denn wenn auch zugegeben werden muss, dass solche Fälle häufig trotz sorgfältigster Reinigung der Bauchhöhle zu Grunde gehen, so muss man dem wieder entgegenhalten, dass trotzdem mitunter die Rettung des Kranken gelingt. Es sind in den letzten Jahren im Karl-Olga-Krankenhause von Prof. Landerer 4 Fälle operirt worden, einer von Ulcus duodeni perforatum, einer von grosser gangränöser Herni, zwei von Achsendrehung bei Ovarialkystomen, wo trotz allgemeiner Peritonitis und massenhaften eitrigen Exsudats Heilung durch weite Eröffnung der Bauchhöhle mit sorgfältiger Reinigung eintrat.

Es fragte sich nun: Was war in disem Falle zu thun? Einfach den Leib wieder zu schliessen und die Spontanheilung abzuwarten, wäre angesichts der beginnenden Perforationsperitonitis durchaus verwerflich gewesen. Die Desinvagination, das Auscinanderhalten der ineinandergeschobenen Darmstücke wurde versucht, gelang aber nicht; man fühlte undeutlich unterhalb des Rippenbogens ein in den Tumor hineintretendes Darmstück, dasselbe war aber starr festgehalten. Einen stärkeren Zug auszuüben, verbot die vorhandene Perforation. Es kann überhaupt nicht genug vor diesen forcierten Desinvaginationsversuchen gewarnt werden,

selbst in Fällen, bei denen die Perforationsgefahr nicht so auf der Hand liegt, wie in dem unserigen. Es sind bekanntlich häufig auch an Stellen des Invaginatum oder Invaginans gangränöse oder stark veränderte Darmstellen vorhanden, deren Erkennung von aussen unmöglich ist, die dann beim starken Zuge einreissen und eine Perforation zur Folge haben. In den beiden grösseren Statistiken über operativ behandelte Invagination von Braun (Arch. f. klin. Chir. XXXIII. Bd.) und von Rydygier (Dtsch. Zeitschr. f. Chir., XLII. Bd., 1. u. 2. Hft.) werden uns in ersterer 5, in letzterer 2 Fälle berichtet, bei denen im Laufe der Desinvagination der Darm einriss. Alle diese Fälle endeten letal. Die Desinvagination ohne weiteren Eingriff auszuführen, war also unmöglich. Es wurde nun beschlossen, die Bauchhöhle noch weiter zu eröffnen, einerseits um der beginnenden Perforationsperitonitis wegen eine sorgfältige Toilette des Peritoneums zu ermöglichen, dann auch um überhaupt einen klaren Ueberblick über die Erkrankung zu gewinnen, da, wir schon gesagt, die Palpation nur ein unklares Bild zu Tage förderte.

Es wurde ein Schnitt in der Linea alba vom Nabel bis zum unteren Ende des zuerst angelegten Flankenschnittes geführt. Es entstand so allerdings ein etwas seltsamer Schnitt, für die Eröffnung der Bauchhöhle, ein grosser, zungenförmiger Lappen, der nach oben geklappt werden konnte.

Jetzt war die Durchtastung des Bauches erleichtert, es war aber von Colon und Coecum mit Processus vermiformis nichts zu fühlen. So musste man annehmen, dass all dies in die Invagination aufgegangen war. Die Entscheidung über den zu wählenden operativen Eingriff war auch jetzt keine leichte. Als operatives Normalverfahren ist wohl die Resection von Intussuscipiens und Intussusceptum anzusehen, also die typische Resection mit folgender Darmnaht, da durch diese Operation alles Erkrankte aus der Bauchhöhle entfernt wird, es also auch zu späteren Infectionen, zu Abscessen oder allgemeinen Peritonitiden nicht kommen kann. Aus diesen Gründen wird auch die typische Resection in der Eiselsberg'schen Klinik geübt und in der Arbeit von Ludloff warm empfohlen. Diese Operation war hier unmöglich wegen der grossen Ausdehnung des Tumors, wo das obere Ende schwer, das untere garnicht zu erreichen war.

Die Anlegung eines Anus praeternaturalis ist nur ein Nothbehelf, um die momentane Gefahr, welche die Kothstauung im Gefolge hat, zu beseitigen. Sie kommt also nur in Betracht, wenn die bedrohlichen Erscheinungen eine Folge der Kothstauung und nicht der Einklemmung sind. Hier kam dieser Ausweg deshalb nicht in Frage, weil einmal dem Fortschritt der Perforationsperitonitis damit nicht Einhalt geboten worden wäre, und weil der Anuspraeternaturalis, in der rechten Seite im Dünndarm hätte angelegt werden müssen, und ein Anus praeternaturalis im Dünndarm nur für kurze Frist das Leben erhalten kann.

Auch eine Darmausschaltung, Enteroanastomose mit Zurücklassung des Tumors war unmöglich, da das periphere Ende desselben nicht zu erreichen war. Selbst bei gegebener Möglichkeit der Operation wäre in diesem Falle nichts gewonnen gewesen, da durch dieselbe die Gefahr der Peritonitis auch nicht beseitigt worden wäre. Ueberhaupt ist das ganze Verfahren, das man heutzutage als eine berechtigte selbständige

Methode hinzustellen pflegt, nicht mehr als ein Verlegenheitsbehelf. Einerseits ist, wie auch in der Arbeit aus der Eiselsberg'schen Klinik klar gelegt ist, zu befürchten, dass das Invaginatum an der Anastomosenstelle zerrt, und die Naht einreisst, oder die Anastomosenöffnung mit über das Intussusceptum gezogen wird, anderseits wird damit, wie schon oben erwähnt, die von der Invagination aus drohende Gefahr der Ulceration und folgenden Eiterung vielleicht verändert, aber nicht beseitigt.

So blieb eigentlich nur das Zurückgreifen auf eine ältere, besonders von Rydygier empfohlene Methode, die Spaltung des Intussuscipiens und Exstirpation des Intussusceptum. Es wurde deshalb der Tumor durch Compressen von der Bauchhöhle abgeschlossen und die Invaginationsstelle vorsichtig mit dem Paquelin gespalten. Das Intussuscipiens, das nur ganz wenig Darmschleim enthielt, schnellte auseinander, und nachdem dasselbe etwa 15 cm weit gespalten war, zeigte sich das Intussusceptum noch in ganz gutem Zustande. Dasselbe wurde nun entwickelt. Es handelte sich um das ganze Colon transversum, Colon ascendens, Coecum mit Processus vermiformis, Bauhini'sche Klappe und etwa 25 cm Dünndarm, im ganzen etwa 1,25 m Darm. Alles dies wurde reponirt und an seinen Platz gebracht. Von einer Fixation durch Naht musste, um die Operation nicht zu sehr zu verlängern, abgesehen werden. Das Intussuscipiens sah weniger gut aus. Die ganze vordere Fläche des Colon descendens und der Flexura sigmoidea erschien blauroth, und wo incidirt war (dem Mesenterialansatz gegenüber), waren die Wundränder schwarz und welk. Es wurde deshalb Colon descendens und Flexura sigmoidea auf eine Länge von 3,5 cm gespalten und von den Wundrändern ein je 1 cm breiter Streifen abgetragen. Der so der Länge nach dem Mesenterialansatz gegenüber geschlitzte Darm musste nun wieder vernäht werden. Dies war nicht leicht, da die Darmwand durch Oedem und entzündliche Infiltration überall über 1 cm verdickt war. Es wurde mit einer tiefen fortlaufenden Naht genäht, die durch seroseröse Knopfnähte gestützt wurde. Schwer war der Verschluss an der Perforationsstelle. Das Gewebe war hier theils entzündlich, theils ödematös und dick mit Fibrin belegt, so dass die Naht nicht sicher schloss. Dazu kam eine bedenkliche Knickung an dieser Stelle. Es wurde die Perforationsstelle resecirt und durch eine Art Läppchenbildung eine Schliessung des Defectes ermöglicht. Diese Stelle blieb nahe dem äusseren oberen Wundwinkel, durch Jodoformgaze umlegt, liegen.

Die ganze Nahtlinie wurde der Hautnaht gegenübergestellt und der Darm durch Streifen sterilisirten Mulls von der übrigen Bauchhöhle, die durch Compressen sorgfältig gereinigt war, abgeschlossen. Von der Rectuskante an wurde die Wunde vereinigt, erst durch Naht von Muskeln und Peritoneum, dann durch tiefgreifende Hautnähte. In der Mitte der in der Linea alba gelegenen Wunde wurde ein nach dem Douglas führender Drain mit eingenäht.

In den nächsten zweimal 24 Stunden wurden Kochsalzinfusionen von mehreren 1000 ccm gemacht. Nach 48 Stunden traten Zeichen eines Darmverschlusses auf, die nach Lösung der Naht in der Gegend der Perforationsstelle sofort nachliessen. Es entwickelte sich nun eine Kothfistel, die aber nur etwa $^1/_3$ des Kothes austreten liess.

Der Pat. erholte sich rasch und gut. Die Kothfistel heilte von selbst, wie dies so häufig der Fall ist, dass Kothfisteln von selbst, ohne Eingriff heilen, und war am 10. Februar völlig geschlossen.

Der Pat. ist jetzt völlig geheilt. Nur ist noch Vorsicht in der Diät empfohlen wegen einer etwaigen Darmstenose.

Es möge noch kurz auf folgende Punkte hingewiesen werden. Einmal reiht er sich in seiner Ursache verschiedenen anderen Fällen von nach Anstrengung der Bauchpresse entstandenen Invaginationen an; er wird also als Betriebsunfall anerkannt werden müssen.

Zweitens ist zu beachten die ausserordentliche Ausdehnung der Invagination.

Ferner ist auch das gewählte Operationsverfahren zu beachten. Es wurde hier nach Spaltung des Invaginationshalses die Desinvagination vorgenommen. In der Statistik von Braun ist ein ähnlicher Fall berichtet, der aber letal endete. Abweichend von den geübten Methoden ist die Resection eines Längsstückes aus dem Dickdarm, um der diesem Theile drohenden Gangrän vorzubeugen. Diese Operation ist, wenn auch meines Wissens noch nicht ausgeführt, so doch ganz im Braun'schen Sinne gehalten, der die Forderung aufstellt, jeder gelungenen Desinvagination eine genaue Besichtigung des Darmes folgen zu lassen, um zu sehen, ob nicht einzelne Theile des Darmes schon brandig oder wenigstens in einem derart veränderten Zustande sind, dass eine Gangrän mit Sicherheit zu erwarten steht, um dann durch totale oder partielle Resectionen Verhältnisse zu schaffen, die eine vollkommene Genesung der Kranken ermöglichen. „Gewiss können," so sagt er, „diese secundären Resectionen auch noch unsere Resultate verbessern, und wahrscheinlich geben sie günstigere Erfolge als die Entfernung der Invagination in toto." Hier wurde nach dieser Forderung gehandelt und ein günstiges Resultat erzielt. Es wurden so wieder annähernd normale Verhältnisse hergestellt. Dass derartige Resectionen von Längsstücken aus dem Darm nur im Dickdarm, nicht aber im Dünndarm möglich sind, braucht wohl kaum besonders hervorgehoben zu werden.

Anzeigen litterarischer Neuigkeiten, welche der Redaction zugeschickt worden sind:

Revue de chirurgie. Réd. M. F. Terrier. Paris. Heft 4. 10. April 1899, enthält u. a.:

Quénu u. Landel, die polypösen Adenome des Dickdarms.

Péraire u. Mally, die Metatarsalgie (Neuralgie von Morton) und ihre chirurgische Behandlung mit Resection der Metatarsusköpfe. Diese Neuralgie hänge, wie seine Radiographien ergeben hätten, unvermutheter Weise ab von schmerzhaften Affectionen der Metatarsophalangealgelenke, die durch Abweichungen charakterisirt seien. Sie sind entzückt von den Erfolgen der Resection dabei. Die Röntgenaufnahmen zeigen, dass es sich um die Beschwerden handelt, die man in Deutschland als Hallux valgus bezeichnet. Obgleich das Handbuch von Pentzoldt und Hintzing citirt wird, scheint unbekannt geblieben zu sein, dass diese Beschwerden seit über 60 Jahren durch die Arbeiten von Froriep, Hermann v. Meyer, Volkmann, Hueter und Heubach aufgeklärt sind. Ueber meine Resectionserfolge dabei vergleiche diese Zeitschrift Bd. XLVI, S. 211—275.

E. Kummer (Genf), Circulationsstörungen im Gehirn nach Unterbindung der Jugularis interna. Nach einer einseitigen Unterkieferexarticulation mit Unterbindung der Jugularis und Maxillaris externa blieb die Kranke im Coma mit subnormaler Temperatur und starb nach 5 Stunden bei Bluterguss in den Ventrikeln des Gehirns.

Melchior-Robert, Gestielte Sarkome der Zunge.

University medical Magazine. Philadelphia April 1899. Vol. XI, No. 7. enthält u. a.:

James Young, Die hohe Durchschneidung des M. Tibialis posticus.

Ralph Seiss, Lucae's Ohrenmassage.

Bulletin of the Johns Hopkins Hospital. Baltimore. Vol. X. No. 94—96. 1899, Januar bis März, enthält u. a. mit vielen schönen Abbildungen:

Brown Miller, Bakteriologie des nicht schwangeren Uterus.

James Mitchell, Fremdkörper im Wurmfortsatz (Wurm, 2 Stecknadeln, Kugel, Gallensteine).

Wood-Russell, Ein Müller'scher Gang in einem Eierstock.

H. A. Kelly, Naht des Afterschliessmuskels bei vollständigen Darmrissen.

Otto Ramsay, Bösartige Nebennierentumoren.

W. G. Mac Callum, Ein neuer Diplococcus bei Endocarditis ulcerosa acuta.

The St. Paul Medical Journal. St. Paul Minnesota. Edit. by th. Ramsey County medical Society. Vol. I. No. 4. April 1899, enthält u. a.:

G. Armauer Hansen, Die Abnahme der Lepra in Norwegen.

Fr. Thaulow, Bericht über den Spanisch-Amerikan. Kriegsschauplatz.

Fortschritte auf dem Gebiet der Röntgenstrahlen hersg. v. Deyke und Albers-Schönberg. Hamburg, Bd. II. Heft 4, enthält u. a.:

Julliard (Genf), Blasenstein vor und nach der Operation.

R. Hahn (Hamburg), Syphilitische Knochenkrankheiten.

Gussmann, Schenkel, Schiff, Behandlung von Hautkrankheiten mit Röntgenstrahlen.

Balneologische Bibliothek No. 109. Budapest. Pistyan in Oberungarn von Dr. Eduard Weisz.

Odontologische Blätter red. v. Hans Albrecht Marburg IV. Jahrg. Heft 2 u. 3 (Berlin bei E. Simonis) enthält u. a.:

Carl Partsch, Erkrankungen der Zähne und der Lymphdrüsen.

Archiv für physik. diätetische Therapie v. Dr. Ziegelroth Berlin. I. Jahrg. Heft 4. April 1899.

La Clinica chirurgica Milano. Anno VII. No. 3. 31. Marzo 1899, enthält u. a.:

Dalla Vecchia, Vagusverletzungen.

Medicinische Bibliothek für praktische Aerzte, Leipzig (Naumann) No. 142—147. 8. S. 398.

O. v. Bottenstern (Bremen), Die neuere Geschichte der Medicin.

Dr. C. L. Schleich, Neue Methoden der Wundheilung, Berlin (Springer) 1899.

Dr. Erich Bennecke, Die gonorrhoeische Gelenkentzündung (Berlin bei Hirschwaldt). 1899.

Edmund Rose.

Druck von J. B. Hirschfeld in Leipzig.

THE LIBRARY
UNIVERSITY OF CALIFORNIA
San Francisco
THIS BOOK IS DUE ON THE LAST DATE STAMPED BELOW

7 DAY LOAN

7 DAY
JUL 23 1974
RETURNED
JUL 16 1974

15m-6,'73(R176884)4315-A33-9

ST